

## ÜROLOJİDE SİNTİGRAFI KULLANIMI | THE USE OF SCINTIGRAPHY IN UROLOGY

**Böbrek Sintigrafisinde Kullanılan Radyofarmasötikler**

## The Radiopharmaceuticals Used for Renal Scintigraphies

Sait Sağer, Sertaç Asa, Levent Kabasakal

İstanbul Üniversitesi Cerrahpaşa Tıp Fakültesi, Nükleer Tıp Anabilim Dalı, İstanbul

## Özet | Abstract

Tıpta klinik uygulamalara girmiş olan Nükleer Tıp sintigrafik görüntüleme yöntemleri bir çok hastalığın noninvaziv olarak değerlendirilmesi amacıyla yaygın olarak kullanılmaktadır. Nükleer Tıp ve bilgisayar teknolojisindeki yenilikler klinisyenlere bu hastalıklar hakkında gerekli bilgiyi sağlamaktadır. Böbrek hastalıklarının değerlendirilmesinde kullanılan Nükleer Tıp noninvaziv radyonüklid görüntüleme yöntemleri giderek kabul görmüş olup diğer klinik metodlara göre önemli bir alternatif olarak kullanılmaktadır. Böbrekler ve üriner sistem yollarını görüntülemek için kullanılan Nükleer Tıp incelemeleri, anatomik ve fizyolojik bilgiyi birlikte verebilmektedir. Sintigrafik metodlarla, böbreklerin perfüzyon, konsantrasyon ve drenaj fonksiyonları ile kortikal bütünlüğünün değerlendirilmesi de noninvaziv ve efektif bir şekilde yapılabilir. Önemli bir hazırlık gerektirmemesi ve düşük düzeyde radyasyona maruz kalınması nedeniyle radyolojik görüntüleme yöntemlerine göre önemli avantajları bulunmaktadır.

**Anahtar kelimeler:** Sintigrafisi, böbrek görüntülemesi, radyofarmasötik

Nuclear Medicine imaging techniques have been widely used for non-invasive evaluation of many types of diseases in medicine. Developments in the Nuclear Medicine field and computer technology give clinicians more information about these diseases. Non-invasive radionuclide Nuclear Medical procedures in the evaluation of renal disease have been increasingly accepted as effective and valuable alternatives to the older clinical methods. These non-invasive radionuclide procedures in the evaluation of renal and urinary system diseases give anatomical and physiological information together. Renal scintigraphies allow both the quantitation of renal blood flow, glomerular, tubular and drainage functions, and evaluation of the cortical structure of kidneys effectively and non invasively. Renal scintigraphies have many advantages over radiological imaging methods, such as low radiation doses, and patient preparation is usually unnecessary.

**Key words:** Scintigraphy, renal imaging, radiopharmaceutical

**Giriş**

Böbrek sintigrafisi ile görüntüleme, ilk kez 1970'li yıllarda kullanıma girmiş ve klinisyenler tarafından yaygın olarak kullanılmaya başlanmıştır. Günümüzde de statik böbrek sintigrafisi ve dinamik böbrek sintigrafisi, diüretikler ve kaptopril gibi çeşitli girişimler ile birlikte çeşitli böbrek hastalıklarının tanısında yaygın biçimde kullanılmaktadır.(1) Statik ve dinamik böbrek sintigrafisinde farklı ajanlar mevcut olup, dinamik böbrek sintigrafisinde glomerüller ve tubuler ajanlar olmak üzere iki grup radyofarmasötik kullanılmaktadır.(2) Bu derleme ile statik ve dinamik böbrek sintigrafisinde kullanılan çeşitli radyofarmasötiklerin avantajları ve dezavantajlarını karşılaştırarak, sintigrafik görüntülemenin hastalarda görülen skar, enfeksiyon, pyelonefrit, obstrüksiyon, pelvikaliksiyel dilatasyon ve renovasküler hipertansiyon gibi durumlarında kullanımını sunulmaktadır.

**Kullanılan Radyofarmasötikler**

Böbrek sintigrafisinde kullanılan radyofarmasötik üç kategoriye ayrılmaktadır. Bunlar dinamik böbrek sintigrafisinde glomerüler filtrasyon ve tubuler sekresyon ile ekskrete edilen-

ler ile statik böbrek sintigrafisinde renal tübüllerde uzun süre tutulum gösterenler olarak sınıflandırılmıştır (Şekil 1).(3) Bu farklılıkları anlayarak klinik endikasyona göre doğru çekimi ve radyofarmasötiği seçmek oldukça önemlidir.

**Glomerüler Filtrasyon**

Teknesyum-99m dietilen triamin pentaasetikası (Tc-99m DTPA) günümüzde en yaygın olarak kullanılan ve en ucuz dinamik böbrek sintigrafisi radyofarmasötiğidir. Tc-99m DTPA'nın hemen hemen tamamı glomerüllerden atıldığından dolayı, bu radyofarmasötik ile glomerüler filtrasyon hızı (GFR) da çok kolay bir biçimde hesaplanabilmektedir.(4) Radyofarmasötiğin hazırlanması oldukça kolaydır. Çok az bir miktarı proteinlere bağlanır fakat bu durum, rutin klinik kullanım açısından herhangi bir problem oluşturmaz. Tc-99m DTPA'nın ekstraksiyon fraksiyonu (ajanın böbreklerden her geçişinde ekskrete edilen yüzdesi) yaklaşık %20 kadardır. Bu nedenle renal foksionları kronik olarak bozulmuş olan kronik böbrek yetmezliği olan hastalarda ve çocuklarda, ekstraksiyon fraksiyonu daha fazla olan tübüler ajanlara göre, görüntü kalitesi daha kötüdür.(5) Enjekte

edilen dozun yaklaşık %90'ı 4 saat sonra idrar ile atılır. Radyasyon dozu açısından kritik organ mesane duvardır.

### Tübüler Sekresyon

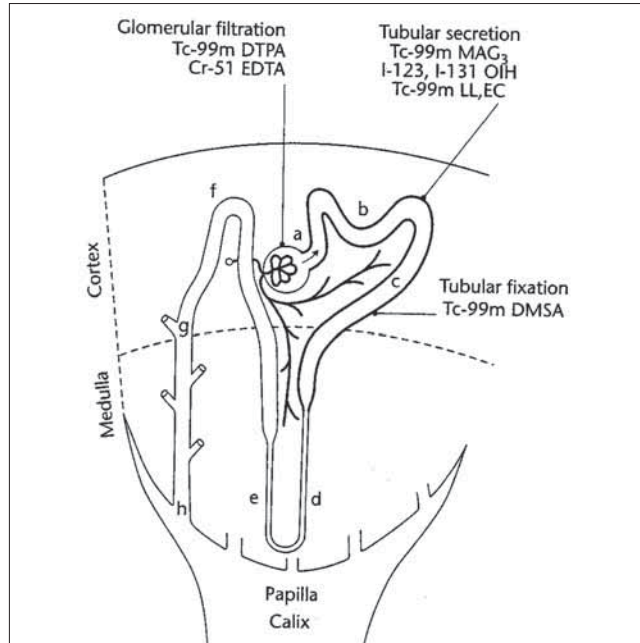
İlk kullanılan ajanlardan biri olan iyot-131 (I-131) ve iyot-123 (I-123) ortioyodohippuran (OIH) tubuler bir ajan olup büyük bir kısmı tübüllerden atılır. I-131'in yüksek enerjisi ve yüksek radyasyon dozu nedeniyle, I-123'ün ise kısa yarı ömrü ve yüksek maliyeti nedeniyle günümüzde kullanımı kısıtlıdır. Tc-99 m merkaptosasetiltriglisin (MAG3) ve Tc-99m etilendisistein (EC) en çok kullanılan tübüler radyofarmasötiklerdir (Şekil 2).

Tc-99m-MAG3 büyük oranda proteinlere bağlanır ve sadece proksimal tübüllerden, tübüler taşıyıcı sistemle atıldığı için klirensi doğrudan tübüler fonksiyonu gösterir. Ekstraksiyon fraksiyonu yaklaşık %40-50 olup, bu oran Tc-99m DTPA'nın iki katıdır. Ortalama renal klirensi 340-400 ml/dk olup, bu değer normal GFR'ye göre daha yüksektir (125ml/dk).(6, 7) Tc-99 m EC ise büyük oranda tübülslerden atılırken kısmen de glomerüllerden filtre edilir. Her ikisi de çok kısa sürede böbreklerde birikim gösterir ve hızla toplayıcı sistemden atılır. Bu nedenle görüntü kalitesi çok yüksektir. İleri derecede böbrek fonksiyon kaybı olsa bile tübüler radyofarmasötikler başarıyla kullanılabilirler. Tc-99 m MAG3, böbrek fonksiyonları bozuk olan hastalarda, süt çocuklarının diüretikli renografisinde ve transplant böbrek değerlendirilmesinde ilk tercih edilen radyofarmasötiktir.

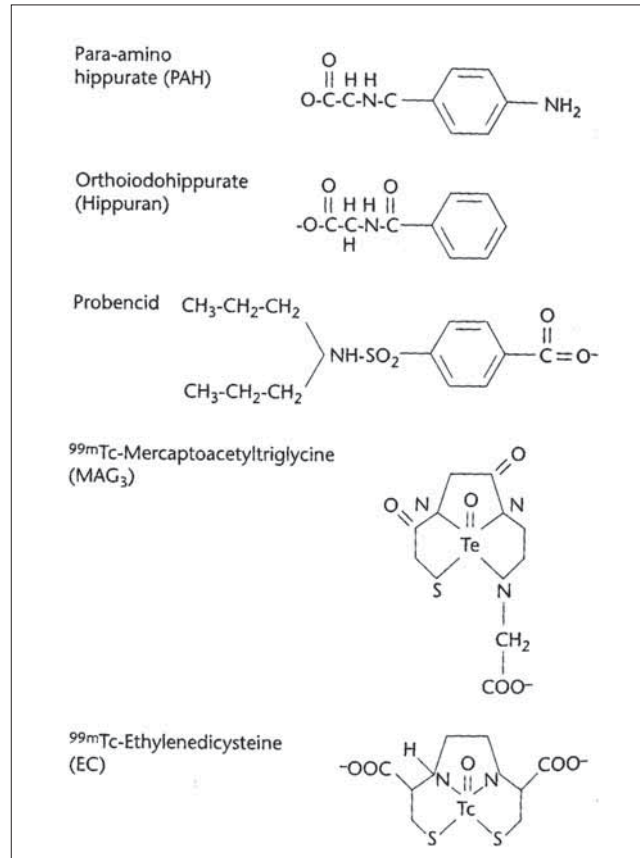
Tc-99m EC 1992 yılında Verbruggen ve arkadaşları tarafından bulunmuş olup, hazırlanmasının kolay olması, oda sıcaklığında uzun süre stabil kalması nedeniyle diğer dinamik böbrek sintigrafisi ajanlarına ek olarak kullanılmaya başlanmıştır. Kabasakal ve arkadaşları ile Gupta ve arkadaşları'nın yaptığı çalışmalarda Tc-99 m MAG3'e iyi bir alternatif ajan olduğu gösterilmiştir.(8, 9) Tc-99 m EC'nin 3 tür izomeri mevcut olup en yüksek ekstraksiyon etkinliği olan DD izomeridir. Görüntü kalitesi MAG3'e benzemektedir. Böbrek ekstraksiyon oranı yaklaşık %70 kadardır. Böbrek yetmezliği olan hastalarda karaciğer tutulumunun az olması nedeni ile tercih edilmektedir.(10)

### Tc-99m Dimerkaptosüksinik asit (DMSA)

Dimerkaptosüksinik asit (DMSA) statik böbrek sintigrafisi (renal kortikal sintigrafisi) ajanıdır. Böbrek tübülslerinde (proksimal tübüllerde) yerleşim gösterir ve yavaş bir şekilde tutulur. Böbreklerde tutulumunun yavaş olması ve ekskresyonunun minimal olması nedeniyle dinamik böbrek sintigrafisinde kullanılamaz.(11) Renal kortikal tutulumun iyi olması ve karaciğerde tutulumun en aza indirilebilmesi için iyi hazırlanması gerekir.(12) Tc-99m Glukoheptonat (Tc-99m GHA) da proksimal tübüllerde tutulum gösteren bir radyofarmasötiktir. 2-4 saat sonra alınan geç imajlarda renal korteks DMSA sintigrafisine benzer şekilde iyi vizüalize olur. Renal travma değerlendirilmesinde tek bir enjeksiyonla hem perfüzyonu, hem böbrek korteksini hem de ekskresyonu gösterebilmesi nedeniyle tercih edilir.



Şekil 1. Nefronun şematik çizimi ve radyofarmasötiklerin böbreklerdeki tutulum alanları.(13)



Şekil 2. Renal tübüllerden sekrete edilen radyofarmasötiklerin yapısal formülleri.(13)

**Tablo 1. Normal böbrek fonksiyonları olan erişkin bir insanda renal radyofarmasötiklerin uygulanması sonrasında organların aldığı radyasyon dozları.(14)**

Radyofarmasötik	Efektif doz (mSv/MBq)	Böbrek (mGy/MBq)	Mesane Duvarı (mGy/MBq)	Testis/Over (mGy/MBq)
Tc-99m DTPA	0.0049	0.0039	0.062	0.0029/0.0042
I-131 OIH	0.0520	0.0310	0.920	0.012/0.016
I-123 OIH	0.0120	0.0062	0.190	0.0048/0.0069
Tc-99m MAG3	0.0070	0.0034	0.110	0.0037/0.0054
Tc-99m DMSA	0.0088	0.1800	0.018	0.0018/0.0035
Tc-99m Glukoheptonat	0.0090	0.049	0.0056	0.0029/0.0046

### Diğer ajanlar

İyot-125 (I-125) iyodotalamat glomerüler filtrasyon hızını ölçmek için kullanılan ajandır. I-125'in görüntü oluşturabilme için yüksek enerjili fotonları yoktur. Ayrıca 60 günlük uzun yarı ömrünün olması düşük dozda uygulanmasını gerektirmektedir. GFR hesabı plazma örnekleme ve gama sayıcıda radyoaktivite sayımı ile hesaplanır.

Krom-51 etilen diamin tetraasetikasit (Cr-51 EDTA)'te glomerüler filtrasyon hızını ölçmede kullanılan diğer bir ajandır. Cr-51 EDTA glomerüllerden süzülen, Tc-99 m DTPA benzeri şelat ajan olup, benzer şekilde glomerüllerden filtre edilir.

Böbrek çalışmalarında kullanılan radyofarmasötikler bağlandıkları radyonüklidlere, tutulum ve atılım mekanizmaları ve kullanım dozlarına göre hastaya değişik miktarlarda radyasyon verirler. Tablo 1'de böbrek çalışmalarında kullanılan radyofarmasötiklerin hastalara ve hedef organlara verdikleri radyasyon dozları özetlenmiştir.

### Kaynaklar

- O'Reilly P, Aurell M, Britton K, Kletter K, Rosenthal L, Testa T. Consensus on Diuresis renography for investigating the dilated upper urinary tract. J Nucl Med. 1996;37:1872-6.
- Taylor A, Hill AN, Binongo JN, Manatunga AK, Halkar R, Dubovsky EV, et al. Evaluation of two diuresis renography decision support systems to determine the need for furosemide in patients with suspected obstruction. AJR Am J Roentgenol. 2007;188:1395-402.
- Gordon I, Colarinha P, Fettich J, Ficher S, Frokier J, Hahn K, et al. Guidelines for standard and diuretic renogram in children. Eur J Nucl Med 2001;28:21-30.
- Erbaş B, Sayman H, Alan N, Dirlık A, Ergün E, Güngör F, et al. Diüretikli dinamik böbrek sintigrafisi klavuzu. Turk J Nucl Med 2001;10:57-62.
- Rushton HG, Majd M. Dimercaptosuccinic acid renal scintigraphy for the evaluation of pyelonephritis and renal scarring: A review of experimental and clinical studies. J Urol 1992;148:1726-32.
- Russell CD, Taylor AT, Dubovsky EV. Measurement of renal function with technetium-99m-MAG3 in children and adults. J Nucl Med 1996;37:588-93.
- Esteves FP, Taylor A, Manatunga A, Folks RD, Krishnan M, Garcia EV. 99mTc-MAG3 renography: normal values for MAG3 clearance and curve parameters, excretory parameters, and residual urine volume. AJR Am J Roentgenol 2006;187:610-7.
- Kabasakal L, Atay S, Vural VA, Ozker K, Sönmezoglu K, Demir M, et al. Evaluation of 99mTc ethylenedicysteine in renal disorders and determination of extraction ratio. J Nucl Med 1995;36:1398-403.
- Kabasakal L, Yapar AF, Özker K, Alkan E, Atay S, Özçelik N, et al. Simplified Technetium-99m-EC clearance in adults from a single plasma sample. J Nucl Med 1997;38:1784-6.
- Huot SJ, Hansson JH, Dey H, Concato J. Utility of captopril renal scan for detecting renal artery stenosis. Arch Intern Med 2002;162:1981-4.
- Björngvinsson E, Majd M, Egli KD. Diagnosis of acute pyelonephritis in children: comparison of sonography and Tc-99m DMSA scintigraphy. Am J Roentgenol 1991;157:539-43.
- Piepsz A, Colarinha P, Gordon I, Hahn K, Olivier P, Roca I, et al. Paediatric Committee of the European Association of Nuclear Medicine. Guidelines for 99mTc-DMSA scintigraphy in children. Eur J Nucl Med 2001;28:37-41.
- Ziessman HA, O'Malley JP, Thrall JH. Nuclear Medicine: The Requisites (third ed). St. Louis: Mosby; 2006;P.215-62.
- Baert AL, Sartor K. Diagnostic Nuclear Medicine. (2nd Revised Ed). Heilderberg: Springer; 2006;P.83-100.