

ÜROLOJİDE PERKÜTAN GİRİŞİMLER
PERCUTANEOUS INTERVENTIONS IN UROLOGY**Perkütan Nefrolitotomide Komplikasyonlar**
Complications of Percutaneous Nephrolithotomy

Onur Telli, Ömer Gülpınar, Evren Süer

Ankara Üniversitesi Tıp Fakültesi, Üroloji Anabilim Dalı, Ankara

Özet | Abstract

Üriner sistem taş hastalıklarının tedavisinde perkütan nefrolitotomi (PNL) minimal invaziv bir yöntem olup, günümüzde açık taş cerrahisinin yerini almıştır. Yüksek tedavi başarısı, hastanede kalış süresinin kısalığı, kısa iyileşme süresi, cerrahi kesinin küçüklüğü ve skar dokusunun neredeyse hiç kalmaması gibi avantajları nedeniyle günümüzde uygun endikasyonu olan böbrek taşlarının tedavisinde uygulanabilir bir seçenek haline gelmiştir. Ancak her cerrahi işlem gibi PNL operasyonunda da çeşitli komplikasyonların gelişebileceği, hatta bunların hayatı tehdit edecek boyutlara ulaşabileceği unutulmamalıdır. Bu yazımızda PNL komplikasyonlarını ve bunlara yaklaşımları gözden geçirdik.

Anahtar kelimeler: Böbrek taşı, komplikasyon, perkütan nefrolitotomi

Percutaneous nephrolithotomy (PNL) is a minimally invasive method in urinary stone disease treatment and has replaced the open surgery method. PNL has opened a new era in the treatment of renal stones with the advantages of high success rate of treatment, shortened hospitalization and shortness of surgical incision and scar tissue compared to open surgery. With these advantages PNL has become a viable option in the treatment of renal stones. However, like all surgical procedures, during preoperative or postoperative PNL, some complications may occur and it is important to know that these can be of life-threatening proportions. In this article we have reviewed the complication of PNL and management of these cases.

Key words: Complication, percutaneous nephrolithotomy, urolithiasis

Üriner sistem taş hastalıklarının tedavisinde perkütan nefrolitotomi (PNL) minimal invaziv bir yöntem olup, günümüzde açık taş cerrahisinin yerini almıştır. Yüksek tedavi başarısı, hastanede kalış süresinin kısalığı, kısa iyileşme süresi, cerrahi kesinin kısalığı ve skar dokusunun neredeyse hiç kalmaması gibi avantajları ile günümüzde uygun endikasyonu olan böbrek taşlarının tedavisinde uygulanabilir bir seçenek haline gelmiştir. Ancak her cerrahi işlem gibi PNL operasyonunda da çeşitli komplikasyonların gelişebileceği, hatta bunların hayatı tehdit edecek boyutlara ulaşabileceği unutulmamalıdır.(1)

PNL'nin en sık karşılaşılan komplikasyonları; ekstravazasyon (%7,2), kan transfüzyonu gerektiren kanama (%11,2-17,5) ve ateştir (%21-32,1). Septisemi (%0,3-4,7), kolon yaralanması (%0,2-4,8) ve plevral yaralanma (%0-3,1) ise nadir karşılaşılan majör komplikasyonlardır.(2) Böbrek yetmezliği, diabetes mellitus, obezite gibi eşlik eden hastalıkların varlığıyla komplikasyon oranları artmaktadır.(2) PNL'de karşılaşılabilecek bazı nadir komplikasyonlar da taşın böbrek dışına migrate olması, prob ya da kılavuz tel parçası gibi yabancı cisim parçasının kalması veya perkütan traktına tümör ekilmesi sayılabilir.(1)

Bu konudaki ilk serilerden biri, toplam 1000 PNL vakasının incelendiği Segura'nın çalışmasında, majör komplikasyon oranı %3,2 olarak bildirilmektedir.(3) Bu çalışmada, toplam 6 (%0,6) hastada meydana gelen ve operasyonun

sonlandırılmasını gerektiren peroperatif kanama en sık görülen komplikasyondur. Ayrıca 6 (%0,6) hastada arteriyovenöz fistül gelişmesi üzerine embolizasyon, 1 hastada da post-operatif aşırı kanama nedeniyle nefrektomi yapıldığı görülmektedir ancak ölüm bildirilmemektedir.

Lee ve arkadaşları bir çalışmada PNL operasyonundaki komplikasyonları majör (ölüm, girişim gerektiren kanama, sepsis, üriner trakt yaralanması ve komşu organ yaralanması) ve minör (postoperatif ateş, transfüzyon gerektiren kanama, ekstravazasyon, nefrostominin yerinden çıkması, pnömoni ve uzun süreli yara yeri idrar drenajı) olarak sınıflandırmıştır.(3)

Tefekli ve arkadaşlarının 2007 yılında yaptıkları bir çalışmada PNL komplikasyonları modifiye edilmiş Clavien derecelendirme sistemine göre sınıflandırılmış ve PNL komplikasyonları hakkında daha net veriler elde etmek için ortak bir komplikasyon sınıflandırma sisteminin oluşturulması gerekliliği vurgulanmıştır.(4)

Rassweiler ve arkadaşlarının 2006 yılında yaptığı 1000 vakanın üzerindeki bir çalışmada ise PCNL'nin en sık karşılaşılan komplikasyonları ekstravazasyon (%7,2), kan transfüzyonu (%11,2-17,5), ateştir (%21-32,1). Septisemi (%0,3-4,7), kolon yaralanması (%0,2-4,8) ve plevral yaralanma (%0-3,1) ise nadir karşılaşılan majör komplikasyonlardır.(2)

Smith ve Lee'nin, PNL operasyonu uygulanmış toplam 582 hastada gelişen komplikasyonların ayrıntılı olarak ince-

lendiği çalışmasında, major komplikasyon gelişme oranı %6,8 minör komplikasyon gelişme oranı ise %50 olarak bildirilmektedir.(6) Bu seride 2 (%0,3) vakada ölümle sonuçlanmıştır. Major komplikasyonlar incelendiğinde, operasyon sonrası erken dönemde 6 (%1) hastada girişim gerektiren kanama, 2 (%0,3) hastada ciddi infeksiyon, 17 (%2,9) hastada pnömotoraks, 2 (%0,3) hastada ürinom formasyonu, 5 (%0,9) hastada pelvis laserasyonu, 1 (%0,2) hastada üreter avülsiyonu, geç dönemde ise 5 (%0,9) hastada üreter darlığı geliştiği bildirilmektedir. En sık saptanan minör komplikasyon, %22 oranında görülen ateştir. Hastaların %11,2'sinde kan transfüzyonu gerektiren kanama, %7,2'sinde ekstrasvazasyon, %5,8'inde nefrostomi tüpünün erken çıkması, %6'sında geçici üriner obstrüksiyon, %2,6'sında paralitik ileus, %1,5'unda nefrostomi traktından bir haftadan uzun süren idrar drenajı bildirilmektedir.

Akut ve Geç Kanama

Akut kanama üst üriner sisteme yapılan perkütanöz girişlerde en önemli komplikasyonlardan biridir. Sadece perkütan nefrostomi prosedüründe %0,5-4 oranında kan transfüzyonuna ihtiyaç duyulmaktadır.(1) Buna ek olarak PNL'de daha geniş kalibrasyonla perkütan trakt açılması ve intrarenal manipülasyonlarla kan tranfüzyon ihtiyacı %6'dan %20'lere kadar çıkabilmektedir.

Çoklu girişler, suprakostal giriş, traktı genişletmek, balon dilatasyonundan farklı olan yöntemlerle trakt dilatasyonu, uzamış operasyon süresi ve renal pelvis perforasyonu kanama ile ilişkili faktörlerdir.(1)

Çoğu kanama renal parankimden kaynaklanmakla beraber, birçok olguda önem teşkil etmemektedir. Operasyon süresince "access sheath" parankimal kanamaya tampon görevi görürken, operasyon sonrası hemostaz parankimin kendi kendine kollapsı ile olmaktadır.(1) Artmış taş yükünde, özellikle de staghorn taşlarda işlem sırasında artmış kanama gözlenmiştir. PNL sırasında, kanamaya bağlı görüntü iyi değilse hızlı bir şekilde amplatz kılıfın perinefrik boşluğa doğru yer değiştirmeden emin olunmalıdır. Pek çok ürolog irrigasyon solusyonlarının yüksekliğini artırır ancak irrigasyon solusyonunun intravazasyonu açısından dikkatli olunmalıdır. Kılıf doğru yerde olduğu halde kanama hala devam ediyorsa nefrostomi konularak işleme son verilmelidir. Çoğu kanama venözdür ve nefrostomi tüpünden sonra kanama durur. Eğer kanama nefrostomi tüpüne rağmen devam ediyorsa nefrostomi tüpü klemplenmeli ve 10 dakika beklenmelidir. Eğer kanama yine devam ederse Kaye nefrostomi tamponad balon kateter yerleştirilmeli ve 2 gün bırakılmalıdır. Nefrostomi tüpünün 10 dakika klemplenmesine rağmen veya Kaye balon kateterin havasının alınmasıyla birlikte kanama devam ederse kaynak venöz olmayabilir ve acil renal anjiyografi yapılmalıdır. Pulsatil kanamalar ise; arteriyel kaynağı düşündürür. Arteriyel kanamalarda nefrostomi tüpü kanama kontrolü için güvenli değildir.

Hemodinamik instabilite, hemoglobin ve hematokritin belirgin düşmesiyle birlikte nefrostomiden ve/veya mesane sondasından taze kan gelmesi, pulsatil kanama, genişleyen

retroperitoneal hematoma, nefrostomi tüpünün klemplenmesine rağmen devam eden kanama gibi durumlarda AV fistül, pseudoanevrizma gibi ciddi vasküler komplikasyonlardan şüphelenilmelidir. PNL işlemleri sırasında arteriovenöz fistül veya pseudoanevrizma gibi ciddi kanama yapan nedenler %0,5'den az görülmektedir.(6)

Postoperatif kanama, nefrostomi tüpü alınmadan önce, alındıktan sonra veya hastaneden eksternasyon sonrası meydana gelebilmektedir. Büyük perkütan cerrahilerde yaklaşık %1 oranında tedavi gerektiren kanamalar meydana gelebilmektedir.(7)

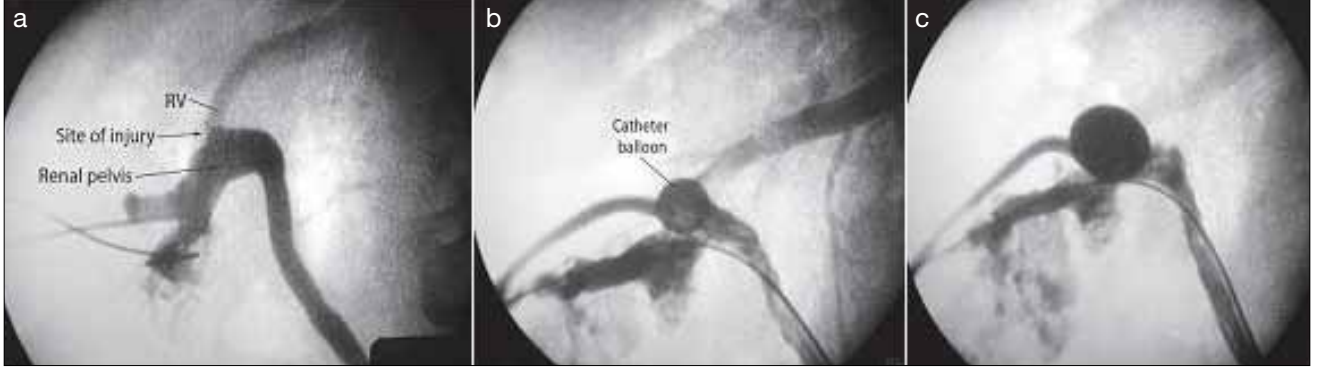
Toplayıcı Sistem Yaralanması

PNL, milimetrelerin başarıyı ve komplikasyonları etkilediği bir ameliyattır. Böyle bir işlemde üriner traktın hasarlanma riski de vardır. Clayman ve arkadaşları yayınladıkları serilerinde PNL sonrası %26 oranında ekstrasvazasyon görüldüğünü bildirmektedir.(8) Bu çalışmada retrograd pyelografi için üreter kateteri kullanılmadığı, pelvikalisiyel sisteme böbrekten Chiba iğnesi ile girilip desenden pyelografi yapıldığı belirtilmektedir. Pelvikalisiyel sistemin üreter kateteri eşliğinde görüntülendiği çalışmalarda, ekstrasvazasyon oranlarının düştüğü gözlenmiştir.(8) Bu yayınlarda oluşturulan çalışma kanalı etrafından meydana gelen ekstrasvazasyonun önemli olmadığı, asıl pelvis laserasyonların, üreter avülsiyonlarının ve ürinomaların sorgulanması gerektiği vurgulanmaktadır.(8)

Lee ve arkadaşları serilerinde %0,9 oranında pelvis laserasyonu, %0,2 üreteral avülsiyon görüldüğünü, %1 hastada taşın retroperitona kaçtığını ve %0,3 hastada da ürinoma formasyonu geliştiğini bildirilmektedir.(5) Bu seride üreteral avülsiyon ve pelvik laserasyonlar cerrahi olarak tedavi edilirken, ürinomalar ve retroperitona kaçan taşlar için konservatif tedavi yapıldığı belirtilmektedir. Segura ve arkadaşları, 1 (%0,1) vakada üreter parçalanması, 1 (%0,1) vakada da üreter perforasyonu sonrası retroperitona taş kaçtığını bildirmektedir.(5) Aynı seride 2 vakada (%0,2) dilatasyon esnasında parankimal laserasyon geliştiği ve açık operasyona geçildiği belirtilmektedir.

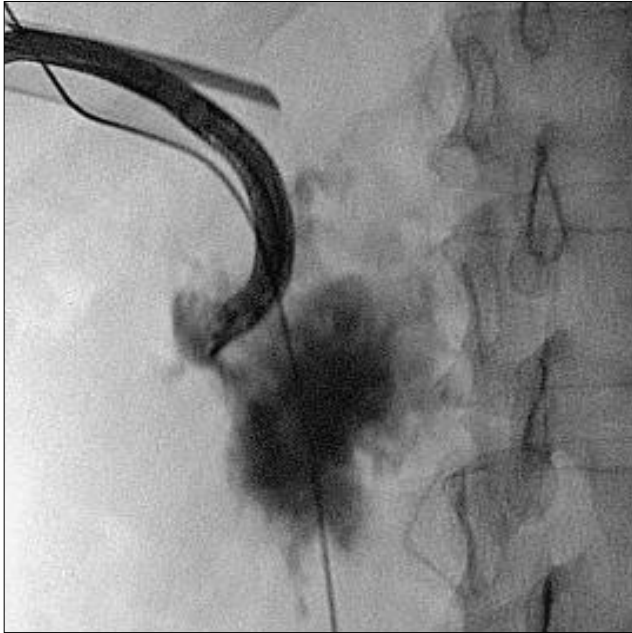Viseral Organ Yaralanması

PNL sırasında barsak yaralanması nadir görülen fakat ciddi sonuçları olan bir komplikasyondur. Kolon yaralanması; zayıf hasta, daha önceden obezite için gastrointestinal bypass cerrahisi geçirme, kronik konstipasyonla birlikte aşırı dilate kolon, renal ektopi/atnalı böbrek önceden renal cerrahi geçirmiş olma gibi riskli hasta grubunda trakt oluşturulurken meydana gelir. Bu hastalarda preoperatif BT ile birlikte giriş sırasında kolonu değerlendirebilmek için floroskopi veya ultrason kullanımı önerilmektedir. Olguların çoğu ekstraperitonealdir ve peritoneal bulgular yoktur. Konservatif yaklaşım yeterlidir. Konservatif yaklaşımda internal üreteral stent yerleştirilmelidir. Nefrostomi tüpü 7 gün kolonik lümen de kolostomi olarak fonksiyon göstermesi için tutulmalı ve 8. gün yapılan kontrastlı çalışmayla barsaklar ve toplayıcı sis-



Şekil 1. a) Venöz yaralanma sonrası kontrast maddenin venöz sisteme geçişi, b) Hasarlanan bölgede Council balon kateter yerleştirilmesi, c) İşlem sonrası kontrast materyalin venöz sisteme geçmediği gözlenmiş.

Campbell's Urology 10. baskı, 2. cilt, 2012



Şekil 2. Kontrast madde ekstravazasyonu ile gösterilen toplayıcı sistem perforasyonu.

Campbell's Urology 10. baskı, 2. cilt, 2012

tem arasında ilişki olmadığından emin olunmalıdır. Geniş spektrumlu antibiyotik ve lıfsız diyet verilmelidir.(1)

Vallaniven ve arkadaşları 250 vakalık PNL serilerinde, 2 hastada barsak perforasyonu geliştiğini ve bunların açık cerrahi ile tedavi edildiklerini bildirmektedir.(9) Aynı çalışmada barsak yaralanmasının mobil böbreklerde ve özellikle girişin çok lateralden yapıldığı durumlarda gerçekleşebileceği sonucuna varılmıştır. Retrokolon varlığında da barsak yaralanması meydana gelebileceği unutulmamalıdır. Eğer organomegali yoksa PNL ile dalak ve karaciğerin yaralanması nadir görülen bir durumdur.

Plevral Yaralanma ve Solunum Problemleri

Suprakostal giriş gerçekleştirildiğinde plevral boşluğa ekstravazasyon görülebilir. Çalışma kanalının kullanılması,

intrarenal basınç düşük olduğundan plevraya olan ekstravazasyonu en aza indirebilir. Ayrıca kotların hemen altından yapılan girişlerde subkostal veya interkostal arterlerin yaralanabileceği unutulmamalıdır.

Yapılan çalışmalarda PCNL operasyonları esnasında, özellikle 12. kot üzerinden yapılan girişlerde plevra ve akciğerlerin en fazla yaralanan organlar olduğu bildirilmektedir. Hopper ve Yankes kendi serilerinde, tam ekspiryum sonrası yapılan interkostal girişlerde, plevranın %86, akciğerinde %29 oranında yaralandığını göstermişlerdir.(10)

İşlem sırasında solunum basınçlarının yükselmesi acil değerlendirmeyi gerektirir. Suprakostal girişlerde pnömotoraks veya hidrotoraks ekarte etmek için acil göğüs floroskopisi yapmak gerekir. Göğüs komplikasyonu yoksa solunum sıkıntısı, fark edilmeyen toplayıcı sistem perforasyonuna veya amplatz kılıfın perinefrik boşluğa yer değiştirmesi sonucu sıvı ekstravazasyonuna bağlı olabilir. Suprakostal giriş yapıldığında, drenaj gerektiren pnömotoraks, hemotoraks oranı %4-12'dir.(11)

Ateş ve Sepsis

PNL operasyonları esnasında iğneyle ilk giriş ve taşın çıkarılması esnasında varolan enfeksiyon reaktifte edilebilir. Operasyon öncesi idrar kültürleri steril olan ve büyük böbrek taşlarına sahip vakaların PNL ile tedavisi sonrası dörtte bir oranında bakteriyüri görülür. Bunun nedeni olarak ise, kırılma işlemi sonrası taşın içindeki bakterilerin reaktivasyonu olduğu düşünülmektedir. Ateş ile ilgili sonuçlarda taş boyutu artması ile ateş olması arasında önemli ilişki bulunamaz iken operasyon süresinin uzaması halinde postoperatif ateş yükselmesi istatistiksel olarak anlamlı bulunmuştur. Lee ve arkadaşları serilerinde %0,3 oranında ürosepsis geliştiğini ve bunların uygun antibiyotikler ile tedavi edildiğini bildirdi.(5)

Pek çok olguda ürosepsis önlenemez. Bunun için dikkat edilmesi gereken noktalar şunlardır; idrar kültüründe üreme olan olgularda eğer strüvit taşlarından şüpheleniliyorsa en az 2 hafta antibiyoterapi, diğer tüm üremesi olan PNL olgularında 1 hafta antibiyoterapi, ilk giriş sırasında eğer püye gelişi olursa geçici nefrostomi tüpü yerleştirilmeli ve operasyon ertelenmelidir.

Peroperatif; ürolog anestezi ile sürekli iletişim halinde olup hastanın hemodinamik ve respiratuvar stabilitesinin devamlılığını gözetmelidir. Amplatz kılıfın pozisyonuna dikkat edilmelidir. Kılıfın yer değiştirmesi özellikle struvit taşlarını kırarken bakteri yüklü taş parçalarının ve irrigasyon solusyonunun retroperitona ekstrevasiyonuna sebep olabilir. Operasyon süresine dikkat edilmelidir. Eğer taş yükü fazla ise (özellikle struvit taşı) tek seansta uzun süren işlem hastayı daha fazla riske sokacağından operasyon süresini dikkate almak gerekir.

Post operatif; renal drenaj sağlanmalı ve yeterli olduğundan emin olunmalıdır. Eğer şüphe varsa tüp pozisyonu kontrol edilmelidir. Uygun antibiyotik tedavisi verilmeli ve taş kültürü sonuçları takip edilmelidir.

Ölüm

Üriner sistem taş hastalığını tedavi etmek isterken ölüme sebebiyet vermek, bu yöntemin belki de en çok korkulan komplikasyonudur. Yayınlanan ilk serilerde kanama sonrası gerçekleşen bir kaç ölüm vakası bildirilmektedir. Lee ve arkadaşlarının yayınladıkları serilerinde, 1 (%0,2) hastanın geçirilmiş akciğer hastalığına bağlı solunum yetmezliği, diğer 1 (%0,2) hastanın ise akut miyokard enfarktüsü sonucu öldüğü bildirilmektedir. PCNL için ölüm oranı iki ayrı çalışmada %0,046 ve %0,3 olarak bildirilmiştir.(5, 12)

Kaynaklar

1. Percutaneous Approaches to the Upper Urinary Tract Collecting System. Campbell's Urology, Editor-in-chief: J. Stuart Wolf, Jr., MD, FACS, 2012, 10. Baskı, 47. Bölüm.
2. Michel MS, Trojan L, Rassweiler JJ. Complications in percutaneous nephrolithotomy. Eur Urol 2007;51:899-906. [CrossRef]
3. Lee WJ, Smith AD, Cubelli V. Percutaneous removal of kidney stones: review of 1,000 cases. J Urol 1985;134:1077-81.
4. Tefekli A, Ali Karadag M, Tepeler K, et al. Classification of percutaneous nephrolithotomy complications using the modified Clavien grading system: looking for a standard. Eur Urol 2008;53:184-90. [CrossRef]
5. Lee WJ, Smith AD, Cubelli V, et al. Complications of percutaneous nephrolithotomy. AJR Am J Roentgenol 1987;148:177-80.
6. Segura JW, Preminger GM, Assimos DG, et al. Nephrolithiasis Clinical Guidelines Panel summary report on the management of staghorn calculi. The American Urological Association Nephrolithiasis Clinical Guidelines Panel. J Urol 1994;151:1648-51.
7. Radecka and Magnusson, 2004; Wah et al, 2004; ACR, 2007; Rana et al, 2007. Richstone L, Reggio E, Ost MC, Seideman C, Fossett LK, Okeke . First Prize (tie): Hemorrhage following percutaneous renal surgery: characterization of angiographic findings.
8. Radecka and Magnusson, 2004; First Prize (tie): Hemorrhage following percutaneous renal surgery: characterization of angiographic findings. J Urol 1984;131:868-71.
9. Vallanancien G, Capdeville R, Viellon B, Charton M, Brissel JM. Colonic perforation during percutaneous nephrolithotomy. J Urol 1985;134:1185-7.
10. Hopper KD, Yakes WF. The posterior intercostal approach for percutaneous renal procedures: risk of puncturing the lung, spleen and liver as determined by CT. AJR Am J Roentgenol 1990;154:115-7.
11. Young AT, Hunter DW, Castaneda-Zuniga WR, et al. Percutaneous extraction of urinary calculi: Use of intercostal approach. Radiology 1985;154:633-8.
12. Lange EK. Percutaneous nephrostolithotomy and lithotripsy: a multi-institutional survey of complications. Radiology 1987;162:25-30.