Pediartik Üroloji Olgu Tartışması

Prof. Dr. Cankon GERMİYANOĞLU

Ondokuz Mayıs Üniversitesi Tıp Fakültesi Üroloji Anabilim Dalı
Çocuk Ürolojisi Bilim Dalı
Üroloji ve Çocuk Ürolojisi Uzmanı

15 / Kasım / 2016 Ankara

Tanı? Tedavi?

Fimozis

1 yaş % 50

3 yaş % 11

7 yaş % 8

16-18 yaş % 1

Sünnet

% 0,05-0,1 kortizonlu krem günde iki defa 20-30 gün

Tanı? Tedavi?

Parafimozis

Ödemli dokuya manuel kompresyon

Dorsal insizyon

Sünnet

Tanı? Tedavi?

MİKROPENİS

Küçük ama diğer yönlerden normal
Gerilmiş uzunluk 2.5 SD altında



TABLE 1. Stretched penile length in normal male subjects (cm)

Age	Mean	Mean –2.5 SD
Newborn: 30 wk	2.5 ± 0.4	1.5
Newborn: 34 wk	3.0 ± 0.4	2.0
Newborn: term	3.2 ± 0.4	2.5-2.4
0-5 mo	3.9 ± 0.8	1.9
6-12 mo	4.3 ± 0.8	2.3
1-2 y	4.7 ± 0.8	2.6
2-3 y	5.1 ± 0.9	2.9
3-4 y	5.5 ± 0.9	3.3
4-5 y	5.7 ± 0.9	3.5
5-6 y	6.0 ± 0.9	3.8
6-7 y	6.1 ± 0.9	3.9
7-8 y	6.2 ± 1.0	3.7
8-9 y	6.3 ± 1.0	3.8
9-10 y	6.3 ± 1.0	3.8
10-11 y	6.4 ± 1.1	3.7
Adult	13.3 ± 1.6	9.3

This table was published in Endocrinology, Custer, J., & Rau, R., The Harriet Lane handbook, 18th ed., 269-300, Copyright Elsevier (2009).

Mikropenis

Hipogonadotrofik hipogonadizm

GnRH yetersiz salınımı

Hipergonadotrofik hipogonadizm

Testosteron yapımında yetersizlik

Karyotip analizi

Pediatrik endokrin kons ****

Çocukluk süresi ve pubertede androjen tedavisi

Tanı? Tedavi?

Saklı Penis (Concealed)

Buried Penis:

Prepubik dokuların içinde gömülü

Webbed Penis:

Skrotal dokuların içinde yer almak

Trapped Penis:

Penil cerrahi sonrası skar dokusu ile kıstırılan

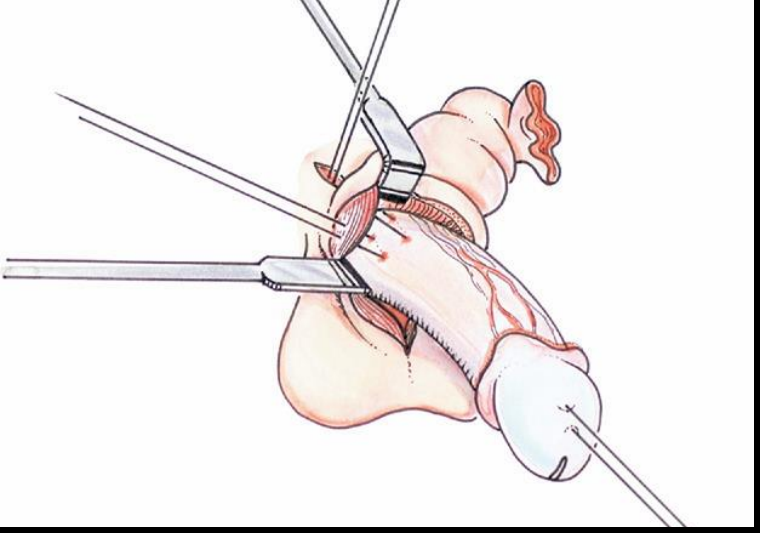

Saklı penis

Tanı ? Tanı yöntemleri?

Adölesan Varikosel

Testiküler venler ve pampiniform pleksusun dilatasyonudur

10 yaşın altında çok nadir
Adölesanların % 15-20 sinde
Sıklıkla **SOL** tarafta % 78-93

EAU Guidelines 2012

Erişkinlerde, infertilite nedeniyle

Çocuklarda, rutin fizik inceleme esnasında

Hafif ılık bir ortamda
5 dakika ayakta bekletildikten sonra
Ayakta ve yatarak
Normal ve valsalva ile

Tanı

Fizik muayene

Ayakta ve yatarak

Testis büyüklüğü ölçümü

Orşidometre

Takahara, Prader

USG (Daha güvenilir)

→ Prepubertal 1-2 ml

Puberte başlaması 3ml

Yaş 11den 16 ya

Volum 2ml den 16 ml ye

Tedavi ?

Tüm adolesan varikoselleri tedavi edelim mi?

% 80 infertilite yok

Erişkin dönemde infertilite gelişmesini bekleyelim mi?

Geri dönüşü olmayan infertilite

Tedavi

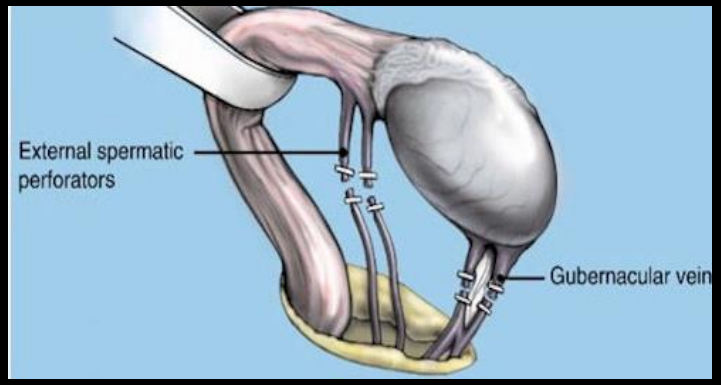

İnternal spermatik venlerin bağlanması veya oklüzyonu

1-İnguinal ya da subinguinal mikrocerrahi ile ligasyon

Daha az invazif

2-Subrainguinal ligasyon (Açık ya da laparoskopik cerrahi)

Bağlanacak ven sayısı daha az

Tedavi

Semptomatik
Soliter testis
Bilateral palpabl varikosel
Düşük sperm sayısı (geç adölesan)
Fertiliteyi etkileyecek ek testiküler patoloji
Hipotrofi (etkilenen testisin büyümesinde azalma)

Diamond, BJU Int. 2003
EAU Guidelines 2012

Tanı

Hidrosel

Tunika vajinalisin parietal ve visseral yaprakları arasında normalden fazla sıvı

Visseral Sekresyon
Parietal Rezorbsiyon

% 0.4 -3.1

Sınıflandırma

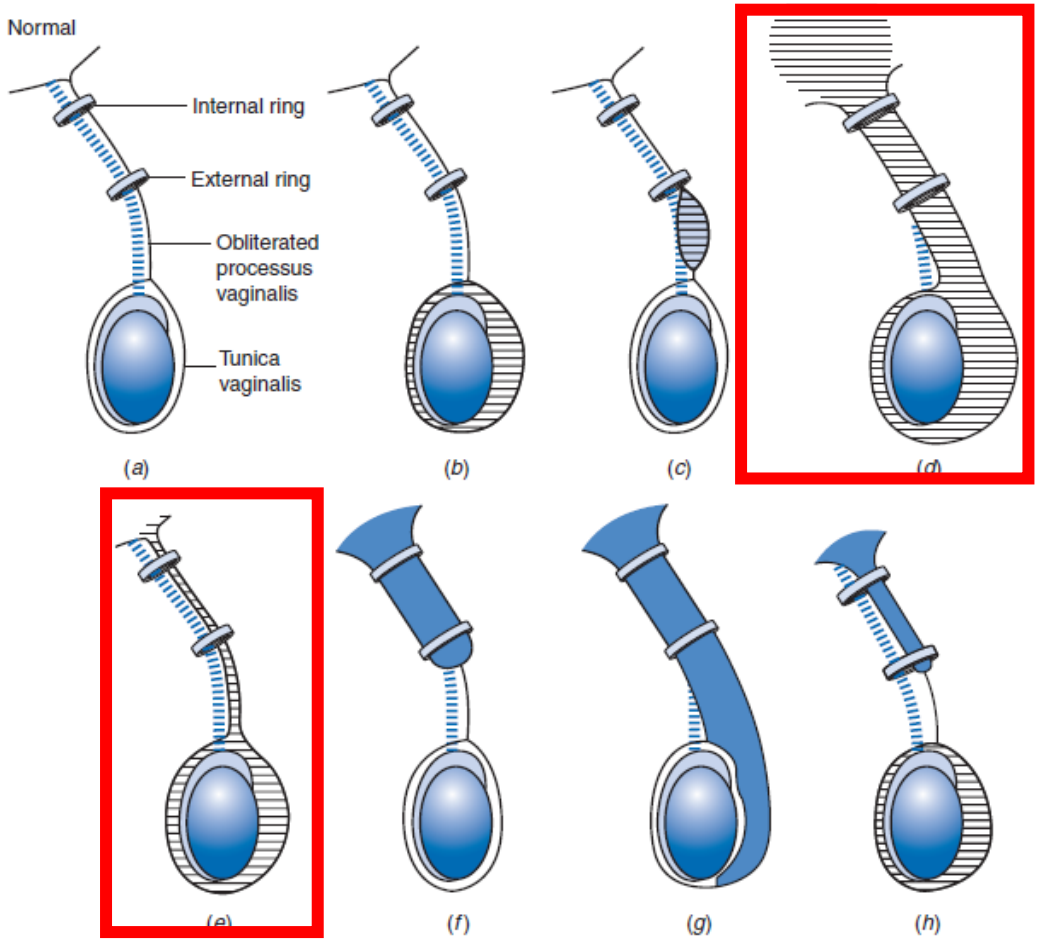

Figure 72.21 Possible findings in patients with hernia and/or hydrocele. Hatched black areas represent fluid and dark blue areas represent intra-abdominal contents: (*a*) normal findings; (*b*) scrotal hydrocele without hernia; (*c*) hydrocele of the cord; (*d*) abdominoscrotal hydrocele; (*e*) communicating hydrocele; (*f*) inguinal hernia; (*g*) inguinoscrotal hernia; (*h*) inguinal hernia and scrotal hydrocele.

Tanı

Fizik inceleme

USG

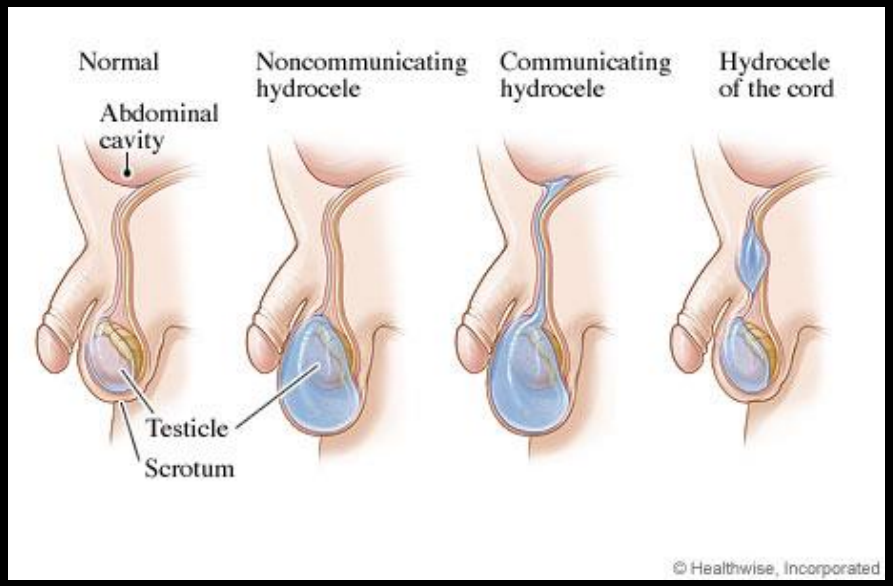

CT ve MRI

Akut durumlar

USG ile kitlenin doğası belirlenmediği zaman

Estevao-Costa , J Pediatr Surg . 2006

Basınç etkisi

Testiküler dismorfizm
Etkilenen gonadın fuziform yapısı
Fonksional anormalilerin gelişmesi

Eriskinlerin % 18 inde
spermatogenesis de parsiel veya tam arrest

Dandapat , Br J Surg . 1990

Hidrosel tedavisi

12 yaş ve altında İnguinal

12 yaş üstü Skrotal

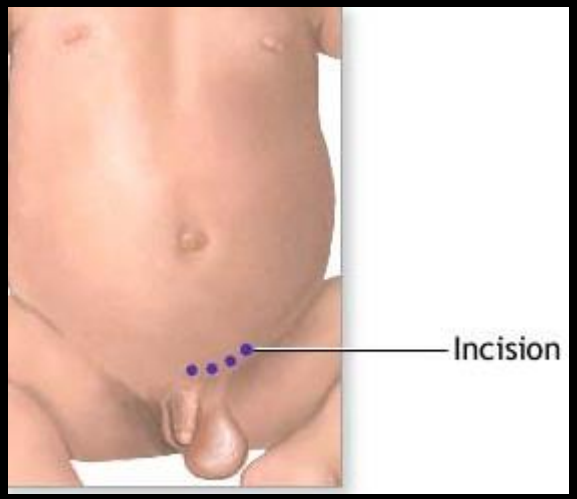

Wilson , J Urology . 2008

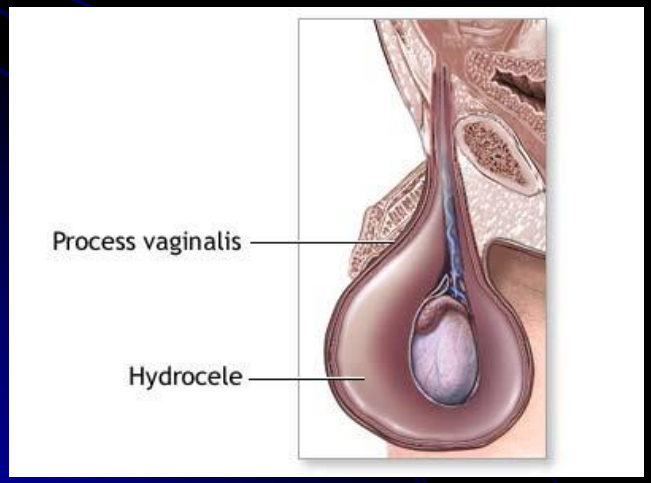

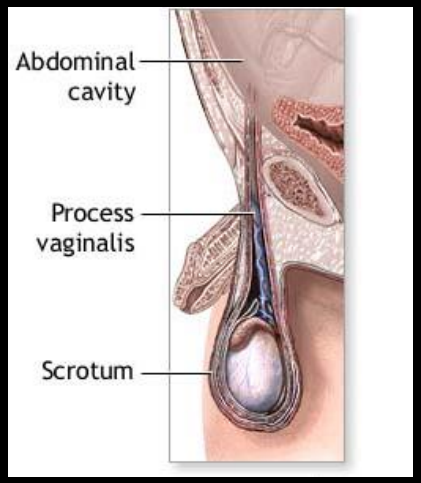

İnguinal Herni

Prematüre ve düşük doğum ağırlıklı

Erkek % 7-30

Kız % 2-7

% 60 sağ

Hemen hepsi **indirekt tip**

% 1-3

Ağlamak, gülmek, öksürmek veya ıkınmakla inguinal bölgede beliren bir şişlik

Üzerine bastırıldığında bir gaz sesi çıkararak kaybolur

İpek çorap işareti:

Kord ve elemanlarının keseye bağlı kalınlaşması ve ipek çorabın birbirine sürtünmesi duygusu

Fıtık bağının yeri yok

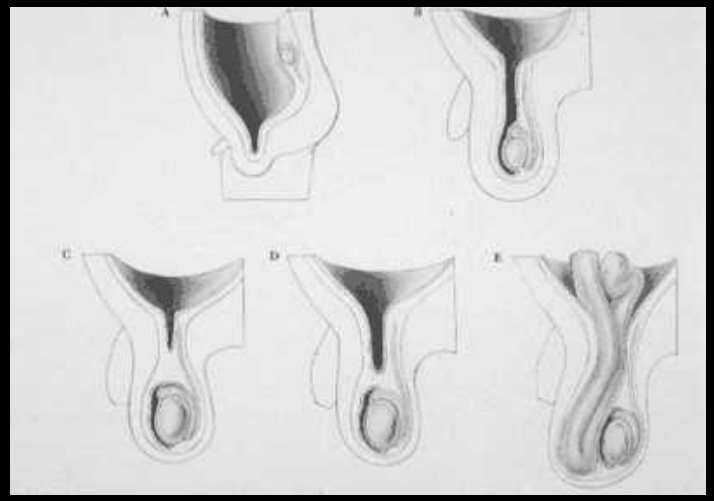

İnkanserasyon % 10-20

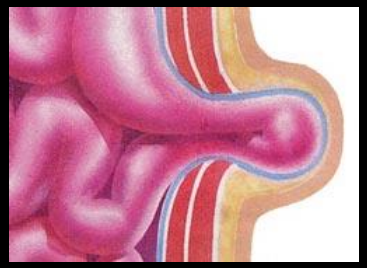

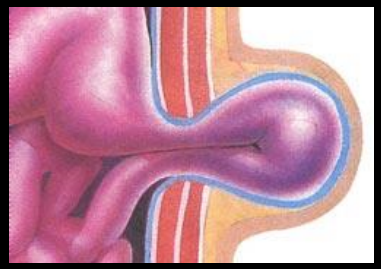

Bebeklerin %50'sinde ilk belirti

Karın ağrısı, kusma, kasıkta şişlik

Palpasyonda çocuğun canı yanar ve ağlar

Safrasız kusma peritoneal irritasyona bağlıdır. Kusmuğun safralı hale gelmesi intestinal obstrüksiyon

Prematür değil ve önemli anomaliler gibi kontraendikasyon yoksa **KISA BİR SÜRE** içinde operasyon

Komminikan hidrosel ,inguinal herni tedavisi

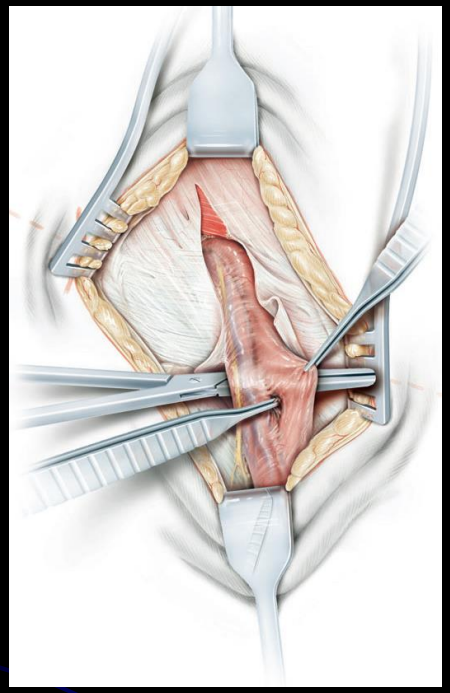

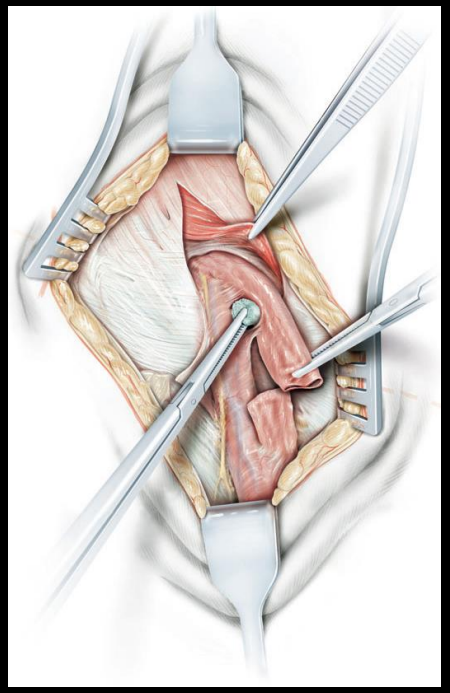

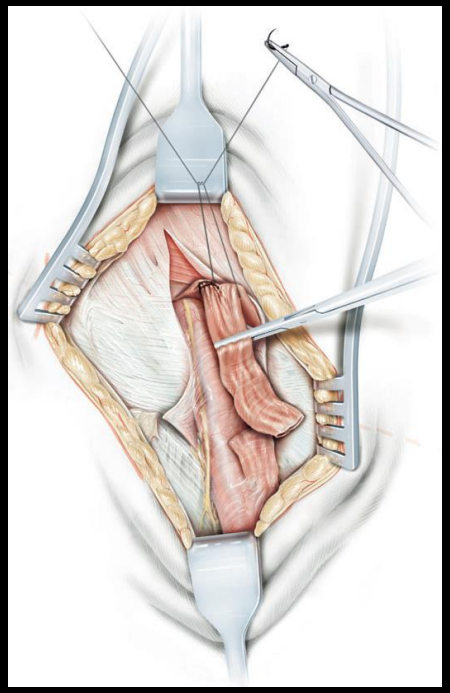

İnguinal kanal açılarak veya açılmadan herni kesesinin internal ring hizasından bağlanması *(yüksek ligasyon)*

Arka duvar takviyesine gerek yok

Tanı

Akut Skrotum

Acil vizit % 0,5

En sık

Epididimoorşid

Lyronis,Indian J Pediatr.2009

Spermatik kord torsiyonu

Jefferson,J Urol.1997

Appendiks testis torsiyonu

McAndrew,Pediatr Surg Int.2002

Akut Skrotum

Epididimoorşid

1 yaş altı – 12 ile 15 yaş arası

Spermatik kord torsiyonu

Neonatal – Puberte

Appendiks testis torsiyonu

Geniş yaş grubu

EAU Guidelines 2012

Akut Skrotum

Epididimoorşid

Epididim hassas

Spermatik kord torsiyonu

Testis hassas

Appendiks testis torsiyonu

Testisin süperior polu hassas

EAU Guidelines 2012

Akut Skrotum

Skrotal ağrı süresi (12 saat içinde)

Epididimoorşid

% 31

Spermatik kord torsiyonu

% 69

Appendiks testis torsiyonu

% 62

EAU Guidelines 2012

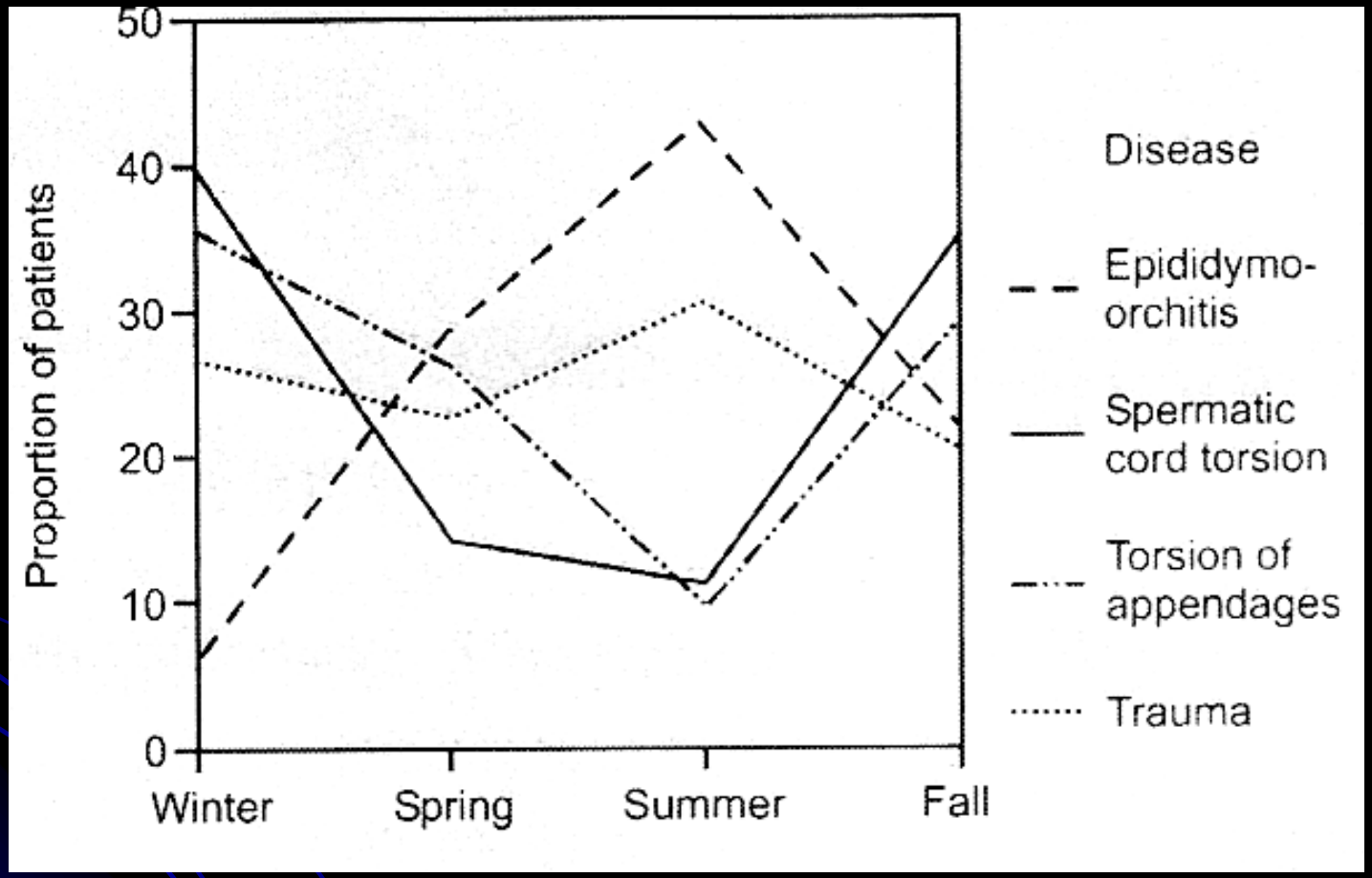
Proportion of patients
50
40
30
20
10
0
Winter
Spring
Summer
Fall
Disease
Epididymo-orchitis
Spermatic cord torsion
Torsion of appendages
Trauma

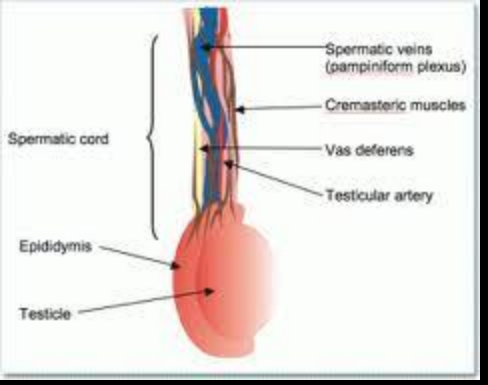

Epididimit

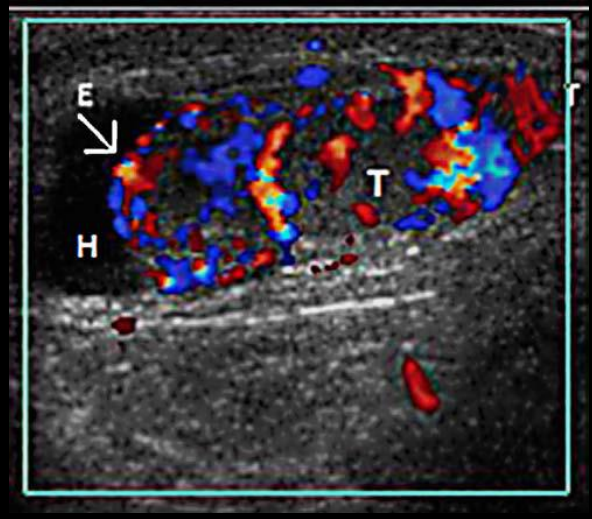

Prepubertal etioloji ?

Genellikle idrar kültürü negatif

Antibiotik sık ama endike değil(kültür -)

İstirahat ve aneljezi

İntravaginal torsiyon

Tunika vaginalisin dar yapışması

Bell Clapper anomalisi

Genellikle uykuda

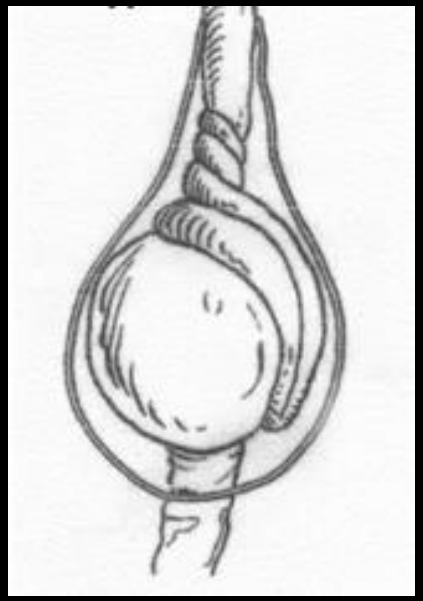

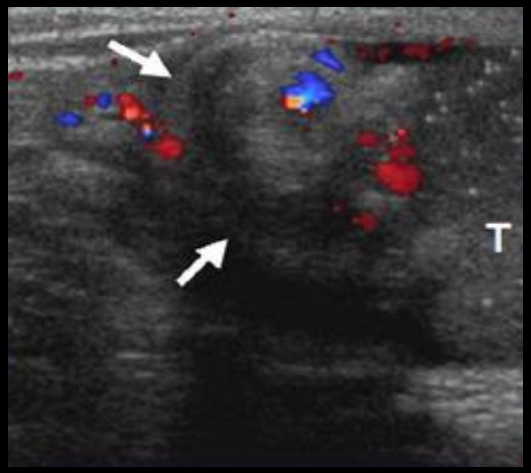

Appendiks testis torsiyonu

% 31-57

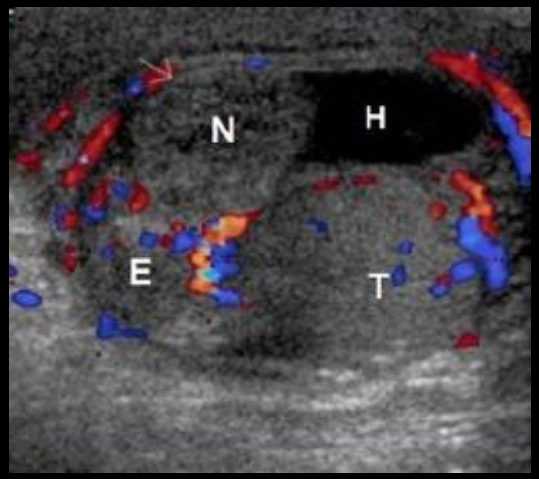

Blue dot bulgusu % 21

İskemiye bağlı deride mavimsi renk

6 hafta sonra kontrol

Kalıcı ağrıda explorasyon

Zamana Karşı Yarış

Testis Torsiyonu

Solda daha sık

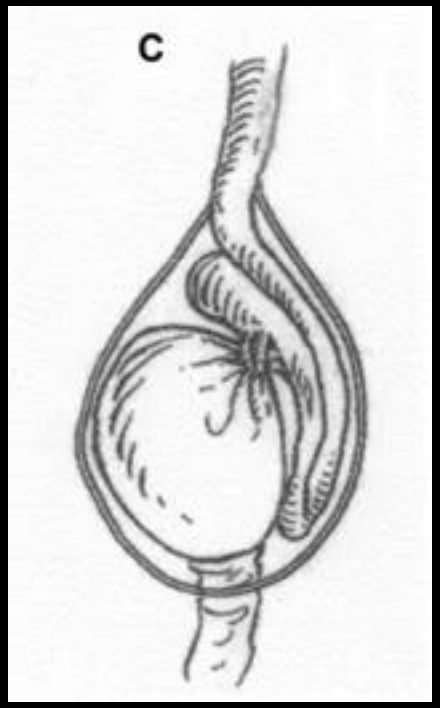

Soğuk havalarda Aralık ayı

Prehn Bulgusu

Kremasterik refleks ↓

İskemi → **İnfarkt**

180° - 360° (İnkomplet)

12 saate kadar atrofi gözlenmiyor

360° üzerinde

4 saat içinde atrofi

360° ve 24 saatten fazla sürenlerde

Şiddetli atrofi

Manuel detorsiyon

Medialden laterale

Aşağıdan yukarıya

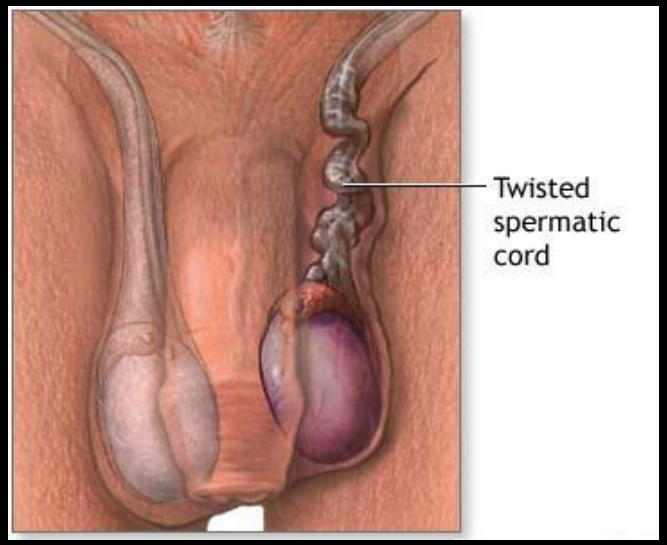

Cerrahi eksplorasyon

Dönüşü olmayan iskemi 6 saat

Tunika albugineadan Dartos Adelesine

Non-absorbable sütür

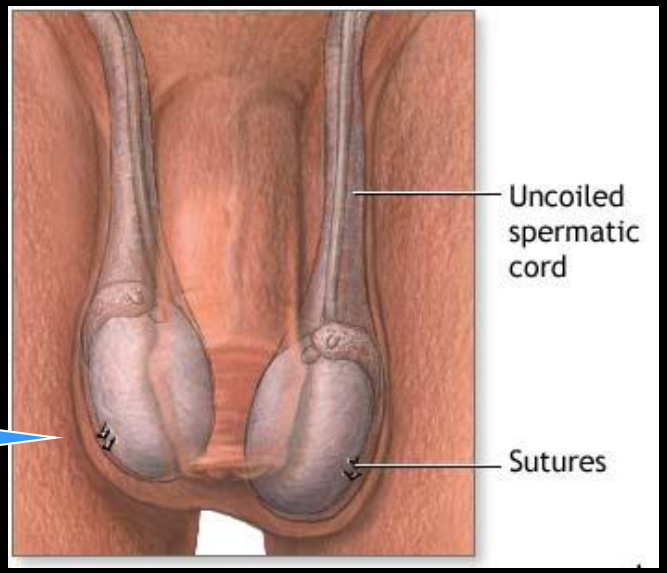

Prognoz

- Fertilite

  tek taraflı % 50 yeterli spermatogenez
- Subfertilite

  % 36-39 (13 saat içinde fertilite korunabilir)
- Androjen seviyesi
  - (Reperfüzyon/Oksidatif stres)

  FSH, LH, Testosteron yükselir
- Testis kanseri

  6-13 yılda 3.2 misli

Perinatal Torsiyon (Ekstravaginal)

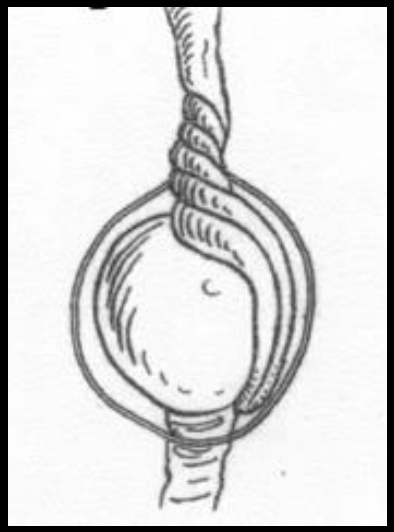

% 11-21 bilateral
% 25 doğum sonu

Testiküler nubbin
Küçük ve sert testis
Normal büyüklük ve sert testis
Akut skrotum

% 40 testis korunur
Karşı skrotal explorasyon % 33

Akut idiopatik skrotal ödem (AISE)

Skrotum duvarında ani başlayan eritem ve şişlik

Anjionörotik ödem?

Allerjik reaksiyon

Deri ve Dartos fasiasında ödem

Derin tabakalar normal

Özel tedavisi yoktur, skrotal elevasyon ile birkaç gün içinde kendiliğinden düzelme gözlenir

Akut İdiopatik Skrotal Ödem (AISE)

Doppler:

- Peritestiküler kan akımı artışı
- Hafif reaktif hidrosel
- Duvar kalınlığı ve komprese edilen ödematöz görünüm
- Testis ve epididim normal
- Vaskülaritede artış yok

- İnguinal lenf nodu büyüklüğü ve vaskülaritede artış

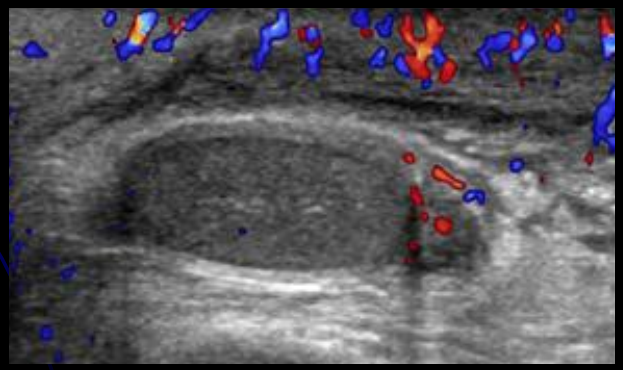

Prenatal Üriner Sistem Dilatasyonu
26.Hafta

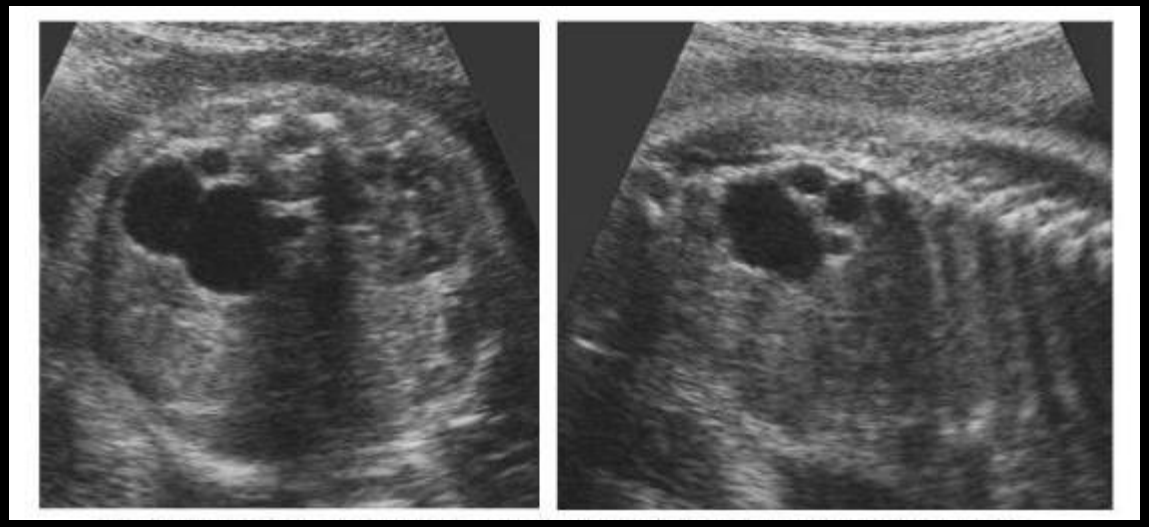

Multipl çeşitli büyüklükte birbiriyle bağlantısı olmayan kistler
Parankimde hiperekojenite

Tanı ?

Multikistik Displazik böbrek

İntrauterin takip

Karşı tarafda %10-30 anomali

- VUR
- UP bileşke darlığı

Multikistik Displazik Böbrek

1/1000-4000 Sol

Çocuklarda görülen en yaygın kistik hastalık

Fonksiyonel renal parankim az /olmaksızın, multipl, bağlantısız kistlerle birlikte dismorfik böbrek

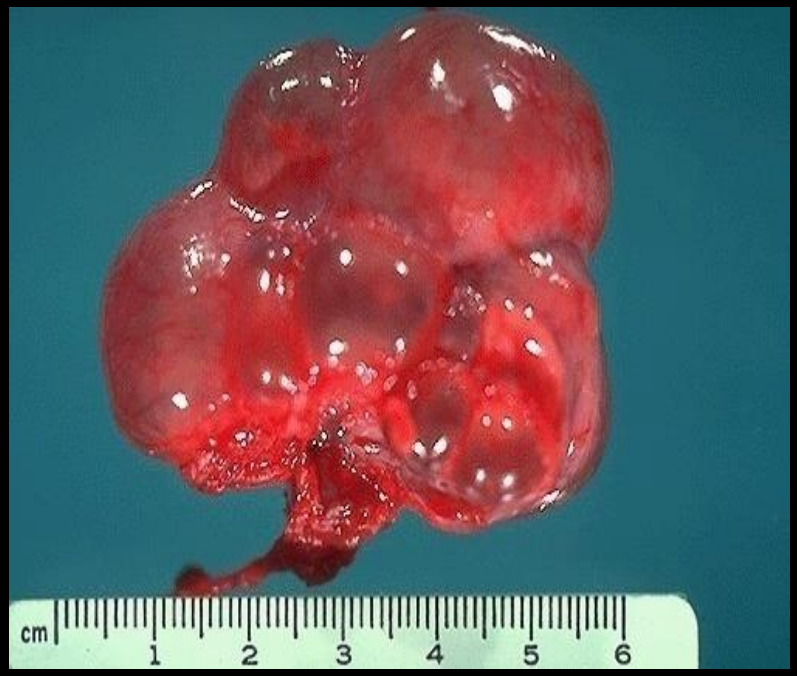

Cruveilhier .1836.
Schwartz ,J Urol. 1936

Multikistik Displazik Böbrek

Renal pelvis veya üreter atrezisine bağlı şiddetli fetal obstrüktif hidronefroz
Üreter tomurcuğu ve metanefrik blastem arasında anormal etkileşim

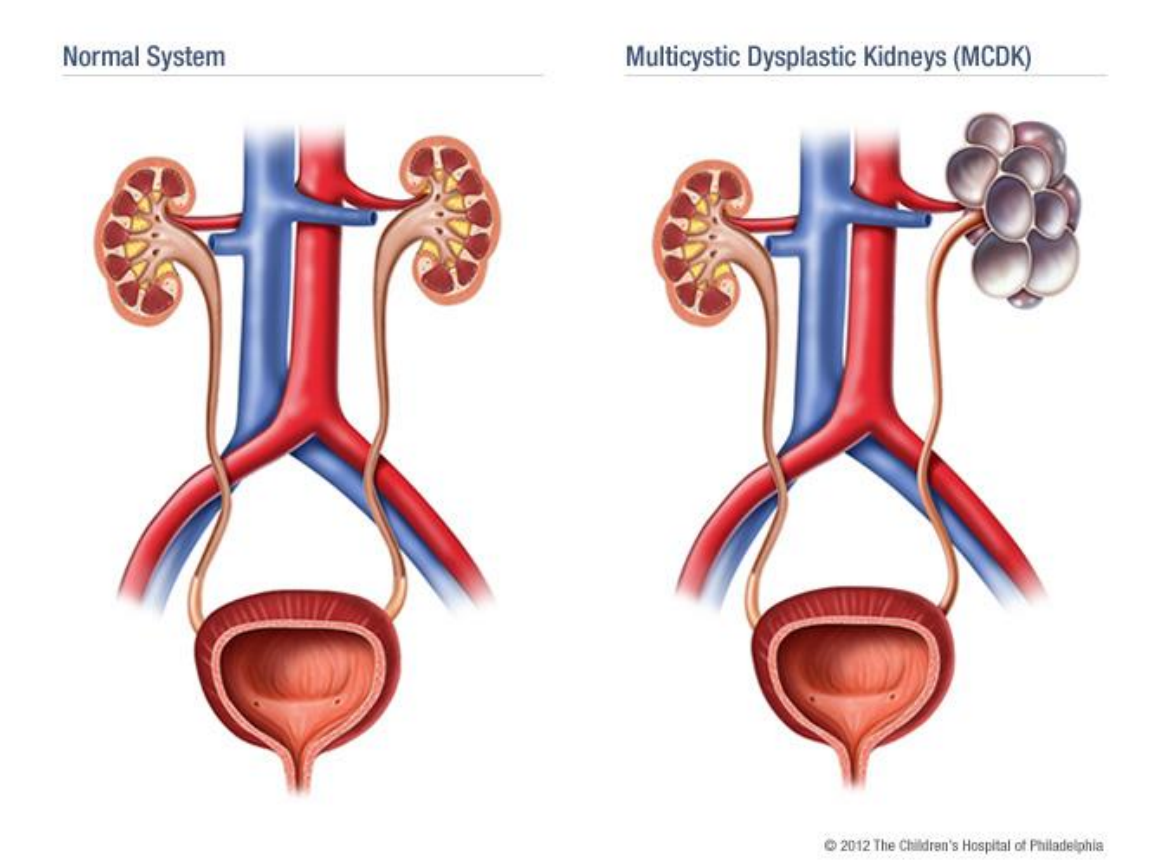

Artmış inmemis testis prevalansı

Ayırıcı Tanı

MKDK	Hidronefroz
Santralde büyükçe bir kist etrafında küçük kistler	Kistler yada kaliksler periferde yerleşmiştir
Kistler arasında US ile bağlantı gösterilemez	Kistler yada kaliksler arasında bağlantı gösterilebilir
DMSA'da fonksiyon yok	DMSA'da bir miktar fonksiyon gösterilebilir
	Belirlenebilen bir renal sinüs vardır

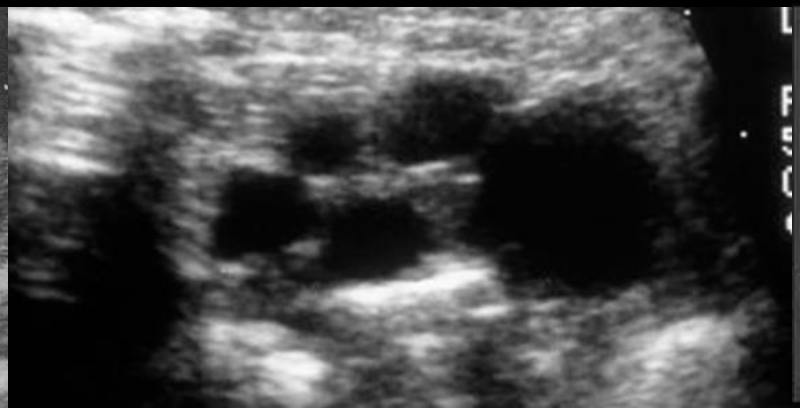

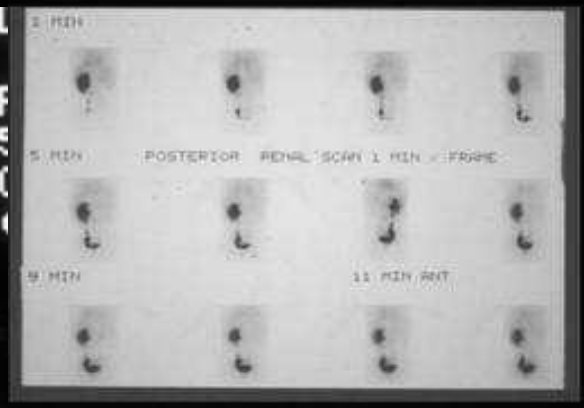

Tedavi

Olguların %25 tamamen involüsyona uğramakta

Olguların %60'ında böbrek küçülmekte

Yani olguların en az %85 'ine cerrahi gereksiz

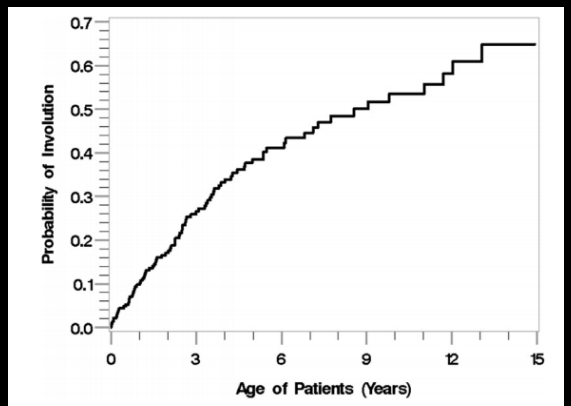

Figure 1 Probability of MCDK involution vs patient age in years, using the inverted Kaplan—Meier curve.

Cerrahi endikasyonlar

İntestinal ve akciğere bası yapan çok büyük

Takipte büyüme izlenen

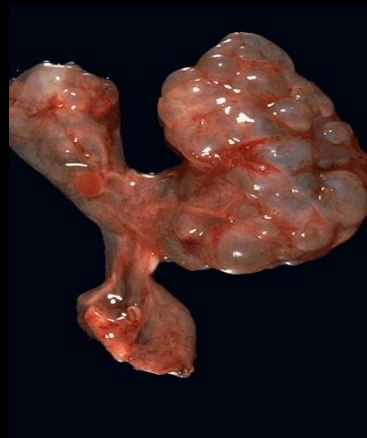

Prenatal Üriner Sistem Dilatasyonu 19.Hafta

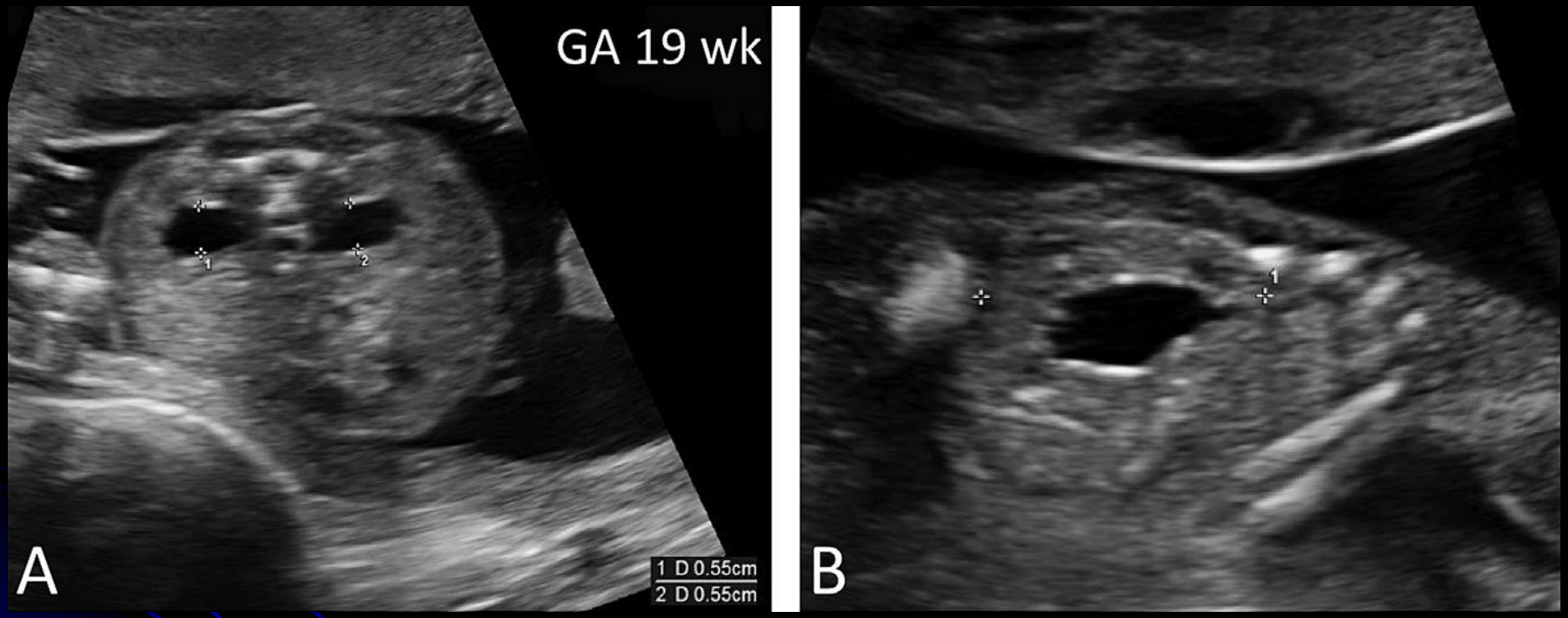

APRPD 7 mm den az

Parankim görünümü normal

Periferal kaliksiel dilatasyon yok

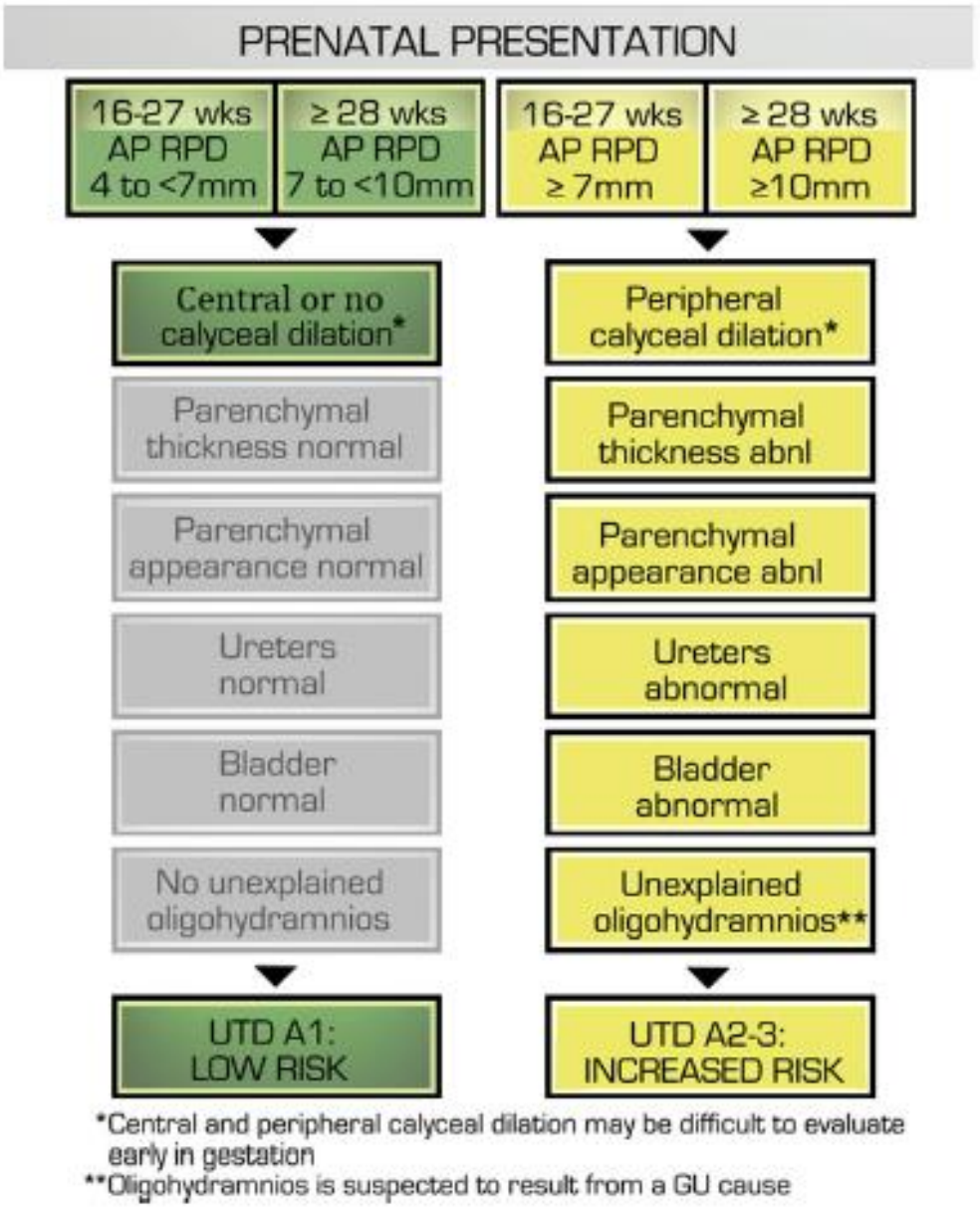

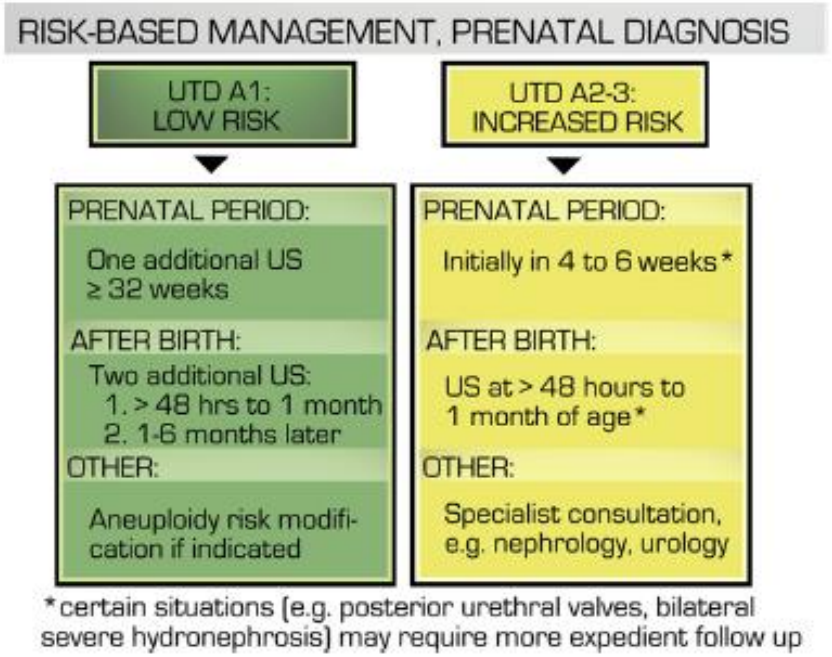

Figure 10 Management schema based on UTD classification system's risk stratification of UTD A1 and UTD A2–3.

Prenatal Üriner Sistem Dilatasyonu 37.Hafta

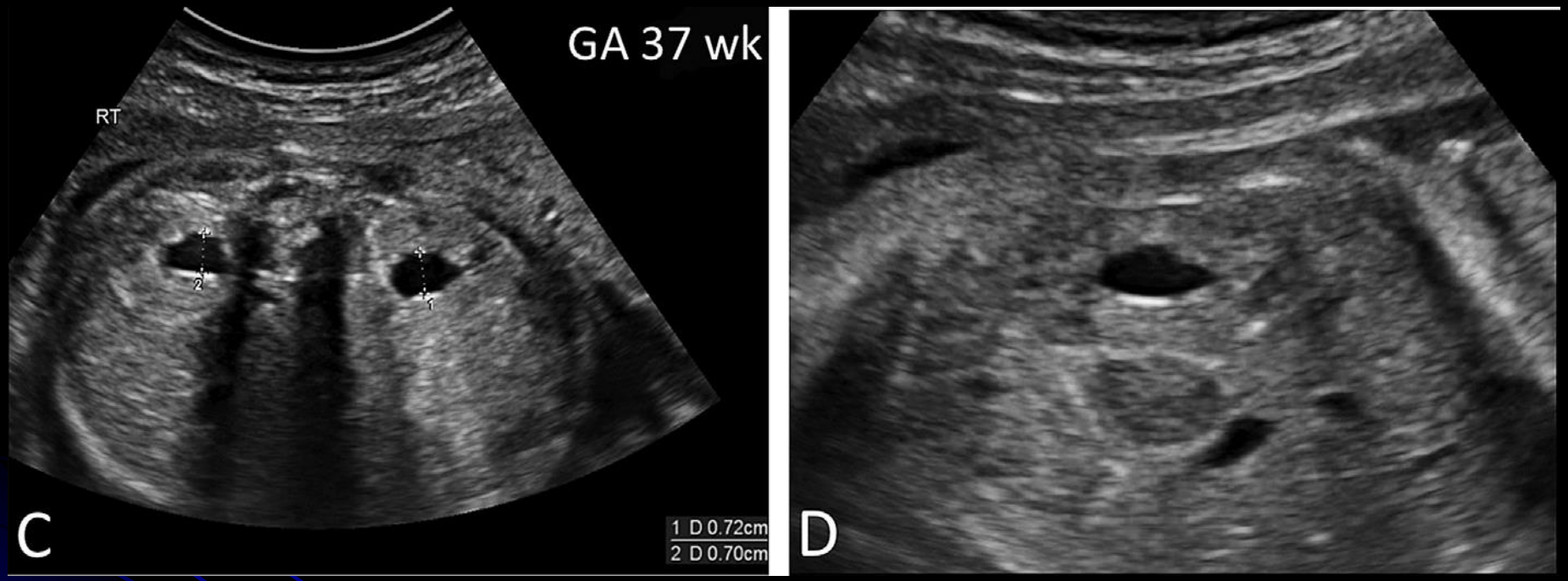

APRPD 10 mm den az

Parankim görünümü normal

Periferal kaliksiel dilatasyon yok

Doğum sonrası 4.gün

APRPD 11mm

Parankim görünümü normal

Periferal kaliksiel dilatasyon yok

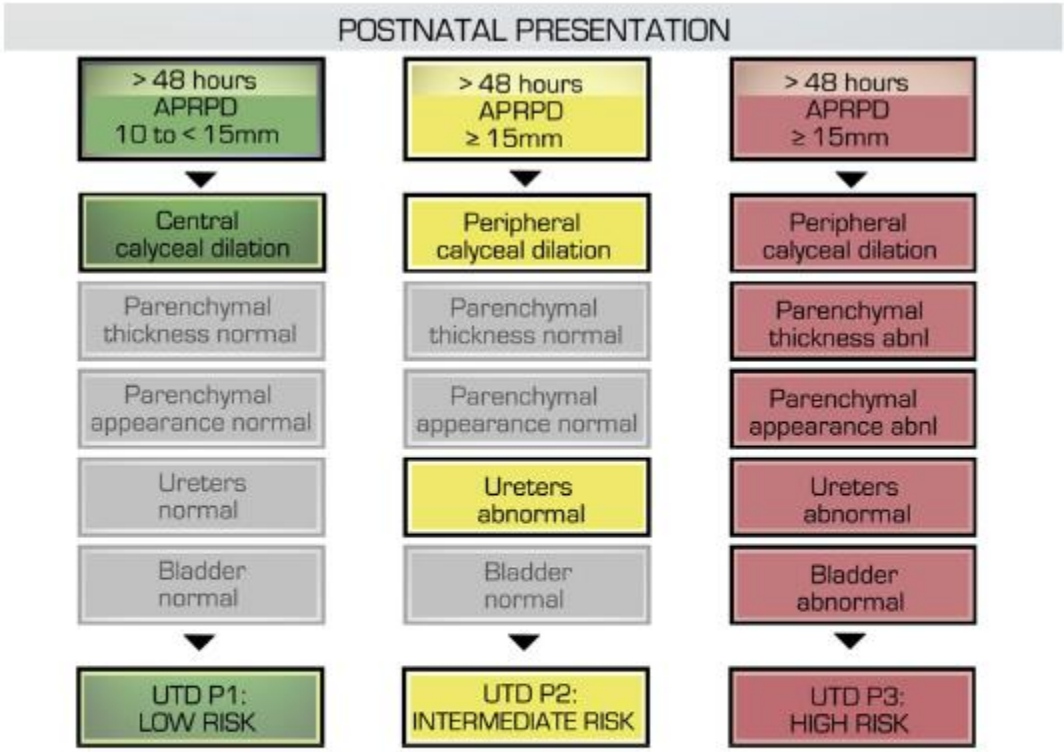

Figure 6 Urinary Tract Dilation (UTD) Risk Stratification — Postnatal Presentation for UTD P1 (low risk), UTD P2 (intermediate risk), and UTD P3 (high risk). Note: Stratification is based on the most concerning ultrasound finding. For example, if the anterior-posterior renal pelvis diameter (APRPD) is in the UTD P1 range, but there is peripheral calyceal dilation, the classification is UTD P2. Similarly, the presence of parenchymal abnormalities denotes UTD P3 classification, regardless of APRPD measurement.

Nasıl Takip edilecek ?

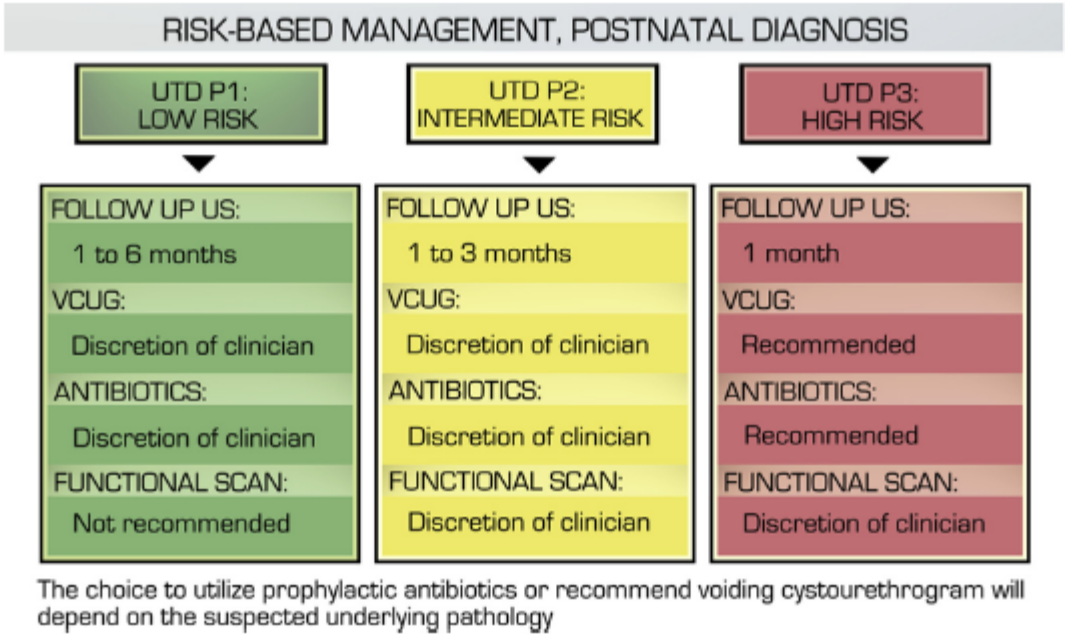

Figure 11 Management schema based on Urinary Tract Dilation (UTD) classification system risk stratification of UTD P1, UTD P2, and UTD P3.

Prenatal Üriner Sistem Dilatasyonu 20.Hafta

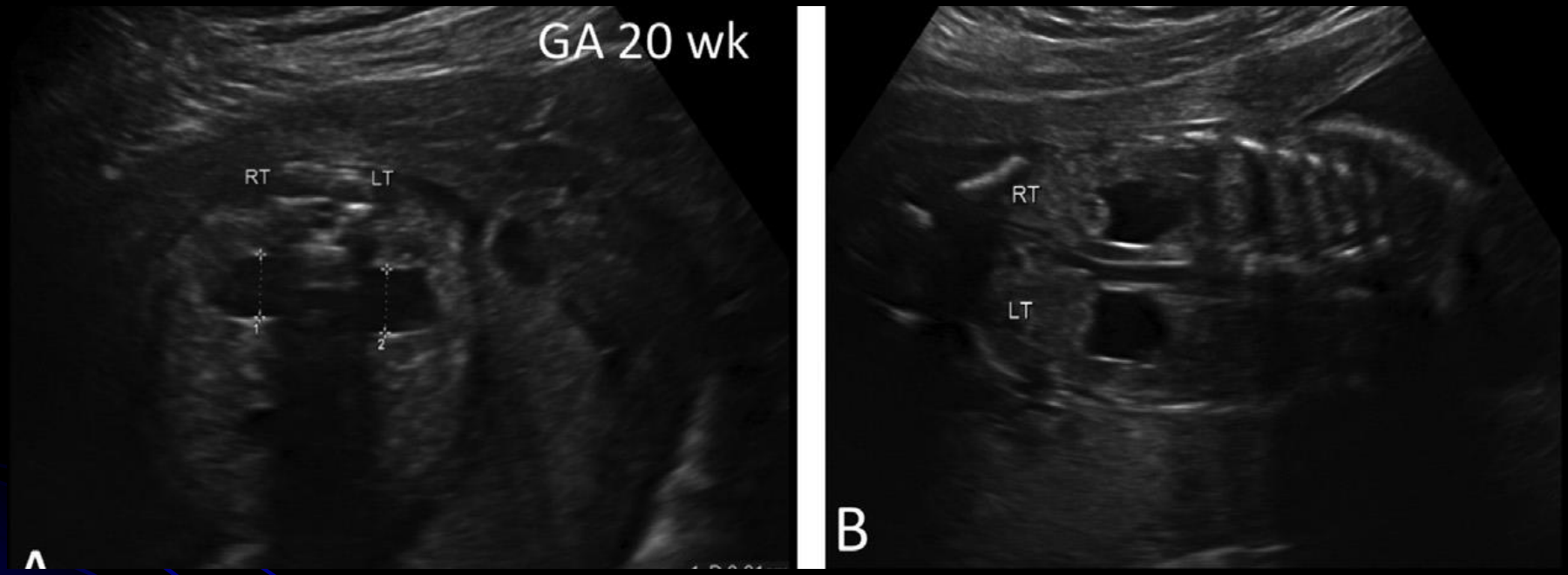

APRPD 7 mm den fazla

Parankim görünümü normal

Periferal kaliksiel dilatasyon yok

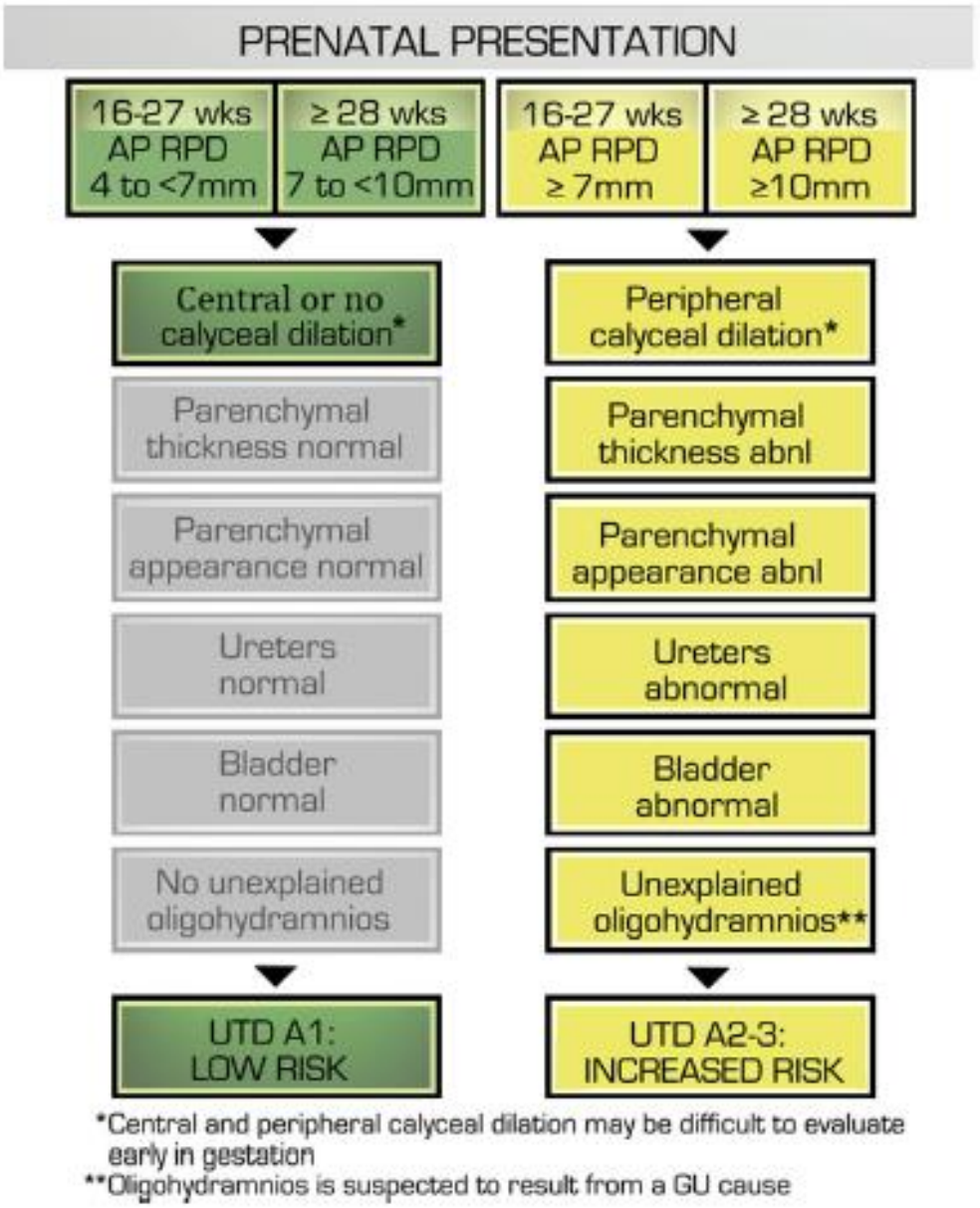

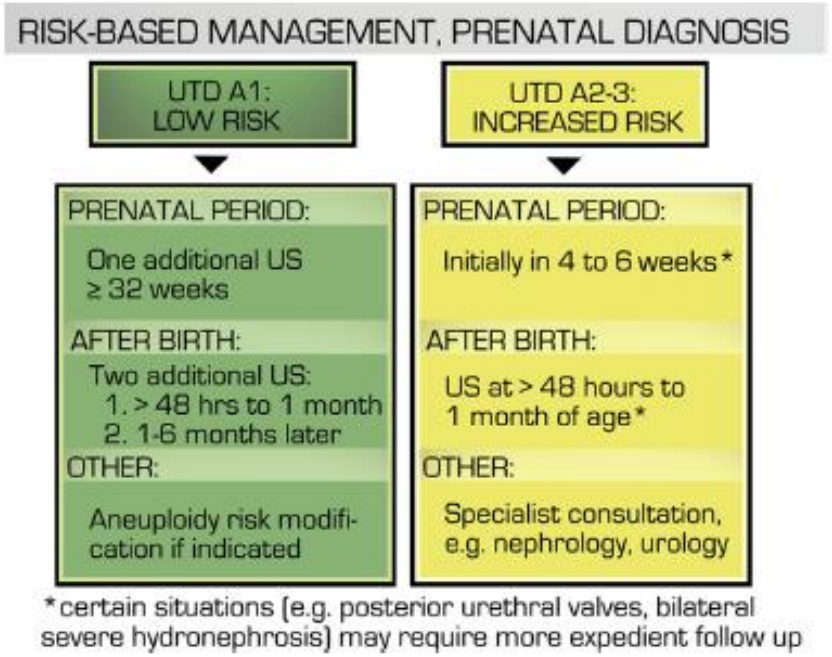

Figure 10 Management schema based on UTD classification system's risk stratification of UTD A1 and UTD A2–3.

Prenatal Üriner Sistem Dilatasyonu 32.Hafta

APRPD 7 mm den fazla

Parankim görünümü normal

Periferal kaliksiel dilatasyon var

Doğum sonrası 4.gün

APRPD 16mm

Parankim görünümü normal

Periferal kaliksiel dilatasyon var

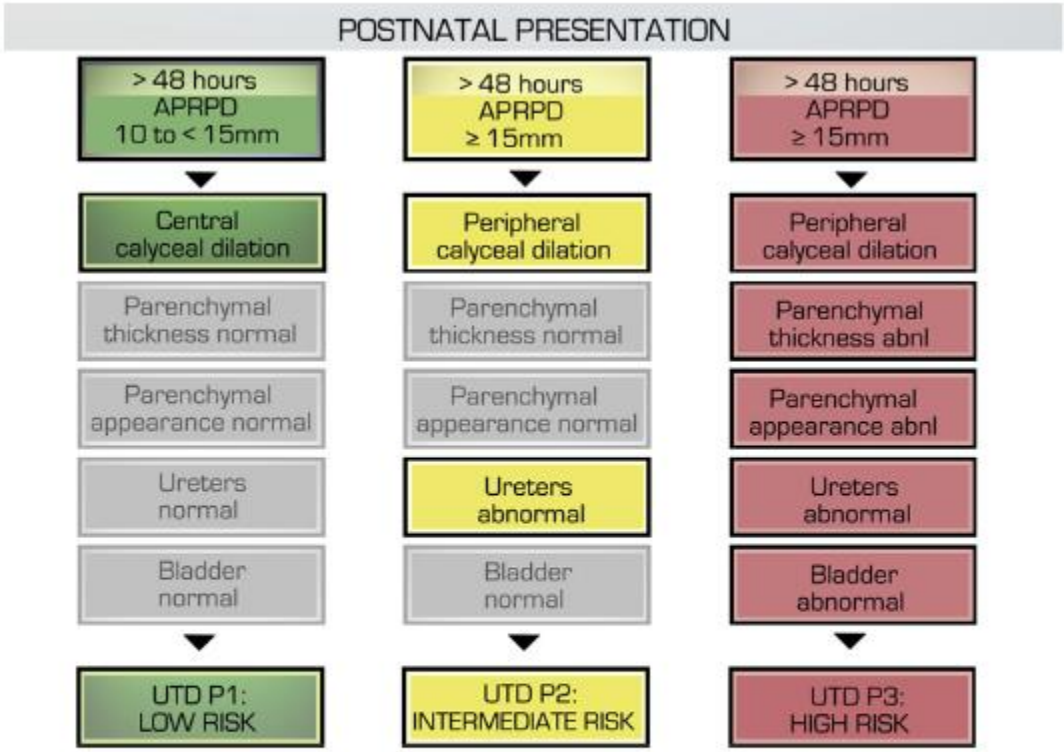

Figure 6 Urinary Tract Dilation (UTD) Risk Stratification — Postnatal Presentation for UTD P1 (low risk), UTD P2 (intermediate risk), and UTD P3 (high risk). Note: Stratification is based on the most concerning ultrasound finding. For example, if the anterior-posterior renal pelvis diameter (APRPD) is in the UTD P1 range, but there is peripheral calyceal dilation, the classification is UTD P2. Similarly, the presence of parenchymal abnormalities denotes UTD P3 classification, regardless of APRPD measurement.

Nasıl Takip edilecek ?

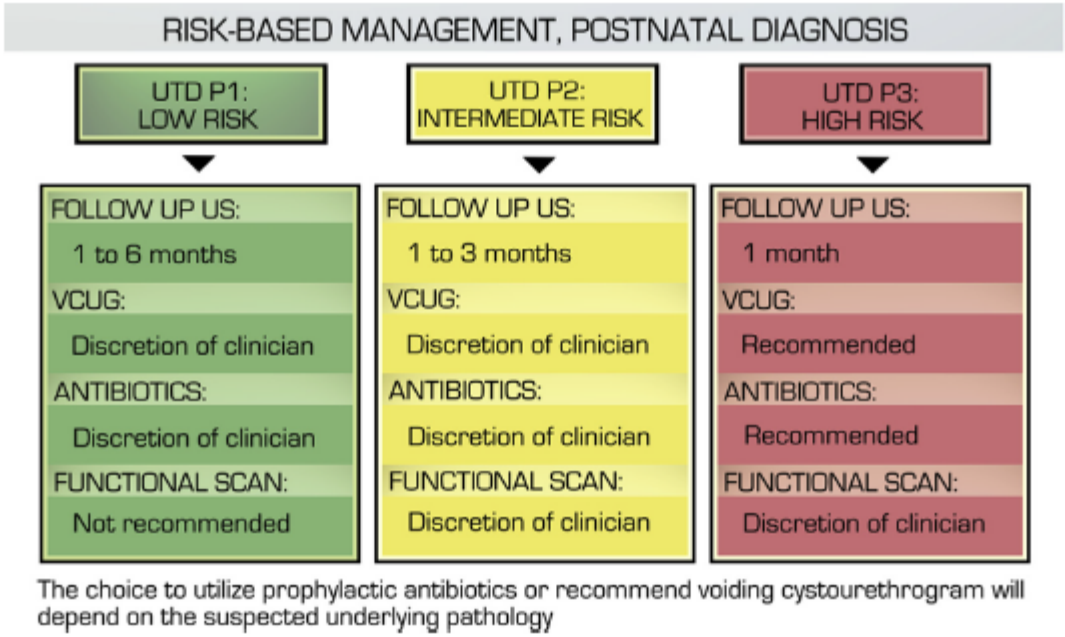

Figure 11 Management schema based on Urinary Tract Dilation (UTD) classification system risk stratification of UTD P1, UTD P2, and UTD P3.

6yaşında erkek

USG böbrekler ve mesane normal

Alt üriner sistem belirtileri yok

Ateşli üriner enfeksiyon geçirmiyor

Sol Grade 2 VUR

Risk grubu	Başvuru şekli	Başlangıç tedavisi	Yorum	Takip
Düşük	Düşük dereceli VUR'sü olan, böbrekleri normal, AÜSD olmayan **tüm semptomatik hastalar**	Tedavi verilmeyebilir yada DAP verilebilir	Tedavi verilmeyecekse aile İYE riski hakkında bilgilendirilmelidir	İYE için takip edilmeli
Düşük	Düşük dereceli VUR'sü olan, böbrekleri normal, AÜSD olmayan, **semptomları olmayan tüm hastalar**	Tedavi verilmeyebilir yada yenidoğanlarda DAP verilebilir	Tedavi verilmeyecekse aile İYE riski hakkında bilgilendirilmelidir	İYE için takip edilmeli

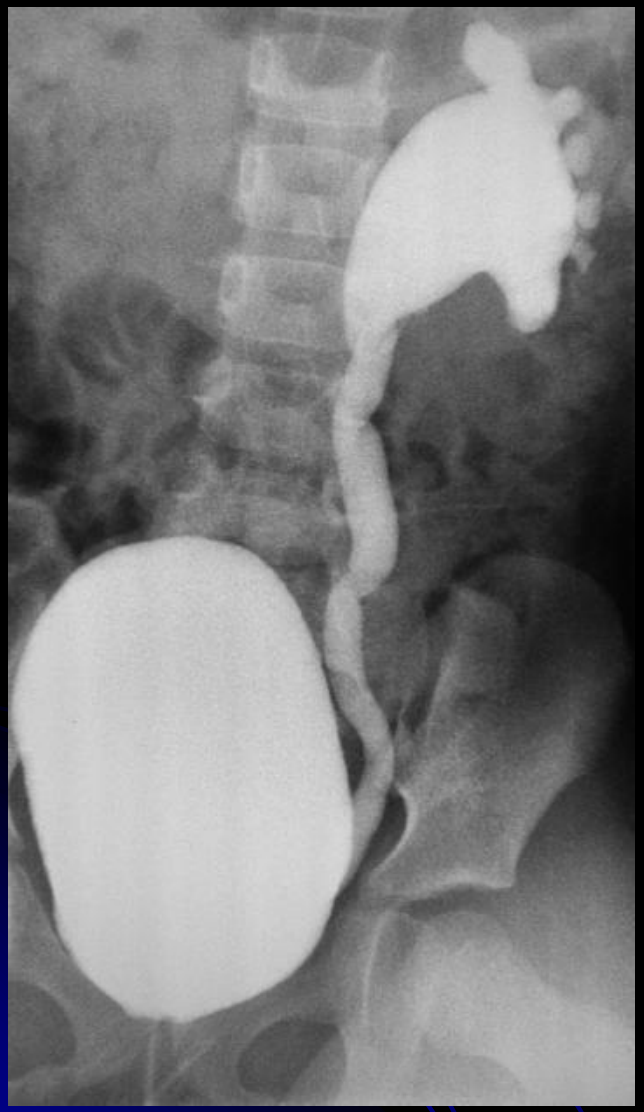

6yaşında kız

Sol böbrekte skar mevcut

Alt üriner sistem belirtileri yok

Son bir senede 3 kez ateşli üriner sistem enfeksiyonu

Solda Grade 4 VUR

Risk grubu	Başvuru şekli	Başlangıç tedavisi	Yorum	Takip
Yüksek	Tuvalet eğitimi sonrası, kız veya erkek, yüksek dereceli VUR (4-5 derece), anormal böbrek bulguları, AÜSD **var**	Başlangıç tedavisi her zaman AÜSD'a yönelik olmalı, araya giren enfeksiyon olanlarda veya VUR'nün devamı halinde girişim düşünülmeli	Erken girişim ihtimali yüksek	İYE ve AÜSD açısından agresif takip, 6 ay sonra tam tekrar değerlendirme
Yüksek	Tuvalet eğitimi sonrası, kız veya erkek, yüksek dereceli VUR (4-5 derece), anormal böbrek bulguları, AÜSD **yok**	Girişim düşünülmeli	Açık cerrahi sonuçları endoskopik girişimlerden daha iyi	İndikasyon varsa ameliyat sonrası İSÜG yapılabilir, puberte sonrasına kadar üst üriner sistem takibe alınmalı

2yaşında kız

Sağ böbrekte skar mevcut

Son bir senede 1 kez ateşli üriner sistem enfeksiyonu

Sağda Grade 3 VUR

Risk grubu	Başvuru şekli	Başlangıç tedavisi	Yorum	Takip
Orta	Tuvalet eğitimi öncesi, kız veya erkek, Yüksek dereceli VUR (4-5 derece),anormal böbrek bulguları	DAP başlangıçta verilmeli, araya giren enfeksiyon olanlarda veya VUR'nün devamı halinde girişim düşünülmeli	Erkeklerde SF ihtimali daha yüksek	İYE veya hidronefroz açısından takip edilmeli, 12-24 ay sonra tam tekrar değerlendirme
Orta	Asemptomatik (AHN veya kardeş VUR'sü nedeniyle tanı konulan), yüksek dereceli VUR, anormal böbrek bulguları	DAP başlangıçta verilmeli, araya giren enfeksiyon olanlarda veya VUR'nün devamı halinde girişim düşünülmeli		İYE veya hidronefroz açısından takip edilmeli, 12-24 ay sonra tam tekrar değerlendirme
Orta	Tuvalet eğitimi sonrası, kız veya erkek, yüksek dereceli VUR, böbrekler normal, AÜSD var	Başlangıç tedavisi her zaman AÜSD'a yönelik olmalı, araya giren enfeksiyon olanlarda veya VUR'nün devamı halinde girişim düşünülmeli	Üroterapiye rağmen devam eden AÜSD varsa girişim düşünülmeli, girişim yöntemi değişiklik gösterebilir	İYE, AÜSD ve böbrekler için takip gerekli, Başarılı üroterapi sonrası tam tekrar değerlendirme yapılmalı
Orta	Tuvalet eğitimi sonrası düşük VUR'sü olan kız veya erkek, anormal böbrek bulguları, AÜSD var veya yok	Tedavi yöntemi değişiklik gösterebilir,Endoskopik tedavi bir seçim olabilir,AÜSD varsa tedavi edilmeli		Puberte sonrasına kadar İYE, AÜSD ve böbrek durumu takip edilmeli
Orta	Düşük dereceli VUR, böbrekler normal,AÜSD olan tüm semptomatik hastalar	Başlangıç tedavisi DAP ile birlikte veya değil, AÜSD'a yönelik olmalıdır		İYE ve AÜSD için takip yapılmalı