9 yılı

TÜRK ÜROLOJİ DERNEKLERİ SEMPOZYUMU

16-19 MART 2023

PİNE BEACH BELEK HOTEL, ANTALYA

BİLDİRİ ÖZETLERİ KİTABI

www.urolojiderneklerisempozyumu.org

Davet

Değerli Meslektaşlarımız,

2023 yılında, Cumhuriyet'in 100. yıl kutlamaları ve Türk Üroloji Derneği'nin 90. yılı kutlamaları çerçevesinde, Türk Üroloji Derneği, Türk Androloji Derneği, Avrasya Üroonkoloji Derneği, Endoüroloji Derneği ve Üroloji Hemşireleri Derneği iş birliğinde, 16-19 Mart 2023 tarihlerinde **"Türk Üroloji Dernekleri Sempozyumu"** Pine Beach Belek Otel - Antalya'da, organize edilecektir.

Sempozyumun tüm meslektaşlarımızın ve tıpta uzmanlık öğrencilerinin katılımıyla düzenlenmesi planlanmaktadır.

Eğitim ve bilim politikası doğrultusunda düzenlenen **"Türk Üroloji Dernekleri Sempozyumu"**nda birlikte olmaktan kıvanç duyarız.

Sempozyum Düzenleme Kurulu

Prof. Dr. Ayfer Özbaş
Üroloji Hemşireleri Derneği Başkanı

Prof. Dr. Murat Çakan
Türk Androloji Derneği Başkanı

Prof. Dr. Ömer Levent Tuncay
Endoüroloji Derneği Başkanı

Prof. Dr. Ali İhsan Taşçı
Avrasya Üroonkoloji Derneği Başkanı

Prof. Dr. Ateş Kadıoğlu
Türk Üroloji Akademisi Koordinatörü

Prof. Dr. Volkan Tuğcu
Türk Üroloji Derneği Başkanı

BİLİMSEL KOMİTE

TÜRK ÜROLOJİ AKADEMİSİ KOORDİNATÖRÜ

Dr. Ateş Kadıoğlu

KONGRE BİLİMSEL SEKRETERİ

Dr. Murat Dursun

ULUSLARARASI AKADEMİK KATILIMCILAR

Antoine van der Heijden / Netherland
Amarnath Rambhatla / USA
Andrea Salonia / Italy
Ashok Agarwal / USA
Chris Harding / UK
Christian Radmayr / Austria
Daniela Andrich / UK
Fotios Dimitriadis / Greece
Germar-Michel Pinggera / Austria
Giovanni Colpi / Switzerland
Giovanni Corona / Italy
Helmut Madersbacher / Germany
Hooman Sadri / USA
Imad Ziouziou / Morocco)
Israel Maldonado / Mexico
Ilham Ahmedov / Azerbaijan
John Denstedt / Canada
Juan Ignacio Marténez Salamanca / Spain
Laurence Klotz / Canada
Lukman Hakim / Indonesia
Manaf Al-Hashimi / UAE
Marcos Capeda / Spain
Maria J. Ribal / Spain
Mohamed Arafa / Qatar
Nikolaos Sofikitis / Greece
Paolo Gontero / Italy
Ponco Birowo / Indonesia
Ranjith Ramasamy / USA
Run Wang / USA
Rupin Shah / India
Shpresa Makolli / Kosovo
Taha Hamoda / Saudi Arabia
Tan Le / Vietnam
Taner Yusuf / Kosovo
Vineet Malhotra / India
Widi Atmoko / Indonesia
Yasmin Abu Ghanem / UK
Zarifjon Muradov / Uzbekistan

Alfabetik olarak yazılmıştır.

BİLİMSEL PROGRAM

16 Mart 2023, Perşembe

SALON A

12.00-14.00	**CANLI CERRAHİ** **Moderatörler:** *Ahmet Yaser Müslümanoğlu, M. Abdurrahim İmamoğlu*
12.00-14.00	**Ameliyathane-1** Endopelvik fasya koruyucu robotik radikal prostatektomi - *Volkan Tuğcu*
12.00-14.00	**Ameliyathane-2** Peyronie Cerrahisi (İnsizyon ve greftleme) - *Ateş Kadıoğlu*
12.00-14.00	**Ameliyathane-3** RIRS - *Gökhan Atış*
14.30-17.30	**ÇOCUK ÜROLOJİSİ ALT BRANŞ OTURUMU**
	1. Oturum **Oturum Başkanları:** *Cankon Germiyanoğlu, Numan Baydilli*
14.30-14.50	Gömük Penis ameliyatı yapalım mı? — Record — *Selçuk Sılay*
14.50-15.20	Is endocrine treatment for undescended testis of any benefit at all? — *Christian Radmayr*
15.20-15.30	ARA
	2. Oturum **Oturum Başkanı:** *Doğan Ünal*
15:45-16:00	Distal Hipospadias — *Yaşar Issı*
16:00-16:15	Proksimal Hipospadias — *Kaya Horasanlı*
16:15-16:30	Crippled- Kompleks Hipospadias — Record — *Tarkan Soygür*
16.30-16.45	ARA
	3. Oturum **Oturum Başkanı:** *Cankon Germiyanoğlu*
16:45-17:00	Adım Adım Endoskopik Üreter Taşı Tedavisi — *Mücahit Kart*
17.00-17.20	Perkutan Nefrolitotomi-Supin/Prone — *Numan Baydilli*
17.20-17.30	Soru-Cevap-Tartışma

16 Mart 2023, Perşembe

SALON B

14.00-18.30	**AVRASYA ÜROONKOLOJİ DERNEĞİ OTURUMU**	
	Prostat Kanseri Oturumu - 1 **Oturum Başkanları:** *Ali İhsan Taşçı, Özkan Polat*	
14.00-14.40	**Panel: Prostat kanseri tanısında PSA kinetikleri, mpMRI ve PSMA PET** **Vaka Sunumu:** *Fuat Kızılay* **Panelistler:** *Bülent Akduman, Barış Bakır, Murat Bozlu, Funda Aydın*	
14.40-14.55	What is new in active surveillance in prostate cancer? Online	*Laurence Klotz*
14.55-15.00	Tartışma	
	Prostat Kanseri Oturumu - 2 **Oturum Başkanları:** *Halil Başar, Levent Özdal*	
15.10-15.25	Nanoknife: Fokal tedavideki yer-videolar eşliğinde	*Öztuğ Adsan*
15.25-15.40	HIFU: Fokal tedavideki yeri-videolar eşliğinde	*Volkan Tuğcu*
15.40-15.50	Tartışma	
	Prostat Kanseri Oturumu - 3 **Oturum Başkanları:** *Selami Albayrak, Faruk Özcan*	
15:50-16:05	Lokal İleri Prostat Kanseri Tedavi Seçeneklerinin Optimizasyonu	*Faruk Özcan*
16.05-16.20	Radikal Prostatektomide Daha İyi Fonksiyonel Sonuçlar İçin Yeni Teknolojiler Record	*A. Erdem Canda*
16.20-16.35	PSMA-PET Çağında Pelvik Lenf Nodu Diseksiyonunun Rolü ve Kapsamı	*Selçuk Şahin*
16.35-16.50	ARA	
	Prostat Kanseri Oturumu - 4 **Oturum Başkanları:** *M. Abdurrahim İmamoğlu, Halil Çiftçi*	
16.50-17.25	**Panel: Prostat Kanserinde Küratif Tedavi Sonrası Biyokimyasal Nüks Yönetimi** **Moderatörler:** *Hakkı Perk, Rahim Horuz* **Panelistler:** *Hamit Zafer Aksoy, Mehmet Ezer, Mehmet Çağlar Çakıcı, Esengül Koçak Uzel*	
17.25-17.40	Oligometastatik veya Oligorekürren Prostat Kanseri Hastalarında Doğrudan Metastaz Tedavisi Onkolojik Sonuçlara Gerçekten Katkı Sağlıyor mu? Record	*Tarık Esen*
17.40-17.55	Metastatik kastrasyona dirençli prostat kanserinde tedavi sıralamasının seçiminde zorlayıcı ve kolaylaştırıcı faktörler	*Mahmut Gümüş*
17.55-18.30	**Panel - Yüksek Riskli Prostat Kanseri** **Moderatörler:** *Asıf Yıldırım, Gökhan Gürbüz* **Panelistler:** *Erdem Kısa, Resul Sobay, Hüseyin Özgür Kazan, Osman Can, Esengül Koçak Uzel*	

16 Mart 2023, Perşembe

SALON C

14.00-15.00	**SÖZLÜ BİLDİRİ OTURUMU - 1 (SS-001/SS-012)** **Oturum Başkanları:** *Özer Güzel, Ali Yıldız*
15.00-16.00	**SÖZLÜ BİLDİRİ OTURUMU - 2 (SS-013/SS-023)** **Oturum Başkanları:** *Ramazan Topaktaş, Gökhan Sönmez*
16.00-17.00	**SÖZLÜ BİLDİRİ OTURUMU - 3 (SS-024/SS-035)** **Oturum Başkanları:** *Mustafa Gürkan Yenice, Selçuk Sarıkaya*
17.00-18.00	**SÖZLÜ BİLDİRİ OTURUMU - 4 (SS-036/SS-044)** **Oturum Başkanları:** *Fikret Halis, Turgay Akgül*
18.00-19.00	**SÖZLÜ BİLDİRİ OTURUMU - 5 (SS-045/SS-056)** **Oturum Başkanları:** *Atilla Semerciöz, Ömer Sarılar*

10.00-17.00	**E-BLUS OTURUMU**	***SALON D***

17 Mart 2023, Cuma

SALON A

08.00-12.55	**TÜRK ANDROLOJİ DERNEĞİ OTURUMU**	
	1. Oturum **Oturum Başkanı:** *Murat Çakan*	
08.00-08.15	Erektil disfonksiyonda trimodal tedavi	*Ateş Kadıoğlu*
08.15-08.35	**Şişirilebilir penil protez implantasonu insizyon teknikleri**	
	Penoskrotal Kesi İle Yaparım	*Bilal Gümüş*
	İnfrapubik Kesi İle Yaparım	*Selahittin Çayan*
08.35-08.50	Konjenital penil kurvatür cerrahisinde yöntemlerin karşılaştırmalı analizi	*Mustafa Kadıhasanoğlu*
08.50-09.20	**Panel: Androlojide zor olgular** **Moderatör:** *Ateş Kadıoğlu* **Panelistler:** *Hakan Taşkapu, Erhan Ateş, Erhan Demirelli, Serkan Gönültaş*	
09.20-09.40	Penile lengthening techniques in Peyronie's surgery	Online *Run Wang*
09.40-09.50	ARA	
09.50-10.20	**UYDU SEMPOZYUMU** **HPV'de Konvansiyonel Tedaviye Ek Olarak Medikal Tedavi ve Olgu Tartışmaları** **Moderatör:** ***Ateş Kadıoğlu*** **Panelistler:** ***Bilal Doğan, Tuncay Taş***	WORLD MEDICINE Pharmaceutical Company
10.30-11.00	**AÇILIŞ KONUŞMALARI**	
	Murat Dursun / Sempozyum Bilimsel Sekreteri Ayfer Özbaş / Üroloji Hemşireliği Derneği Başkanı Ömer Levent Tuncay / Endoüroloji Derneği Başkanı Ali İhsan Taşçı / Avrasya Üroonkoloji Derneği Başkanı Murat Çakan / Türk Androloji Derneği Başkanı Volkan Tuğcu / Türk Üroloji Derneği Başkanı Ateş Kadıoğlu / Türk Üroloji Derneği Onursal Başkanı	
11.00-11.40	**UYDU SEMPOZYUMU** **Aşırı Aktif Mesane Tedavisinde Karma Etkili Ajanların Etki Mekanizması ve Avantajları** **Oturum Başkanı:** ***Önder Yaman*** **Konuşmacılar:** ***Barkın Berk, Rahmi Onur***	RECORDATI
	2. Oturum **Oturum Başkanları:** *Melih Çulha, Zarifjon Muradov*	
11.40-11.55	Priapizm tedavisinde 2023 önerileri	*Muzaffer Akçay*
11.55-12.10	Radikal pelvik cerrahiler sonrası ideal sinir koruma nasıl yapılmalıdır?	*Eyüp Veli Küçük*
	3. Oturum **Oturum Başkanları:** *Bülent Semerci, Taner Yusuf*	
12.10-12.25	Başarılı m-Tese için ürolog nelere dikkat etmelidir?	*Barış Altay*
12.25-12.40	Obstrüktif azospermide cerrahi seçenekler	*Mustafa Gürkan Yenice*
12.40-12.55	Geçmişten günümüze DSÖ sperm parametrelerinde değişim	*Kaan Aydos*

17 Mart 2023, Cuma

SALON A

13.10-14.00	**ÖĞLE YEMEĞİ**	
14.00-18.40	**ENDOÜROLOJİ DERNEĞİ OTURUMU**	
	BPH Oturumu **Oturum Başkanları:** *Ömer Levent Tuncay, Adem Fazlıoğlu*	
14.00-14.15	Semptomatik BPH olgularında medikal tedavinin güncel yeri ve optimal ameliyat zamanlaması: Cerrahiye geçişte gecikme var mı?	*Yusuf Özlülerden*
14.15-14.30	BPH da kime hangi cerrahi: Genel bakış	*Cahit Şahin*
14.30-15.30	**ENÜKLEASYON CANLI CERRAHİLERİ** **Moderatörler:** *Ömer Levent Tuncay, Oğuz Acar*	
	Ameliyathane-1 HOLEP - *Murat Arslan*	
	Ameliyathane-2 Thilium fiber enükleasyon - *Engin Kaya*	
	Ameliyathane-3 BipolEP - *Taylan Oksay*	
	BPH video oturumu **Oturum Başkanları:** *Murat Arslan, Oğuz Acar*	
15.30-15.45	Lazer enükleasyonda anatomik yapıların korunması	*Serdar Yalçın*
15.45-16.00	Üçlob prostat enükleasyonu	*Volkan Tuğcu*
16.00-16.15	Enblok prostat enükleasyonu	*Sercan Yılmaz*
16.15-16.45	**Olgular eşliğinde BPH cerrahisi komplikasyonları ve yönetimi (UZMAN PANELİ)** **Moderatör:** *Taylan Oksay* **Uzmanlar:** *Muammer Bozkurt, Ahmet Ender Ceylan, Murat Şambel, Alper Coşkun*	
16.45-17.00	ARA	
	Üriner Sistem Taş Hastalığı Oturumu **Oturum Başkanları:** *Ahmet Yaser Müslümanoğlu, Sadık Görür*	
17.00-17.15	Taş hastalığı medikal tedavisinde yenilikler var mı?	*Bilal Eryıldırım*
17.15-17.30	ESWL başarısı nasıl arttırabilir? İşlem sırasında ve sonrasında neler yapılabilir?	*Mustafa Kemal Atilla*
17.30-17.45	RİRC: Yeni lazer sistemleri ve cihazlar	*Tufan Süelözgen*
17.45-18.05	Percutaneous Nephrolitotomy: How can we achieve maximum effectiveness	Online *John Denstedt*
18.05-18.40	**>2 cm böbrek taşı olgularına yaklaşım** **Moderatör:** *Gökhan Atış* **Uzmanlar:** *Sinan Çelen, Mehmet Ali Karagöz, Mehmet Solakhan, Onur Dede*	

17 Mart 2023, Cuma

SALON B

08.00-13.00	**İNKONTİNANS/NÖROÜROLOJİ ALT BRANŞ OTURUMU**	
	Stres Üriner inkontinansta cerrahi tedavi **Oturum Başkanları:** *Ersagun Karagüzel, Uğur Balcı*	
08.00-08.10	İntraüretral enjeksiyonlar (bulking ajanlar)	*Buğra Bilge Keseroğlu*
08.10-08.20	Vaginal yaklaşım	*Metin Savun*
08.20-08.30	Abdominal yaklaşım	*Hakan Polat*
08.30-08.40	Artifisiyel Üriner Sfinkter	*Murat Dinçer*
08.40-09.00	SUI cerrahisi sonrası gelişen PVR artışı ve AÜR' da tedavi	*Senad Kalkan*
09.00-09.15	ARA	
09.15-09.45	**PANEL: Üriner inkontinans tedavisinde güncel prensipler** **Moderatör:** *Murat Dinçer* **Panelistler:** *Selim Yazar, Abdurrahman İnkaya, Ahmet Emre Cinislioğlu*	
09.45-11.30	ARA	
	Oturum Başkanları: *Serdar Arısan, Ercan Öğreden*	
11.30-12.00	**Rekürren üriner sistem enfeksiyonlarında hangi tedaviyi uyguluyorum**	
11.30-11.45	Premenopozal kadın?	*Burhan Coşkun*
11.45-12.00	Postmenozal kadın?	*Ersagun Karagüzel*
12.00-12.15	Mesane ağrı sendromunda intravezikal tedaviler	*Vahit Güzelburç*
12.15-12.30	Üriner inkontinansta ürodinami gerekli mi?	*Ahmet Tahra*
12.30-12.45	Kadın genital estetik cerrahileri	*Osman Köse*
12.45-13.00	Prostat cerrahisinde lazer kullanımı sonrası inkontinans ve yönetimi	*Cenk Gürbüz*
13.00-14.00	**ÖĞLE YEMEĞİ**	

17 Mart 2023, Cuma

SALON B

14.00-18.15	TÜRK ANDROLOJİ DERNEĞİ OTURUMU	
	1. Oturum **Oturum Başkanı:** *Ateş Kadıoğlu*	
14.00-14.15	Ereksiyon hemodinamiği ve sert/flask penis sendromu	*Metin Öztürk*
14.15-14.30	Genetik ve erektil disfonksiyon: gelecekte ne var	*Hikmet Köseoğlu*
14.30-14.50	Regenerative medicine in reproductive and sexual medicine ((o)) Online	*Ranjith Ramasamy*
14.50-15.10	The role of testosterone in male sexual function ((o)) Online	*Giovanni Corona*
15.10-15.25	Testosteron tedavisinin uzun dönem etkileri	*İsa Özbey*
15.25-15.40	Kadın cinsel fonksiyon bozukluklarında ürolog gözüyle değerlendirme	*Ercan Yeni*
15.40-16.00	ARA	
	2. Oturum **Oturum Başkanları:** *Haluk Erol, İlham Ahmedov*	
16.00-16.15	Adolesan/erişkin varikosel cerrahisinde yenilikler	*İrfan Orhan*
16.15-16.30	Kılavuzlar rehberliğinde azospermik hastanın değerlendirmesi	*Levent Peşkircioğlu*
16.30-16.45	Hipovolemik ejakülat nasıl değerlendirilmeli?	*Zülfü Sertkaya*
16.45-17.00	Serbest oksijen radikallerinin fertiliteye etkisi ve anti-oksidanlar	*Serkan Gönültaş*
	3. Oturum **Oturum Başkanları:** *İsa Özbey, Berat Cem Özgür*	
17.00-17.15	Sperm DNA hasar testi her hastaya bakılmalı mı?	*Lütfi Canat*
17.15-17.30	İnfertil erkeklerde genetik analiz hangi durumlarda istenmeli?	*Ali Atan*
17.30-17.45	Hipogonadotropik hipogonadizm güncel tedavi nasıl planlanmalıdır	*Oğuz Ekmekçioğlu*
17.45-18.00	Sperm motilitesini etkileyen faktörler	*Serkan Deveci*
18.00-18.15	Androlojik cerrahilerde hasta bilgilendirme	*Coşkun Kaya*

17 Mart 2023, Cuma

SALON C

14.30-16.00	**PROSTAT BİOPSİ KURSU**	
	Moderatör: *Abdullah Demirtaş, Eriz Özden*	
14.30-14.50	Ürolog açısından prostat biyopsisi için multiparamatrik prostat MRG nin değerlendirilmesi ve PIRADS v2.1 in yorumlanması	*Rüştü Türkay*
14.50-15.00	Prostat biyopsisi için hasta hazırlığı	*Murat Dursun*
15.00-15.10	Prostat biyosisi sonrası patolojik örneklerin hazırlanması değerlendirilmesi	*Hülya Akgün*
	NASIL YAPIYORUM: Video Eğitim	
15.10-15.20	Kongnitif füzyon biyopsi	*Akif Erbin*
15.20-15.30	Transrektal füzyon biyopsi	*Abdullah Demirtaş*
15.30-15.40	Robotik transperineal biyopsi	*Sercan Yılmaz*
15.40-15.50	Mikro USG ile prostat biyopsisi	*Rüştü Türkay*
15.50-16.00	Soru- Cevap ve model üzerinde eğitim	
	UZMAN PANELLERİ	
16.25-16.45	**Vaka Takdimi** **Vakayı Sunan:** *Serdar Başboğa* **Panelistler:** *Gökhan Çevik, Bahattin Ulu, Cemil Kutsal, Cüneyt Sevinç*	
	65 yaşında erkek hasta, 5 senedir alfa reseptör blokeri-5 alfa redüktaz inhibitörü kullanıyor. Tekrarlayan üriner retansiyon gelişen hastanın prostat volümü 130 cc. Hangi cerrahi tedaviyi tercih edersiniz? -Açık adenomektomi -Laparoskopik adenomektomi -Robotik adenomektomi -TURP (monopolar) -TURP (bipolar) -Holep -Tulep	
16.50-17.10	**Vaka Takdimi** **Vakayı Sunan:** *Onur Tantekin* **Panelistler:** *Eyyüp Danış, Şahin Kılıç, Çağlar Yıldırım, Görkem Akça*	
	38 yaşında erkek hasta. Sol renal pelvis 2 cm taş. Hangi tedaviyi seçersiniz? SWL RIRS PNL	

17 Mart 2023, Cuma

SALON C

	UZMAN PANELLERİ
17.15-17.35	**Vaka Takdimi** **Vakayı Sunan:** *Miraç Ataman* **Panelistler:** *Sedat Çakmak, Samet Şenel, Tahsin Batuhan Aydoğan, Ufuk Öztürk*
	40 yaşında bayan hasta. Sağ renal pelvisten alt kalikse uzanan semikoraliform taş. Perkütan nefrolitotomi planlanıyor Akses Ultrason kılavuzluğunda yaparım Skopi kılavuzluğunda yaparım Dilatasyon One shot yaparım Amplatz ile yaparım Balon dilatasyon yaparım Ekipman Mini PNL tercih ederim Standart PNL tercih ederim
17.40-18.00	**Vaka Takdimi** **Vakayı Sunan:** *Kadir Eryılmaz* **Panelistler:** *İbrahim Topçu, Zafer Demir, Yavuz Baştuğ, Uygar Miçoğulları*
	73 yaşında bayan hasta. Sağ böbrek alt polde 3 cm solid renal kitle. Radyoloji konsültasyonu cerrahi kitle. Dört sene önce koroner by pas, antikoagülan kullanımı, diyabetes mellitus nedeniyle insülin kullanıyor. Tedavi öneriniz ne olurdu ? Aktif izlem Radyofrekans ablasyon Parsiyel nefrektomi

17 Mart 2023, Cuma

SALON C

Scientific Program of Webinar on "Micro-TESE: Secrets behind Successful Outcome: A Masterclass for Novice and Experts"

This educational program is developed by Global Andrology Forum (GAF) in collaboration with the Turkish Urology Association (TUA)

18.30-18.35 **Welcome and Introduction**
Prof. Ashok Agarwal (USA) and Prof. Ates Kadıoğlu (Turkey)

18.35-18.45 **Testicular Anatomy with an Emphasis on mTESE**
Prof. Ates Kadıoğlu (Turkey)

18.45-18.55 **Detailed Technique of mTESE Procedure**
Dr. Rupin Shah (India)

18.55-19.05 **Comparison of Ejaculated or Testicular Sperm for the Success of ICSI**
Prof. Nikolaos Sofikitis (Greece)

19.05-19.15 **Hormonal Therapy after Failed mTESE. Is it Justified?**
Prof. Mohamed Arafa (Qatar)

19.15-19.25 **Embryologist's Role during mTESE**
Dr. Israel Maldonado (Mexico)

19.25-19.35 **Questions and Answer Session**

19.35-20.25 **Case Discussion: 50 minutes (4 clinical cases of 12 minutes each)**
Prof. Ates Kadıoğlu (Turkey), Dr. Rupin Shah (India)

A. Amarnath Rambhatla (USA): Moderator for Case 1
Panelists:
1. Andrea Salonia (Italy)
2. Widi Atmoko, MD (Indonesia)
3. Giovanni Colpi, MD (Switzerland)

B. Ponco Birowo, MD (Indonesia): Moderator for Case 2
Panelists:
4. Taha Hamoda, MD (Saudi Arabia)
5. Murat Gul, MD (Turkey)
6. Fotios Dimitriadis, MD (Greece)

C. Barış Altay, MD (Turkey): Moderator for Case 3
Panelists:
7. Selahittin Çayan (Turkey)
8. Lukman Hakim, MD (Indonesia)
9. Tan Le, MD (Vietnam)

D. Vineet Malhotra, MD (India): Moderator for Case 4
Panelists:
10. Manaf Al-Hashimi, MD (UAE)
11. Germar-Michel Pinggera, MD (Austria)
12. Imad Ziouziou (Morocco)

20:25-20:30 **Take Home Message**
Prof. Ateş Kadıoğlu and Dr. Rupin Shah

10.00-17.00 E-BLUS OTURUMU ***SALON D***

18 Mart 2023, Cumartesi

SALON A

08.00-12.15	**AVRASYA ÜROONKOLOJİ DERNEĞİ OTURUMU**	
	Mesane Kanseri Oturumu **Oturum Başkanları:** *Turhan Çaşkurlu, Sedat Soyupek*	
08.00-08.15	VIRADS Üroloji Pratiğinde Neler Değişti?	*Nesrin Gündüz*
08.15-08.30	Primer Mesane Tümöründe En-bloc ve Geleneksel Rezeksiyonun Karşılaştırılması	*Bülent Altay*
08.30-08.45	UTUC'lerinde Organ Koruyucu Tedavi için En Uygun Aday Kimdir?	*Hasan Bakırtaş*
08.45-09.00	Milestones on Bladder Cancer	*Maria J. Ribal*
09.00-11.00	**ESU KURSU-Update in the treatment of MIBC**	
09.00-09.05	**European School of Urology: A unique possibility for urological education** *A. Van Der Heijden, Nijmegen (NL)*	
09.05-09.25	**EAU Guidelines recommendations on MIBC updates** *A. Van Der Heijden, Nijmegen (NL)*	
09.25-09.45	**Novel neoadjuvant and adjuvant approaches for MIBC** *Y. Abu Ghanem, London (GB)*	
09.45-10.05	**Robotic-assisted radical cystectomy the new standard?** *A. Van Der Heijden, Nijmegen (NL)*	
10.05-10.25	**Bladder-sparing approaches for MIBC** *Y. Abu Ghanem, London (GB)*	
10.25-11.00	**Interactive case discussion** **Moderator:** *Rahim Horuz, İstanbul (TR)* **Panelists:** *A. Van Der Heijden, Nijmegen (NL), Y. Abu Ghanem, London (GB), Meftun Çulpan İstanbul (TR)*	
11:00-11:30	**UYDU SEMPOZYUMU** **Her Yönü ile ESWT Tedavisine Bakış** **Oturum Başkanı:** ***Volkan Tuğcu*** **Konuşmacı:** ***Zülfü Sertkaya***	
11.30-11.45	ARA	
	Üroonkolojik Cerrahi Video Oturumu **Oturum Başkanları:** *İlhan Geçit, Cüneyt Özden*	
11.45-12.00	Robotik Üroonkolojik Cerrahi	*Volkan Tuğcu*
12.00-12.15	Laparoskopik Üroonkolojik Cerrahi	*Ali Ünsal*
12.15-14.00	**CANLI CERRAHİ** **Moderatör:** *Ömer Levent Tuncay*	
	Ameliyathane-1 Robotik retroperitonel parsiyel nefrektomi - *Mutlu Ateş*	
	Ameliyathane-2 ECIRS - *Yılmaz Aslan, Özer Güzel*	

18 Mart 2023, Cumartesi

SALON A

14.00-19.00	**ENDOÜROLOJİ DERNEĞİ OTURUMU**
	Üriner Sistem Taş Hastalığı Oturumu-Video **Oturum Başkanları:** *Hakan Kılıçarslan*
14.00-14.15	Komplike olgularda PCNL — Record — *Emrah Yürük*
14.15-14.30	Anomalili böbreklerde RİRC — *Bülent Erkurt*
14.30-15.00	**PANEL: Olgular eşliğinde üriner sistem taş cerrahisi komplikasyonlarına yaklaşım** **Moderatör:** *Hakan Kılıçarslan* **Panelistler:** *Ural Oğuz, Şenol Adanur, Tolga Karakan, Cihan Demirel*
15.00-16.00	**ESUT Oturumu** **All about minimal invasive surgery for kidney tumors** **Oturum Başkanları:** *Yaşar Özgök, Lütfi Tunç, Murat Arslan*
15.00-15.15	Robotic partial nephrectomy and applied technologies — Record — *Lütfi Tunç*
15.15-15.30	Lap partial nephrectomy- pushing the limits — *Murat Arslan*
15.30-15.45	Focal therapy options for renal tumours — Online — *Juan Ignacio Marténez Salamanca*
15.45-16.00	Lap radical nephrectomy for large renal tumours — Online — *Marcos Capeda*
16:00-16:30	**UYDU SEMPOZYUMU** **Cinsel Fonksiyon Bozukluklarında ESWT Tedavisi** **Oturum Başkanı:** ***Ateş Kadıoğlu*** **Erkek Cinsel Fonksiyon Bozukluklarında ESWT Tedavisi** **Konuşmacı:** ***Ateş Kadıoğlu*** **Kadın Cinsel Fonksiyon Bozukluklarında ESWT Tedavisi** **Konuşmacı:** ***Mete Çek*** bold Sağlık Hizmetleri San. Tic. A.Ş.
16.30-16.45	ARA
	Laparoskopik-Robotik Cerrahi Oturumu **Oturum Başkanları:** *İsmet Yavaşçaoğlu, Volkan Tuğcu*
16.45-17.00	Robotik sistemlerde gelişmeler: Öne geçen var mı? — *Yaşar Özgök*
17.00-17.15	Robotik radikal prostatektomi: Farklı tekniklerin birbirlerine üstünlüğü var mı? — *Serkan Altınova*
17.15-17.35	Minimally invasive nephroureterectomy — *Paolo Gontero*
17.35-17.50	Kas invaziv mesane kanseri cerrahisinde öne geçen teknik var mı?: Açık-laparoskopik-robotik yaklaşım analizleri — *Melih Balcı*
17.50-18.30	**PANEL-Olgular eşliğinde laparoskopik/robotik cerrahi komplikasyonlarına yaklaşım** **Moderatör:** *Mutlu Ateş* **Panelistler:** *Eyüp Veli Küçük, Hasan Rıza Aydın, Alper Bitkin, Hüseyin Çelik*
18.30-19.00	**Laparoskopik/robotik cerrahide eğitim nasıl olmalıdır? (UZMAN PANELİ)** **Moderatör:** *Yaşar Özgök* **Uzmanlar:** *Muharrem Baturu, Ahmet Selçuk Dindar, Ahmet Serdar Teoman*

18 Mart 2023, Cumartesi

SALON B

08.00-11.00	**GENEL ÜROLOJİ ALT BRANŞ OTURUMU**	
	Üriner Sistem Enfeksiyonları-1 **Oturum Başkanları:** *Öner Odabaş, Nurettin Cem Sönmez*	
08.00-08.15	Üriner sistem enfeksiyonları: Kılavuzlarda ne değiştir?	*Necmettin Penbegül*
08.15-08.30	Erişkin hastalarda kateterle ilişkili enfeksiyonların yönetimi	*Hüseyin Beşiroğlu*
08.30-08.45	Fournier Gangreni: Primer ve sekonder tedavisi	*Mustafa Ozan Horsanali*
08.45-09.00	Cinsel yolla bulaşan hastalıkların tanı ve tedavisinde bilinmesi gerekenler	*Ahmet Halil Sevinç*
09.00-10.15	ARA	
	Böbrek Transplantasyonu **Oturum Başkanı:** *İsmet Yavaşçaoğlu*	
10.15-10.30	Laparoskopik donör nefrektomi: teknik ve kabus vakaların yönetimi	*Kadir Ömür Günseren*
10.30-10.45	Böbrek transplantasyonu öncesi alıcının ürolojik açıdan değerlendirilmesi	*Mert Ali Karadağ*
10.45-11.00	Böbrek transplantasyonunda cerrah komplikasyonlar ve yönetimi	*Sinan Levent Kireçci*
11.00-13.00	**ÇOCUK ÜROLOJİSİ ALT BRANŞ OTURUMU**	
	1. Oturum **Oturum Başkanı:** *Kaya Horasanlı*	
11.00-11.15	Laparoskopi fizyolojik etkileri nelerdir?	*Yaşar Issı*
11.15-11.30	Enstrumanlar, basınç, pozisyon, trokar yerleştirme teknikleri	*Mevlüt Keleş*
11.30-11.45	Laparoskopik Cerrahiler (inmemiş testis, nefrektomi)	*Numan Baydilli*
11.45-12.00	Laparoskopik Cerrahiler (piyeloplasti, üreteroneosistostomi)	Record *Selçuk Sılay*
12.00-12.15	ARA	
	2. Oturum **Oturum Başkanı:** *Yılmaz Aksoy*	
12.15-12.30	Konjenital Üretral Patolojiler-Operasyon görüntüleri eşliğinde	*Murat Uçar*
12.30-12.45	Megaüreteri nasıl takip edelim, ne zaman opere edelim?	*Yılmaz Aksoy*
12.45-13.00	Pediatrik Renal Transplantasyon - Teknik	*Erkan Ölçücüoğlu*
13.00-14.00	**ÖĞLE YEMEĞİ**	

18 Mart 2023, Cumartesi

SALON B

14.00-17.50	**İNKONTİNANS/NÖROÜROLOJİ ALT BRANŞ OTURUMU**	
	Oturum Başkanı: *Kadir Önem*	
14.00-14.20	Future aspects of the management of neurogenic LUT Dysfunction – from symptomatic to preventive and regenerative medicine	*Helmut Madersbacher*
14.20-14.40	Augmentation cystoplasty: What have we learnt?	*Cenk Gürbüz*
14.40-15.00	Urinary tract infections the NULTD population	Online *Chris Harding*
15.00-15.30	**Case Discussions: NLUTD nightmare cases** **Moderatör:** *Kadir Önem* **Panelistler:** *Helmut Madersbacher, Chris Harding* Online, *Cenk Gürbüz*	
15.30-16.30	ARA	
	Oturum Başkanları: *Zeki Bayraktar, Mehmet Gökhan Çulha*	
16.30-16.50	Nöromodulasyon tedavisinde yeni kullanıma giren cihazlar	*Rahmi Onur*
16.50-17.10	Nörojenik alt üriner sistem disfonksiyonlarını tedavi etmek için ürodinamiye ihtiyacımız var mı?	*Yavuz Onur Danacıoğlu*
	Oturum Başkanları: *Ahmet Karakeçi, Ali Çift*	
	Nöroürolojik işeme disfonksiyonlarında spesifik sorunların yönetimi	
17.10-17.30	Detrusor underaktivitesi	*Mithat Ekşi*
17.30-17.50	Detrusor sfinkter dissinerjisi	*Giray Sönmez*

18 Mart 2023, Cumartesi

SALON C

09.00-16.50	**ÜROLOJİ HEMŞİRELİĞİ DERNEĞİ OTURUMU**	
09.00-09.10	**AÇILIŞ KONUŞMALARI** Ayfer Özbaş / UHD Başkanı Levent Işıkay / ÜHK Başkanı	
	KONFERANS - 1 **Oturum Başkanları:** *Emine İyigün, Kadir Önem*	
09.10-09.40	Türkiye'de Üroloji Hemşireliği ile İlgili Araştırmalar	*Meryem Yavuz Van Giersbergen*
09.40-09.45	Tartışma	
09.45-10.35	ARA	
	KONFERANS - 2 **Oturum Başkanları:** *Meryem Yavuz Van Giersbergen, Ömer Levent Tuncay*	
10.35-10.55	Priştine Üniversitesi Klinik Merkezindeki Hastane Personelinde Alt Üriner Sistem Semptomlarının Yaygınlığı ve Vardiyalı Çalışma ile İlişkisi	*Shpresa Makolli*
10.55-11.00	Tartışma	
	PANEL - 1 **Mesane Kanserinde Güncel Yaklaşımlar** **Oturum Başkanları:** *Hatice Ayhan, Murat Bozlu*	
11.00-11.20	Epidemiyoloji, Tedavi Seçenekleri ve Ortak Karar Verme Süreci	*Fuat Kızılay*
11.20- 11.40	Üriner Diversiyonlarda Hemşirelik Bakımı ve Komplikasyonların Yönetimi	*Mihriban Kısaarslan*
11.40-12.00	Ürostomili Hastaların Yaşam Kalitesinin İyileştirilmesinde Hemşirenin Rolü	*Kamuran Karataş*
12.00-12.10	Tartışma	
12.10-13.30	**ÖĞLE YEMEĞİ**	
	KONFERANS - 3 **Oturum Başkanları:** *Ayla Yavuz Karamanoğlu, Ezgi Seyhan Ak*	
13.30-13.55	Üroloji Ameliyathanesinde Güvenli Lazer Kullanımı	*Şebnem Dinçer*
13.55-14.00	Tartışma	

18 Mart 2023, Cumartesi

SALON C

	PANEL - 2 **Üriner Kateterizasyonda Güncel Rehber Önerileri** **Oturum Başkanları:** *Ayfer Özbaş, Levent Işıkay*	
14.00-14.20	Yetişkinlerde Kalıcı Kateterlerin Bakımı İçin Rehber Önerileri	*Ezgi Seyhan Ak*
14.20-14.40	Temiz Aralıklı Kateterlerin Bakımı İçin Rehber Önerileri	*Yeliz Çulha*
14.40-14.50	Tartışma	
14.50-15.00	ARA	
	PANEL - 3 **ERAS Protokolleri** **Oturum Başkanları:** *Ayfer Özbaş, Osman Karabacak*	
15.00-15.20	Perioperatif Süreçte ERAS Protokolleri	*Ayla Yavuz Karamanoğlu*
15.20-15.40	ERAS Protokolünün Uygulanması Önündeki Engeller ve Çözüm Önerileri	*Hatice Ayhan*
15.40-15.50	Tartışma	
	KONFERANS - 4 **Oturum Başkanları:** *Emine İyigün, Bülent Semerci*	
15.50-16.15	Ürodinami İşleminde Hazırlık	*Esra Özden*
16.15-16.20	Tartışma	
16.20-16.50	**HEMŞİRELİK OTURUMU SÖZLÜ BİLDİRİLERİ** **Oturum Başkanı:** *Hatice Ayhan*	

18 Mart 2023, Cumartesi

SALON C

17.00-18.00	**STATE OF ART: THE STEM CELL THERAPY IN MALE INFERTILITY** **Moderator:** *Mazhar Ortaç* **Speaker:** *Hooman Sadri*
	UZMAN PANELLERİ
18.15-18.35	**Vaka Takdimi** **Vakayı Sunan:** *Miraç Ataman* **Panelistler:** *Yunus Çolakoğlu, Timuçin Şipal, Çağatay Özsoy, Hakan Şığva*
	63 yaşında erkek hasta hematüri ile başvuruyor. Ultrasonografide mesane sol lateral duvarda 3 cm kitle saptandı. Transüretral rezeksiyon planlanıyor. Standart TUR yaparım En blok rezeksiyon yaparım Lazer kullanırım
18.35-18.55	**Vaka Takdimi** **Vakayı Sunan:** *Yakup Altundaş* **Panelistler:** *Özgür Efiloğlu, Ömer Batuhan Akıncı, Murat Şahan, Hüseyin Aytaç Ateş*
	60 yaşında bayan hasta T1 yüksek grade mesane tümörü saptanıyor. Altı doz BCG tedavisi alıyor. Mesane MR da VIRADS 2 , 2 cm lezyon. TUR sonrası tekrar T1 yüksek grade mesane tümörü geliyor. Tedavi öneriniz ne olurdu ? BCG tedavisine devam ederim Yeni ajanları kullanırım Sistektomi öneririm

18 Mart 2023, Cumartesi

SALON D

13.00-14.00	**SÖZLÜ BİLDİRİ OTURUMU - 6 (SS-057/SS-068)** **Oturum Başkanları:** *Ozan Efesoy, Eyyüp Sabri Pelit*
14.00-15.00	**VİDEO BİLDİRİ OTURUMU - 1 (VS-01/VS-10)** **Oturum Başkanları:** *Enver Özdemir, Eymen Gazel, Murat Zor*
15.00-16.00	**VİDEO BİLDİRİ OTURUMU - 2 (VS-11/VS-20)** **Oturum Başkanları:** *Mustafa Aydın, Erdem Koç*
16.00-17.00	**VİDEO BİLDİRİ OTURUMU - 3 (VS-21/VS-31)** **Oturum Başkanları:** *Ural Oğuz, Ömer Yılmaz*
17.00-18.00	**SÖZLÜ BİLDİRİ OTURUMU - 7 (SS-069/SS-080)** **Oturum Başkanları:** *Yusuf İlker Çömez, Hakan Akdere*
18.00-19.00	**SÖZLÜ BİLDİRİ OTURUMU - 8 (SS-081/SS-092)** **Oturum Başkanları:** *Turgut Yapanoğlu, Mert Ali Karadağ*

19 Mart 2023, Pazar

SALON A

08.00-12.00	GENEL ÜROLOJİ ALT BRANŞ OTURUMU	
	Uretra Oturumu **Oturum Başkanı:** *M. Abdurrahim İmamoğlu, Güven Sevin*	
08.00-08.15	Ön üretra darlıklarının etkili tedavisi: Yeni ne var?	*Fatih Uruç*
08.15-08.30	Panuretral darlık olan hastalarda tedavi alternatifleri	*Emre Can Polat*
08.30-08.45	Vezikouretral anastomoz darlıklarına güncel yaklaşım	*Abdulmuttalip Şimşek*
08.45-09.15	Urethral Trauma Online	*Daniela Andrich*
09.15-09.45	**Uzman Paneli: Uretra darlığı tedavisinde güncel yaklaşımlar** **Moderatör:** *Mazhar Ortaç* **Panelistler:** *Ahmet Emre Yıldız, Ahmet Gür, Emre Tokuç, Yunus Kayalı*	
09.45-10.00	ARA	
	Üriner Sistem Enfeksiyonları-2 **Oturum Başkanları:** *Soner Güney, Tufan Süelözgen*	
10.00-10.15	Ürologlar için kabus: Ürosepsis yönetimi	*Osman Raif Karabacak*
10.15-10.30	Ürolojide antibiyotik profilaksisi: Ne zaman, hangi ajan?	*Levent Özcan*
10.30-10.45	Erkeklerde kronik pelvik ağrı sendromuna yaklaşım	*Akif Koç*
10.45-11.00	ARA	
	Genel Üroloji Oturumu **Oturum Başkanları:** *Necmettin Atsu, Mustafa Burak Hoşcan*	
11.00-11.15	Mikroskopik hematüri yönetimi: Kılavuzlar ne diyor?	*Meftun Çulpan*
11.15-11.30	Renal travmalarda güncel yaklaşım: Tüm yaralanmalarda takip yeterli mi?	*Hakan Akdere*
11.30-11.45	Üreter ve mesane yaralanmalarında yönetim	*Mustafa Erkoç*
11.45-12.00	Ürolojide yapay zeka uygulamaları	*Ahmet Serel*

19 Mart 2023, Pazar

SALON B

08.00-11.00	AVRASYA ÜROONKOLOJİ DERNEĞİ OTURUMU	
	Böbrek Kanseri Oturumu **Oturum Başkanları:** *Selami Albayrak, Kadir Türkölmez*	
08.00-08.15	Böbrek Kanserlerinde Moleküler Alt Tipleme ve Agresif Seyir	*Erdem Koç*
08.15-08.30	Böbrek Kanserlerinin Radyolojik Alt Tiplemesinde Güncel Durum	*Rüştü Türkay*
08.30-08.45	Böbrek Kanserlerinde Simülasyon ve 3D Baskı	*Gökhan Sönmez*
08.45-09.00	The Role of Cytoreductive Nephrectomy in 2023	*Pilar Laguna*
09.00-09.20	**Küçük Renal Kitlelere Yaklaşım** **Aktif izlem:** Murat Dursun **Ablatif tedavi:** Alper Ötünçtemur **Cerrahi:** Yılmaz Aslan **Tartışma**	
09.20-10.00	**Panel: Lokal İleri / Oligometastatik Böbrek Tümörlerinde Tedavi Seçenekleri** **Moderatör:** *Bülent Akduman* **Panelistler:** *Mahmut Gümüş, Ural Oğuz, Alper Ötünçtemur, Bekir Aras*	
10.00-10.15	ARA	
	Mesane Kanser Oturumu **Oturum Başkanları:** *Selahattin Bedir, Fazlı Polat*	
10.15-10.30	KİMK'nde Mesane Koruyucu Yaklaşım İçin Gelecekteki Optimal Tedavi Nedir? Güncellenmiş Protokoller ve Sonuçları	*Yiğit Akın*
10.30-11.00	**Çok Yüksek Riskli KIOMK'lerinde Olgu Bazlı Yaklaşım-Debate**	
	Radikal Sistektomi	*Kadir Türkölmez*
	Mesane Koruyucu Yaklaşım	*Levent Özdal*

19 Mart 2023, Pazar

SALON C

08.00-09.00	**SÖZLÜ BİLDİRİ OTURUMU - 9 (SS-093/SS-104)** **Oturum Başkanları:** *Güray Okyar, Erhan Demirelli*
09.00-10.00	**SÖZLÜ BİLDİRİ OTURUMU - 10 (SS-105/SS-116)** **Oturum Başkanları:** *Erhan Ateş, Erkan Ölçücüoğlu*
10.00-11.00	**SÖZLÜ BİLDİRİ OTURUMU - 11 (SS-117/SS-128)** **Oturum Başkanları:** *Numan Baydilli, Yaşar Issı*
11.00-12.00	**SÖZLÜ BİLDİRİ OTURUMU - 12 (SS-129/SS-143)** **Oturum Başkanları:** *Cihan Demirel, Cüneyt Özden*

BİLDİRİLER

16 Mart 14.00-15.00	SÖZLÜ BİLDİRİ OTURUMU - 1 (SS-001/SS-012) Oturum Başkanları: *Özer Güzel, Ali Yıldız*	SALON-C

SS-001 Üretra darlığında rekürrens riskini artıran faktörlerin değerlendirilmesi
Evaluation of factors increasing the risk of recurrence in urethral stenosis
Ali Ayrancı, Ufuk Çağlar, Sami Şekkeli, Reşit Yusuf, Abdullah Esmeray, Mücahit Gelmiş, Ömer Sarılar, Faruk Özgör
Haseki Eğitim Araştırma Hastanesi, Üroloji Kliniği, İstanbul

SS-002 İnternal üretrotomi sonrası tekrarlayan üretral darlığın belirlenmesinde hematolojik parametrelerin öngörü değeri
The predictive value of hematologic parameters in determining urethral stricture after internal urethrotomy
Mücahit Uğur[1], Reha Ordulu[1], Emrah Küçük[2], Ekrem Akdeniz[1], Mahmut Ulubay[1], Mustafa Kemal Atilla[1]
[1]Samsun Üniversitesi, Samsun Eğitim ve Araştırma Hastanesi, Üroloji Kliniği, Samsun
[2]Akçakale Devlet Hastanesi, Üroloji Kliniği, Şanlıurfa

SS-003 Yaşın Üretroplasti Sonuçlarına Etkisi
The Impact of Age on Urethroplasty Outcomes
Yunus Çolakoğlu, Abdülmuttalip Şimşek
Başakşehir Çam ve Sakura Şehir Hastanesi

SS-004 Sekonder Üretroplasti; Tersiyer Merkez Deneyimlerimiz
Secondary Urethroplasty; Our Experience at a Tertiary Centre
Ramazan UĞUR, Emre Korkmaz, Abdulmuttalİp Şimşek
Başakşehir Çam ve Sakura Şehir Hastanesi,İstanbul

SS-005 Üretroplasti cerrahisinde ilk deneyimlerimiz
Our first experiences in urethroplasty surgery
İlhan Geçit, Hasan Güngör, Ali Beytur, İbrahim Topçu, Fatih Oğuz
İnönü Üniversitesi, Üroloji Anabilim Dalı, Malatya

SS-006 Üretral Kopmalarda Primer Endoskopik Realignment Yapılan Hastaların Uzun Dönem Sonuçları
Long Term Follow-up Results of Primary Endoscopic Realignment in Urethral Ruptures
Kadir Önem[1], Burak Yavuz Kara[2], Abdullah Açıkgöz[3], Mehmet Çetinkaya[4], Mesut Şengül[5]
[1]Ondokuz Mayıs Üniversitesi Tıp Fakültesi, Üroloji Anabilim Dalı, Samsun, Türkiye
[2]Medikalpark Samsun Hastanesi, Üroloji Bölümü, Samsun, Türkiye
[3]İstinye Üniversitesi, Tıp Fakültesi, Üroloji Anabilim Dalı, İstanbul, Türkiye
[4]Liv Hastanesi, Üroloji Bölümü, Samsun, Türkiye
[5]Gazi Hastanesi, Üroloji Bölümü, Samsun, Türkiye

SS-007 Fournier gangreni hastalarında yara yeri sürüntü kültür sonuçlarının değerlendirilmesi
Evaluation of wound swab culture results in patients with Fournier's gangrene
Mücahid Uğur[1], Fatih Yaldır[1], Emrah Küçük[2], Mehmet Özen[1], Ekrem Akdeniz[1], Mahmut Ulubay[1], Mustafa Kemal Atilla[1]
[1]Samsun Üniversitesi, Samsun Eğitim ve Araştırma Hastanesi, Üroloji Kliniği, Samsun
[2]Akçakale Devlet Hastanesi, Üroloji Kliniği, Şanlıurfa

16 Mart 14.00-15.00	SÖZLÜ BİLDİRİ OTURUMU - 1 (SS-001/SS-012) Oturum Başkanları: *Özer Güzel, Ali Yıldız*	SALON-C

SS-008 Endoürolojik girişimlere sekonder gelişen semptomatik idrar yolu enfeksiyonlarının analizi: Kesitsel bir çalışma
Analysıs of symptomatıc urınary tract ınfectıons secondary to endourologıcal ınterventıons: A cross-sectıonal study
Remzi Salar[1], Kemal Gümüş[2]
[1]S.B.Ü Şanlıurfa Mehmet Akif İnan Eğitim Ve Araştırma Hastanesi, Üroloji Kliniği, Şanlıurfa
[2]Balıklıgöl Devlet Hastanesi, Üroloji Kliniği, Şanlıurfa

SS-009 Üroloji kliniğinde yatan hastalarda meropenem direnci, toplam meropenem tüketimi ile ilişkilidir
Meropenem resistance was associated with the total meropenem consumption In the urological inpatients
Muhammet Çiçek[1], Ahmet Tahra[1], Hülya Çaşkurlu[2], Burak Tüfekçi[1], Elbrus Fehruzlu[1], Muhammet Köse[1], Asıf Yıldırım[1]
[1]İstanbul Medeniyet Üniversitesi, Üroloji Kliniği
[2]İstanbul Medeniyet Üniversitesi, Enfeksiyon hastalıkları ve klinik mikrobiyoloji

SS-010 Komplike edici ürolojik faktörlerin varlığında üriner sistem enfeksiyonlarının tedavisinde akılcı antibiyotik seçimi
Proper use of antibiotics in the treatment of urinary tract infections in the presence of complicating urological factors
Anıl Erkan, Akif Koç
Sağlık Bilimleri Üniversitesi, Bursa Yüksek İhtisas Eğitim ve Araştırma Hastanesi, Üroloji Kliniği, Bursa

SS-011 Bruselloz ve non-bruselloz epididimorşitin testis fonksiyonları üzerine etkilerinin karşılaştırılması
Comparison of the effects of brucellosis and non-brucellosis epididymorchitis on testicular functions
Utku Can, Erdinç Dinçer, Cengiz Çanakçı, Alper Coşkun
Kartal Dr. Lütfi Kırdar Şehir Hastanesi, Üroloji Kliniği

SS-012 A Comparison of the Outcomes of Ventral and Dorsal Onlay Urethroplasty in Female Urethral Stricture
Ahmet Keleş[1], Ahmet Karakeçi[2], Osman Köse[3], Rahmi Onur[4]
[1]Department of Urology, Istanbul Medeniyet University School of Medicine, Prof. Dr Süleyman Yalçın City Hospital, Istanbul,Turkey
[2]Department of Urology, Fırat University School of Medicine,Elazığ,Turkey
[3]Department of Urology, Sakarya University School of Medicine, Sakarya, Turkey
[4]Department of Urology, Acıbadem Altunizade Hospital, Istanbul, Turkey

16 Mart 15.00-16.00	SÖZLÜ BİLDİRİ OTURUMU - 2 (SS-013/SS-023) Oturum Başkanları: *Ramazan Topaktaş, Gökhan Sönmez*	SALON-C

SS-013 Re-TUR süresinin yüksek riskli kasa invaze olmayan mesane kanserinde intravezikal BCG başarısı üzerine etkisini
The Effect of Re-TUR Duration on Intravesical BCG Treatment Success in Non-Muscle Invasive Bladder Cancer
Uğur Yücetaş[1], Hüseyin Aytaç Ateş[1], Mustafa Kadıhasanoğlu[2]
[1]Sağlık Bilimleri Üniversitesi İstanbul Eğitim ve Araştırma Hastanesi Üroloji Kliniği
[2]İstanbul Üniversitesi-Cerrahpaşa, Cerrahpaşa Tıp Fakültesi, Üroloji Anabilim Dalı

SS-014 Kas invaziv mesane tümöründe neoadjuvan kemoterapi: süleyman demirel üniversitesi üroloji tecrübesi
Neoadjuvant chemotherapy in muscle invasive bladder tumor: suleyman demirel university urology experience
Osman Mert Yirmibeş, Caner Özkan, Sedat Soyupek, Taylan Oksay
Süleyman Demirel Üniversitesi, Üroloji Ana Bilim Dalı, Isparta

SS-015 Varyant histolojili kas invaziv mesane tümörü tanılı hastalarda sağkalımı etkileyen faktörlerin retrospektif değerlendirilmesi
Retrospective evaluation of factors affecting survival in patients diagnosed with muscle-invasive bladder tumor with variant histology
Bayram Aliyev, Serdar Kalemci, Kasım Emre Ergün, Fuat Kızılay, Barış Ahmet Altay, Bülent Mehmet Semerci
Ege Üniversitesi Hastanesi Üroloji Anabilim Dalı

SS-016 Mesane Kanseri Nedeniyle Radikal Sistektomi Yapılan İlk 100 Hastada Saptanan Varyant Patoloji Sıklığının Değerlendirilmesi
Evaluation of the Frequency of Variant Pathology in the First 100 Patients Undergoing Radical Cystectomy for Bladder Cancer
Emin Taha Keskin, Harun Özdemir, Çağrı Şevik, Abdülmuttalip Şimşek, Halil Lütfi Canat
Başakşehir Çam ve Sakura Şehir Hastanesi, Üroloji Kliniği, İstanbul

SS-017 Mesane Tümörlerinde Rezeksiyon Sonrasında Dj Stent Yerleştirilmesi Üst Üriner Sistem Tümörü İçin Risk Faktörü Oluşturur Mu?
Does Dj Stent Placement After Resection In Bladder Tumors A Rısk Factor For Upper Urınary System Tumor?
Recep Eryilmaz, Rahmi Aslan
Yüzüncü Yıl Üniversitesi Dursun Odabaşı Tıp Merkezi Üoloji AD

SS-018 Sistektomi yapılan hastalarda yaşın lenf nodu pozitifliğine etkisinin karşılaştırılması
Comparison of the effect of age on lymph node positivity in patients who underwent cystectomy
Ali Ayrancı, Ufuk Çağlar, Arda Meriç, Sami Şekkeli, Oğuzhan Yıldız, Hüseyin Burak Yazılı, Ömer Sarılar, Faruk Özgör
Haseki Eğitim ve Araştırma Hastanesi, Üroloji Kliniği, İstanbul

16 Mart 15.00-16.00 | **SÖZLÜ BİLDİRİ OTURUMU - 2 (SS-013/SS-023)** | **SALON-C**
Oturum Başkanları: *Ramazan Topaktaş, Gökhan Sönmez*

SS-019 Sars-Cov-2 Pandemisi süresince tanı alan primer mesane tümörü hastalarının pandemi öncesi dönem ile karşılaştırılması
Comparison of primary bladder tumor patients during the Sars-Cov-2 pandemic with the pre-pandemic period
Çağlar Yildirim[1], Yasin Vural[2], Aytaç Şahin[2], Göksel Bayar[3]
[1]Özel Samsun Atasam Tıp Merkezi, Üroloji Kliniği
[2]Sağlık Bilimleri Üniversitesi İstanbul Fatih Sultan Mehmet Eğitim ve Araştırma Hastanesi, Üroloji Kliniği
[3]Özel İskenderun Gelişim Hastanesi, Üroloji Kliniği

SS-020 VI-RADS ile reTUR ihtiyacını azaltabilir miyiz?
Can we reduce the need for reTUR with Vesical Imaging-Reporting and Data System (VI-RADS)?
Ayberk İplikçi[1], Nesrin Gündüz[2], Muhammed Enes Bulut[1], Hüseyin Özgür Kazan[3], Meftun Çulpan[1], Asıf Yıldırım[1]
[1]İstanbul Medeniyet Üniversitesi, Üroloji Anabilim Dalı, İstanbul
[2]İstanbul Medeniyet Üniversitesi, Radyoloji Anabilim Dalı, İstanbul
[3]Kütahya SBÜ Evliya Çelebi Eğitim ve Araştırma Hastanesi

SS-021 BCG Uygulanan Kasa İnvaze Olmayan Mesane Kanserinde Nüksü Öngörmede Hematolojik Parametrelerin Değerlendirilmesi
Evaluation of Hematological Parameters in Predicting Recurrence in Non-Muscle Invasive Bladder Cancer Treated with BCG
Kemal Gumus
Balıklıgöl Devlet Hastanesi, Üroloji Kliniği, Şanlıurfa, Türkiye

SS-022 Varyant histolojili kas invaziv olmayan mesane tümörü tanılı hastalarda nüks gelişimini etkileyen faktörlerin retrospektif değerlendirilmesi
Retrospective evaluation of the factors affecting the development of recurrence in patients with a diagnosis of non-muscle invasive bladder tumor with variant histology
Bayram Aliyev, Serdar Kalemci, Kasım Emre Ergün, Fuat Kızılay, Barış Ahmet Altay, Bülent Mehmet Semerci
Ege Üniversitesi Hastanesi Üroloji Anabilim Dalı

SS-023 İnterstisyel Sistit/Mesane Ağrısı Sendromu Hastalarının Semptom Şiddeti ve Cinsel Fonksiyonları Arasındaki İlişki
The Relationship Between Symptom Severity and Sexual Functions of Interstitial Cystitis/Bladder Pain Syndrome Patients
Mehmet Gökhan Çulha, Erkan Merder, Veysel Sezgin, Emre Can Polat, Mustafa Erkoç, Alper Ötünçtemur
Sağlık Bilimleri Üniversitesi, Prof. Dr. Cemil Taşçıoğlu Şehir Hastanesi, Üroloji Kliniği, İstanbul

16 Mart 16.00-17.00 | **SÖZLÜ BİLDİRİ OTURUMU - 3 (SS-024/SS-035)** | **SALON-C**
Oturum Başkanları: *Mustafa Gürkan Yenice, Selçuk Sarıkaya*

SS-024 İnsülin rezistansı belirteçleri erektil disfonksiyonu öngörebilir mi?
Can markers of insulin resistance predict erectile dysfunction?
İhsan Barış Müldür, Çağrı Şenocak, Hakan Bahadır Haberal, Muhammed Arif İbiş, Ömer Faruk Bozkurt
Ankara Atatürk Sanatoryum Eğitim ve Araştırma Hastanesi

SS-025 Peyronie Hastalarında Kurvatür Gelişiminde Risk Faktörleri Var mı?
Are There Any Risk Factors For The Development Of Penil Curvature In Peyronie Disease?
Sevgin Yılmaz[1], Murat Topcuoğlu[2], Murat Çakan[3]
[1]Kozan Devlet Hastanesi,Üroloji Bölümü,Adana
[2]Alanya Alaaddin Keykubat Üniversitesi Tıp Fakültesi,Üroloji Ana Bilim Dalı,Antalya
[3]Sağlık Bilimleri Üniversitesi Dışkapı Eğitim Araştırma Hastanesi,Üroloji Ana Bilim Dalı,Ankara

SS-026 Düşük El Kavrama Kuvveti İle Erektil Disfonkisyon Arasındaki İlişki
The Relationship Between Low Hand Grip Strength and Erectile Dysfunction
Muhammed Enes Bulut, Özgür Arikan, Özgür Efiloğlu, İlkin Hamid Zada
İstanbul Medeniyet Üniversitesi, Üroloji Ana Bilim Dalı

SS-027 Diyabetik Hastalarda Retinopati Varlığının Peyronie Hastalığının Görülme Sıklığına Etkisi
The Effect of Presence of Retinopathy on the Incidence of Peyronie's Disease in Diabetic Patients
Nusret Can Çilesiz[1], Serkan Gönültaş[2]
[1]Biruni Üniversitesi Tıp Fakültesi
[2]Gaziosmanpasa Eğitim ve Araştırma Hastanesi

SS-028 Penil Protez İmplantasyonu İçin Pelvik Cerrahi Geçirmiş Hastalarda Ektopik Rezervuar Yerleştirilmesi Gerekli Midir?
Is ectopic reservoir placement necessary in patients who have undergone previous pelvic surgery for penile prosthesis implantation?
Naci Burak Çınar, İbrahim Erkut Avcı, Enes Malik Akdaş, Serdar Baykal, Muhlis Ünal, Abdullah Enes Baynal, Engin Telli, Mustafa Melih Çulha
Kocaeli Üniversitesi Tıp Fakültesi Hastanesi, Üroloji Kliniği

SS-029 Prematür Ejakülasyon ve Erektil Disfonksiyon Tedavisinde On-Demand Tadalafil ve Lidokain Sprey Kombinasyonunun Etkisi
The Effect of On-Demand Tadalafil And Lidocaine Spray Combination in the Treatment of Premature Ejaculation and Erectile Dysfunction
Mehmet Gökhan Çulha, Bahadır Ermeç
Sağlık Bilimleri Üniversitesi, Prof. Dr. Cemil Taşçıoğlu Şehir Hastanesi, Üroloji Kliniği, İstanbul

16 Mart 16.00-17.00	SÖZLÜ BİLDİRİ OTURUMU - 3 (SS-024/SS-035) Oturum Başkanları: *Mustafa Gürkan Yenice, Selçuk Sarıkaya*	SALON-C

SS-030 Kronik Prostatit/ Kronik Pelvik Ağrı Sendromu(CP/CPPS) ve Edinilmiş Prematür Ejakülasyon (APE) Hastalarının Tedavisinde 3A (Antibiyotik, Alfa Bloker, Antiinflamatuar) Tedavisinin Etkisi ve Güvenilirliği
The Effect and Reliability of 3A (Antibiotic, Alpha Blocker, Anti-Inflammatory) Therapy in the Treatment of Chronic Prostatitis/Chronic Pelvic Pain Syndrome (CP/CPPS) and Acquired Premature Ejaculation (APE) Patients
Mehmet Gökhan Çulha, Kahraman Aksoy, Abdullah Talha Akan, Caner Baran, Alper Ötünçtemur
Sağlık Bilimleri Üniversitesi, Prof. Dr. Cemil Taşçıoğlu Şehir Hastanesi, Üroloji Kliniği, İstanbul

SS-031 Erişkin erkeklerde penis boyutu ile serum testosteron düzeyi arasındaki ilişki
The relationship between penile size and serum testosterone level in adult men
Yaşar Pazır[1], Mustafa Kadıhasanoğlu[2]
[1]Haseki Eğitim ve Araştırma Hastanesi, Üroloji Kliniği, İstanbul
[2]İstanbul Üniversitesi Cerrahpaşa Tıp Fakültesi, Üroloji Ana Bilim Dalı, İstanbul

SS-032 İnfertil Hastalarda Otozomal Anomaliler
Autosomal Anomalies in Infertile Patients
Rifat Ergül[1], Mehmet Gürcan[1], Reşat Aydın[1], Murat Kaya[2], Tuğba Kalaycı[3], Murat Dursun[1], Ateş Kadıoğlu[1]
[1]İstanbul Üniversitesi, İstanbul Tıp Fakültesi, Üroloji Anabilim Dalı, İstanbul.
[2]İstanbul Üniversitesi, İstanbul Tıp Fakültesi, Dahiliye Anabilim Dalı, Tıbbi Genetik Anabilim Dalı, İstanbul, Türkiye
[3]İstanbul Tıp Fakültesi, İstanbul Üniversitesi, Tıbbi Genetik Anabilim Dalı, İstanbul, Türkiye

SS-034 ''Pulling'' Tekniği ile Subinguinal Mikrocerrahi Varikoselektomi Kısa Dönem Sonuçları: Üçüncü Basamak Tek Merkez Deneyimi
Short-Term Results of Subinguinal Microsurgical Varicocelectomy with 'Pulling' Technique: A Third-Line Single Center Experience
Muhammet Fırat Özervarlı, Rıfat Burak Ergül, Reşat Aydın, Seyfettin Anıl Tantekin, Murat Dursun, Ateş Kadıoğlu
İstanbul Üniversitesi İstanbul Tıp Fakültesi, Üroloji Ana Bilim Dalı, İstanbul

SS-035 Klinefelter Sendromu: 35 olgunun retrospektif değerlendirilmesi
Klinefelter Syndrome: Retrospective evaluation of 35 cases
Ali Çift[1], Mehmet Özgür Yücel[1], Can Benlioğlu[1], Bedreddin Kalyenci[1], Sait Sever[1], Hasan Sulhan[1], Ekrem Yıldırak[1], Haydar Bağış[2]
[1]Adıyaman Üniversitesi Eğitim Araştırma Hastanesi Üroloji Kliniği
[2]Adıyaman Üniversitesi Eğitim Araştırma Hastanesi Tıbbi Genetik Kliniği

16 Mart 17.00-18.00	SÖZLÜ BİLDİRİ OTURUMU - 4 (SS-036/SS-044) Oturum Başkanları: *Fikret Halis, Turgay Akgül*	SALON-C

SS-036 Kırk yaş altı hastalarda görülen lokalize renal kitlelerin değerlendirilmesi: 12 yıllık deneyimlerimiz
Evaluation of localized renal masses in patients under 40 years of age: Our 12-year experience
Rahmi Aslan, Kerem Taken, Muhammed Fatih Keleş, Mazlum Özkan
Van Yüzüncü Yıl Üniversitesi Tıp Fakültesi Üroloji Kliniği, Van Türkiye

SS-037 Renal Hücreli Karsinom Tedavisinde Radikal Nefrektomi ve İnferior Vena Cava Trombektomi. ilk deneyimlerimiz
Radical Nephrectomy and Inferior Vena Cava Thrombectomy in the Treatment of Renal Cell Carcinoma; Our first experiences
Harun Özdemir[1], Çağrı Şevık[1], Merve Şam Özdemir[2], Halil Lütfi Canat[1]
[1]Başakşehir Çam ve Sakura Şehir Hastanesi, Üroloji Kliniği
[2]Başakşehir Çam ve Sakura Şehir Hastanesi, Radyoloji Kliniği

SS-038 Parsiyel nefrektomi sonrası psödoanevrizma gelişen olgunun yönetimi ve literatürün gözden geçirilmesi
Management of a case with pseudoaneurysm after partial nephrectomy and review of the literature
Serhan Arman, Mehmet Furkan Kesici, Gökhan Sönmez, Numan Baydilli, Emre Can Akınsal, Deniz Demirci, Abdullah Demirtaş
Erciyes Üniversitesi, Üroloji Ana Bilim Dalı, Kayseri

SS-039 Pretreatment serum neutrophil to lymphocyte ratio is associated with worse histopathology and follow-up outcomes in patients with localized renal cell carcinoma
Aykut Çolakerol
University of Health Sciences Bagcilar Education and Research Hospital, Department of Urology, Istanbul, Turkey

16 Mart 17.00-18.00	SÖZLÜ BİLDİRİ OTURUMU - 4 (SS-036/SS-044) Oturum Başkanları: *Fikret Halis, Turgay Akgül*	SALON-C

SS-041 Renal hücreli karsinom ve Vücut Yağ İndeksi: Yeni risk parametresi
Renal cell carcinoma and Body Adiposity Index: A new risk parameter
Levent Özcan, Veysel Sezgin, Emre Can Polat, Caner Baran, Eyyüp Danış, Mustafa Erkoç, Mehmet Gökhan Çulha, Talha Akan, Kahraman Aksoy, Alper Ötünçtemur
Prof. Dr. Cemil Taşçıoğlu Şehir Hastanesi, Üroloji Kliniği

SS-042 Demirtaş erken renal vasküler kontrol tekniği (dervact) ile yapılan açık parsiyel nefrektomi onkolojik ve fonksiyonel sonuçlarımız
Oncological and functional results of open partial nephrectomy with Demirtas early renal vascular control technique (DERVACT)
Abdullah Demirtaş[1], Vusal İbrahimov[1], Emrah Kızılay[1], Şevket Tolga Tombul[2], Gökhan Sönmez[1]
[1]Erciyes Üniversitesi, Üroloji Ana Bilim Dalı, Kayseri
[2]Kayseri Acıbadem Hastanesi, Üroloji Bölümü, Kayseri, Türkiye

SS-043 Pırads ve hemogram parametreleri uyumu: Biyopsi öncesi nelere bakabiliriz?
Pırads and hemogram parameters match: What can we look for before biopsy?
Hakan Tekinaslan, Adil Sonbahar, Hüseyin Acinikli, Sedat Eğriboyun, Sacit Nuri Görgel, Yiğit Akın
İzmir Katip Çelebi Üniversitesi Atatürk Eğitim ve Araştırma Hastanesi

SS-044 U.P.G.R.A.D.E. skor: Gleason grade grup 1 prostat kanserli hastalarda prostatektomi sonrası patolojik upgradingi öngörmede yeni bir skorlama sistemi
U.P.G.R.A.D.E. score: A new scoring system in predicting pathological upgrading after prostatectomy in patients with Gleason grade group 1 prostate cancer
Kaan Karamık[1], Hakan Anıl[2], Ali Yıldız[3], Ahmet Güzel[4], Serkan Akdemir[5], Murat Arslan[3]
[1]Kemer Devlet Hastanesi, Üroloji Departmanı, Antalya
[2]Adana Seyhan Devlet Hastanesi, Üroloji Departmanı, Adana
[3]Okan Üniversitesi Tıp Fakültesi, Üroloji Ana Bilim Dalı, İstanbul
[4]Aydın Devlet Hastanesi, Üroloji Departmanı, Aydın
[5]Özel Tınaztepe Hastanesi, Üroloji Departmanı, İzmir

16 Mart 18.00-19.00	SÖZLÜ BİLDİRİ OTURUMU - 5 (SS-045/SS-056) Oturum Başkanları: *Atilla Semerciöz, Ömer Sarılar*	SALON-C

SS-045 Prostatın Thulium Fiber Lazer Enükleasyonundan (ThuFLEP) sonra İşeme Semptomlarındaki Değişiklikler
Changes in Voiding Symptoms after Thulium Fiber Laser Enucleation of the Prostate (ThuFLEP)
Kamil Gökhan Şeker[1], Volkan Tuğcu[2]
[1]Liv Hospital Vadistanbul, Üroloji Kliniği,İstanbul, Türkiye
[2]İstinye Üniversitesi, Tıp Fakültesi, Üroloji Anabilim Dalı, İstanbul,Türkiye

SS-046 Benign Prostat Hiperplazisinin Cerrahi Tedavisinde Thulium Fiber Lazer ile Prostat Enükleasyonu(ThuFLEP) Deneyimlerimiz
Our Experience with Thulium Fiber Laser Prostate Enucleation (ThuFLEP) in the Surgical Treatment of Benign Prostatic Hyperplasia
Şenol Adanur, Şaban Oğuz Demirdöğen, Mücahit Macit, Bakytbek Kozubaev, Özkan Polat
Atatürk Üniversitesi, Üroloji Ana Bilim Dalı, Erzurum

SS-047 Transüretral Prostat Rezeksiyonu Sonrası Postoperatif İntravezikal Traneksamik Asit Uygulamasının Etkinliği ve Güvenliği
Efficacy and Safety of Postoperative Intravesical Administration of Tranexamic Acid After Transurethral Resection of the Prostate
Yasin Yitgin, Ayhan Karaköse
İstinye Üniversitesi, Üroloji Anabilim Dalı, İstanbul

SS-048 >80 g prostatlarda bipolar prostat enükleasyonu (BipolEP) kısa dönem sonuçlarımız
Our short-term results of bıpolar prostate enucleatıon (BipolEP) in >80 g prostates
Sabri Aydemir, Gönenç Kuş, Taylan Oksay
süleyman demirel üniversitesi, üroloji anabilim dalı, ısparta, türkiye

SS-049 Bipolar Prostat Enükleasyonunda Morselasyon ve Rezeksiyon Yapılan Hastaların Karşılaştırılması
Comparison of Morcellation and Resection Methods After Bipolar Prostate Enucleation
Kadir Eryılmaz, Sabri Aydemir, Gönenç Kuş, Sefa Alperen Öztürk, Taylan Oksay
Süleyman Demirel Üniversitesi Tıp Fakültesi, Üroloji Kliniği, Isparta

SS-050 Covid 19 Pandemisi Nedeniyle Uzun Süre Preoperatif Kataterli Kalan Hastalarda Bipolar Transüretral Prostatetektomi Cerrahisinin Erken ve Uzun Dönem Klinik Sonuçları
Early and Long-Term Clinical Results of Bipolar Transurethral Prostatetectomy Surgery in Patients Remaining with a Preoperative Catheter for a Long Time Due to the Covid 19 Pandemic
Bedreddin Kalyenci, Can Benlioğlu, Ali Çift, Mehmet Özgür Yücel, Mustafa Kemal Koç
Adıyaman Üniversitesi Tıp Fakültesi,Üroloji Anabilimdalı

SS-051 Demirtaş-Erciyes enükleasyon prostatektomi (DEEP): ters s-j insizyon tekniği: 230 vakalık sonuçlarımız
Demirtaş-Erciyes enucleation prostatectomy (DEEP): reverse s-j incision technique: our results for 230 cases
Abdullah Demirtaş[1], Mehmet Furkan Kesici[1], Emrah Kızılay[1], Şevket Tolga Tombul[2], Gökhan Sönmez[1], Türev Demirtaş[3]
[1]Erciyes Üniversitesi, Üroloji Ana Bilim Dalı, Kayseri
[2]Kayseri Acıbadem Hastanesi, Üroloji Bölümü, Kayseri, Türkiye
[3]Erciyes Üniversitesi Tıp Fakültesi, Tıp Tarihi ve Etik Anabilim Dalı, Kayseri

16 Mart 18.00-19.00	SÖZLÜ BİLDİRİ OTURUMU - 5 (SS-045/SS-056) Oturum Başkanları: *Atilla Semerciöz, Ömer Sarılar*	SALON-C

SS-052 Prostatın holmium lazer enükleasyonunda morselasyonu etkileyen tahmin edici faktörler
Predictive factors affecting morcellation efficiency in holmium laser enucleation of the prostate

Hakan Anıl[1], Ali Yıldız[2], Ahmet Güzel[3], Serkan Akdemir[4], Kaan Karamık[5], Murat Arslan[2]
[1]Adana Seyhan Devlet Hastanesi, Üroloji Kliniği, Adana
[2]Okan Üniversitesi, Üroloji Anabilim Dalı, İstanbul
[3]Aydın Devlet Hastanesi, Üroloji Kliniği, Aydın
[4]Tınaztepe Hastanesi, Üroloji Kliniği, İzmir
[5]Kemer Devlet Hastanesi, Üroloji Kliniği, Antalya

SS-053 Testis torsiyonu oluşturulan ratlarda intratestiküler trombositten zengin plazma ve dekspantanol uygulanmasının histopatolojik değişiklikler üzerindeki etkilerinin karşılaştırılması
Comparison of the effects of intratesticular administration of platelet-rich plasma and dexpantanol on histopathological changes in rats with testicular torsion

Gökhan Ecer[1], Arif Aydın[2], Rahim Kocabaş[3], Fahriye Kılınç[4], Mehmet Giray Sönmez[2], Mehmet Balasar[2]
[1]Konya Şehir Hastanesi, Üroloji, Konya, Türkiye
[2]Necmettin Erbakan Üniversitesi, Meram Tıp Fakültesi, Üroloji Anabilimdalı, Konya, Türkiye
[3]Karamanoğlu Mehmetbey Üniversitesi Tıp Fakültesi, Tıbbi Biyokimya Anabilimdalı, Karaman, Türkiye
[4]Necmettin Erbakan Üniversitesi, Meram Tıp Fakültesi, Patoloji Anabilimdalı, Konya, Türkiye

SS-054 Sıçanlarda Deneysel Testis Torsiyon Modelinde İskemi/Reperfüzyon Hasarı Üzerine Pirfenidon'un Koruyucu Etkisi
Protective Effect of Pirfenidone on Ischemia/Reperfusion Injury in an Experimental Testicular Torsion Model in Rats

Semih Türk[1], Mustafa Baki Çekmen[2], Ayşe Ayşim Özağarı[3], Saniye Ada[2], Ahmet Tevfik Albayrak[4], Kadir Cem Günay[5], Abdullah Hızır Yavuzsan[4], Sinan Levent Kireççi[4]
[1]Edirne Sultan 1. Murat Devlet Hastanesi, Üroloji Kliniği
[2]İstanbul Medeniyet Üniversitesi Tıp Fakültesi, Tıbbi Biyokimya Anabilim Dalı
[3]İstanbul Şişli Etfal Eğitim ve Araştırma Hastanesi, Patoloji Kliniği
[4]İstanbul Şişli Etfal Eğitim ve Araştırma Hastanesi, Üroloji Kliniği
[5]Muş Devlet Hastanesi, Üroloji Kliniği

SS-055 Neotenik ve Metamorfik Dişi Axolotlların Böbrek Dokularının Histolojik Olarak Değerlendirilmesi. Böbrek Rejenerasyonu Mümkün Mü ?
A Histological Evulotion of the Kidney Tissues of Neotenic and Metamorphosed Female Axolotls. Is Kidney Regeneration Possible ?

İbrahim Oğulcan Canıtez[1], Duygu Gürsoy Gürgen[2], Mustafa Zafer Temiz[1], Gökhan Çil[1], İlknur Keskin[2], Ahmet Yaser Müslümanoğlu[1]
[1]Sağlık Bilimleri Üniversitesi, İstanbul Bağcılar Eğitim ve Araştırma Hastanesi,Üroloji Anabilim Dalı, İstanbul, Türkiye
[2]İstanbul Medipol Üniversitesi, Tıp Fakültesi, Histoloji ve Embriyoloji Anabilim Dalı, İstanbul, Türkiye

SS-056 Siklofosfamid ile Oluşturulan Deneysel İnterstisyel Sistit Üzerine Kurkumin ve Berberinin Etkilerinin Araştırılması
Effects of Curcumin and Berberine on Cyclophosphamide-Induced Experimental Interstitial Cystitis Investigation

Murat Demir[1], Fikret Altındağ[2]
[1]Van Yüzüncü Yıl Üniversitesi, Üroloji Ana Bilim Dalı, Van, Türkiye
[2]Van Yüzüncü Yıl Üniversitesi, Histoloji ve Embriyoloji Ana Bilim Dalı, van, Türkiye

18 Mart 13.00-14.00 **SÖZLÜ BİLDİRİ OTURUMU - 6 (SS-057/SS-068)** **SALON-D**
Oturum Başkanları: *Ozan Efesoy, Eyyüp Sabri Pelit*

SS-057 Basit nefrektomi yapılan hastalarda, açık nefrektomi ve laparoskopik nefrektominin hayat kalitesine etkisinin uzun dönem sonuçlarının karşılaştırılması
Comparison of long-term outcomes of simple nephrectomy with open nephrectomy and laparoscopic nephrectomy on quality of life
Erdinç Dinçer, Utku Can, Alper Coşkun, Cengiz Çanakçı
Kartal Dr. Lütfi Kırdar Şehir Hastanesi

SS-058 Böbrek nakli hastasında gerçekleşen akut segmental infarkt: Nadir bir vaka takdimi
Acute segmental infarction in a kidney transplant patient: a rare case report
Muhammed Emin Polat, kazım ceviz, HASAN BATUHAN ARABACI, Emre UZUN, Yusuf Kasap, Erkan Ölçücüoğlu
Ankara Şehir Hastanesi, Ankara, Türkiye

SS-059 Gebelik hidronefrozu için cerrahi müdahaleyi öngörmede nötrofil-lenfosit oranının (NLR) önemi
Value of neutrophil-to-lymphocyte ratio in predicting surgical intervention for hydronephrosis during pregnancy
Muammer Bozkurt[1], Kamil Gökhan Şeker[2], Mustafa Erkoç[3], Eyyüp Danış[3], Osman Can[1], Recep Burak Değirmentepe[4], Halil Lütfi Canat[1]
[1]Başakşehir Çam ve Sakura Şehir Hastanesi, Üroloji Kliniği, İstanbul
[2]Liv Vadistanbul Hastanesi, Üroloji Kliniği, İstanbul
[3]Prof. Dr. Cemil Taşçıoğlu Şehir Hastanesi, Üroloji Kliniği, İstanbul
[4]Sakarya üniversitesi Eğitim ve Araştırma Hastanesi, Üroloji Kliniği, Sakarya

SS-060 YouTube' daki hematüri ile ilgili videoların analizi
Analysis of videos about hematuria on YouTube
Akif Koç[1], Gökçe Dündar[2]
[1]Sağlık Bilimleri Üniversitesi, Üroloji Ana Bilim Dalı, Bursa Tıp Fakültesi (Bursa Yüksek İhtisas Eğitim ve Araştırma Hastanesi), Bursa
[2]Bursa Yüksek İhtisas Eğitim ve Araştırma Hastanesi, Üroloji Bölümü, Bursa

SS-061 İlk Prezentasyonu Epididimorşit Olarak Saptanan Brusellozis Olguları: Endemik Bölge Klinik Deneyimlerimiz
Brucellosis Cases with First Presentation of Epididymorchitis: Our Clinical Experiences in Endemic Areas
Tugay Aksakallı[1], Adem Utlu[1], Ahmet Emre Cinislioğlu[1], Şaban Oğuz Demirdöğen[2]
[1]Sağlık Bilimleri Üniversitesi Erzurum Bölge Eğitim ve Araştırma Hastanesi Üroloji Kliniği, Erzurum
[2]Atatürk Üniversitesi Tıp Fakültesi, Erzurum

SS-062 Kliniğimizde yatarak tedavi gören 80 yaş ve üzeri hastaların performans, beslenme ve hayat kalitesi düzeylerinin ölçümü
Measurement of performance, nutrition and quality of life levels of patients aged 80 and over who are hospitalized in our clinic
İlkin Hamitzade, Özgür Arıkan, Mehmet Çağlar Çakıcı, Asıf Yıldırım
İstanbul Medeniyet Üniversitesi Göztepe Prof.Dr. Süleyman Yalçın Şehir Hastanesi, Üroloji Anabilim Dalı, İstanbul

18 Mart 13.00-14.00 | **SÖZLÜ BİLDİRİ OTURUMU - 6 (SS-057/SS-068)** | **SALON-D**
Oturum Başkanları: *Ozan Efesoy, Eyyüp Sabri Pelit*

SS-063 Müdahele Gerektiren Anjiomyolipom Olgularının Analizi
Analysis of Angiomyolipoma Cases Requiring Intervention
Muammer Bozkurt, Çağrı Şevik, Halil Lütfi Canat, Abdülmüttalip Şimşek
Başakşehir Çam ve Sakura Şehir Hastanesi, Üroloji Kliniği, İstanbul

SS-064 Migrate DJ Stent Çıkarılması İçin Kurtarıcı İkinci Stent: Olgu Sunumu
Second Rescue Stent for Migrate DJ Stent Removal: A Case Report
Salih Al[1], Fatih Özkaya[2], Mücahit Macit[1], Volkan Kurdal[1]
[1]Atatürk Üniversitesi,Üroloji Ana Bilim Dalı, Erzurum, Türkiye
[2]Bahçelievler Medikal Park Hastanesi, Üroloji Kliniği, İstanbul, Türkiye

SS-065 Erişkinler hipospadias tamirinde tübülarize insizyone plak üretroplasti yönteminin etkinliği: Klinik deneyimlerimiz ve sonuçlarımız
Efficacy of tubular incisional plate urethroplasty method in adult hypospadias repair: Our clinical experience and results
Ahmet Emre Cinislioğlu, Tugay Aksakallı
Erzurum Bölge Eğitim Araştırma Hastanesi, Üroloji Kliniği

SS-066 Aşırı Aktif Mesane Hastalarının Psikiyatrik Profilleri
Psychiatric Profiles of Patients with Overactive Bladder
İsa Dağlı[1], Erdem Öztürk[1], Nisa Güneş Dede[1], Zeynep Kotan[2], Halil Başar[1]
[1]Ankara Dr. Abdurrahman Yurtaslan Onkoloji Eğitim ve Araştırma Hastanesi
[2]zeynep kotan psikiyatri kliniği

SS-067 idrar kaçırma tedavisinin kadınların ve partnerlerinin cinsel fonksiyonlarına etkisi
The effect of urinary incontinence treatment on sexual functions of women and their partners
Aslıhan Ergül[1], Faruk Özgör[2]
[1]İstinye Üniversitesi, Kadın Hastalıkları ve Doğum Kliniği, İstanbul
[2]Sağlık Bilimler Üniversitesi, Haseki Eğitim ve Araştırma Hastanesi, Üroloji Kliniği, İstanbul

SS-068 Pelvik organ prolapsusu tedavisinde laparoskopik sakrokolpopeksi deneyimlerimiz: İlk 16 vaka
Our experience with laparoscopic sacrocolpopexy in the treatment of pelvic organ prolapse: First 16 cases
Muhittin Atar, Emre Şam, Fatih Kürşat Yılmazel, Fatih Akkaş, İbrahim Karabulut
Sağlık Bilimleri Üniversitesi, Erzurum Bölge Eğitim ve Araştırma Hastanesi, Üroloji Kliniği, Erzurum, Türkiye

18 Mart 17.00-18.00 | **SÖZLÜ BİLDİRİ OTURUMU - 7 (SS-069/SS-080)** | **SALON-D**
Oturum Başkanları: *Yusuf İlker Çömez, Hakan Akdere*

SS-069 Önceki Prosedür Varlığı Perkütan Nefrolitotomi Sonuçlarını Ve Komplikasyonlarını Etkiler Mi?
Does The Presence Of Previous Procedure Affect Percutaneous Nephrolithotomy Outcomes And Complications?
Mehmet Yılmaz
Sağlık Bilimleri Üniversitesi, Bağcılar Eğitim ve Araştırma Hastanesi, Üroloji Kliniği, İstanbul

SS-070 Clinical characteristics and short-term outcomes of adult patients with urolithiasis at a tertiary Care hospital: First report from Somalia
Abdikarim Hussein Mohamed[1], Yavuz Baştuğ[2], Ridvan Kayar[2], Sertac Cimen[1]
[1]Department of Urology, Mogadishu Somalia Turkish Training and Research Hospital, Mogadishu, Somalia
[2]Department of Urology, University of Health Sciences, Haydarpasa Numune Training and Research Hospital, Istanbul, Turkey

SS-071 Proksimal Üreter Taşlarında Semi-Rigid URS Kullanımında Operasyon Başarısını Etkileyen Faktörlerin Prospektif Olarak İncelenmesi
Prospective Investigation of Factors Affecting the Success of Operation in the Use of Semi-Rigid URS in Proximal Ureteral Stones
Eyyüp Danış[1], Veysel Sezgin[1], Recep Burak Değirmentepe[2]
[1]Prof Dr Cemil Taşçıoglu Şehir Hastanesi, Üroloji Ana Bilim Dalı, İstanbul
[2]Sakarya Üniversitesi Eğitim ve Araştırma Hastanesi, Üroloji Ana Bilim Dalı, Sakarya

SS-072 Üriner sistem taş analizi sonuçlarımız: Tek merkez 2489 hasta
Our results of urinary system stone analysis: 2489 patients in a single center
Cem Doğan, Yusuf Buğra Arslantaş, Emrah Kızılay, Numan Baydilli, Gökhan Sönmez, Emre Can Akınsal, Abdullah Demirtaş, Deniz Demirci
Erciyes Üniversitesi, Üroloji Ana Bilim Dalı, Kayseri

SS-073 Böbrek ve üreter taşı bulunan hastalarda aynı seansta üreterorenoskopik taş cerrahisinin etkinlik ve güvenilirliğinin değerlendirilmesi
Evaluation of the efficacy and safety of ureterorenoscopic stone surgery in the same session in patients with kidney and ureteral stones
İlkin Hamitzade[1], Özgür Arıkan[1], Ferhat Keser[2], Asıf Yıldırım[1]
[1]İstanbul Medeniyet Üniversitesi Göztepe Prof.Dr. Süleyman Yalçın Şehir Hastanesi, Üroloji Anabilim Dalı, İstanbul
[2]Hakkari Yüksekova Devlet Hastanesi, Üroloji Kliniği, Hakkari

SS-074 Kafkas Üniversitesi Tıp Fakültesi Üroloji Kliniğinde 10 yıllık Micro-PNL deneyimiz: 48 vakanın analizi
Our 10-year Micro-PNL experience in the Urology Clinic of Kafkas University Faculty of Medicine: Analysis of 48 cases
Mehmet Uslu, Mehmet Ezer
Kafkas Üniversitesi, Üroloji Ana Bilim Dalı, Kars

18 Mart 17.00-18.00 | **SÖZLÜ BİLDİRİ OTURUMU - 7 (SS-069/SS-080)** | **SALON-D**
Oturum Başkanları: *Yusuf İlker Çömez, Hakan Akdere*

SS-075 Pediatrik hastalarda supin mini perkütan nefrolitotomi deneyimlerimiz
Our experience with supine mini percutaneous nephrolithotomy in pediatric patients
Süleyman Şahin, Muammer Bozkurt, Emre Korkmaz, Feyzi Arda Atar
Başakşehir Çam ve Sakura Şehir Hastanesi, Üroloji Kliniği, İstanbul

SS-076 Pediyatrik hastalarda böbrek taşlarının cerrahi tedavisinde RIRS'nin etkinliği ve güvenilirliği
The efficacy and safety of RIRS in the surgical treatment of kidney stones in pediatric patients
Emrecan Gökşin, Kemal Halitgil, Abdullah Gölbaşı, Numan Baydilli, Deniz Demirci
Erciyes Üniversitesi, Üroloji Ana Bilim Dalı, Kayseri

SS-077 Zor üreteri olan hastalarda pre-stenting oranı
Pre-stenting rate in patients with difficult ureter
Kemal Bala[1], Fatih Kuru[1], Reha Ordulu[1], Emrah Küçük[2], Ekrem Akdeniz[1], Mahmut Ulubay[1], Mustafa Kemal Atilla[1]
[1]Samsun Üniversitesi, Samsun Eğitim ve Araştırma Hastanesi, Üroloji Kliniği, Samsun
[2]Akçakale Devlet Hastanesi, Üroloji Kliniği, Şanlıurfa

SS-078 Distal ve orta üreter taşlarında üreterolitotripsi başarısını öngörmede İmamura nomogramının etkinliği
The effectiveness of Imamura nomogram in predicting the success of ureterolithotripsy in distal and middle ureteral stones
Metin Savun, Çağrı Şevik, Abdülmütalip Şimşek, Halil Lutfi Canat
Başakşehir Çam ve Sakura Şehir Hastanesi

SS-079 Cerrah Yıllık Vaka Hacminin Perkütan Nefrolitotomi Sonuçlarına Etkisi
Effect of Surgeon Annual Case Volume on Percutaneous Nephrolithotomy Outcomes
Gökhan Çil, Yusuf Şahin, Ahmet Yaser Müslümanoğlu
Sağlık Bilimleri Üniversitesi Bağcılar Eğitim ve Araştırma Hastanesi, Üroloji Ana Bilim Dalı, İstanbul

SS-080 Çocukluk Çağı Böbrek ve Proksimal Üreter Taşlarının Tedavisinde Vücut Dışı Şok Dalga Litotripsi: 36 Hastanın Retrospektif Analizi
Extracorporeal Shock Wave Lithotripsy in the Treatment of Childhood Kidney and Proximal Ureteral Stones: A Retrospective Analysis of 36 Patients
Hasan Sulhan, Ekrem Yıldırak, Ali Çift
ADIYAMAN ÜNİVERSİTESİ EĞİTİM ARAŞTIRMA HASTANESİ ÜROLOJİ KLİNİĞİ

18 Mart 18.00-19.00 | **SÖZLÜ BİLDİRİ OTURUMU - 8 (SS-081/SS-092)** | **SALON-D**
Oturum Başkanları: *Turgut Yapanoğlu, Mert Ali Karadağ*

SS-081 Enfeksiyonu olmayan rutin taş hastalarında işlem sırasında insidental pürülan idrar aspirasyonu görülmesi halinde PCNL ye devam etmek uygunmudur?
Does proceeding with PCNL following encountering incidental purulent urine aspiration feasible in non-infective rutine stone patients
Timuçin Şipal, Ercan Yuvanç, İbrahim Şenocak, Miraç Ataman, Erdal Yılmaz
Kırıkkale Üniversitesi,Üroloji Anabilim Dali, Kırıkkale, Turkey

SS-082 Büyük Boyutlu Taşlarda Retrograd İntrarenal Cerrahiyi Perkütan Nefrolitotomiye Tercih Edilebilir mi?: İnvazivlik ne kadar minimal olmalı?
Can Retrograde Intrarenal Surgery be Preferred to Percutaneous Nephrolithotomy in Large Size Stones: How minimal should the invasiveness be?
Cemil Kutsal
Sağlık Bilimleri Üniv Şişli Etfal Eğitim ve Araştırma Hastanesi Üroloji Anabilim Dalı,İstanbul

SS-083 Çocuklarda 10-20 mm arası böbrek taşları tedavisinde kullanılan süper mini-perkütan nefrolitotomi ve extracorporeal shock wave lithotripsy modalitelerinin karşılaştırılması
Comparison of SMP and ESWL technique in renal stones between 10-20 mm in children
Mehmet Sevim[1], Murat Demir[2]
[1]Siirt Eğitim Araştırma Hastanesi Üroloji Departmanı
[2]Van Yüzüncü Yıl Üniversitesi Tip Fakültesi Üroloji Departmanı

SS-084 Mini peruktan nefrolitotomi uygulamalarında spinal anestezi yeterli midir?
Is spinal anesthesia sufficient in mini- percutaneous nephrolithotomy?
Rahmi Aslan
Rahmi ASLAN Yüzüncü yıl üniversitesi, Tıp fakültesi, Üroloji A.D.

SS-085 Pasif dilatasyon sonrası ikinci seans hastalarında floroskopisiz RIRS
Fluoroscopy-free RIRS on the second session after ureteral stent placement
Muammer Bozkurt[1], Kamil Gökhan Şeker[2]
[1]Başakşehir Çam ve Sakura Şehir Hastanesi, Üroloji Kliniği, İstanbul
[2]Liv Vadistanbul Hastanesi, Üroloji Kliniği, Istanbul

SS-086 Supin Perkütan Nefrolitotomide Tecrübenin Akses ve Floroskopi Zamanları Üzerine Etkisi
The Effect of Experience on Access and Floroscopy Times in Supine Percutaneous Nephrolithotomy
Rıdvan Kayar, Emre Tokuç
Sağlık Bilimleri Üniversitesi, Haydarpaşa Numune SUAM, İstanbul

SS-087 Üreter taşına bağlı akut renal kolik tedavisinde birinci basamak tedavi olarak erken üreterolitotripsi
Early ureterolithotripsy as a first-line treatment of acute renal colic for ureteral stones
Ramazan Uğur[1], İlyas Yağmur[2]
[1]Başakşehir Çam ve Sakura Şehir Hastanesi,İstanbul
[2]Viranşehir Devlet Hastanesi, Şanlıurfa

18 Mart 18.00-19.00	SÖZLÜ BİLDİRİ OTURUMU - 8 (SS-081/SS-092) Oturum Başkanları: *Turgut Yapanoğlu, Mert Ali Karadağ*	SALON-D

SS-088 **1 cm veya Daha Küçük Böbrek Taşlarında Seçilmiş Olgularında JJ stent yerleştirmeden Yapılan Retrograd İntrarenal Cerrahi. Üreteral Kateterizasyon Önemli mi?**
Retrograde Intrarenal Surgery Without JJ stent placement in Selected Cases of Renal Stones of 1 cm or Less. Does Ureteral Catheterization Matter?
Yasin Yitgin, Ayhan Karaköse
İstinye Üniversitesi, Üroloji Anabilim Dalı, İstanbul

SS-089 **mekanik litotriptör: göz ardı edilmiş bir ekipman**
mechanical lithotriptor: an underrated equipment
Okan Alkis, Bekir Aras, mehmet sevim, Ibrahim Kartal, HALIL IBRAHIM İvelik, hüseyin Akman, Ozgur Kazan, Seref Coser
Kütahya Sağlık Bilimleri Üniversitesi, Evliya Çelebi Eğitim ve Araştırma Hastanesi

SS-090 **2 cm'den Büyük Böbrek ve Proksimal Üreter Taşlarında ESWL**
ESWL in Kidney and Proximal Ureteral Stones Larger than 2 cm
Kadir Eryılmaz, Gönenç Kuş, Osman Ergün
Süleyman Demirel Üniversitesi Tıp Fakültesi, Üroloji Kliniği

SS-091 **Taş hastalığı olan anomalili böbreklerde retrograd intrarenal cerrahi sonuçlarının retrospektif analizi**
Retrospective analysis of retrograd intrarenal surgery results of stone disease in anomalous kidneys
Kemal Bala[1], Mücahit Uğur[1], Reha Ordulu[1], Emrah Küçük[2], Turgut Serdaş[1], Ekrem Akdeniz[1], Mahmut Ulubay[1], Mustafa Kemal Atilla[1]
[1]Samsun Üniversitesi, Samsun Eğitim ve Araştırma Hastanesi, Üroloji Kliniği, Samsun
[2]Akçakale Devlet Hastanesi, Üroloji Kliniği, Şanlıurfa

SS-092 **Unutulmuş, taşlaşmış üreteral stentlere yaklaşım: Tek merkez deneyimi**
Approach to forgotten, encrusted ureteral stents: A single-center experience
Mert Hamza Özbilen[1], Erdem Kisa[2]
[1]Sağlık Bilimleri Üniversitesi Adana Şehir Eğitim ve Araştırma Hastanesi, Üroloji Ana Bilim Dalı, Adana
[2]Medicana International İzmir Hastanesi, İzmir

19 Mart 08.00-09.00 | **SÖZLÜ BİLDİRİ OTURUMU - 9 (SS-093/SS-104)** | **SALON-C**
Oturum Başkanları: *Güray Okyar, Erhan Demirelli*

SS-093 Üreteroskopi Yapılan Hastalarda Üreteral Hasarın PULS Derecelendirme Sistemi Kullanılarak Değerlendirilmesi
Evaluation of Ureteral Damage in Patients Undergoing Ureteroscopy by Using the PULS
Mesut Berkan Duran[1], Mustafa Aydin[3], Lokman İrkilata[3], Hakan Yıldız[2], Reha Ordulu[2], Kemal Bala[2]
Mücahid Uğur[2], Mustafa Kemal Atilla[2]
[1]Pamukkale Üniversitesi Üroloji Anabilim Dalı,Denizli
[2]Samsun Üniversitesi Üroloji Anabilim Dalı,Samsun
[3]Samsun Eğitim ve Araştırma Hastanesi,Samsun

SS-094 Üroloji Kliniğinde Sıklıkla Önerdiğimiz Taş Operasyonlarının En Yaygın Video Platformu Youtube Videolarının Kalitesinin Araştırılması
Investigation of the Quality of Youtube Videos, the Most Common Video Platform of Stone Operations We Frequently Recommend in Urology Clinic
Abdulkadir Özmez
Haseki Eğitim ve Araştırma Hastanesi

SS-095 Böbrek ve üreter taş operasyonlarında, taş özellikleri ve operasyon öncesi tedavinin klinik değerlendirilmesi
Clinical evaluation of renal and ureteral stones, per and post op outcomes
Salih Yıldırım, Emre Burak Şahinler, Cahit Şahin
Sağlık Bilimleri Üniversitesi, Sancaktepe Şehit Prof. Dr. İlhan Varank Eğitim ve Araştırma Hastanesi, Üroloji Anabilim Dalı, İstanbul

SS-096 20-30 mm renal pelvis taş tedavisinde perkütan nefrolitotomi ve retrograd intrarenal cerrahinin karşılaştırılması
Comparison of percutaneous nephrolithotomy and retrograde intrarenal surgery in the treatment of 20-30 mm renal pelvis stones
Kadir Karkin, Hakan Erçil, Buğra Aksay
Sağlık Bilimleri Üniversitesi, Adana Şehir Eğitim ve Araştırma Hastanesi, Üroloji Kliniği, Adana, Tükiye

SS-097 Milimetrik distal üreter taşları masum mudur?
Are millimetric distal ureteral stones are innocent?
Muhammed Bahattin Ulu
Samsun Gazi Devlet Hastanesi, Üroloji Bölümü, Samsun

SS-098 Proksimal üreter taşlarında endoskopik litotripsi sonrası yerleştirilen double J- stentin fragmanların spontan pasajına etkisi
The effect of double J-stent fragments placed after endoscopic lithotripsy on spontaneous passage of proximal ureteral stones
Osman Çağatay Çiftçi, Safa Akyol, Uğur Semiz, Doğan Sabri Tok, Erhan Demirelli, Ercan Öğreden, Ural Oğuz
Giresun Üniversitesi, Üroloji Ana Bilim Dalı, Giresun

19 Mart 08.00-09.00 | **SÖZLÜ BİLDİRİ OTURUMU - 9 (SS-093/SS-104)** | **SALON-C**
Oturum Başkanları: *Güray Okyar, Erhan Demirelli*

SS-099 Üreterorenoskopi için irigan sıvısının ısıtılması sonuçları değiştirir mi? Oda sıcaklığı ve vücut sıcaklığı
Does Heating up the irrigant fluid for ureteroscopy change outcomes ? Room temperature vs body temperature
Sedat Can Birinci, Nuri Oğuzhan Sağlam, Yavuz Karaca, Orhun Sinanoğlu
Sancaktepe Şehit Prof.Dr. İlhan Varank Eğitim Araştırma Hastanesi,İstanbu,Türkiye

SS-100 2 cm Altı Alt Pol Taşlarında supin perküran nefrolitotomi ile pron perkütan nefrolitotomi karşılaştırması
Comparison of supine percutaneous nephrolithotomy and prone percutaneous nephrolithotomy in lower pole stones less than 2 cm
Ufuk Çağlar, Ali Ayrancı, Oğuzhan Yıldız, Çağlar Dizdaroğlu, Arda Meriç, Muhammet Raşit Tutal, Ömer Sarılar, Faruk Özgör
Sağlık Bilimleri Üniversitesi, Haseki Eğitim ve Araştırma Hastanesi, Üroloji Kliniği, İstanbul, Türkiye

SS-101 Atnalı Böbrekte Perkütan Nefrolitotomi Deneyimimiz
Our Experience Of Percutaneous Nephrolitomy in Horseshole Kidneys
Hüseyin Çelik, Muhammet Ali Kaya, İbrahim Topçu, Ahmet Çamtosun, Fatih Oğuz
İnönü Üniversitesi, Üroloji Anabilim Dalı, Malatya

SS-102 Perkutan nefrolitotomi cerrahisinde irigasyon sıvısında Traneksamik asit kullanımı peroperatif kan kaybını etkiler mi?
Does tranexamic acid use in the irrigation solution affect preoperative blood loss during percutaneous nephrolithotomy?
Berna Çalışkan[1], Hilal Sinan[1], Mehmet Fatih Akbulut[2], Ömer Sarılar[2]
[1]Haseki Eğitim ve Araştırma Hastanesi, Anestezi ve Reanimasyon Kliniği, İstanbul
[2]Haseki Eğitim ve Araştırma Hastanesi, Üroloji Kliniği, İstanbul

SS-103 Proximal Üreter Taşlarının Semirijid Üreterorenoskopi ve Holmium Laser Litotripsi ile Tedavisinde Başarıyı Etkileyen Negatif Prediktif Değerlerin Saptanması
Determination of Negative Predictive Values Affecting Success in Treatment of Proximal Ureteral Stones with Semirigid Ureterorenoscopy and Holmium Laser Lithotripsy
Hasan Sulhan[1], Ali Çift[1], Ekrem Yıldırak[1], Alİ Tutuş[1], Cemil Oktay[2], Can Benlioğlu[1], Mehmet Özgür Yücel[1]
[1]Adıyaman Üniversitesi Eğitim Araştırma Hastanesi Üroloji Kliniği
[2]Adıyaman Üniversitesi Eğitim Araştırma Hastanesi Radyoloji Kliniği

SS-104 Retrograde Intrarenal Surgery of Horseshoe Kidney: Results From a Large, Single-institution Series
Ahmet Keleş, Özgür Arıkan, Bekir Demirtaş, Muhammed Çiçek, Asıf Yıldırım
Department of Urology, Istanbul Medeniyet University School of Medicine, Prof. Dr. Süleyman Yalçın City Hospital,Istanbul, Turkey

19 Mart 09.00-10.00	SÖZLÜ BİLDİRİ OTURUMU - 10 (SS-105/SS-116) Oturum Başkanları: *Erhan Ateş, Erkan Ölçücüoğlu*	SALON-C

SS-105 Üreter Darlıklarının Tedavisinde 3D Görüntüleme Sistemi Kullanılarak Yapılan Laparoskopik Üreter Uç Uca Anastomoz Sonuçlarımızın Bir Ön Raporu: Tek Merkez Deneyimlerimiz
A Preliminary Report of Our Laparoscopic Ureter End-to-End Anastomosis Results Using 3D Imaging System in the Treatment of Ureteral Strictures: Our Single Center Experiences
Şaban Oğuz Demirdöğen, Şenol Adanur, Salih Al, Bakytbek Kozubaev, Özkan Polat
Atatürk Üniversitesi, Üroloji Ana Bilim Dalı, Erzurum

SS-106 Ürolojik laparoskopik cerrahi deneyimimiz: 136 olgu ile ne öğrendik?
Our urological laparoscopic surgery experience: what did we learn with 136 cases?
Erhan Ateş[1], Ahmet Emre Yıldız[2], Hakan Görkem Kazıcı[3], Gökhan Şahin[1], Saparali Sulaimanov[1], Arif Kol[1]
[1]Aydın Adnan Menderes Üniversitesi, Üroloji Ana Bilim Dalı, Aydın
[2]Aydın Atatürk Devlet Hastanesi, Üroloji Kliniği, Aydın
[3]Mardin Kızıltepe Devlet Hastanesi, Üroloji Kliniği, Mardin

SS-107 Üst üriner sistemin ürotelyal karsinomunda laparoskopik ve açık nefroüreterektominin karşılaştırılması
Comparison of laparoscopic and open nephroureterectomy in urothelial carcinoma of the upper urinary tract
Mehmet İkbal İpek[1], Mustafa Serdar Çağlayan[2]
[1]Hitit Üniversitesi Çorum Erol Olçok Eğitim ve Araştırma Hastanesi Üroloji Kliniği, Çorum
[2]Bitlis Tatvan Devlet Hastanesi Üroloji Kliniği, Bitlis

SS-108 Retroperitoneal Laparoskopide İlk Ön Deneyimlerimiz
Our First Preliminary Experiences in Retroperitoneal Laparoscopy
Osman Can, Batu Akalın, Halil Lutfi Canat
Basakşehir Çam ve Sakura Şehir Hastanesi, Üroloji Kliniği, İstanbul, Türkiye

SS-109 Robotik Retroperitoneal Parsiyel Nefrektomi Sonuçlarının Cerrahi Tecrübe Artışı İle İlişkisi
The Relationship Between Robotic Retroperitoneal Partial Nephrectomy Results and Surgical Experience
Şahin Kılıç, Mehmet Reşat İnal, Murat Şambel, Kayhan Yilmaz, Batuhan Furkan Berk, Mutlu Ateş
SBÜ, Antalya Eğitim ve Araştırma Hastanesi, Üroloji Kliniği, Antalya

SS-110 Prostatın transüretral rezeksiyonuna sekonder mesane boynu darlığında robot yardımlı rekonstrüksiyon - Transvezikal yaklaşım
Robotic-assisted reconstruction for bladder neck contracture secondary to transurethral resection of the prostate - Transvesical approach
Metin Savun, Harun Ozdemir, Emin Taha Keskin, Yunus Colakoglu, Halil Lutfi Canat, Abdulmuttalip Simsek
Başakşehir Çam ve Sakura Şehir Hastanesi

SS-111 Vezikoüretral anastomoz darlığında açık ve robot yardımlı rekonstrüksiyonun karşılaştırılması
Comparison of open and robot-assisted reconstruction in vesicourethral anastomotic stenosis
Metin Savun, Harun Ozdemir, Emin Taha Keskin, Yunus Colakoglu, Halil Lutfi Canat, Abdulmuttalip Simsek
Başakşehir Çam ve Sakura Şehir Hastanesi

19 Mart 09.00-10.00	SÖZLÜ BİLDİRİ OTURUMU - 10 (SS-105/SS-116) Oturum Başkanları: *Erhan Ateş, Erkan Ölçücüoğlu*	SALON-C

SS-112 Laparoskopik Donör Nefrektomi: Tek Merkez Sonuçları
Laparoscopic Donor Nephrectomy: Single Center Results
Selçuk Şahin[1], İsmail Evren[1], Mithat Ekşi[1], Nahide Kerim[1], Deniz Noyan Özlü[1], Azad Akdağ[1], Muhammed Yusuf Demir[1], Volkan Tuğcu[2], Ali İhsan Taşçı[1]
[1]Sağlık Bilimleri Üniversitesi, Bakırköy Dr. Sadi Konuk Eğitim ve Araştırma Hastanesi, Üroloji Kliniği, İstanbul
[2]Liv Hospital Vadistanbul, Üroloji Kliniği, İstanbul

SS-113 HALP Skoru Testis Tümöründe Metastaz Açısından Öngörü Faktörü müdür?
Is HALP Score a Predictive Factor for Metastasis in Testicular Tumor?
Serdar Başboğa[1], Ali Yasin Özercan[2], Şeref Coşer[3], Tanju Keten[1], Özer Güzel[1]
[1]Ankara Şehir Hastanesi, Üroloji Kliniği, Ankara
[2]Şırnak Devlet Hastanesi, Şırnak
[3]Kütahya Evliya Çelebi Eğitim ve Araştırma Hastanesi, Kütahya

SS-114 İnsidental saptanan adrenal kitlelerde radyolojik görüntüleme ne kadar güvenilir?
How reliable is radiological imaging in incidentally detected adrenal masses?
Anil Erkan, Soner Çoban, İbrahim Aydın, Deniz Baralı, Metin Kılıç, Muhammet Güzelsoy, Ali Rıza Türkoğlu, Akif Koç, Atilla Satır, Abdullah Gül, Murat Öztürk
Sağlık Bilimleri Üniversitesi Bursa Yüksek İhtisas Eğitim ve Araştırma Hastanesi, Üroloji Kliniği, Bursa

SS-115 Fonksiyonel ve nonfonksiyonel sürrenal kitlelerin cerrahi sonuçlara etkisi
The effect of functional and nonfunctional adrenal masses on surgical outcomes
Yavuz Mert Aydın[1], Ömer Faruk Aslan[2], Mehmet Çağatay Çiçek[2], Kadir Ömür Günseren[2], Özen Öz Gül[3], İsmet Yavaşcaoğlu[2]
[1]Iğdır Dr. Nevruz Erez Devlet Hastanesi. Üroloji, Iğdır
[2]Bursa Uludağ Üniversitesi Tıp Fakültesi, Üroloji Ana Bilim Dalı, Bursa
[3]Bursa Uludağ Üniversitesi Tıp Fakültesi, İç Hastalıkları Ana Bilim Dalı, Endokrinoloji Bilm Dalı, Bursa

SS-116 Retrograt İntrarenal Cerrahide Akses Kılıf Kullanımın Renal Kan Akımı Üzerine Etkileri
The effect of using accessory sheet on renal blood flow in retrograde intrarenal surgery
Selim Taş
University of Health Sciences, Antalya Training and Research Hospital, Department of Urology, Antalya, Turkey

19 Mart 10.00-11.00 | **SÖZLÜ BİLDİRİ OTURUMU - 11 (SS-117/SS-128)** | **SALON-C**

Oturum Başkanları: *Numan Baydilli, Yaşar Issı*

SS-117 En genç hastalarda UM-PCNL'nin etkinliği: Türkiye'nin endemik bir bölgesindeki tek merkez deneyimi
Effectiveness of UM-PCNL among the youngest patients: One centre's experience in an endemic region in Turkey
Mansur Dağgülü[1], Mehmet Mazhar Utanğaç[1], Onur Dede[1], Mahir Kuyumcu[2]
[1]Dicle Üniversitesi Tıp Fakültesi Üroloji Anabilim Dalı, Diyarbakır
[2]Dicle Üniversitesi Tıp Fakültesi Anesteziyoloji ve Reanimasyon Anabilim Dalı, Diyarbakır

SS-118 Epinefrin kullanımına bağlı görülen bir sünnet komplikasyonu: penis nekrozu
A circumcision complication associated with epinephrine use: penile necrosis
Emrah Küçük[1], Ekrem Akdeniz[2], Mahmut Ulubay[2], Mustafa Kemal Atilla[2]
[1]Akçakale Devlet Hastanesi, Üroloji Kliniği, Şanlıurfa
[2]Samsun Üniversitesi, Samsun Eğitim ve Araştırma Hastanesi, Üroloji Kliniği, Samsun

SS-119 Pediatrik hastalarda mini perkütan nefrolitotominin güvenliği, etkinliği ve komplikasyonlari: 327 böbrek ünitesi ile üçüncü basamak bir merkez deneyimi
The safety, efficacy, and complications of mini-percutaneous nephrolithotomy in pediatric patients: A tertiary center experience with 327 kidney units
Emre Can Gökşin[1], Abdullah Gölbaşı[2], Numan Baydilli[1], Deniz Demirci[1]
[1]Erciyes Üniversitesi, Üroloji Ana Bilim Dalı, Kayseri
[2]Kayseri Şehir Hastanesi, Kayseri

SS-120 İnternet üzerinden sünnet operasyonu araştırılmasında hangi hekim grubu tercih edilmiştir?
Which group of physicians was preferred in the online circumcision operation research?
Gökhan Çeker, Batu Akalın
Başakşehir Çam ve Sakura Şehir Hastanesi, Üroloji Kliniği, İstanbul

SS-121 Sünnet Muayenesinde Saptanan Genital Anomali Oranları: Tek Merkezli Çalışma
Genital Anomaly Rates Detected in Circumcision Examination: A Single Center Study
Kenan Yalçın
Tokat Medikal Park Hastanesi Üroloji Kliniği

SS-122 Yerli Popülasyon ve Mülteciler Arası Pediatrik Perkütan Nefrolitotomi Sonuçları ve Etkileyen Olası Faktörlerin Değerlendirilmesi
Evaluation of Pediatric Percutaneous Nephrolithotomy Outcomes and Possible Affecting Factors Among Local Population and Refugees
Mücahit Kart[1], Serdar Toksöz[2], Mesut Berkan Duran[3]
[1]Hatay Eğitim ve Araştırma Hastanesi, Çocuk Üroloji Kliniği, Hatay
[2]Hatay Eğitim ve Araştırma Hastanesi, Üroloji Kliniği, Hatay
[3]Pamukkale Üniversitesi Tıp Fakültesi, Üroloji Anabilim Dalı, Denizli

19 Mart 10.00-11.00	SÖZLÜ BİLDİRİ OTURUMU - 11 (SS-117/SS-128) Oturum Başkanları: *Numan Baydilli, Yaşar Issı*	SALON-C

SS-123 Başarısız hipospadias cerrahisi geçiren olgularda rekonstrüksiyon deneyimlerimiz
Our reconstruction experience in patients with previous failed hypospadias surgery
Ali Sezer
Konya Şehir Hastanesi, Çocuk Ürolojisi Kliniği, Konya

SS-124 Sünnet komplikasyonları
Complications of circumcision
Murat Demir[1], Veli Avci[2]
[1]Yüzüncü Yıl Üniversitesi, Üroloji Ana Bilim Dalı, Van
[2]Lokman Hekim Van Hastanesi, Çocuk Cerrahisi Kliniği, Van

SS-125 Glomerüler filtrasyon hızı 15'in altında olan çocuklarda pyeloplasti deneyimlerimiz
Our experience with pyeloplasty in children with a glomerular filtration rate below 15
Muharrem Baturu, Haluk Şen, İlker Seçkiner, Ömer Bayrak, Ahmet Tüfekçi
Gaziantep Üniversitesi, Üroloji Ana Bilim Dalı, Gaziantep

SS-126 Koroner Arter Hastalığı Olan Post-Menopozal Kadınlarda Aşırı Aktif Mesane Sıklığının Araştırılması
Investigation of Overactive Bladder Frequency in Post-Menopausal Women with Coronary Artery Disease
Ekrem Karaayvaz[1], Murat Dursun[2]
[1]İstanbul Universitesi, Kardiyoloji Ana Bilim Dalı, İstanbul
[2]İstanbul Universitesi, Üroloji Ana Bilim Dalı, İstanbul

SS-127 Başarısız sentetik orta üretral askı sonrası otolog pubovajinal askı uygulanan hastalarda kısa dönem sonuçlarımız
Our short-term results in patients who underwent autologous pubovaginal sling after unsuccessful synthetic mid-urethral sling
Hakan Polat
Sağlık Bilimleri Üniversitesi, Bakırköy Dr. Sadi Konuk Eğitim ve Araştırma Hastanesi Üroloji Kliniği, İstanbul

SS-128 Erkek ve Kadınlarda İnterstisyel Sistit / Mesane Ağrı Sendromunun Klinik Bulguları ve Tedavi Sonuçlarının Karşılaştırılması
Comparing the Clinical Presentation and Treatment Outcomes of Interstitial Cystitis/Bladder Pain Syndrome in Men and Women
Rıdvan Polat, Onur Kaygısız, Burhan Coşkun
Erkek ve Kadınlarda İnterstisyel Sistit / Mesane Ağrı Sendromunun Klinik Bulguları ve Tedavi Sonuçlarının Karşılaştırılması

19 Mart 11.00-12.00 | **SÖZLÜ BİLDİRİ OTURUMU - 12 (SS-129/SS-143)** | **SALON-C**
Oturum Başkanları: *Cihan Demirel, Cüneyt Özden*

SS-129 Robotik Ve Açik Perineal Radikal Prostatektomi'nin Onkolojik Ve Fonksiyonel Sonuçlarının Karşılaştırılması
Comparison of Oncological and Functional Outcomes of Robotic and Open Perineal Radical Prostatectomy
Yunus Çolakoğlu[1], Mithat Ekşi[2], Deniz Noyan Özlü[2], Abdulmuttalip Şimşek[1], Volkan Tuğcu[3], Ali İhsan Taşçı[2]
[1]Başakşehir Çam ve Sakura Şehir Hastanesi
[2]Bakırköy Dr. Sadi Konuk Eğitim ve Araştırma Hastanesi
[3]İstinye Üniversitesi, Tıp Fakültesi, Üroloji Anabilim Dalı

SS-130 Tek merkezin Transperitoneal Robot yardımlı Radikal Prostatektomi Sonuçları: 13 Yıllık Deneyim
Transperitoneal Robot-assisted Radical Prostatectomy Outcomes of a Single Center: 13 Years of Experience
Selçuk Şahin[1], Alper Bitkin[1], Taner Kargı[1], İsmail Evren[1], Hakan Polat[1], Nahide Kerim[1], Deniz Noyan Özlü[1], Azad Akdağ[1], Muhammed Yusuf Demir[1], Volkan Tuğcu[2], Ali İhsan Taşçı[1]
[1]Sağlık Bilimleri Üniversitesi, Bakırköy Dr. Sadi Konuk Eğitim ve Araştırma Hastanesi, Üroloji Kliniği, İstanbul
[2]Liv Hospital Vadistanbul, Üroloji Kliniği, İstanbul

SS-131 MR füzyon prostat biyopsisi yapılan hastalarda lezyon boyutunun, alınan kor sayısı ve patoloji sonuçları ile ilişkisi
The relationship between lesion size, number of cores and pathology results in patients undergoing MRI fusion prostate biopsy
Kubilay Sabuncu, Bahattin Sürmeli, Mehmet Çağrı Kaçtan, Osman Ermiş, Rahim Horuz, Selami Albayrak
Medipol Üniversitesi, Üroloji Ana Bilim Dalı, İstanbul

SS-132 Transrektal USG eşliğinde alınan prostat biyopsi öncesi tek taraflı lidokain blokaj ve VAS skalası ile değerlendirmelerimiz
Our evaluations with unilateral lidocaine blockade and VAS scale before prostate biopsy taken with transrectal USG
Mehmet İkbal İpek[1], Zeynep Banu Aydın[2]
[1]Hitit Üniversitesi Çorum Erol Olçok Eğitim ve Araştırma Hastanesi Üroloji Kliniği, Çorum
[2]Hitit Üniversitesi Tıp Fakültesi Radyoloji A.D, Çorum

SS-133 MR Füzyon Prostat Biyopsisi Yapılan Hastaların Patolojilerinde ISUP Derecesi ve Alınan Parçalardaki Tümör Oranının Pirads Skoruyla Korelasyonu
Correlation between ISUP Grade and Tumor Ratio in biopsy specimen with Pirads Score in the Pathology of Patients Who Had MR Fusion Prostate Biopsy
Ali Ayrancı, Ufuk Çağlar, Hüseyin Burak Yazılı, Nazım Furkan Günay, Ahmet Halis, Murat Baykal, Ömer Sarılar, Faruk Özgör
Sultangazi Haseki Eğitim ve Araştırma Hastanesi, Üroloji Kliniği, İstanbul

19 Mart 11.00-12.00 | **SÖZLÜ BİLDİRİ OTURUMU - 12 (SS-129/SS-143)** | **SALON-C**
Oturum Başkanları: *Cihan Demirel, Cüneyt Özden*

SS-134 Multiparametrik prostat manyetik rezonans görüntülemesinde deneyimli üroradyolog tarafından yapılan yeniden değerlendirmenin klinik sonuçlara etkisi
The effect of reassessment by an experienced uroradiologist in multiparametric prostate magnetic resonance imaging on clinical outcomes
Muhammet Çiçek[1], Burak Tüfekci[1], Nesrin Gündüz[2], Erkan Mehmet Erbay[3], Meftun Çulpan[1], Asıf Yıldırım[1]
[1]istanbul medeniyet üniversitesi, tıp fakültesi, üroloji anabilim dalı, istanbul
[2]istanbul medeniyet üniversitesi, tıp fakültesi, radyoloji anabilim dalı, istanbul
[3]istanbul okan üniversitesi, tıp fakültesi, üroloji anabilim dalı, istanbul

SS-135 PI-RADS 4 ve 5 Lezyonu Olan ve Prostat Biyopsisi Yapılan Hastalarda Hemogram Parametrelerinin Prostat Kanseri Tanısında Yeri Var mı?
Do Hemogram Parameters Have a Role in the Diagnosis of Prostate Cancer in Patients with PI-RADS 4 and 5 Lesions and Prostate Biopsy?
Mehmet Erhan Aydın, Coşkun Kaya, Aykut Aykaç, Mustafa Sungur
Eskişehir Şehir Hastanesi, Üroloji Kliniği, Eskişehir

SS-136 Prostat biyopsisinde periprostatik sinir bloğu erektil fonksiyonlar açısından güvenli mi? Randomize, kontrollü, prospektif gözlemsel çalışma
How innocent is periprostatic nerve block on erectile functions in prostate biopsy? Randomized, controlled, prospective observational study
Ali Yasin Özercan[1], Özer Güzel[2], Şeref Coşer[3], Koray Tatlıcı[2], Ali Atan[4], Altuğ Tuncel[2]
[1]Şırnak Devlet Hastanesi, Üroloji Ana Bilim Dalı, Şırnak, Türkiye
[2]Sağlık Bilimleri Üniversitesi, Ankara Bilkent Şehir Hastanesi, Üroloji Ana Bilim Dalı, Ankara, Türkiye
[3]Kütahya Sağlık Bilimleri Üniversitesi, Evliya Çelebi Eğitim ve Araştırma Hastanesi, Üroloji Ana Bilim Dalı, Kütahya, Türkiye
[4]Gazi Üniversitesi Tıp Fakültesi, Üroloji Ana Bilim Dalı, Ankara, Türkiye

SS-137 Prostat biyopsisi sonrası oluşan enfeksiyon sıklığı açısından profilaktik antibiyotik rejimlerinin karşılaştırılması
Comparison of prophylactic antibiotic regimens in terms of infection frequency after prostate biopsy
Mehmet İkbal İpek[1], Mustafa Serdar Çağlayan[2]
[1]Hitit Üniversitesi Çorum Erol Olçok Eğitim ve Araştırma Hastanesi Üroloji Kliniği, Çorum
[2]Bitlis Tatvan Devlet Hastanesi Üroloji Kliniği, Bitlis

SS-138 Prostat kanserinde PIRADS-3 lezyonlarda lezyon boyutu ile ISUP grade ilişkisi
Correlation between lesion size and ISUP grade in PIRADS-3 lesions in prostate cancer
Feyzi Sinan Erdal, Sedat Çakmak, Arda Meriç, Akif Erbin, Faruk Özgör, Ömer Sarılar
Haseki Eğitim ve Araştırma Hastanesi, Üroloji Kliniği, İstanbul

19 Mart 11.00-12.00	SÖZLÜ BİLDİRİ OTURUMU - 12 (SS-129/SS-143) Oturum Başkanları: *Cihan Demirel, Cüneyt Özden*	SALON-C

SS-139 Transrektal ultrason eşliğinde yapılan prostat biyopsisinde intrarektal lidokainli jel, intrarektal ultrasonik jel ve periprostatik sinir blokajının hasta ağrı toleransı açısından karşılaştırılması
Comparison of intrarectal lidocainated gel, intrarectal ultrasonic gel and periprostatic nerve blockage concerning patients' pain tolerance
Gökhan Çevik[1], Mustafa Ozan Ataçer[2], Atınç Tozsin[2], Hakan Akdere[2], Tevfik Aktoz[2]
[1]Sultan 1.Murat Devlet Hastanesi, Üroloji Bölümü, Edirne
[2]Trakya Üniversitesi Tıp Fakültesi Hastanesi, Üroloji Anabilim Dalı, Edirne

SS-140 Manyetik Rezonans Hedefli Kognitif TRUS Prostat Biyopsi Patoloji Sonuçlarıyla PI-RADS vs 2.1'nin Uyumu;
Concordance of Magnetic Resonance Targeted Cognitive TRUS Prostate Biopsy Pathology Results with PI-RADS vs 2.1;
Hüseyin Bıçakçıoğlu, Mustafa Bozlu, Sedat Soyupek, Taylan Oksay
Süleyman Demirel Üniversitesi Tıp Fakültesi, Üroloji Anabilim Dalı,Isparta

SS-141 Retrograd İntrarenal Cerrahide(RIRC) Taş Boyutunun Tek Seans Taşsızlık Üzerine Etkisi, Bursa Uludağ Üniversitesi Deneyimi
levent turan, Khatai Gurbanlı, Kadir Ömür Günseren, Mehmet Çağatay Çiçek, Hakan Kılıçarslan
Department of Urology, Bursa Uludağ University, Turkey

SS-142 1,5-2,5 cm arası Hounsfield ünitesi 1000'in altında taşı olan hastaların tedavisinde ESWL, RIRS ve PNLnin karşılaştırılması
Comparison of ESWL, RIRS and PNL in the treatment of patients with 1.5-2.5 cm Hounsfield unit stones less than 1000
Mehmet Şahin, Emin Taha Keskin, Batu Akalın
Başakşehir Çam ve Sakura Şehir Hastanesi, Üroloji Kliniği, İstanbul

SS-143 Ekstrakorporeal şok dalga tedavisi almak için başvuran veya bu tedavi önerilen ereksiyon bozukluklu hastalarda tedavi maliyetlerini kabul etme oranları
Acceptance rates of treatment costs for erectile dysfunction patients who requested or were offered extracorporeal shock wave therapy
Yurdaer Kaynak
Eskişehir Özel Ümit Vişnelik Hastanesi Üroloji Kliniği, Eskişehir

18 Mart 16.20-16.50	HEMŞİRELİK OTURUMU SÖZLÜ BİLDİRİLERİ Oturum Başkanı: *Hatice Ayhan*	SALON-C

SS-144 Ürodinami sırasında dinletilen akan su sesinin anksiyete ve ürodinamik parametrelere etkisi
The effect of running water sound played during urodynamics on anxiety and urodynamic parameters

Yeliz Çulha[1], Ezgi Seyhan Ak[2], Mehmet Gökhan Çulha[3]
[1]İstanbul Üniversitesi-Cerrahpaşa Florence Nightingale Hemşirelik Fakültesi, Hemşirelik Esasları Anabilim Dalı
[2]İstanbul Üniversitesi-Cerrahpaşa Florence Nightingale Hemşirelik Fakültesi, Cerrahi Hastalıkları Hemşireliği Anabilim Dalı
[3]Prof. Dr. Cemil Taşçıoğlu Şehir Hastanesi, Üroloji Kliniği

SS-145 Huzurevinde Yaşayan Yaşlı Bireylerde Üriner İnkontinans Farkındalığı ve Sağlık Arama Davranışlarının İncelenmesi
Investigation of Urinary Incontinence Awareness and Health Seeking Behaviors in Elderly People Living in Nursing Homes

Yeliz Çulha[1], Sevinç Yıldırım[2], Funda Büyükyılmaz[1]
[1]İstanbul Üniversitesi-Cerrahpaşa, Florence Nightingale Hemşirelik Fakültesi, Hemşirelik Esasları Ana Bilim Dalı, İstanbul
[2]T.C. Darülaceze Başkanlığı

18 Mart 14.00-15.00 | **VİDEO BİLDİRİ OTURUMU - 1 (VS-01/VS-10)** | **SALON-D**
Oturum Başkanları: *Enver Özdemir, Eymen Gazel, Murat Zor*

VS-01 **Nadir bir erkek infertilite nedeni: Persistan müller kanal sendromu**
A rare cause of male infertility: Persistent muller duct syndrome
Emrah Kizilay, Numan Baydilli, Emre Can Akınsal
Erciyes Üniversitesi, Üroloji Ana Bilim Dalı, Kayseri

VS-02 **Obstruktif Azospermili Hastada TUR-ED Deneyimimiz**
TUR-ED Experience in a Patient with Obstructive Azoospermia
Muzaffer Tansel Kılınç[1], Mehmet Serkan Özkent[1], Haider Nihad Izaddin Alalam[2], Mehmet Giray Sönmez[2]
[1]Konya Şehir Hastanesi
[2]Necmettin Erbakan Üniversitesi Meram Tıp Fakültesi

VS-03 **Benign Prostat Hiperplazisinde Yeni Bir Teknik Olan DEEP S-J Tekniği İle Holep Cerrahisi**
Holep Surgery with DEEP S-J Technique, a New Technique in Benign Prostatic Hyperplasia
Abdullah Demirtaş[1], Şevket Tolga Tombul[2], Gökhan Sönmez[1], Ünsal Baş[1], Mehmet Furkan Kesici[1]
[1]Erciyes Üniversitesi, Üroloji Ana Bilim Dalı, Kayseri
[2]Acıbadem Hastanesi Üroloji Kliniği, Kayseri

VS-04 **Lazerle Prostat Enükleasyonu yapılan Hastalarda Kontinansı Korumayı Sağlayan 'Omega Sign' Tekniği: 26 cc Prostatı Olan Hasta**
The "Omega Sign": Laser Enuclation of Prostatectomy technique that improves continence: on A Patient with 26 cc Prostate
Irfan Safak Barlas, Lutfi Tunc
Acıbadem Ankara Hastanesi

VS-05 **Tekrarlayan Penil Lenfödem Rezeksiyonu: Olgu Sunumu**
Recurrent Penile Lymphedema Resection: A Case Report
Mustafa Kaan Akalın, Özgür Efiloğlu, Asıf Yıldırım
İstanbul Medeniyet Üniversitesi, Üroloji Ana Bilim Dalı, İstanbul, Türkiye

VS-06 **Komplike Konjenital Divertikülün Laparaskopik Transperitoneal Eksizyonu**
Laparoscopic Transperitoneal Excision of the Complicated Congenital Diverticulum
Ercan Öğreden, Ural Oğuz, Erhan Demirelli, Doğan Sabri Tok, Safa Akyol, Uğur Semiz, Hüseyin Batur, Osman Çağatay Çiftçi
Giresun Üniversitesi Tıp Fakültesi Üroloji Anabilim Dalı

VS-07 **Sağ inkomplet duplike üreterde laparoskopik üreterolitotomi**
Laparoscopic ureterolithotomy in the right incomplete duplicated ureter
Mustafa Koray Kırdağ[1], Mehmet Özen[1], Reha Ordulu[2], Hakan Yıldız[2], Fatih Kuru[2], Kemal Bala[2], Turgut Serdaş[1], Uğur Öztürk[1], Varol Nalcacıoğlu[1], Mustafa Aydın[1], Mustafa Kemal Atilla[2]
[1]Samsun Eğitim Araştırması Hastanesi, Üroloji kliniği, Samsun
[2]Samsun Üniversitesi Tıp Fakültesi, Üroloji Anabilim Dalı, Samsun

18 Mart 14.00-15.00	VİDEO BİLDİRİ OTURUMU - 1 (VS-01/VS-10) **Oturum Başkanları:** *Enver Özdemir, Eymen Gazel, Murat Zor*	SALON-D

VS-08 **Endoscopic Holmium Laser Harvesting of Bladder Mucosal Graft for Female Urethroplasty**

Sercan Yilmaz[1], Adem Emrah Coğuplugil[2], Bahadır Topuz[2], Engin Kaya[1], Murat Zor[1]
[1]Kolan International Hastanesi, Üroloji Kliniği, İstanbul, Türkiye
[2]S.B.Ü. Gülhane Eğitim ve Araştırma Hastanesi, Üroloji Anabilim Dalı, Ankara, Türkiye

VS-09 **Robotik radikal sistektomi ve eş zamanlı perineal üretrektomi**
Robotic radical cystectomy and simultaneous perineal urethrectomy

Kamil Gökhan Şeker[1], Anar Mammadov[1], Murat Tüken[1], Volkan Tuğcu[2]
[1]Liv Hospital Vadistanbul, Üroloji Kliniği,İstanbul, Türkiye
[2]İstinye Üniversitesi, Tıp Fakültesi, Üroloji Anabilim Dalı, İstanbul,Türkiye

VS-10 **Atnalı Böbrekli Hastada Laparoskopik Sağ Basit Nefrektomi**
Laparoscopic Right Simple Nephrectomy in a Patient with Horseshoe Kidney

Mecit Çelik Çelik, Yusuf Kasap, Davut Kamaci, Samet Senel, Emre Uzun
Ankara Şehir Hastanesi, Üroloji Ana Bilim Dalı, Ankara

18 Mart 15.00-16.00 | **VİDEO BİLDİRİ OTURUMU - 2 (VS-11/VS-20)** | **SALON-D**
Oturum Başkanları: *Mustafa Aydın, Erdem Koç*

VS-11 **Laparoskopik Prostat Kanseri Cerrahisinde Lenf Notu Direksiyonu**
Lymph Node Dissection in Laparoscopic Prostate Cancer Surgery
Fatih Bıçaklıoğlu, Gürkan Dalgıç, Medet Sevinç, Tahsin Batuhan Aydoğan, Bilal Eryıldırım
Kartal Dr. Lütfi Kırdar Şehir Hastanesi

VS-12 **Mükerrer Batın Cerrahisi Geçirmiş Hastada Aksesuar Renal Arterli Böbrekte Medial Yerleşimli Tümörün Robotik Retroperitoneal Parsiyel Nefrektomi İle Tedavisi**
Treatment of Medial Located Kidney Tumor with Robotic Retroperitoneal Partial Nephrectomy in a Patient with Repeated Abdominal Surgery and Accessory Renal Artery
Yiğit Demir, Şahin Kılıç, Mahmut Taha Ölçücü, Murat Şambel, Engin Doğantekin, Mutlu Ateş
SBÜ, Antalya Eğitim ve Araştırma Hastanesi, Üroloji Kliniği, Antalya

VS-13 **Pelvik hidronefrotik böbrek laparoskopik basit nefrektomi**
Pelvic hydronephrotic kidney laparoscopic simple nephrectomy
Erdinç Dinçer[1], Orkunt Özkaptan[1], Ahmet Şahan[2]
[1]Kartal Dr. Lütfi Kırdar Şehir Hastanesi, Üroloji Kliniği
[2]Medicana Bursa Hastanesi

VS-14 **Robotik pelvik mezenkimal tümör rezeksiyonu**
Robotic pelvic mesenchymal tumor resection
Kamil Gökhan Şeker[1], Anar Mammadov[1], Murat Tüken[1], Volkan Tuğcu[2]
[1]Liv Hospital Vadistanbul, Üroloji Kliniği,İstanbul, Türkiye
[2]İstinye Üniversitesi, Tıp Fakültesi, Üroloji Anabilim Dalı, İstanbul,Türkiye

VS-15 **Sağ böbrek nefropitozisi: Laparoskopik nefropeksi**
Right kidney nephroptosis: Laparoscopic nephropexy
Burak Tüfekci[1], Muhammet Çiçek[1], Asıf Yıldırım[1], Ramazan Gökhan Atış[2]
[1]istanbul göztepe prof. dr. süleyman yalçın şehir hastanesi, üroloji anabilim dalı
[2]istanbul memorial şişli hastenesi, üroloji anabilim dalı, istanbul

VS-16 **Robotik retroperitoneal lenf nodu diseksiyonu**
Robotic retroperitoneal lymph node dissection
Eren Erdi Aksaray, Murat Şambel, Serdar Çakır, Şahin Kılıç, Mutlu Ateş
Antalya Eğitim ve Araştırma Hastanesi, Üroloji Ana Bilim Dalı, Antalya

VS-17 **Büyük boyutlu böbrek kitlesi laparoskopik parsiyel nefrektomi**
Laparoscopic partial nephrectomy for a huge kidney mass
Erdinç Dinçer[1], Ahmet Şahan[2], Orkunt Özkaptan[1]
[1]Kartal Dr. Lütfi Kırdar Şehir Hastanesi
[2]Medicana Bursa Hastanesi

18 Mart 15.00-16.00 | **VİDEO BİLDİRİ OTURUMU - 2 (VS-11/VS-20)** | **SALON-D**
Oturum Başkanları: *Mustafa Aydın, Erdem Koç*

VS-18 **Mesane Boynu Darlığında Robot Yardımlı Rekonstrüksiyon - Transvezikal Yaklaşım**
Robotic-assisted Reconstruction for Bladder Neck Contracture - Transvesical Approach
Metin Savun, Harun Ozdemir, Emin Taha Keskin, Yunus Colakoglu, Halil Lutfi Canat, Abdulmuttalip Simsek
Başakşehir Çam ve Sakura Şehir Hastanesi

VS-19 **Demirtaş Erciyes doğal orifis transüretral endoskopik veziko-vajinal fistül tamiri tekniği (DE-NOTE VVFT)**
Demirtas Erciyes natural orifice transurethral endoscopic vesico-vaginal fistula repair technique (DE-NOTE VVFT)
Abdullah Demirtaş[1], Gökhan Sönmez[1], Şevket Tolga Tombul[2], Abdullah Gölbaşı[3], Emrah Kızılay[1], Türev Demirtaş[4]
[1]Erciyes Üniversitesi, Üroloji Ana Bilim Dalı, Kayseri
[2]Kayseri Acıbadem Hastanesi, Üroloji Bölümü, Kayseri, Türkiye
[3]Kayseri Şehir Hastanesi, Kayseri
[4]Erciyes Üniversitesi Tıp Fakültesi, Tıp Tarihi ve Etik Anabilim Dalı, Kayseri

VS-20 **Robotik Eksizyonel Daraltma ve Üreteroneosistostomi**
Robotic Excisional Tapering and Ureteroneocystostomy
Kamil Gökhan Şeker[1], Anar Mammadov[1], Murat Tüken[1], Volkan Tuğcu[2]
[1]Liv Hospital Vadistanbul, Üroloji Kliniği,İstanbul, Türkiye
[2]İstinye Üniversitesi, Tıp Fakültesi, Üroloji Anabilim Dalı, İstanbul,Türkiye

18 Mart 16.00-17.00 | **VİDEO BİLDİRİ OTURUMU - 3 (VS-21/VS-31)** | **SALON-D**
Oturum Başkanları: *Ural Oğuz, Ömer Yılmaz*

VS-21 **Lich- Gregoir yöntemiyle üreteroneosistostomi yapılan hastada erken dönemde retrograd intrarenal cerrahi: Teknik alternatifler**
Retrograde intrarenal surgery in the early period in a patient who underwent ureteroneocystostomy with the Lich-Gregoir method: Technical alternatives
Cemil Kutsal
Sağlık Bilimleri Üniversitesi, Sisli Hamidiye Etfal Eğitim ve Araştırma Hastanesi, Üroloji Kliniği

VS-22 **Pediatrik hastalarda adım adım supin mini perkütan nefrolitotomi**
Supine mini percutaneous nephrolithotomy step by step in pediatric patients
Numan Baydilli, Deniz Demirci, Emrah Kızılay
Erciyes Üniversitesi, Çocuk Üroloji Bilim Dalı, Kayseri

VS-23 **Geçirilmiş Transüretral Prostat Rezeksiyonu (TURP) Öyküsü olan Hastaya Robot Yardımlı Radikal Prostatektomi Operasyonu Güvenle Uygulanabilir mi?**
Is it Possible That a Robot-Assisted Radical Prostatectomy Operation can Safely be Applied to a patient with a History of Previous Transurethral Resection of the Prostate (TURP)?
Halil Cagri Aybal[1], Lutfi Tunc[2]
[1]Polatlı Duatepe Devlet Hastanesi, Üroloji Kliniği, Ankara
[2]Acıbadem Üniversitesi Ankara Hastanesi, Üroloji Ana Bilim Dalı, Ankara

VS-24 **Retzius Koruyucu Laparoskopik Radikal Prostatektomi**
Retzius Sparing Laparoscopic Radical Prostatectomy
İbrahim Topçu, Hasan Güngör, Ahmet Çamtosun, Hüseyin Çelik, İlhan Geçit
İnönü Üniversitesi, Üroloji Anabilim Dalı, Malatya

VS-25 **Geçirilmiş Endoskopik Prostat Operasyonu Öyküsü Nedeniyle Mesane Boynu Geniş olan Hastaya Uyguladğımız Robot Yardımlı Radikal Prostatektomi Operasyonu Mesane Boynu Koruyucu Diseksiyon Tekniğimiz**
Robot-Assisted Radical Prostatectomy with Bladder Neck Protective Dissection in a Patient with a History of Endoscopic Prostate Surgery and a Wide Bladder Neck
Mehmet Duvarcı[1], Lutfi Tunc[2]
[1]Dr. Abdurrahman Yurtaslan Ankara Onkoloji Eğitim ve Araştırma Hastanesi
[2]Acıbadem Ankara Hastanesi, Ankara.

VS-26 **Lazerle Prostat Enükleasyonu Yapılmış Hastalara Robotik Radikal Prostatektomi Yapılabilir mi?**
Is It Possible to Perform a Robotic Radical Prostatectomy on Patients Who Have Previously Undergone Prostate Enucleation with Laser?
Mehmet Yılmaz[1], Mehmet Duvarcı[2], Halil Cagri Aybal[3], Irfan Safak Barlas[5], Altug Tuncel[4], Lutfi Tunc[5]
[1]Asklepios Kliniği, Treiberg, Almanya
[2]Dr. Abdurrahman Yurtaslan Ankara Onkoloji Eğitim ve Araştırma Hastanesi, Ankara
[3]Polatlı Duatepe Devlet Hastanesi, Ankara
[4]Ankara Bilkent Şehir Hastanesi Üroloji Kliniği, Ankara
[5]Acıbadem Ankara Hastanesi, Ankara

18 Mart 16.00-17.00	VİDEO BİLDİRİ OTURUMU - 3 (VS-21/VS-31) Oturum Başkanları: *Ural Oğuz, Ömer Yılmaz*	SALON-D

VS-27 **Sağ Pelvik Yerleşimli Malrote Böbreğe Laparoskopik Piyelolitotomi**
Laparoscopic Pyelolithotomy of the Right Pelvic Malrote Kidney
Mustafa Koray Kirdağ, Turgut Serdaş, Mehmet Özen, Mustafa Aydin, Uğur Öztürk, Reha Ordulu, Varol Nalçacioğlu, Mustafa Kemal Atilla
Samsun Eğitim ve Araştırma Hastanesi Üroloji Kliniği

VS-28 **Duplike Toplayıcı Sistem'de Distal Üreter Taşı Tedavisi**
Treatment of Distal Ureteral Stone in the Duplicate Collecting System
Selim Koç, Berk Yasin Ekenci, Emre Hepşen, Hilmi Sarı, Ahmet Nihat Karakoyunlu, Fatih Yalçınkaya
Sağlık Bilimleri Üniversitesi Ankara Etlik Şehir Hastanesi, Üroloji Ana Bilim Dalı, Ankara, Türkiye

VS-29 **Kadın Sünneti Onarımı**
Female Genital Mutilation Repair
Emre Pehlevan, Yavuz Bastug, Mehmet Akyüz, Rdıvan Kayar
Haydarpaşa Numune Eğitim ve Araştırma Hastanesi

VS-30 **Sol renal ven trombozlu üst üriner sistem TCC hastasında laparoskopik nefroüreterektomi ve intrakorporeal mesane onarımı**
Laparoscopic nephroureterectomy and intracorporeal bladder repair in an upper urinary tract TCC patient with left renal vein thrombosis
Ferhat Yakup Suçeken
Sağlık Bilimleri Üniversitesi, Ümraniye eğitim ve araştırma Hastanesi, Üroloji anabilim Dalı, İstanbul

VS-31 **Büyük Mesane Tümörlerinde AKDUMAN Tekniği: Kombine Vaporizasyon ve Rezeksiyon VAPO-CUT**
AKDUMAN Technique in Large Bladder Tumors: Combined Vaporization and Resection VAPO-CUT
Bülent Akduman, Onur Özyaman, Furkan Çapar, Engin Denizhan Demirkıran
Zonguldak Bülent Ecevit Üniversitesi Tıp Fakültesi Üroloji ABD

SÖZLÜ SUNUMLAR

SS-001

Üretra darlığında rekürrens riskini artıran faktörlerin değerlendirilmesi

Ali Ayrancı, Ufuk Çağlar, Sami Şekkeli, Reşit Yusuf, Abdullah Esmeray, Mücahit Gelmiş, Ömer Sarılar, Faruk Özgör
Haseki Eğitim Araştırma Hastanesi, Üroloji Kliniği, İstanbul

AMAÇ: Üretra darlığı, erkeklerde alt üriner sistem şikayetlerinin önemli bir nedenidir. İlk tedavi sonrası sıklıkla nüks görülebilmektedir. Bu analizde, üretral darlığa endoskopik yaklaşımı takiben strüktür nüks riskini artıran nedenleri kıyaslamayı amaçladık.

GEREÇ-YÖNTEM: Kliniğimizde Ocak 2020 ile Ocak 2022 tarihleri arasında endoskopik üretra darlığı girişimi yapılan erkek hastalar retrospektif olarak analiz edildi. Çalışmaya nüks görülen 130 hasta dahil edildi. Hastalar demografik veriler, komorbiditeler, darlık yeri, segment uzunluğu, etiyoloji açısından kıyasladık.

BULGULAR: Hastaların çoğu 60 yaş üzerindeydi. Nüks gelişimi açısından komorbiditeler (hipertansiyon, diyabet, koroner arter hastalığı) arasında koroner arter hastalığı bulunması rekürrens için anlamlı (p=0.011) bulduk. Yine darlık yeri (p=0.001), uzunluğu (p=0.001) nüks için anlamlı olduğunu saptadık. Multivaryant analizde koroner arter hastalığı olanlar (odds ratio:1.442 p=0,034), darlığın bulber üretrada olması (odds ratio:1.857 p=0,001) ve darlık segment uzunluğunun 2,5 cm'den büyük olması (odds ratio:3.267 p=0.001) nüks riskini önemli ölçüde artırdığını belirledik. Etyolojik açıdan ise anlamlı fark (odds ratio:1.007 p=0,145) bulamadık.

SONUÇ: Üretra darlığı sıklıkla yeniden girişim gerektiren bir hastalıktır. Özelikle darlığın yeri, uzunluğu ve hastanın koroner arter hastalığı durumu üretra darlığı nüksü için önemli faktörlerdir. Bu durum hastaların takibi ve bilgilendirilmesi açısından önem taşımaktadır.

Anahtar Kelimeler: Üretra darlığı, Nüks üretral strüktür, Rekürrens riski

Evaluation of factors increasing the risk of recurrence in urethral stenosis

Ali Ayrancı, Ufuk Çağlar, Sami Şekkeli, Reşit Yusuf, Abdullah Esmeray, Mücahit Gelmiş, Ömer Sarılar, Faruk Özgör
Haseki Training and Research Hospital, Department of Urology, Istanbul

OBJECTIVE: Urethra stenosis is an important cause of lower urinary tract complaints in men. Recurrence can often be seen after the first treatment. In this analysis, we aimed to compare the factors that increase the risk of structure recurrence following the endoscopic approach to urethral stricture.

MATERIALS-METHODS: Male patients who underwent endoscopic urethral stricture attempt in our clinic between January 2020 and January 2022 were analyzed retrospectively. 130 patients with relapse were included in the study. We compared the patients in terms of demographic data, comorbidities, stenosis location, segment length, and etiology.

RESULTS: Most of the patients were over 60 years of age. In terms of recurrence, the presence of coronary artery disease among comorbidities (hypertension, diabetes, coronary artery disease) was significant for recurrence (p=0.011). Again, we found that the site of the stenosis (p=0.001) and the length (p=0.001) were significant for recurrence. Those with coronary artery disease in multivariate analysis (odds ratio: 1.442 p=0.034), stenosis in the bulbar urethra (odds ratio: 1.857 p=0.001) and stenosis segment length greater than 2.5 cm (odds ratio: 3.267 p=0.001) We determined that it significantly increased the risk of recurrence. In terms of etiology, we did not find a significant difference (odds ratio: 1.007 p=0.145).

CONCLUSION: Urethral stricture is a disease that often requires re-intervention. In particular, the location and length of the stricture, and the patient's coronary artery disease status are important factors for recurrence of urethral stricture. This is important in terms of monitoring and informing patients.

Keywords: Urethral stricture, Recurrent urethral stricture, Risk of recurrence

Tablo 1: Rekürrens gelişimi açısından hasta özelliklerinin karşılaştırılması

	Rekürrens gelişen (N= 54)	Rekürrens gelişmeyen (N=76)	*P* değeri
Yaş	63,9±13,3	65,1±11,1	0.582
Hipertansiyon	13 (%24,1)	18 (%23,7)	0.959
Diyabetes Mellitus	12 (22,2)	10 (13,2)	0,174
Koroner arter hastalığı	17 (%31,5)	10 (13,2)	***0,011***
Etyoloji			***0.032***
Enfeksiyon	2 (%3,7)	3 (%3,9)	
İyatrojenik	28 (%51,9)	49 (%64,5)	
Travma	8 (%14,8)	2 (%2,6)	
İdiyopatik	16 (%29,6)	22 (%29,0)	
Sigara kullanımı	19 (%35,2)	26 (%34,2)	0.897
Vücut kitle indeksi (kg/m^2)	26,1±4,5	24,6±3,2	0,156
Preoperatif maksimum işeme hızı (ml/sn)	7,2±2,1	7,4±1,1	0,881
Preoperatif rezidü idrar miktarı (ml)	96,0±41,9	85,2±12,1	0,682
Darlık yeri			***0,001***
Penil	7 (%13,0)	1 (%1,3)	
Bulber	33 (%61,1)	54 (%71,0)	
Membranöz	8 (%14,8)	21 (%27,6)	
Panüretral	6 (%11,1)	-	
Darlık uzunluğu (cm)	3,4±2,2	1,5±1.2	***0,001***
Darlık uzunluğu			***0,001***
≤ 2.5cm	32 (%59,3)	64 (%84,2)	
>2.5cm	22 (%40,7)	12 (%15,8)	

Tablo 2: Rekürrens gelişim riski ile ilgili multivaryant analiz

	Odds oranı	*P* değeri
Koroner arter hastalığı	1.442	***0,034***
Darlık yeri (bulber / diğer)	1.857	***0,001***
Darlık uzunluğu (>2.5cm / ≤2.5cm)	3.267	***0,001***
Etyoloji	1.007	0,145

SS-002

İnternal üretrotomi sonrası tekrarlayan üretral darlığın belirlenmesinde hematolojik parametrelerin öngörü değeri

Mücahit Uğur[1], Reha Ordulu[1], Emrah Küçük[2], Ekrem Akdeniz[1], Mahmut Ulubay[1], Mustafa Kemal Atilla[1]
[1]Samsun Üniversitesi, Samsun Eğitim ve Araştırma Hastanesi, Üroloji Kliniği, Samsun
[2]Akçakale Devlet Hastanesi, Üroloji Kliniği, Şanlıurfa

GİRİŞ-AMAÇ: Üretra darlığının patofizyolojisinde ve tekrarlamasında kronik inflamasyon en önemli nedendir. Nötrofil/lenfosit oranı (NLO) ve platelet/lenfosit oranı (PLO) sistemik inflamasyonun belirteçleridir ve inflamatuar hastalıkların prognozu ile ilişkilidir. Çalışmamızın amacı NLO, PLO ve üretral darlığın nüks oranı arasındaki ilişkiyi değerlendirmektir.

YÖNTEM-GEREÇLER: Kliniğimizde Şubat 2019-Aralık 2021 tarihleri arasında üretral darlık nedeniyle direk internal üretrotomi (DİÜ) yapılan hastaların verileri retrospektif olarak değerlendirildi. Hastalar ilk kez DİÜ yapılan hastalar (Grup 1, n = 134) ve tekrarlayan darlık nedeniyle DİÜ yapılan hastalar (Grup 2, n = 66) olmak üzere iki gruba ayrıldı ve DİÜ sonrası üretral darlığın nüksünü tahmin etmek için NLO ve PLO araştırıldı. PLO'nun prediktif değerini ölçmek için ikili lojistik regresyon analizi kullanıldı. Çalışmamız ilgili yönergelere ve yönetmeliklere (Helsinki Deklarasyonu ve Uluslararası İyi Klinik Uygulamalar Kılavuzları) uygun olarak yürütüldü.

BULGULAR: Gruplar arasında yaş, vücut kitle indeksi, American Society of Anesthesia ve NLO açısından istatistiksel olarak anlamlı bir fark gözlenmedi (Tablo 1). İstatistiksel olarak anlamlı farklılıklar sadece PLO değerinde bulundu (p = 0,038). PLO'nun DİÜ sonrası üretral darlığın rekürrensini öngörme derecesini bulmak için ikili lojistik regresyon analizi kullanıldı ancak anlamlı çıkmadı (p = 0,192).

SONUÇ: Ucuz ve basit bir biyobelirteç olan PLO, rekürren darlık hastalarında anlamlı olarak yüksektir. Ancak PLO'nun DİÜ sonrası darlık nüksünü öngörmede kullanılabilecek bir parametre olduğunu anlamak için daha geniş sayıda prospektif çalışmalara ihtiyaç vardır.

Anahtar Kelimeler: İnflamasyon, nötrofil lökosit oranı, platelet lenfosit oranı, üretral darlık.

The predictive value of hematologic parameters in determining urethral stricture after internal urethrotomy

Mücahit Uğur[1], Reha Ordulu[1], Emrah Küçük[2], Ekrem Akdeniz[1], Mahmut Ulubay[1], Mustafa Kemal Atilla[1]
[1]Department of Urology, Samsun Training and Research Hospital, Samsun, Türkiye
[2]Urology Clinic, Akcakale State Hospital, Sanliurfa, Türkiye

INTRODUCTION: The pathophysiology of urethral stricture and its recurrence is progressive inflammation. The neutrophil/lymphocyte ratio (NLR) and platelet to lymphocyte ratio (PLR) are a markers of systemic inflammation and are associated with prognosis inflammatory diseases. The aim of our study is to evaluate the relationship between NLR, PLR and recurrence rates.

MATERIAL-METHODS: A total of 200 patients who underwent direct visual internal urethrotomy (DVIU) due to urethral stricture in our clinic between February 2019 and December 2021 were evaluated retrospectively. The patients were divided into who underwent internal urethrotomy for the first time (Group 1, n = 134) and recurrences (Group 2, n = 66) groups, and the NLR and PLR were investigated to predict the recurrences of urethral stricture after DVIU. In order to investigate the predictive values of PLR variable, binary logistic regression analysis was performed. Our study was conducted in accordance with the Helsinki principles and international Good Clinical Practice guidelines.

RESULTS: No statistically significant differences were observed between the groups in terms of age, body mass index, American Society of Anesthesia, and NLR (Table 1). Statistically significant differences were presented only PLR- values (p = 0.038). Binary logistic regression analysis indicated that PRL is not predict factor for the recurrences of urethral stricture after DVIU (p = 0.192).

DISCUSSION: PLR, an cost-effective and simple biomarker, is significantly higher in patients with recurrent urethral stenosis. However, larger prospective studies are needed to understand that PLR is a parameter that can be used to predict factor for the urethral stenosis recurrence after DVUI.

Keywords: Inflammation, neutrophil to lymphocyte ratio, platelet to lymphocyte ratio, urethral stricture.

Tablo 1. Hastaların demografik verileri, NLO ve PLO değerleri

Değer	Grup 1 (n = 134)	Grup 2 (n = 66)	P
Yaş	66,4±14,53	67,22±12,96	0,712
Vücut kitle indeksi	27,22±2,44	27,44±2,21	0,538
ASA	2,44±0,54	2,5±0,5	0,513
NLO	2,45±2,35	2,97±1,13	0,091
PLO	130,33±74,32	151,89±55,09	0,038

Kısaltmalar: ASA, American Society of Anesthesia; NLO, Nötrofil/lenfosit oranı; PLO, Platelet/lenfosit oranı.

Table 1. Demographic datas, NLR, and PLR values of the patients

Variables	Group 1 (n = 134)	Group 2 (n = 66)	p
Age	66.4±14.53	67.22±12.96	0.712
Body mass index	27.22±2.44	27.44±2.21	0.538
ASA	2.44±0.54	2.5±0.5	0.513
NLR	2.45±2.35	2.97±1.13	0.091
PLR	130.33±74.32	151.89±55.09	0.038

Abbrevations: ASA, American Society of Anesthesia; NLR, Neutrophil to lymphocyte ratio, PLR, Platelet to lymphocyte ratio.

SS-003

Yaşın Üretroplasti Sonuçlarına Etkisi

Yunus Çolakoğlu, Abdülmuttalip Şimşek
Başakşehir Çam ve Sakura Şehir Hastanesi

Amaç: İleri yaştaki hastalar da üretroplasti operasyonu planlanırken hastaların periferik damar hastalığı gibi penis ve üretra kanlanmasında bozulmalara neden olabilecek komorbiditelerinin operasyon başarısını negatif anlamda etkileyeceği düşünülmektedir. Bu çekinceler uygulanacak olan prosedürün çeşidine göre de farklılık göstermektedir. Sık kullanılan tekniklerden, Eksizyon ve Primer Anastomoz (EPA) yapılan hastalarda üretranın kanlanmasının yetersiz olabileceği düşünülürken; Bukkal Mukoza ile Greft (BMG) üretroplastisinde greft yatağının yetersiz kanlanmasından endişe edilmektedir. Bu nedenle ileri yaş hastalardaki üretroplasti başarısını değerlendirmeyi amaçladık.

Yöntem: 2018-2021 yılları arasında 60 yaş ve üzerinde olup üretroplasti operasyonu olan 50 hasta çalışmaya dahil edildi. Hastaların demografik özellikleri, darlık ilişkili parametreler, operasyon ilişkili parametreler retrospektif olarak incelendi. Üretroplasti başarısı olarak operasyon sonrası 1 yıl boyunca nüks gelişmemesi kabul edildi.

Bulgular: Hastaların 28 tanesine EPA üretroplasti uygulanırken, 22 tanesine BMG üretroplastisi uygulandı. Hastaların yaş ortalama median yaşı EPA grubunda 68,2 iken, BMG grubunda 61 idi. Tüm hastaların % 25inde coroner arter hastalığı, %65 inde hipertansiyon,% 35inde Diyabetes Mellitus tanısı mevcut idi. Retrograd üretrografiye göre darlık mesafesi EPA grubunda ortalama 2,8 cm, BMG grubunda ortalama 4,3 cm idi. Hastaların tamamının geçirilmiş endoskopik operasyon öyküsü mevcut iken 24 tanesinde >2 kez operasyon öyküsü mevcuttu. Tüm hastaların ortalama takip süresi 19 ± 4,8 idi.

Hastaların postoperatif katater alınma süreleri EPA grubunda ortalama 10 gün iken, BMG grubunda 18 gün olarak bulundu. Hastaların takipleri sonucunda EPA grubunda 1 hastada, BMG grubunda 2 hastada nüks izlendi.

Sonuç: İleri yaş hastalarda da üretroplasti operasyonu teknikten bağımsız olarak deneyimli merkezlerde başarılı bir şekilde uygulanabilmektedir.

Anahtar Kelimeler: uretroplasti, yaşlı, darlık

The Impact of Age on Urethroplasty Outcomes

Yunus Çolakoğlu, Abdülmuttalip Şimşek
Basaksehir Cam and Sakura City Hospital

Objective: When urethroplasty operation is planned for elderly patients, it is thought that comorbidities such as peripheral vascular disease, which may cause deterioration in penile and urethral blood supply, will negatively affect the success of the operation. These reservations also differ according to the type of procedure to be applied. While it is thought that the blood supply of the urethra may be insufficient in patients who underwent Excision and Primary Anastomosis (EPA), which is one of the commonly used techniques; in Buccal Mucosa Graft (BMG) urethroplasty, there is concern about insufficient blood supply to the graft bed. Therefore, we aimed to evaluate the success of urethroplasty in elderly patients.

Method: Between 2018 and 2021, 50 patients aged 60 and over who had urethroplasty were included in the study. Demographic characteristics of the patients, stenosis-related parameters, and operation-related parameters were analyzed retrospectively. The absence of recurrence for 1 year after the operation was accepted as the success of urethroplasty.

Results: While EPA urethroplasty underwent 28 of the patients, BMG urethroplasty nderwent 22 of them. The median age of the patients was 68.2 in the EPA group and 61 in the BMG group. Coronary artery disease was diagnosed in 25% of all patients, hypertension in 65%, and Diabetes Mellitus in 35%. According to retrograde urethrography, the mean stenosis distance was 2.8 cm in the EPA group and 4.3 cm in the BMG group. While all of the patients had a history of previous endoscopic operation, 24 had a history of operation >2 times. The mean follow-up period of all patients was 19 ± 4.8.

The mean duration of catheter removal was 10 days in the EPA group and 18 days in the BMG group. As a result of the follow-up of the patients, recurrence was observed in 1 patient in the EPA group and in 2 patients in the BMG group.

Conclusion: Urethroplasty operation can also also be successfully performed in experienced centers, regardless of the technique, in elderly patients.

Keywords: Urethroplasty, elderly, stricture

SS-004

Sekonder Üretroplasti; Tersiyer Merkez Deneyimlerimiz

Ramazan UĞUR, Emre Korkmaz, Abdulmuttalıp Şımşek
Başakşehir Çam ve Sakura Şehir Hastanesi,İstanbul

AMAÇ: Üretra darlığı nedeniyle daha önce bir defa üretroplasti operasyonu olan hastalardaki üretroplasti sonuçlarını değerlendirmek.

GEREÇ-YÖNTEM: Ocak 2017 ile Ocak 2023 yılları arasında üretra darlığı nedeniyle tedavisi yapılan hastalar hastane online veri tabanı ve hasta dosyaları üzerinden geriye dönük olarak değerlendirildi. Üretroplasti yapılan hastalardan sekonder üretroplasti yapılan hastalar tespit edildi. Dâhil edilme-dışlama kriteri olarak herhangi bir kısıtlayıcı faktör belirlenmedi. Darlık değerlendirmesi retrograd üretrografı(RUG), voiding sistoüretrografı ve üretroskopi ile yapıldı. Tüm hastalara idrar analizi yapılırken, piyürisi ve nitrit pozitifliği olan ve de klinik olarak semptomatik hastalarda idrar kültürü alındı. Tüm cerrahiler genel anestezi altında egzajere litotomi pozisyonunda yapıldı. Uç uca anastomoz üretroplasti(UUAU) yapılan hastalarda 14.gün, bukkal mukozal greft üretroplasti(BMGU) yapılan hastalar ise 21.günde perikateteral RUG yapılarak ekstravazasyon olup olmadığı değerlendirildi. Ekstravazasyon saptanmayan hastalar öncelikle uretral kateter çekilip sistosfiks klemplenerek bir gün daha takip edildi. Sorun saptanmayan hastalarda sonraki gün sistofiks de çekildi. Kateter varlığında hastaların antibiyoterapileri devam ettirildi. Operasyon sonrası altıncı hafta, üçüncü, altıncı ve on ikinci ayda ve de daha sonra yıllık kontrol şeklinde takipler uygulandı. Bu kontrollerde rutin olarak uroflowmetri ve uretroskopi yapılırken gereklilik halinde RUG de yapıldı. Tedavi başarısı 16 Fr fleksible sistoskopun geçişi olarak kabul edildi.

BULGULAR: Sekonder üretroplasti yapılan 60 hasta tespit edildi. Hastaların yaş ortalaması 48(18-79) idi. Darlık yerlerine göre penil, bulber, posterior ve panüretral olmak üzere sırasıyla, 7, 37, 9 ve 7 hasta olduğu görüldü. Ortalama darlık uzunluğu 31 mm(10-80mm) olduğu belirlendi. Hastaların 43'ünde UUAU yapılırken 11 hastada BMGU yapıldı, 6 hastada ise kombine teknikler kullanıldı. Takip süresi en kısa 4 ay, en uzun ise 68 ay olduğu görüldü. Tedavi başarısında, %75(45/60) tam kür elde edildiği görülürken basit dilatasyon sonrası takiplerinde darlık izlenmeyen 8 hasta(%13) da dâhil edildiğinde %88(53/60)'lik başarı oranı tespit edildi.

SONUÇ: Sonuç olarak daha önce geçirilmiş üretroplasti öyküsü olmuş olsa da, üretroplasti ile tam kür elde edilebilir. Yüksek volümlü hasta sayısı olan tersiyer merkezlerde, deneyimli rekonstrüktif ürologlar tarafından yapıldığında başarı oranı yüksek sonuçlar elde edilebileceği bilinmelidir.

Anahtar Kelimeler: Sekonder, tersiyer, üretroplasti.

Secondary Urethroplasty; Our Experience at a Tertiary Centre

Ramazan UĞUR, Emre Korkmaz, Abdulmuttalıp Şımşek
Başakşehir Çam and Sakura City Hospital, İstanbul, Turkey

PURPOSE: To evaluate the results of urethroplasty in patients who had a once previous urethroplasty operation due to urethral stricture.

MATERIALS-METHODS: Patients who were treated for urethral stricture between January 2017 and January 2023 were evaluated retrospectively through the hospital online database and patient files. Among the patients who underwent urethroplasty, patients who underwent secondary urethroplasty were identified. No limiting factors were determined as a inclusion-exclusion criteria. Stricture was evaluated with retrograde urethrography(RUG), voiding cystourethrography, and urethroscopy. While urine analysis was performed in all patients, urine cultures were obtained in patients with pyuria and nitrite positivity and clinically symptomatic patients. All surgeries were performed under general anesthesia in the exaggerated lithotomy position. Pericatheteral RUG was performed on the 14th day in patients who underwent end-to-end anastomosis urethroplasty (UUAU) and on the 21st day in patients who underwent buccal mucosal graft urethroplasty (BMGU) to assess whether there was extravasation. Patients with no extravasation were first followed by removing the urethral catheter and clamping the cystosphyx for one more day. Cystofixes were also removed the next day in patients who did not have any problems. Antibiotics of the patients were continued in the presence of a catheter. Follow-up was performed at the sixth week, third, sixth and twelfth months after the operation, and then annual follow-up. While uroflowmetry and urethroscopy were routinely performed in these controls, RUG was also performed if necessary. Treatment success was accepted as the passage of a 16 fr flexible cystoscope.

RESULTS: It was determined that there were 60 patients who underwent secondary urethroplasty. The mean age of the patients was 48(18-79). It was observed that there were 7, 37, 9 and 7 patients, penile, bulbar, posterior and panurethral, respectively, according to the stricture locations. The mean stricture length was 31 mm (10-80 mm). UUAU was performed in 43 patients, BMGU was performed in 11 patients, and combined techniques were used in 6 patients. The shortest follow-up period was 4 months and the longest was 68 months. In the success of the treatment, 75%(45/60) complete cure was achieved, and 88%(53/60) success rate was found when 8 patients (13%) who did not have stricture in the follow-up after simple dilatation were included.

CONCLUSION: As a result, complete cure can be achieved with urethroplasty, even if there is a previous history of urethroplasty. It should be known that in tertiary centers with high volume of patients, high success rates can be achieved when performed by experienced reconstructive urologists.

Keywords: Secondary, tertiary, urethroplasty.

SS-005
Üretroplasti cerrahisinde ilk deneyimlerimiz

İlhan Geçit, Hasan Güngör, Ali Beytur, İbrahim Topçu, Fatih Oğuz
İnönü Üniversitesi, Üroloji Anabilim Dalı, Malatya

AMAÇ: Üretra darlığı nedeniyle kliniğimizde Ocak 2022 tarihinde başlattığımız üretroplasti ameliyatlarının sonuçlarını retrospektif olarak değerlendirdik.

GİRİŞ: Üretra darlıkları iyatrojenik ve iyatrojenik olmayan nedenlere bağlı olarak gelişmektedir. Darlığın yeri, uzunluğu, darlık alanındaki fibröz doku yoğunluğu, hastanın ve cerrahın seçimi, cerrahın deneyimi ile birçok tedavi yöntemi tanımlanmıştır. Üretra darlıklarında en sık ve ilk seçenek olarak internal üretrotomi uygulanmaktadır. Ancak özellikle 1,5 cm'den uzun, periüretral fibröz doku yoğunluğu fazla olan, tekrarlayan başarısız internal üretrotomi öyküsü olan olgularda üretroplasti operasyonları kaçınılmazdır. Anterior üretra darlıklarında anatomik nedenlerden dolayı daha çok yama tarzında onarımlar tercih edilirken posterior üretrada perineal/abdominal yollarla primer onarım, uç uca anastomoz, serbest greft, pediküllü flep teknikleri ile onarım yapılmaktadır.

MATERYAL-METOD: Kliniğimizde son 10 aylık süreçte toplam 16 erkek ve 1 kadın hastaya üretroplasti uyguladık ancak kadın hastada vulva kanseri nedeniyle rezeksiyon sonrası üretroplasti yapıldığı için çalışmadan çıkarıldı. Kalan 16 hastaya üretral darlık nedeniyle üretroplasti yapıldı. Hastaların yaşı, darlığın yeri, uzunluğu, etyolojisi, önceden yapılmış girişimler ve sayıları, pre-operatif ve postoperatif üroflowmetri sonuçları kaydedildi. Operasyon endikasyonu; darlık uzunluğu, geçirilen üretral girişim sayıları, hasta isteği ve hekim tercihi göz önüne alınarak konuldu. Tüm olgulara operasyondan önce genital, perineal, rektal muayene ve nörolojik muayene yapıldı. İdrar analizi, idrar kültürü, retrograt ve/ veya antegrat üretrografı yapıldı. Üretroplasti kararı alınan bazı olgularda preoperatif tanısal sistoskopi yapıldı.

BULGULAR: Olguların yaş ortalaması 52 (7-83) olarak hesaplandı. 6 hastada anterior üretra darlığı, 10 hastada posterior üretra darlığı mevcuttu. Anterior üretra darlığı olan 6 hastanın darlık uzunluğu ortalama 3,5 cm (2-5), posterior üretra darlığı olan 10 hastanın darlık uzunluğu ortalama 2,6 cm (1,5 – 5) ölçüldü. Etyolojide hastaların 3'ü trafik kazası, 1 hasta radikal prostatektomi sonrası üriner inkontinans nedeni ile takılan artifisyel sfinkterin oluşturduğu fistül ve darlık, 7 hastada üretral girişime sonrası ve diğer 5 hastada idyopatikti. Tüm olgular ortalama 2 (0-6) üretral manipülasyon (internal üretrotomi ve/veya üretral dilatasyon) geçirmişti. Tüm hastaların 6'sında üretra oblitereydi ve pre-operatif üroflowmetri değerlendirilmesi yapılamadı. Kalan 10 hastanın pre-operatif üroflowmetri değerlendirmesinde; akım hızı ortalama 2 mL/sn (1-2,5 mL/sn), Q-max değeri ortalama 4,5 mL/sn (2-6,1 mL/sn), olarak hesaplandı. Hastaların 2'sine uç-uca anastomoz, 13 hastaya bukkal mukoza grefti ve bir hastaya cilt flebi kullanılarak (Şekil-1) üretroplasti yapıldı. Perioperatif komplikasyon izlenmezken 3 hastada postoperatif İYE gelişti. Hastaların kateterizasyon süresi ortalama 14 (10 – 21) gündü. Hastaların postoperatif dönemde yapılan üroflowmetri değerlendirmesinde; akım hızı ortalama 8,6 mL/sn (2,5-19,9), Q-max değeri ortalama 17,36 mL/sn (4,5-35,3 mL/sn) olarak hesaplandı. Toplam 16 hastadan 3'ünde nüks izlendi ve başarı oranı %81,25 olarak hesaplandı.

SONUÇ: Üretroplasti ameliyatları üretra darlığının tedavisinde en başarılı yöntemdir ancak yüksek başarı için tecrübe gerekmektedir. Biz de kliniğimizde üretroplasti konusunda deneyimli bir cerrahın eşliğinde başladığımız bu ameliyatlarda kendi deneyimimiz olan 16 vakayı değerlendirdik ve cerrahi deneyim ile başarı oranının doğru orantılı olduğunu sonuçlarımızla teyit ettik (Grafik 1).

Anahtar Kelimeler: Üretra darlığı, üretroplasti, anastomoz

Our first experiences in urethroplasty surgery

İlhan Geçit, Hasan Güngör, Ali Beytur, İbrahim Topçu, Fatih Oğuz
Department of Urology, Inonu University, Malatya

OBJECTIVE: We retrospectively evaluated the results of urethroplasty surgeries that we initiated in our clinic in January 2022 due to urethral stricture.

INTRODUCTION: Urethra strictures develop due to iatrogenic and non-iatrogenic causes. Many treatment methods have been defined by the location of the stenosis, its length, the density of fibrous tissue in the stenosis area, the choice of the patient and the surgeon, and the experience of the surgeon. Internal urethrotomy is the most common and first choice for urethral strictures. However, urethroplasty operations are inevitable, especially in cases longer than 1.5 cm, with high periurethral fibrous tissue density, and with a history of recurrent failed internal urethrotomy.

MATERIAL-METHOD: We performed urethroplasty in 16 male and 1 female patients in our clinic in the last 10 months, but the female patient was excluded from the study because urethroplasty was performed after resection for vulvar cancer. The remaining 16 patients underwent urethroplasty due to urethral stricture. The age of the patients, the location, length, etiology of the stenosis, previous interventions and their number, pre-operative and postoperative uroflowmetry results were recorded.

RESULTS: The mean age of the cases was calculated as 52 (7-83). There were anterior urethral stenosis in 6 patients and posterior in 10 patients. The mean stenosis length of 6 patients with anterior urethral stenosis was 3.5 cm (2-5) and of 10 patients with posterior urethral stenosis was 2.6 cm (1.5 - 5). In the etiology, 3 of the patients were traffic accident, 1 patient was a fistula and stenosis caused by the artificial sphincter inserted due to urinary incontinence after radical prostatectomy, after urethral intervention in 7 patients and idiopathic in the other 5 patients. All cases had undergone an average of 2 (0-6) urethral manipulations (internal urethrotomy). In 6 of all patients, the urethra was obliterated and pre-operative uroflowmetry evaluation could not be performed. In the pre-operative uroflowmetry evaluation of the remaining 10 patients; mean flow rate was calculated as 2 mL/s (1-2.5), and Q-max value was calculated as 4.5 mL/sec (2-6.1), on average. Urethroplasty was performed using end-to-end anastomosis in 2 patients, buccal mucosa graft in 13 patients, and skin flap in one patient (Figure-1). While no perioperative complications were observed, postoperative UTI developed in 3 patients. The mean duration of catheterization of the patients was 14 (10 – 21) days. In the uroflowmetry evaluation of the patients in the postoperative period; mean flow rate was 8.6 mL/sec (2.5-19.9), and Q-max value was calculated as 17.36 mL/sec (4.5-35.3) on average. Recurrence was observed in 3 of a total of 16 patients, and the success rate was calculated as 81.25%.

CONCLUSION: Urethroplasty surgery is the most successful method in the treatment of urethral stricture, but experience is required for high success. We also evaluated 16 cases with our own experience in these surgeries, which we started in our clinic with a surgeon experienced in urethroplasty, and we confirmed with our results that the surgical experience and the success rate are directly proportional (Graph 1).

Keywords: urethral stricture, urethroplasty, anastomosis

Resim 1 / Figure 1

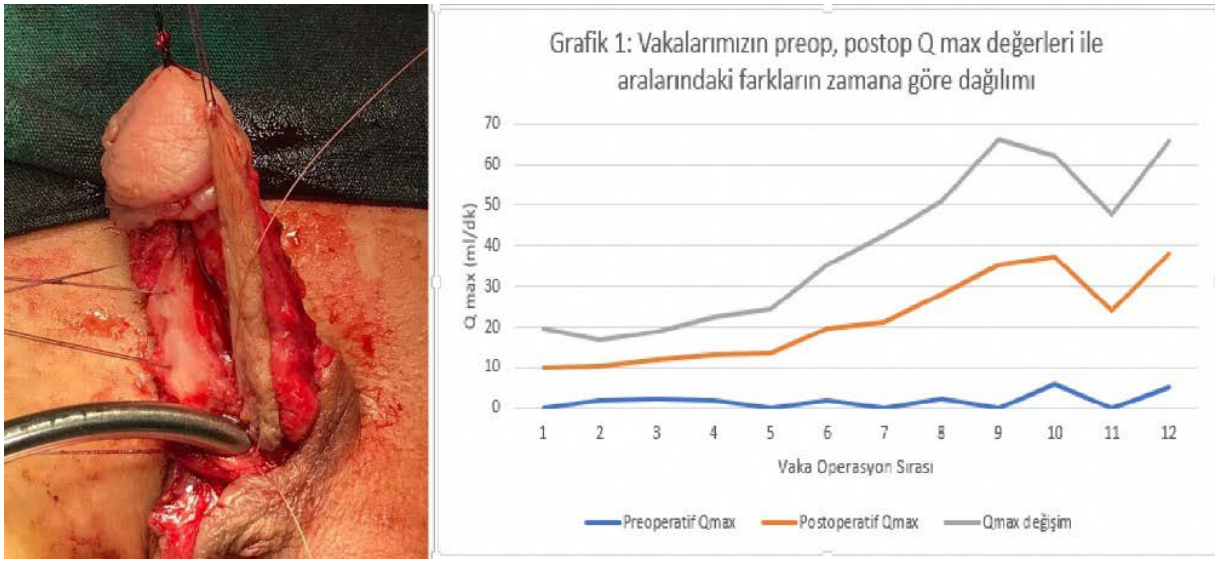

7 yaşında daha önce hipospadias cerrahisi, sonrasında 2 defa internal üretrotomi ve üretral dilatasyon yapılan hastaya cilt flebi ile yapılan üretroplasti vakamız
Our case of urethroplasty with skin flap in a 7-year-old patient who had previously undergone hypospadias surgery, followed by internal urethrotomy and urethral dilatation twice

SS-006

Üretral Kopmalarda Primer Endoskopik Realignment Yapılan Hastaların Uzun Dönem Sonuçları

Kadir Önem[1], Burak Yavuz Kara[2], Abdullah Açıkgöz[3], Mehmet Çetinkaya[4], Mesut Şengül[5]
[1]Ondokuz Mayıs Üniversitesi Tıp Fakültesi, Üroloji Anabilim Dalı, Samsun, Türkiye
[2]Medikalpark Samsun Hastanesi, Üroloji Bölümü, Samsun, Türkiye
[3]İstinye Üniversitesi, Tıp Fakültesi, Üroloji Anabilim Dalı, İstanbul, Türkiye
[4]Liv Hastanesi, Üroloji Bölümü, Samsun, Türkiye
[5]Gazi Hastanesi, Üroloji Bölümü, Samsun, Türkiy

AMAÇ: Travmalara bağlı gelişen üretral kopmalarda primer endoskopik realignment (uç-uca getirme) yapılan hastaların uzun dönem sonuçlarını derlemek amaçlandı.

MATERYAL / METOD: 2010-2022 yılları arasında tarafımızca primer endoskopik realignment yapılan 7 hastanın verisi retrospektif olarak kaydedildi. Hastaların yaşı, travma nedenleri, uretral travma lokalizasyonu, üretral rüptürün komplet-inkomplet olduğu, foley kateter kalma süreleri, postoperatif üroflow ve erektil fonksiyon skorlarına, postoperatif üretral cerrahi gereksinim olup olmadığı kaydedildi.

BULGULAR: Hastaların ortalama yaşı 48,4±23,2 olarak hesaplandı. Altı hastada komplet üretra rüptürü saptanırken, bir hastada inkomplet üretra rüptürü saptandı. Altı hastada defekt membranöz üretrada olduğu saptandı. İki hastaya ilk gün, üç hastaya ikinci gün ve iki hastaya da beşinci gün primer endoskopik realignment işlemi yapıldı. Bir hastaya asendan/desendan kombine yaklaşım ile endoskopik realignment işlemi yapıldı, altı hastaya ise asenden yolla realignment yapıldı. Hastalara 18 F foley sonda takıldı. Sondalara belirli periotlarla traksiyon yapıldı. Hastalarda foley kateter 3 hafta tutuldu. Hastaların ortalama takip süreleri 49,5±23,2 aydı (6-80 ay). Hastaların birinci ay kontrol üroflow-Qmax değerleri 25±13,2 ml/sn olarak hesaplandı. İki hastada altıncı ayda, iki hastada ise birinci ayda ereksiyon fonksiyonları normal olarak değerlendirildi (IIEF:26,5±0,6). Bir hasta ata biner tarzda düşme nedeniyle ureteral kopma olmuştur. Bu hastaya daha sonra end-to end anastmoz yapılmıştır.

SONUÇ: Üretral kopmalarda primer endoskopik realignment etkin bir tedavi yöntemidir. Sayısı sınırlı olan vaka serimizin uzun dönem sonuçlarına göre ikinci cerrahi girişim gereksinimi oldukça düşüktür.

Anahtar Kelimeler: Uretral trama, uretroplasti, uretral rekonstruksiyon

Long Term Follow-up Results of Primary Endoscopic Realignment in Urethral Ruptures

Kadir Önem[1], Burak Yavuz Kara[2], Abdullah Açıkgöz[3], Mehmet Çetinkaya[4], Mesut Şengül[5]
[1]Ondokuz Mayis University, Medical Faculty, Department of Urology, Samsun, Turkiye
[2]Medicalpark Hospital, Department of Urology, Samsun, Turkey
[3]Istinye University, Medical Faculty, Department of Urology, Istanbul, Turkey
[4]Liv Hospital, Department of Urology, Samsun, Turkey
[5]Gazi Hospital, Department of Urology, Samsun, Turkey

OBJECTIVE: It was aimed to compile the long-term results of patients who underwent primary endoscopic realignment in urethral ruptures due to pelvic trauma.

MATERİAL / METHODS: Data of 7 patients who underwent primary endoscopic realignment between 2010-2022 were recorded retrospectively. Patients' age, causes of trauma, urethral trauma localization, complete-incomplete urethral rupture, timing of foley catheter, postoperative uroflow and erectile function scores, and whether there was a need for postoperative urethral surgery were recorded.

RESULTS: The mean age of the patients was calculated as 48.4±23.2. Complete urethral rupture was detected in six patients, and incomplete urethral rupture was found in one patient. In six patients, the defect was found in the membranous urethra. One patients have at the bulbar urethra. Primary endoscopic realignment was performed on the first day in two patients, on the second day in three patients, and on the fifth day in two patients. Endoscopic realignment was performed with a combined ascending/descending approach in one patient, and realignment was performed in six patients by the ascending route. An 18 F Foley catheter was inserted in to urethra. Intermittent traction was applied.. Foley catheter was kept for 3 weeks. The mean follow-up period of the patients was 49.5±23.2 months (6-80 months). The first month control uroflow-Qmax values of the patients were calculated as 25±13.2 ml/sec. Erection functions were normal in two patients at the sixth month and at the first month in two patients (IIEF: 26.5±0.6). One patient had ureteral rupture due to an straddle type fall injuries. End-to-end anastomosis was performed on this patient at the 3.week after urethral catheter removal.

CONCLUSION: Primary endoscopic realignment is an effective treatment method in urethral ruptures. According to the long-term results of our case series, whose number is limited, the need for a second surgical intervention is quite low.

Keywords: urethral trauma, urethroplasty, urethral reconstruction

SS-007

Fournier gangreni hastalarında yara yeri sürüntü kültür sonuçlarının değerlendirilmesi

Mücahid Uğur[1], Fatih Yaldır[1], Emrah Küçük[2], Mehmet Özen[1], Ekrem Akdeniz[1], Mahmut Ulubay[1], Mustafa Kemal Atilla[1]
[1]Samsun Üniversitesi, Samsun Eğitim ve Araştırma Hastanesi, Üroloji Kliniği, Samsun
[2]Akçakale Devlet Hastanesi, Üroloji Kliniği, Şanlıurfa

GİRİŞ: Çalışmamızın amacı Fournier gangreni nedeniyle yara yeri sürüntü kültürü alınan hastaların kültür sonuçlarını değerlendirmektir.

METHOD: Kliniğimizde Ocak 2016-Aralık 2022 tarihleri arasında Fournier gangreni nedeniyle takip edilen hastaların verileri retrospektif olarak değerlendirildi. Hastaların yaşı, ek hastalıkları, intraoperatif ve postoperatif üçüncü gün alınan yara yeri kültürü sonuçları ve uygulanan antibiyotik tedavileri kaydedildi. Tüm hastalara ampirik meropenem tedavisi başlandı. Hastalara postoperatif dönemde günde iki kez konvansiyonel pansuman ve/veya negetif basınçlı vakum yardımlı yara bakımı yapıldı. Yara kültürlerinde üreme saptanan hastaların antibiyogram duyarlılık sonuçlarına göre tedavileri yeniden düzenlendi. Takiplerinde yara yeri düzelen ve kültüründe üreme olmayan hastaların yaraları, cerrahi rekonstruktif uygulamalar ile kapatıldı. Çalışmamız ilgili yönergelere ve yönetmeliklere (Helsinki Deklarasyonu ve Uluslararası İyi Klinik Uygulamalar Kılavuzları) uygun olarak yürütüldü.

BULGULAR: Çalışmamıza yaş ortalaması 62,64 ± 13,21 yıl olan 53 hasta alındı. 36 (% 67,9) hastada diyabetus mellitus ve 4 (% 7,5) hastada üretral darlık vardı. İntraoperatif dönemde alınan sürüntü kültüründe hastaların 41 (%79,3) tanesinde tek mikroorganizma ürerken, 8 (%15) hastada iki farklı mikroorganizma ürediği görüldü. 3 (% 5,7) hastada ise üreme olmadı. En sık görülen mikroorganizmalar sırasıyla 18 (%34) hastada Escherichia Coli, 5 (%9,4) hastada Klebsiella Pneumoniae, 4 (%7,5) hastada Bacterioides Spp, 4 (%7,5) hastada Staphylococcus Aureus, 3 (%5,7) hastada Acinetobacter Baumannii, 2 (%3,8) hastada Pseudomonas Aeruginosa, 2 (%3,8) hastada Enterococcus Faecalis ve 2 (%3,8) hastada Enterobacter Cloacae idi. Sürüntü kültüründe üreyen mikroorganizmaların ayrıntılı bilgisi Figür 1'de gösterilmiştir. 41 (%77,3) hastanın postoperatif sürüntü kültüründe üreme olmadığı görüldü. Üreme olan hastaların 4 (%7,5)' ünde Staphylococus Aureus, 3 (%5,7)' ünde Acinetobacter Baumannii, 3 (%5,7)' ünde Candida Albicans, 1(%1,9)' inde Escherichia Coli

SONUÇ: Çalışmamızda Fournier gangreni olan hastalarda en sık üreyen mikroorganizmanın Escherichia Coli olduğu bulunmuştur. Postoperatif dönemde alınan yara kültürlerinde üreme oranının düşüklüğü nedeniyle meropenemin Fourniere gangreninde ampirik tedavi başlamada uygun bir antibiyotik ajan olabileceğini göstermiştir.

Anahtar Kelimeler: Fournier gangreni, mikroorganizma, yara kültürü

Evaluation of wound swab culture results in patients with Fournier's gangrene

Mücahid Uğur[1], Fatih Yaldır[1], Emrah Küçük[2], Mehmet Özen[1], Ekrem Akdeniz[1], Mahmut Ulubay[1], Mustafa Kemal Atilla[1]
[1]Department of Urology, Samsun Training and Research Hospital, Samsun University, Samsun, Türkiye
[2]Urology Clinic, Akcakale State Hospital, Sanliurfa, Türkiye

INTRODUCTION: The aim of our study is to evaluate the swab culture results in patients with Fournier's gangrene.

METHOD: A total of 53 patients who followed up for Fournier's gangrene in our clinic between January 2016 and December 2022 were evaluated retrospectively. The patients' age, comorbidities, intraoperative and postoperative third day wound swap culture results and antibiotic treatments were recorded. Empirical meropenem treatment was started in all patients. In the postoperative period, conventional dressing and/or negative pressure vacuum assisted wound care were performed twice a day. The treatment of the patients who has positive wounds culture result was rearranged according to the antibiogram sensitivity results. The wounds of the patients who had no growth in the wound cultures for 2 times consecutively were closed with surgical reconstructive procedures. Our study was conducted in accordance with the Helsinki principles and international Good Clinical Practice guidelines.

RESULTS: A total of 53 patients with a mean age of 62.64 ± 13.21 years were included in our study. 36 (67.9%) patients were found to have diabetes mellitus and urethral stenosis in 4 (7.5%) patients. In the swab culture taken during the intraoperative period, one microorganism was grown in 41 (79.3%) of the patients, while two different microorganisms were grown in 8 (15%) patients. There was no growth in the wound culture of 3 (5.7%) patients. Escherichia Coli in 18 (%34) patients, Klebsiella Pneumoniae in 5 (9.4%) patients, Bacterioides Spp in 4 (%7.5) patients, Staphylococcus Aureus in 4 (7.5%) patients, Acinetobacter Baumannii in 3 (5.7%) patients, Pseudomonas Aeruginosa in 2 (3.8%) patients, Enterococcus Faecalis in 2 (3.8%) patients, and Enterobacter Cloacae in 2 (3.8%) patients were isolated from intraoperative wound cultures of the patients. Detailed information on the microorganisms grown in the swab culture is shown in Figure 1. No growth was observed in the postoperative swab culture in 41 (77.3%) patients. Staphylococus Aureus in 4 (7.5%) patients, Acinetobacter Baumannii in 3 (5.7%) patients, Candida Albicans in 3 (5.7%) patients, Escherichia Coli in 1 (1.9%) patient and Klebsiella pneumoniae in 1 (1.9%) patient were isolated from postoperative wound cultures of the patients.

DISCUSSION: In our study, Escherichia Coli was found to be the most commonly grown microorganism in patients with Fournier's gangrene. Due to the low rate of growth in wound cultures taken in the postoperative period, meropenem may be an appropriate antibiotic agent for starting empirical treatment in Fourniere's Gangrene.

Keywords: Fourniere's gangrene, microorganism, wound cultures

Figür 1. Hastaların yara yeri kültürü üreme sonuçları
Figure 1. Wound culture results of patients

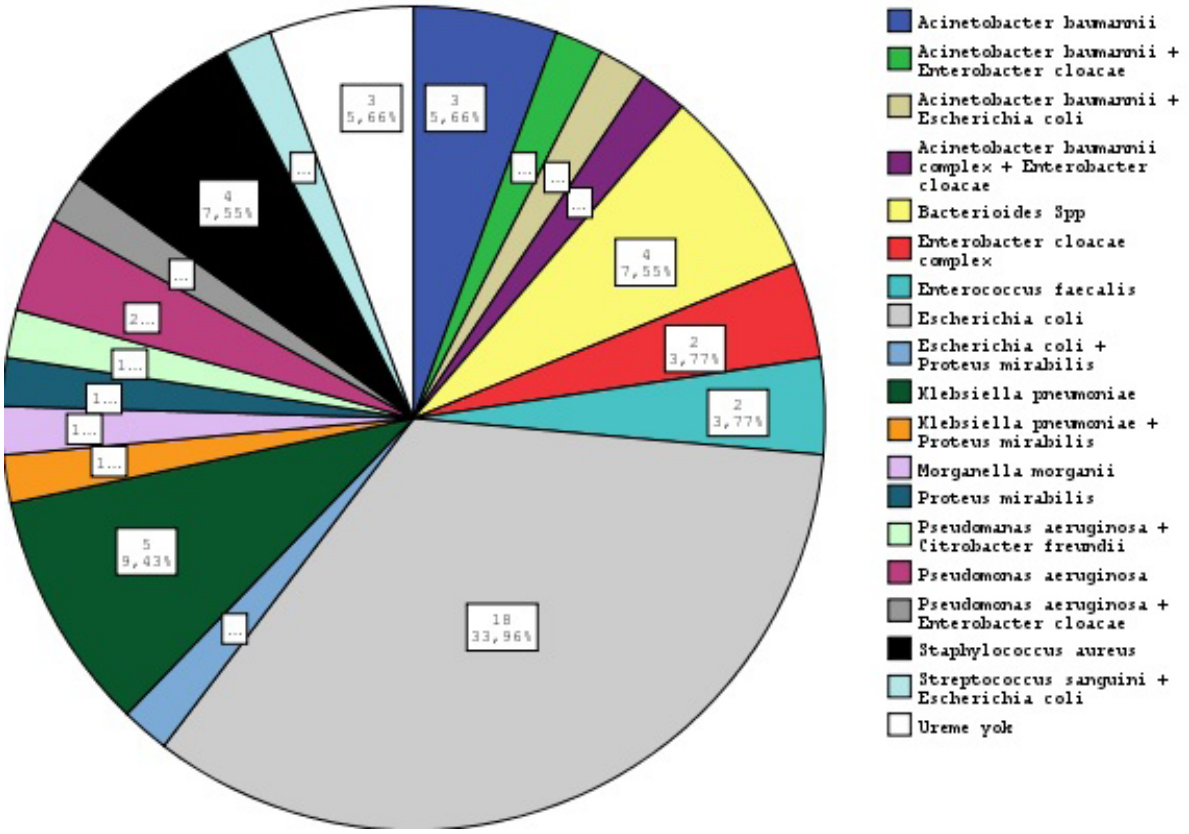

SS-008

Endoürolojik girişimlere sekonder gelişen semptomatik idrar yolu enfeksiyonlarının analizi: Kesitsel bir çalışma

Remzi Salar[1], Kemal Gümüş[2]
[1]S.B.Ü Şanlıurfa Mehmet Akif İnan Eğitim Ve Araştırma Hastanesi, Üroloji Kliniği, Şanlıurfa
[2]Balıklıgöl Devlet Hastanesi, Üroloji Kliniği, Şanlıurfa

AMAÇ: Gelişen teknoloji ile birlikte zaman içinde açık ürolojik girişimlerin neredeyse tamamı günümüzde endoskopik olarak yapılmaktadır. Endoürolojik prosedürler, antegrad, retrograd ya da kombine olarak üriner sisteme özel aletler kullanılarak ulaşımı ifade eder. Standart cerrahi prosedürlerde antibiyotik profilaksisi yanında cerrahi alanın steril hazırlanması, traş, antiseptik solüsyon ve doğru el yıkama protokolüne uyulur. Endoürolojik girişimlerde standart cerrahi prosedüre uyulmasına rağmen ve preoperatif steril idrarı olanlarda bile idrar yolu enfeksiyonuna(İYE) bağlı septik şok nedeni ile mortalite oranı %0.1 bildirilmiştir. Endoürolojik işlemlerden sonra üriner sistem enfeksiyonu riski ve bu işlemlerde antibiyotik profilaksisi kullanımı günümüzde halen tartışılan bir sorundur. Biz de kliniğimizde son bir yıl içinde endoürolojik girişim sonrası gelişen semptomatik İYE görülme sıklığı ve sık görülen patojenlerin değerlendirilmesini amaçladık.

GEREÇ-YÖNTEM: 2021-2022 yılı içinde hastanemiz üroloji kliniğinde standart cerrahi ve enfeksiyon protokollerine uyularak yapılan endoürolojik girişimlerden sonra semptomatik İYE gelişen ve bu nedenden dolayı idrar kültürü alınan hastaların verileri geriye dönük olarak incelendi. Ateş ile birlikte dizüri, urgency ve artan idrara çıkma sıklığı, dizüri, suprapubik hassasiyet, kostovertebral açı hassasiyeti gibi semptomları olan ve idrar kültüründe üremesi olan hastalar semptomatik İYE olarak değerlendirilmiştir.

BULGULAR: Toplam yapılan endoürolojik girişim sayısı 757 olarak tespit edildi. Tespit edilen girişim sonrası semptomatik İYE oranı %6.2 olarak tespit edildi. Kendi içinde değerlendirildiğinde ise en yüksek olarak bu oran %9 ile sistolitotomi ikinci sırada %7.4 ile RIRS'ta görülürken en düşük oran ise %0 ile sistoskopi işleminde görülmüştür (Tablo 1). En sık patojen olarak çalışılan idrar kültürlerinde %35 Escherichia coli ve ikinci sıklıkta ise klasik bilgilerin aksine ve dikkat çekici olarak %13 Candida spp. ve sırası ile % 11 Klebsiella spp.,%10 Proteus spp., %8 Enterobacter spp., %6 Pseudomonas spp. ve %17 diğer patojenler olarak tespit edilmiştir.

SONUÇ: İşlem öncesi standart olarak enfeksiyon kontrolünü sağlamaya yönelik önlemlere rağmen endoürolojik girişimlerden sonra semptomatik İYE gelişebilmektedir. Ayrıca bağışıklık sistemi baskılanmış hastalara yapılan girişim sayısının artması ile sık görülebilen patojenlerin dağılmı değişim göstermektedir. Detaylı antibiyogram çalışmaları ile hazırlanacak bölgesel antibiyotik/antifungal proflaksi klavuzları ile bu oranlar daha da düşürülebilir.

Anahtar Kelimeler: Endoüroloji, Komplikasyonlar, İdrar yolu enfeksiyonu

Analysıs of symptomatic urinary tract ınfections secondary to endourological interventions: A cross-sectional study

Remzi Salar[1], Kemal Gümüş[2]
[1]H.S.U Şanlıurfa Mehmet Akif İnan Training and Research Hospital, Department of Urology, Şanlıurfa
[2]Balıklıgöl State Hospital, Department of Urology, Şanlıurfa

AIM: With the developing technology, almost all of the open urological interventions are performed endoscopically today. Endourological procedures refer to antegrade, retrograde or combined access to the urinary system using special instruments. In standard surgical procedures, besides antibiotic prophylaxis, sterile preparation of the surgical field, shaving, antiseptic solution and correct hand washing protocol are followed. Despite the standard surgical procedure in endourological interventions and even those with preoperative sterile urine, a mortality rate of 0.1% has been reported due to septic shock due to urinary tract infection (UTI). The risk of urinary tract infection after endourological procedures and the use of antibiotic prophylaxis in these procedures are still a controversial issue today. We aimed to evaluate the incidence of symptomatic UTI and common pathogens that developed after endourological intervention in our clinic in the last year.

MATERİALS-METHODS: The data of patients who developed symptomatic UTI after endourological procedures performed in accordance with standard surgical and infection protocols in the urology clinic of our hospital in 2021-2022 and whose urine culture was taken for this reason were retrospectively analyzed. Patients with symptoms such as dysuria, urgency and increased frequency of urination, dysuria, suprapubic tenderness, costovertebral angle tenderness with fever, and urine culture growth were evaluated as symptomatic UTI.

RESULTS: The total number of endourological interventions performed was 757. The rate of symptomatic UTI after the detected intervention was determined as 6.2%. When evaluated within itself, this rate was highest in cystolithotomy with 9%, followed by RIRS with 7.4%, while the lowest rate was observed in cystoscopy with 0% (Table 1). In the urine cultures studied as the most common pathogen, 35% Escherichia coli and second most frequently 13% Candida spp. and 11% Klebsiella spp., 10% Proteus spp., 8% Enterobacter spp., 6% Pseudomonas spp. and 17% other pathogens

CONCLUSION: Despite the precautions to ensure infection control as standard before the procedure, symptomatic UTI may develop after endourological interventions. In addition, the distribution of common pathogens changes with the increase in the number of interventions for patients with suppressed immune system. These rates can be further reduced with regional antibiotic/antifungal prophylaxis guidelines to be prepared with detailed antibiogram studies.

Keywords: Endourology, Complications, Urinary tract infection

Tablo1. Endoürolojik girişimlerin sayısı ve girişim sonrası gelişen semptomatik İYE oranları.

Endoürolojik Girişim	Girişim Sayısı (n)	Semptomatik İYE oranı (%,n)
Üretrotomi	22	%4.5(1)
Sistoskopi	62	0(%0)
Sistolitotomi	11	%9(1)
Tur-P	63	%6.3(4)
Tur-MT	52	%3.8(2)
URS/URS+DJ	318	%6.9(22)
RIRS	121	%7.4(9)
PNL	108	%6.5(7)

Tur-P: Transüretral prostat Rezeksiyonu, Tur-MT: Transüretral mesane tümörü rezeksiyonu, URS, URS+DJ: Üreterorenoskopi, üreterorenoskopi+Çift j stent takılması, RIRS: Retrograd intrarenal cerrahi, PNL: Perkütan nefrolitotomi

Table 1. Number of endourological interventions and rates of symptomatic UTI after intervention.

Endourological Interventions	Number of interventions (n)	Symptomatic UTI rate (%,n)
Urethrotomy	22	%4.5(1)
Cystoscopy	62	0(%0)
Cystolithotomy	11	%9(1)
Tur-P	63	%6.3(4)
Tur-BC	52	%3.8(2)
URS/ URS+DJ	318	%6.9(22)
RIRS	121	%7.4(9)
PNL	108	%6.5(7)

Tur-P: Transurethral prostate resection, Tur-BC: Transurethral bladder cancer resection, URS, URS+DJ: Ureterorenoscopy, ureterorenoscopy+Double j stent insertion, RIRS: Retrograde intrarenal surgery, PNL: Percutaneous nephrolithotomy

SS-009

Üroloji kliniğinde yatan hastalarda meropenem direnci, toplam meropenem tüketimi ile ilişkilidir

Muhammet Çiçek[1], Ahmet Tahra[1], Hülya Çaşkurlu[2], Burak Tüfekçi[1], Elbrus Fehruzlu[1], Muhammet Köse[1], Asıf Yıldırım[1]
[1]İstanbul Medeniyet Üniversitesi, Üroloji Kliniği
[2]İstanbul Medeniyet Üniversitesi, Enfeksiyon hastalıkları ve klinik mikrobiyoloji

Giriş: 3. basamak Üroloji kliniğinde, yatan hasta popülasyonunda meropenem direnci ile toplam meropenem tüketimi arasındaki ilişkiyi değerlendirmeyi ve meropenem direnci ile ilişkili faktörleri belirlemeyi amaçladık.

Materyal ve Metod: Üçüncü basamak bir hastane üroloji kliniğinde yatan hasta verileri Ocak 2015 ile Aralık 2020 arasında incelendi. İdrar kültüründe gram negatif bakteriyel enfeksiyonu olan erişkin hastalar dahil edildi. Toplam meropenem kullanım miktarı ve meropenemin direnç oranı her 6 ayda bir kaydedildi ve değerlendirildi. Meropenem direncindeki periyodik değişim ile meropenem tüketimi arasındaki ilişki değerlendirildi.

Bulgular: Ortalama meropenem direnci %5,7 olarak bulundu ve direnç oranı zaman içinde artış eğilimindeydi. (R2=0,054). Sigara içme durumu ve erkek cinsiyet gram negatif ajanlarda meropenem direnci için risk faktörleri olarak bulundu. ($p<0.05$). Meropenem direnci olan hastalarda nefrostomi kateteri olma insidansı daha yüksektir. (sırasıyla %43'e karşı %28, p=0,031). 6 aylık periyotlarda ölçülen meropenem direnç oranındaki değişim ile toplam meropenem tüketimi arasında anlamlı bir korelasyon vardı (r=0,652, p=0,011).

Sonuçlar: Meropenem kullanımı ve meropenem direnç oranı yıllar içinde artmış ve korelasyon anlamlı bulunmuştur. Uygun antimikrobiyal yönetim bağlamında, antibakteriyel kullanım yoğunluğunu azaltmak için multidisipliner bir yönetim stratejisi düşünülmelidir.

Anahtar Kelimeler: üriner sistem enfeksiyonu, meropenem direnci, ürolojik enfeksiyon, meropenem tüketimi

Meropenem resistance was associated with the total meropenem consumption In the urological inpatients

Muhammet Çiçek[1], Ahmet Tahra[1], Hülya Çaşkurlu[2], Burak Tüfekçi[1], Elbrus Fehruzlu[1], Muhammet Köse[1], Asıf Yıldırım[1]
[1]Istanbul Medeniyet University, Department of Urology
[2]Istannul Medeniyet University, Department of Infectious Disease and Clinical Microbiology

Introduction & Objectives: We aimed to evaluate the relationship between meropenem resistance, and meropenem consumption in an inpatient urology clinic and to identify factors associated with the meropenem resistance.

Materials & Methods: A tertiary hospital urology clinic inpatient data were reviewed between January 2015 and December 2020. Adult patients with urinary tract gram-negative bacterial infection in urine culture were included. The total amount of meropenem usage and the resistance rate of meropenem were recorded and evaluated for every 6 months. The correlation between the periodic change in meropenem resistance and meropenem consumption was evaluated.

Results : The meropenem resistance occurred in 5.7% and the trend of resistance increased in the mean-time period (R2=0.054). Current smoking status and male gender were found risk factors for meropenem resistance in gram- negative agents. ($p<0.05$). Patients with meropenem resistance have a higher incidence of being a nephrostomy catheter. (43% vs %28 respectively, p=0.031). There was a correlation between the change in the resistance rate of meropenem and total meropenem consumption for every 6 months, significantly (r=0.652, p=0,011).

Conclusions:The use of meropenem and meropenem resistance rate have increased over years and the correlation was found significant. In the context of appropriate antimicrobial management, a multidisciplinary management strategy should be considered to reduce the intensity of antibacterial use.

Keywords: urological infection, meropenem resistance, meropenem consumption, urinary tract infection

Figür-1 / Figure-1

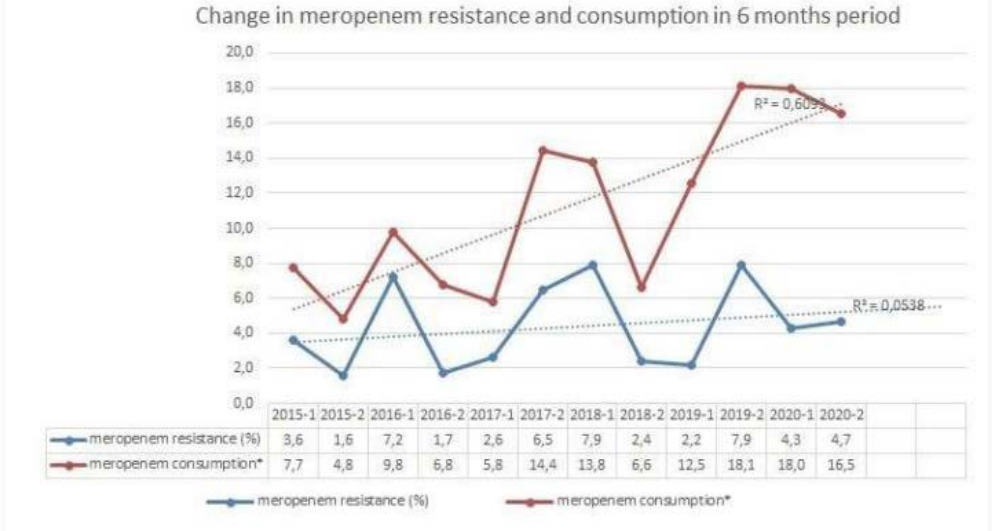

6 aylık periyotlarda meropenem direnci ve tüketimindeki değişim
Change in meropenem resistance and consumption in 6 months period

Tablo - 1

	Meropenem susceptible	Meropenem resistant	
	N=777	N=47	P
Age (mean ± SD)	63.1 ± 17	64.6±17	0.453
BMI (mean ± SD)	26.8+4.7	25.8±5	0.117
Hospital admission (annual average)	2.9±2.3	3.7±2.2	0.001
Hospitalization (mean ± SD)	10.3±4.9	11.7±5.5	0.042
Gender (%)			0.022
Male	539(69)	40(85)	
Female	238(31)	7(15)	
Smoking status (%)			0.001
Never smoke	321(41)	132(15)	
Exsmoker	289(37)	150(49)	
Current smoker	167(22)	84(36)	
Diabetes Mellitus (%)	175(23)	14(30)	0.250
Stone disease (%)	282(36)	11(23)	0.073
Anatomical disorder (%)	342(44)	21(45)	0.929
Functional urinary system impairment (%)	253(33)	11(23)	0.191
Ureteral DJ stent (%)	116(15)	3(6)	0.106
Nephrostomy tube (%)	217(28)	20(43)	0.031
Hospitalization in the last one year (%)	447(58)	28(60)	0.783
Postoperative infection (%)	410(53)	27(57)	0.532
Antibiotic use in the last one year	420(54)	30(64)	0.191

Meropenem direnci ile ilişkili faktörler

Factors associated with meropenem resistance

SS-010

Komplike edici ürolojik faktörlerin varlığında üriner sistem enfeksiyonlarının tedavisinde akılcı antibiyotik seçimi

Anıl Erkan, Akif Koç
Sağlık Bilimleri Üniversitesi, Bursa Yüksek İhtisas Eğitim ve Araştırma Hastanesi, Üroloji Kliniği, Bursa

Giriş: Artan antibiyotik direnci nedeniyle üriner sistem enfeksiyonlarının (ÜSE) tedavisi giderek güçleşmektedir. Çalışmamızda, üroloji polikliniğine başvuran hastaların mevcut ürolojik hastalıkları ile üreyen mikroorganizma ve antibiyotik duyarlılığı arasındaki ilişkiyi araştırarak, akılcı ilaç kullanımına katkıda bulunmak amaçlanmıştır.

Materyal Metod: 01/11/2020-01/11/2022 tarihleri arasında üroloji polikliniğine başvuran ve idrar kültüründe üreme saptanan 335 hasta çalışmaya dahil edildi. Hastaların demografik özellikleri ve ÜSE'nu komplike edici ürolojik faktörler (KEÜF) varlığı incelendi. Komplike edici ürolojik faktörü olmayan hastalar Grup 1, olanlar ise Grup 2 olarak ayrıldı.

Sonuçlar: Yüz otuz dört hastada (%40) KEÜF bulunmaz iken geriye kalan 201(%60) hastadan 86'sında(%25,6) mesane çıkım tıkanıklığı, 56'sında (16,7%) üriner sistem taş hastalığı, 41'inde(%12,2) geçirilmiş veya aktif mesane tümörü hikayesi saptandı. Grup 1'de bulunan hastaların 29'u(%21,6) erkek, 105'i(%78,4) kadın, Grup 2'de ise 155'i(%77,1) erkek, 46'sı(%22,9) kadın idi. Grup 2'de erkek cinsiyet istatistiksel açıdan anlamlı olarak daha yüksek saptandı ($p<0,001$). Grup 1'in yaş ortalaması Grup 2'ye göre istatistiksel açıdan anlamlı daha düşük saptandı (sırasıyla, 50,3±17,2, 62,9±14,95 yıl, $p<0,001$). KEÜF olan ve olmayan hastalarda en sık üreyen bakteriler Tablo 1'de özetlenmiştir. Ayrıca nörojen mesane tanılı hastalarda Enterobakter spp., nonfonksiyone böbreği olanlarda ise Proteus Mirabilis diğer etkenlere göre istatistiksel açıdan anlamlı olarak daha sık saptandı (sırasıyla, $P=0,002$, $p=0,001$).

Tartışma: Üriner sistem enfeksiyonlarında antibiyotik direnci giderek artmaktadır. Bu nedenle akılcı antibiyotik kullanımı son derece önemlidir. Çalışmamızda KEÜF bulunan hastalarda artmış P. Aeruginosa sıklığı nedeniyle ampirik başlanacak antibiyoterapinin, anti-psödomonal etkinliğinin de bulunmasının akılda tutulması gerektiği gösterilmiştir.

Anahtar Kelimeler: ürogenital, enfeksiyon, komplike, akılcı, antibiyotik

Proper use of antibiotics in the treatment of urinary tract infections in the presence of complicating urological factors

Anıl Erkan, Akif Koç
University of Health Sciences, Bursa Yuksek Ihtisas Education and Training Hospital, Department of Urology, Bursa

Introduction: Treatment of urinary tract infections (UTI) is getting more difficult due to increasing antibiotic resistance. In our study, it was aimed to contribute to the proper use of antibiotics by investigating the relationship between the existing urological diseases of the patients who applied to the urology outpatient clinic and the growing bacteria and antibiotic sensitivity.

Material And Method: Between 01/11/2020-01/11/2022, 335 patients who applied to the urology outpatient clinic and were found positivity in their urine cultures were included in the study. The demographic characteristics of the patients and the presence of urological factors complicating(CUF) UTI were examined. Patients without complicating urological factors were divided into Group 1 and those with complicating factors were divided into Group 2.

Results: While CUF was not found in 139 (40%) patients, 86 (25.6%) of the remaining 201 (60%) patients had bladder outlet obstruction, 56 (16.7%) had urinary system stone disease, and 41(12.2%.) had a history of previous or active bladder tumor. Of the patients in Group 1, 29 (21.6%) were male, 105 (78.4%) were female, in Group 2 155 (77.1%) were male, 46 (22%),9) were female. Male gender was found to be statistically significantly higher in Group 2 ($p<0.001$). The mean age of Group 1 was found to be statistically significantly lower than Group 2 (50.3±17.2, 62.9±14.95 years, respectively, $p<0.001$). The most commonly grown bacteria in patients with and without CSFP are summarized in Table 1. In addition, Enterobacter spp. in patients with neurogenic bladder and Proteus Mirabilis in patients with non-functioning kidneys were found to be statistically significantly more common than other factors (respectively, $P=0.002$, $p=0.001$).

Discussion: Antibiotic resistance in urinary tract infections is increasing gradually. Therefore, proper use of antibiotics is extremely important. In our study, it was shown that due to the increased frequency of P. aeruginosa in patients with CUF, the anti-pseudomonal efficacy of empirical antibiotic therapy should also be kept in mind.

Keywords: urogenital, infection, complicated, proper, antibiotic

Tablo 1:Komplike edici faktör varlığına göre üreyen mikroorganizmaların dağılımı

	KEÜF yok (n=134)	KEÜF var (n=201)	p değeri
GSBL(+) E. Coli	29(%21,6)	39(%19,4)	>0.05
GSBL(-) E. Coli	55(%41)	40(%19,9)	<0,001
P. Aeruginosa	6(%4,5)	23(%11,4)	0,025
Klebsiella spp.	18(%13,4)	39(%19,5)	>0.05
Enterobakter spp.	2(%1,5)	7(%3,4)	>0.05
Diğer	24(%18)	53(%26,4)	>0.05

KEÜF:komplike edici ürolojik faktör, GSBL:genişlemiş spektrumlu beta laktamaz

Table 1: Distribution of growing bacteria according to the presence of complicating factors

	CUF - (n=134)	CUF + (n=201)	p value
ESBL(+) E. Coli	29(%21,6)	39(%19,4)	>0.05
ESBL(-) E. Coli	55(%41)	40(%19,9)	<0,001
P. Aeruginosa	6(%4,5)	23(%11,4)	0,025
Klebsiella spp.	18(%13,4)	39(%19,5)	>0.05
Enterobacter spp.	2(%1,5)	7(%3,4)	>0.05
Others	24(%18)	53(%26,4)	>0.05

CUF: complicating urological factor, ESBL: extended spectrum beta-lactamase

SS-011

Bruselloz ve non-bruselloz epididimorşitin testis fonksiyonları üzerine etkilerinin karşılaştırılması

Utku Can, Erdinç Dinçer, Cengiz Çanakçı, Alper Coşkun
Kartal Dr. Lütfi Kırdar Şehir Hastanesi, Üroloji Kliniği

AMAÇ: Bruselloz, tüm sistemleri etkileyip farklı klinik tablolarla ortaya çıkabilen, tanı ve tedavisinde güçlükler yaşanan bir hastalıktır. Çalışmamızda bruselloz epididimorşit ve non-bruselloz epididimorşitin testis fonksiyonları üzerine etkilerinin karşılaştırılmasını planladık.

YÖNTEM: 2013 2021 yılları arasında üroloji polikliniğine başvuran 144 epididimoorşit hastasının kayıtları incelendi. Hastalardan labaratuar tetkkik olarak tam kan sayımı, biyokimya ve CRP çalışıldı. Görüntüleme olarak ise skrotal ve batın USG yapıldı. Epididimorşit tanısı konularak tedaviye dirençli olaması ve özellikle sistemik semptomların; ateş ve kas iskleet sistemi ağrılarının tabloya dahil olması nedeniyle Bruselloz epididimorşit düşünülerek hastalara standart tüp aglünitasyon (Wright) testi yapılarak konuldu.1/160 titre ve üzeri pozitif olarak kabul edildi. Bruselloz epididimorşit(BSEO) ve non-bruselloz epididimorşit(NBSEO) tanısı konan hastaların tedavi öncesinde ve 6. Ay kontrollerinde Total testesteron,FSH,LH,Prolaktin ve Skrotal renkli doppler USG kayıtları tutuldu.

SONUÇLAR: Hastaların yaş ortalaması 32 (22-55) olarak tespit edildi. 144 hastanın 76 (%53) 'ünde sağ taraf tutulumu varken 60'ında (%42) sol tarafta tutulum ve 8 hastada (%5) ise bilateral tutulum izlendi. 144 hastanın 14'ünde (%10) tedaviye dirençli epididimoorşit saptandı. Bu hastaların aglünitasyon testlerinde brucella seropozitifliği saptandı. BSEO Hastaların tamamında tutulum tek taraflıydı.14hastanın 8'si (%57) primer olarak hayvanlarla temas halindeyken 6'sı (%43) dolaylı yoldan hastalığa yakalanmıştı. BSEO Hastaların laboratuar değerlerinde; lokopeni, anemi, trombositopeni izlenmezken ortalama beyaz küre 7000 mm3(5000-18000) olarak tespit edildi. Ortalama CRP değeri ise 72 mg/lt olarak saptandı. 40 hastada(%28) ateşle birlikte testis ve epididimde şişlik, kızarıklık ve hassasiyet mevcuttu. 2 hastada (%1.3) hepatosplenomegali mevcuttu. Tüm hastalara standart tekli antibiyoterapi ve antienflamatuar tedavi başlandı. Tedaviye dirençli BSEO saptanan hastalara ise 6 hafta süreyle doksisiklin ve rifampicin tedavisi başlandı. NBSEO olgularında ortalama tedavi 16 gün iken BSE li olgularda 52 gün olarak saptandı. NBSEO tanılı hastalarda tedavinin 5. gününden itibaren CRP değerlerinde düşüş izlenmeye başlandı. 8. gününde sistemik semptomlarda ve testiküler ağrı bulgularında düzelme izlenmeye başlandı. BSEO olgularında ise 8. Günde CRP değerlerinde düzelme 16. Günde sistemik semptomlarda ve testiküler ağrıda azalma saptandı. Hiçbir hastada testiküler abse gelişmedi. Tedavi öncesi ve sonrası Total testesteron, FSH, LH, Prolaktin ve SRDUS de testis boyutları açısından fark saptanmadı.

ÇIKARIMLAR: BSE'nun; klinik, radyolojik ve labaratuar bulguları NBSEO olguları ile benzedir, bu nedenle tanı ve tedavide gecikmeler yaşanmaktadır. Bu veriler ışığında BSEO testiküler destrüksiyon yaparak testiküler yetmezliğe neden olmamakta ve hipotalomo-hipofizo-testiküler aksı etkilemediğini düşünmekteyiz. BSEO nedeniyle geliştiği iddia edilen sekonder infertilitede intratestiküler yapışıklıklar veya diğer otoimmun mekanizmalar etkili olabilir. İnfertilite patofizyolojisini anlamak için sperm analizi ve orşiektomi yapılan BSE olgularında testis preparatlarının detaylı patolojik incelemesi yol gösterici olabilir.

Anahtar Kelimeler: Brusella, Epididimorşit, İnfertilite

Comparison of the effects of brucellosis and non-brucellosis epididymorchitis on testicular functions

Utku Can, Erdinç Dinçer, Cengiz Çanakçı, Alper Coşkun
Kartal Dr. Lutfi Kirdar City Hospital, Department of Urology

AIM: Brucellosis is a disease that can affect all systems and present with different clinical manifestations, with difficulties in diagnosis and treatment. We planned to compare the effects of brucellosis epididymorchitis and non-brucellosis epididymorchitis on testicular functions.

METHOD: The records of 144 epididymoorchitis patients who applied to the urology outpatient clinic between 2013 and 2021 were analyzed. Complete blood count, biochemistry and CRP were studied from the patients as laboratory examinations. Scrotal and abdominal USG were performed. Being diagnosed with epididymorchitis and being resistant to treatment and especially systemic symptoms; Brucellosis epididymorchitis was considered because fever and musculoskeletal pain were included, and the patients were diagnosed with a standard tube agglutination (Wright) test. A titer of 1/160 and above was considered positive. Total testosterone, FSH, LH, Prolactin and Scrotal color Doppler USG records of the patients diagnosed with brucellosis epididymorchitis (BSEO) and non-brucellosis epididymorchitis (NBSEO) were kept before the treatment and at the 6th month controls.

RESULTS: The mean age of the patients was 32 (22-55). While 76 (53%) of 144 patients had right-sided involvement, 60 (42%) had left-sided involvement, and 8 patients (5%) had bilateral involvement. Treatment-resistant epididymoorchitis was detected in 14 (10%) of 144 patients. Brucella seropositivity was detected in the agglutination tests of these patients. BSEO Involvement was unilateral in all patients. Eight of 14 (57%) patients were primarily in contact with animals, while 6 (43%) were indirectly infected. BSEO In the laboratory values of the patients; While leukopenia, anemia, and thrombocytopenia were not observed, the mean white blood cell was 7000 mm3 (5000-18000). The mean CRP value was found to be 72 mg/lt. In 40 patients (28%), there was swelling, redness and tenderness in the testis and epididymis with fever. Hepatosplenomegaly was present in 2 patients (1.3%). Standard single antibiotic therapy and anti-inflammatory treatment were started in all patients. Doxycycline and rifampicin treatment was started for 6 weeks in patients with treatment-resistant BSEO. While the mean treatment was 16 days in NBSEO cases, it was 52 days in BSE cases. Decrease in CRP values started to be observed from the 5th day of treatment in patients with a diagnosis of NBSEO. On the 8th day, improvement was observed in systemic symptoms and testicular pain findings. In BSEO cases, on the 8th day, an improvement in CRP values was detected, and a decrease in systemic symptoms and testicular pain was detected on the 16th day. No testicular abscess developed in any patient. There was no difference in testicular dimensions before and after treatment in Total testosterone, FSH, LH, Prolactin and SRDUS.

CONCLUSION: Of BSE; clinical, radiological and laboratory findings are similar to NBSEO cases. According to this data, we think that BSEO does not cause testicular failure by causing testicular destruction and does not affect the hypothalomo-pituitary-testicular axis. Intratesticular adhesions or other autoimmune mechanisms may be effective in secondary infertility, which is claimed to develop due to BSEO. Sperm analysis and detailed pathological examination of testicular preparations may be helpful in BSE cases who underwent orchiectomy.

Keywords: Brucellosis, Epididymorchitis, Infertility

Bruselloz Epididimorşit Tedavi Öncesi ve Sonrası Hormon Parametrelerinin Karşılaştırılması
Comparison of Hormone Parameters Before and After Treatment of Brucellosis Epididymorchitis

	Tedavi Öncesi	6. ay kontrol	P değeri
FSH (mIU/mL)	3.4	3.6	0.562
LH(mIU/mL)	4.3	4.6	0.393
Prolaktin (ng/mL)	18.5	19.6	0.425
T. testesteron(ng/mL)	3.2	3	0.418
SRDUS (mL)	18	18	0.627

Bruselloz ve Non-bruselloz Epididimorşit Bulgular

	Non-Bruselloz Epididimorşit	Bruselloz Epididimorşit
Yaş ortalaması	36	30
Sağ (Tutulum) (n)	70	6
Sol (Tutulum) (n)	60	8
Bilateral (Tutulum) (n)	8	0
CRP (mg/L)	58	64
Sedimentasyon (20 mm/saat)	52	62
Ateş (>38.0 C)	26	14
Karın Ağrısı (n)	8	12
Bulantı-Kusma (n)	6	8
Kas İskelet Sistemi Ağrısı (n)	3	12
Tedavi Süresi (gün)	12	54
Semptomatik Düzelme (gün)	8	16

The Findings of Brucellosis and Non-Brucellosis Epididymorchitis

	Non-Brucellosis Epididymorchitis	Brucellosis Epididymorchitis
Mean Age	36	30
Right Side (n)	70	6
Left Side (n)	60	8
Bilateral (n)	8	0
CRP (mg/L)	58	64
Sedimentation (20 mm/saat)	52	62
Fever (>38.0 C)	26	14
Stomachache (n)	8	12
Nausea-Vomitting (n)	6	8
Musculoskeletal System Pain (n)	3	12
Treatment (day)	12	54
Symptomatic Improvement (day)	8	16

SS-012

A Comparison of the Outcomes of Ventral and Dorsal Onlay Urethroplasty in Female Urethral Stricture

Ahmet Keleş[1], Ahmet Karakeçi[2], Osman Köse[3], Rahmi Onur[4]
[1]Department of Urology, Istanbul Medeniyet University School of Medicine, Prof. Dr Süleyman Yalçın City Hospital, Istanbul,Turkey
[2]Department of Urology, Fırat University School of Medicine,Elazığ,Turkey
[3]Department of Urology, Sakarya University School of Medicine, Sakarya, Turkey
[4]Department of Urology, Acıbadem Altunizade Hospital, Istanbul, Turkey

Introduction: We aimed to compare ventral versus dorsal onlay buccal mucosal graft urethroplasty in the management of female urethral stricture.

Methods: A total of 30 patients who underwent mucosa graft urethroplasty in two university hospitals between March 2016 and October 2021 were retrospectively evaluated. All patients had a urethral caliber <14F, maximal urinary flow rate <12 mL/s, and detrusor pressure > 20 cm H2O during voiding. The patients were divided into two groups according to operation technique: Ventral onlay (VU) and dorsal onlay (DU) urethroplasty. Cystoscopy and voiding cystourethrography can help determine the surgical method of repair. Primary success was defined by the resolution of symptoms and the improvement of the AUA symptom score. Preprocedural, surgical, and postoperative complications, as well as success rates, were compared between the two groups.

Results: The mean patient's age was 51.8± 4.14 (range, 44-78) years and the mean stricture length was 3.1 ± 0.44 (range, 1-4) cm. Stricture etiology was idiopathic (62.5%) or iatrogenic (37.5%). The overall success rate in the VU group was 88%, whereas, in the DU group, the success rate was 86.4%. The Qmax values after the treatment were remeasured in the 3rd month. They were 20 ml/s in the VU group and 23 ml/s in the DU group. No perioperative and postoperative complications were detected in any patients. The mean follow-up period of the patients was 28 months, with 14-52 months, and no recurrence of stricture was observed in any patients based on the cystourethroscopic examinations. The operation times were 65 min (55–90) in the VU group; in the DU group, it was 70.35 min (65–90).

Conclusions: Urethroplasty using both dorsal and ventral approaches is a feasible treatment for female urethral strictures with good reported success rates.

Keywords: Female urethral stricture, Urethroplasty, Dorsal onlay, Ventral onlay

SS-013

Re-TUR süresinin yüksek riskli kasa invaze olmayan mesane kanserinde intravezikal BCG başarısı üzerine etkisini

Uğur Yücetaş[1], Hüseyin Aytaç Ateş[1], Mustafa Kadıhasanoğlu[2]
[1]Sağlık Bilimleri Üniversitesi İstanbul Eğitim ve Araştırma Hastanesi Üroloji Kliniği
[2]İstanbul Üniversitesi-Cerrahpaşa, Cerrahpaşa Tıp Fakültesi, Üroloji Anabilim Dal

AMAÇ: Bu çalışmada re-TUR süresinin yüksek riskli kasa invaze olmayan mesane kanserinde (KİOMK) intravezikal BCG başarısı üzerine etkisini araştırdık.

GEREÇ-YÖNTEM: Kliniğimizde Haziran 2009 ile Şubat 20022 tarihleri arasında re-TUR sonrası intravezikal BCG uygulanan yüksek riskli KİOMK'lu 125 hastanın tıbbi kayıtları gözden geçirildi.

BULGULAR: Çalışmaya dahil edilen 112'si erkek (%89,6) ve 13'ü kadın (%10,4) hastanın yaş ortalaması 64,1±9,9 (32-90) ve ortalama vücut kitle indeksi 27,1±4,2 (18-40) idi. Vakaların 52'si (%41,6) yüksek dereceli pTa'ya ve 73'ü de (%58,4) pT1 yüksek dereceli patolojiye sahipti. Ayrıca 69 (%55,2) hastada eş zamanlı karsinom in-situ bulunmaktaydı. Vakaların çoğunda (%66,4) ilk 6 haftada re-TUR yapıldı. Ortalama re-TUR süresi 42,7±17,6 (11-99) gün olarak bulundu. 19 vakada (%15,2) sadece indüksiyon, 6 vakada (%8) 3 ay idame, 18 vakada (%14,4) 6 ay idame, 19 (%15,2) vakada 12 ay idame, 18 (%14,4) vakada 18 ay idame, 37 (%29,6) vakada 24 ay idame, 2 (%1,6) vakada 30 ay idame ve 6 (%4,8) vakada 36 ay idame intravezikal BCG uygulandı. Ortalama takip süresi 61,2±28,5 (5-159) ay idi. Hastaların 26'sında (%20,8) nüks görüldü. Tekrarlayan vakalar değerlendirildiğinde 16 olguda (%61,5) sadece indüksiyon ve 5'ine (%19,2) 12 aydan kısa BCG intravezikal idame tedavisi uygulandığı görüldü. Tekrarlayan hastaların demografik özellikleri incelendiğinde gruplar arasında anlamlı fark olmadığı görüldü (Tablo 1). Re-TUR süresi açısından gruplar arasında anlamlı fark vardı (p=0,449). Ek olarak, sadece pT1 olgularında (p=0,952) ve intravezikal BCG süresi 12 aydan kısa olan olgularda tekrar TUR süresi açısından anlamlı fark bulunmadı (p=0,719). Tekrarlayan hastalarda BCG süresinin anlamlı olarak daha kısa olduğu saptandı (Tablo 2).

SONUÇ: Bu çalışmada re-TUR süresinin uzamasının intravezikal BCG tedavisinde etkisi olmadığı bulunmuştur.

Anahtar Kelimeler: Intravezikal immünoterapi, mesane kanseri, rekürrens

The Effect of Re-TUR Duration on Intravesical BCG Treatment Success in Non-Muscle Invasive Bladder Cancer

Uğur Yücetaş[1], Hüseyin Aytaç Ateş[1], Mustafa Kadıhasanoğlu[2]
[1]Health Sciences University, Istanbul Training and Research Hospital, Department of Urology
[2]Istanbul University-Cerrahpaşa, Cerrahpaşa Medical School, Department of Urology

PURPOSE: In this study, we investigated the effect of re-TUR duration on intravesical BCG success in high-risk non-muscle-invasive bladder cancer (NMIBC)

MATERIAL-METHOD: Medical records of 125 patients with high-risk NMIBC who underwent intravesical BCG after re-TUR in our clinic between June 2009 and February 2022 were reviewed.

RESULTS: The mean age of 112 male (89.6%) and 13 female (10.4%) patients included in the study was 64.1±9.9 (32-90); mean body mass index was 27.1±4.2 (18-40). Of the cases, 52 (41.6%) had high-grade pTa and 73 (58.4%) had pT1 high-grade pathology. In addition, 69 (55.2%) had concomitant carcinoma in-situ. Re-TUR was performed in the majority of cases (66.4%) within the first 6 weeks. The mean time to re-TUR was calculated as 42.7±17.6 (11-99) days. Induction only in 19 of the cases (15.2%), maintenance 3 months in 6 (8%) cases, 6 months in 18 (14.4%) cases, 12 months in 19 (15.2%) cases, 18 months in 18 (14.4%) cases, 24 months in 37 (29.6%) cases, 30 months in 2 (1.6%) cases and 36 months in 6 (4.8%) cases Intravesical BCG was administered. The mean follow-up period was 61.2±28.5 (5-159) months. Recurrence was observed in 26 (20.8%) of the patients. When the relapsed cases were examined, only induction was applied in 16 cases (61.5%) and maintenance intravesical BCG for less than 12 months was applied in 5 (19.2%). When the demographic characteristics of the relapsed patients were examined, it was observed that there was no significant difference between the groups (Table 1). There was no significant difference between the groups in terms of time to re-TUR (p=0.449). In addition, no significant difference was found in terms of time to re-TUR only in pT1 cases (p=0.719) and in cases with intravesical BCG duration shorter than 12 months (p=0.952). Intravesical BCG duration was found to be significantly shorter in relapsed patients (Table 2).

CONCLUSIONS: In this study, we found that the long duration of re-TUR, other than routine practice, was not effective on recurrence in high-risk NMIBC administered intravesical BCG. we also determined that the duration of intravesical BCG was the only effective factor that could be detected on success.

Keywords: Intravesical immunotherapy, Bladder cancer, Recurrence

Tablo-1: Vakaların demografik özelliklerinin karşılaştırılması.

	Rekürrens (-)	Rekürrens (+)	p
Yaş, yıl	64.7±8.6 [64(12)] (39-84)	61.7±13.7 [63(20)] (32-90)	0.164t
Cinsiyet, (E/K)	91(91.9)/8(8.1)	21(80.8)/5(19.2)	0.097k
VK [Mean±SD, median(IQR), (min-max)]	26.8±4.0 [26(5)] (18-40)	28.1±5.0 [26(6)] (19-40)	0.159t
Sigara [n(%)]	87(87.9)	25(96.2)	0.219k
Diyabetes Mellitus [n(%)]	25(25.3)	7(26.9)	0.862k
Hipertansiyon [n(%)]	47(47.5)	13(50)	0.819k
İKH [n(%)]	30(30.3)	5(19.2)	0.263k
KOAH [n(%)]	11(11.1)	2(7.7)	0.611k

tIndependent t test, kChi-square test, BMI: Body Mass Index, COPD: Chronic Obstructive Pulmonary Disease, CAD: Coronary Artery Disease

Table 1: Comparison of the Groups in terms of Demographic Characteristics.

	No recurrence (n=99)	Recurrence (n=26)	p
Age [years, mean±SD, median(IQR), (min-max)]	64.7±8.6 [64(12)] (39-84)	61.7±13.7 [63(20)] (32-90)	0.164t
Gender (M/F) [n(%)]	91(91.9)/8(8.1)	21(80.8)/5(19.2)	0.097k
BMI [Mean±SD, median(IQR), (min-max)]	26.8±4.0 [26(5)] (18-40)	28.1±5.0 [26(6)] (19-40)	0.159t
History of smoking [n(%)]	87(87.9)	25(96.2)	0.219k
Diabetes Mellitus [n(%)]	25(25.3)	7(26.9)	0.862k
Hipertension [n(%)]	47(47.5)	13(50)	0.819k
CAD [n(%)]	30(30.3)	5(19.2)	0.263k
COPD [n(%)]	11(11.1)	2(7.7)	0.611k

tIndependent t test, kChi-square test, BMI: Body Mass Index, COPD: Chronic Obstructive Pulmonary Disease, CAD: Coronary Artery Disease

Table 2: Comparison of the Groups in terms of Operative and Histopathological Features.

Table 2: Comparison of the Groups in terms of Operative and Histopathological Features.

	No recurrence (n=99)	**Recurrence (n=26)**	**p**
Tumor Stage (pT) [n(%)] -pTa -pT1	 42(42.4) 57(57.6)	 10(38.5) 16(61.5)	*0.715*[k]
Carsinoma in-situ [n(%)]	55(55.6)	14(53.8)	*0.876*[k]
ReTUR Duration [days, mean±SD, median(IQR), (min-max)]	43.6±18.3 [39(22)] (11-99)	39.3±14.3 [41(25)] (15-64)	*0.449*[m]
Follow-up Time [months, mean±SD, median(IQR), (min-max)]	61.9±27.3 [62(33)] (6-159)	58.5±33.3 [57(54)] (5-129)	*0.597*[m]
Intravesical BCG Duration [n(%)] -6 weeks -3 months -6 months -12 months -18 months -24 months -30 months -36 months	 3(3) 3(3) 16(16.2) 17(17.2) 16(16.2) 36(36.4) 2(2) 6(6)	 16(61.5) 3(11.5) 2(7.7) 2(77) 2(7.7) 1(3.9) 0(0) 0(0)	***<0.0001***[k]
Intravesical BCG Duration [n(%)] -<12 months -12-18 months -≥24 months	 22(22.3) 33(33.3) 44(44.4)	 21(80.8) 4(15.4) 1(3.8)	***<0.0001***[k]
Intravesical BCG Duration [n(%)] -<12 months -≥12 months	 22(22.3) 77(77.7)	 21(80.8) 5(19.2)	***<0.0001***[k]

[k]Chi-square test, [m]Mann-Whitney U test, BCG: Bacillus Calmette-Guerin

SS-014

Kas invaziv mesane tümöründe neoadjuvan kemoterapi: süleyman demirel üniversitesi üroloji tecrübesi

Osman Mert Yirmibeş, Caner Özkan, Sedat Soyupek, Taylan Oksay
Süleyman Demirel Üniversitesi, Üroloji Ana Bilim Dalı, Isparta

GİRİŞ-AMAÇ: Mesane kanseri ürogenital sistemin ikinci sıklıkta görülen kanseridir. Kasa invaze mesane kanseri (KİMK) tedavisinde radikal sistektomi ve üriner diversiyon altın standarttır. Altın standart tedavi olmasına rağmen tedavi sonrası KİMK'li hastaların %50'sinde metastatik hastalık gelişmektedir. Bu nedenle metastatik olmayan KİMK'li hastalara neoadjuvan kemoterapi önerilmektedir. Bu çalışmada kliniğimizde cerrahi öncesi neoadjuvan kemoterapi (sisplatin+gemsitabin) almış veya almamış radikal sistektomi operasyonu uygulanan hastalar retrospektif olarak değerlendirildi.

YÖNTEM: radikal sistektomi öncesi yapılan görüntülemelerde lenf nodu tutulumu ve uzak organ metastazı saptanmayan Haziran 2020 ile Kasım 2022 tarihleri arasında kliniğimizde opere edilen 38 radikal sistektomi hastasının kayıtları retrospektif olarak analiz edildi. Neoadjuvan kemoterapi almış ve almamış olarak hastalar 2 gruba ayrıldı. Demografik özellikleri, radikal sistektomi öncesi ve sonrası patolojileri ve varyant histolojileri (mikropapiller, plazmositoid, sarkomatoid, skuamöz, glandüler, şeffaf hücreli), radikal sistektomi öncesi transüreteral rezeksiyon (TUR-M) ve radikal sistektomi arası geçen süre, uygulanan üriner diversiyon yöntemleri, ortalama takip süresi, takiplerde metastaz gelişimi ve ölüm verileri değerlendirildi.

BULGULAR: Yaş ortalaması 66,8±7,7 olan 2 kadın ve 36 erkek olmak üzere 38 hastayı çalışmamıza dahil ettik. Hastaların ortalama takip süresi 16,9±7,3 ay idi. 38 hastadan 11'i (%21,9) cerrahi öncesi neoadjuvan kemoterapi almıştı. TUR-M ve radikal sistektomi arası geçen süre neoadjuvan tedavi alan grupta 175 (100-512) gün, diğer grupta 45 (10-659) gün olarak saptandı (p<0,001). Üriner diversiyon yöntemi olarak 34 (%89,5) hastaya ileal loop, 4 (%10,5) hastaya da ileal yeni mesane uygulanmıştı. TUR-M patoloji sonuçlarında 19 (%50) hastada varyant histoloji saptandı. Radikal sistektomi sonrasında yapılan patolojik incelemede 17 (%44,7) hastada varyant histoloji saptandı. Patolojik evreleme 13 (%34,3) hastada noninvaziv, 5 (%13,2) hastada T2, 9 (%23,7) hastada T3, 11(%28,9) hastada evre T4 tümör rapor edildi. Patolojik incelemelerde 14 (%36,8) hastada lenf nodu metastazı tespit edildi. Neoadjuvan kemoterapi alan grupta 5 (%45,5) hastada, diğer grupta 9 (%33.3) hastada lenf nodu metastazı saptanmıştır. Cerrahi sonrası takiplerde 17 (%44,7) hastada metastaz gelişimi saptandı. Metastaz gelişen 17 hastanın 5'i (%29,4) neoadjuvan tedavi alan grupta iken 12'si (%70,6) neoadjuvan tedavi almayan gruptaydı. Metastaz gelişen 17 hastanın 8'inde (%47,1) patolojilerinde varyant histoloji izlendi. Operasyon sonrası mesane kanseri progresyonuna bağlı 7 (%18,4) hastada ölüm gelişti, hastaların 6'sında (%85,7) patolojik incelemede varyant histoloji mevcuttu (p=0,022).

SONUÇ: Kas invaziv mesane kanserinin altın standart tedavisi radikal sistektomi ile birlikte genişletilmiş lenf nodu disseksiyonu ve üriner diversiyondur ancak cerrahi sonrası olguların yaklaşık yarısında iki yıl içinde metastazlar gelişmektedir. Bu duruma tanı anında saptanamayan mikrometastazların sebep olduğu düşünülmektedir. Erken dönemde mikrometastatik hastalık yükünü azaltmak ve kemoterapi tedavisini daha iyi tolere edebileceği radikal sistektomi öncesi dönemde neoadjuvan kemoterapi uygulanması önerilmektedir. Ancak yapılan çalışmalarda neoadjuvan kemoterapi tedavisinin olumlu sonuçlarının yanısıra olumsuz sonuçlarının da olması yaygın kullanımını azaltmaktadır. Çalışmamızda neoadjuvan kemoterapi uygulanan hastalarda radikal sistektomi patolojilerinde daha fazla varyant histoloji izlendi. Mesane kanserine bağlı ölüm gelişen hastalarda varyant histopatoloji oranı yüksekti. Kasa invaze mesane kanserlerinde neoadjuvan kemoterapi tedavisine yönelik daha geniş kapsamlı çalışmalara ihtiyaç bulunmaktadır.

Anahtar Kelimeler: neoadjuvan kemoterapi, varyant histoloji, radikal sistektomi,

Neoadjuvant chemotherapy in muscle invasive bladder tumor: suleyman demirel university urology experience

Osman Mert Yirmibeş, Caner Özkan, Sedat Soyupek, Taylan Oksay
Süleyman Demirel University, Department of Urology, Isparta

Introduction and OBJECTIVE: Bladder cancer is the second most common cancer of the urogenital system. Radical cystectomy and urinary diversion are the gold standard in the treatment of muscle-invasive bladder cancer (MIBC). Although it is the gold standard treatment, metastatic disease develops in 50% of patients with MIBC after treatment. Therefore, neoadjuvant chemotherapy is recommended for patients with non-metastatic MIBC. In this study, patients who underwent radical cystectomy with or without neoadjuvant chemotherapy (cisplatin+gemcitabine) in our clinic were evaluated retrospectively.

METHOD: The records of 38 radical cystectomy patients who were operated in our clinic between June 2020 and November 2022, when lymph node involvement and distant organ metastases were not detected in the imaging performed before radical cystectomy, were analyzed retrospectively. The patients were divided into 2 groups, with and without neoadjuvant chemotherapy. Demographic features, pre- and post-cystectomy pathologies and variant histologies (micropapillary, plasmacytoid, sarcomatoid, squamous, glandular, clear cell), time between transureteral resection (TUR-M) before radical cystectomy and radical cystectomy, urinary methods applied, mean follow-up time, metastasis development and death data were evaluated during follow-up.

RESULTS: We included 38 patients, 2 females and 36 males, with a mean age of 66.8±7.7 years. The mean follow-up period of the patients was 16.9±7.3 months. Of the 38 patients, 11 (21.9%) received neoadjuvant chemotherapy before surgery. The time elapsed between TUR-M and cystectomy was 175 (100-512) days in the neoadjuvant treatment group and 45 (10-659) days in the other group ($p<0.001$). As a urinary diversion method, ileal loop was applied to 34 (89.5%) patients and ileal neobladder was applied to 4 (10.5%) patients. TUR-M pathology results revealed variant histology in 19 (50%) patients. On pathological examination after radical cystectomy, variant histology was detected in 17 (44.7%) patients. Pathologic staging was reported as noninvasive tumor in 13 (34.3%) patients, T2 tumor in 5 (13.2%) patients, T3 tumor in 9 (23.7%) patients, and stage T4 tumor in 11 (28.9%) patients. Lymph node metastasis was detected in 14 (36.8%) patients in pathological examinations. Lymph node metastasis was detected in 5 (45.5%) patients in the group receiving neoadjuvant chemotherapy and in 9 (33.3%) patients in the other group. Metastasis development was detected in 17 (44.7%) patients after surgery. Of the 17 patients who developed metastases, 5 (29.4%) were in the group that received neoadjuvant therapy, while 12 (70.6%) were in the group that did not receive neoadjuvant therapy. Variant histology was observed in 8 (47.1%) of 17 patients who developed metastasis. Postoperative death occurred in 7 (18.4%) patients due to bladder cancer progression, and 6 (85.7%) patients had variant histology in the pathological examination ($p=0.022$).

CONCLUSION: In our study, more variant histologies were observed in radical cystectomy pathologies in patients who underwent neoadjuvant chemotherapy. The rate of variant histopathology was high in patients who developed death due to bladder cancer. There is a need for more comprehensive studies on neoadjuvant chemotherapy treatment in muscle-invasive bladder cancers.

Keywords: neoadjuvant chemotherapy, variant histology, radical cystectomy,

SS-015

Varyant histolojili kas invaziv mesane tümörü tanılı hastalarda sağkalımı etkileyen faktörlerin retrospektif değerlendirilmesi

Bayram Aliyev, Serdar Kalemci, Kasım Emre Ergün, Fuat Kızılay, Barış Ahmet Altay, Bülent Mehmet Semerci
Ege Üniversitesi Hastanesi Üroloji Anabilim Dalı

GİRİŞ-AMAÇ: Mesane kanseri ürogenital sistemin en sık görülen kanserlerinden biridir. Çalışmamızda varyant histolojili kas invaziv mesane kanserlerinde sağkalımı etkileyen faktörlerin değerlendirilmesini amaçlanmıştır.

GEREÇ-YÖNTEM: 2009-2021 yılları arasında Ege Üniversitesi Tıp Fakültesi Hastanesi Üroloji Anabilim Dalı'nda kas invaziv mesane tümörü nedeniyle takip ve tedavi edilen 310 hasta (162 varyant histolojili) çalışmamıza dahil edildi.

BULGULAR: Skuamöz tip %51.2, glandüler tip %33.3, sarkomatoid tip ise %17.2 oranında saptandı. Pür varyant histoloji yanısıra, mikst varyant histolojili hastalar da mevcuttu. Hastalar 3 grupta (Radikal sistektomi, Radyoterapi ve Kemoterapi, Tedavi almayan) incelendi. Çoklu Cox Regresyon analizinde yaş ($p=0.006$) ve cinsiyet ($p< 0.001$) istatistiksel olarak anlamlı bulundu. Genel sağkalım açısından her üç tedavi grubu karşılaştırıldığında istatistiksel olarak anlamlı sonuç ($p< 0.001$) bulundu. Radikal sistektomi yapılan hastalara oranla radyoterapi ve kemoterapi alanlar 1.7 kat, tedavi almayan hastalar ise 4 kat daha riskli bulundu.

SONUÇ: Kas invaziv mesane kanseri tanılı hastalarda varyant histoloji genel sağkalımı etkilemektedir. Bu hastalar daha yakından takip edilmeli ve hızlı progrese olup yüksek mortaliteye sahip olduğu daima göz önünde bulundurulmalıdır.

Anahtar Kelimeler: Mesane kanseri, Varyant histoloji, Sağkalım

Retrospective evaluation of factors affecting survival in patients diagnosed with muscle-invasive bladder tumor with variant histology

Bayram Aliyev, Serdar Kalemci, Kasım Emre Ergün, Fuat Kızılay, Barış Ahmet Altay, Bülent Mehmet Semerci
Ege University Hospital Department of Urology

INTRODUCTION and AIM: Bladder cancer is one of the most common cancers of the urogenital system. In our study, we aimed to evaluate the factors affecting survival in muscle invasive bladder cancers with variant histology.

MATERIALS-METHODS: A total of 310 patients (162 with variant histology) who were followed up and treated for bladder tumors in the Department of Urology at Ege University Hospital between 2009 and 2021 were included in our study.

RESULTS: The squamous type was 51.2%, the glandular type was 33.3%, and the sarcomatoid type was 17.2%. In addition to pure variant histology, there were also patients with mixed variant histology. The patients were evaluated in 3 groups (Radical cystectomy, Radiotherapy and Chemotherapy, No treatment). Age ($p=0.006$) and gender ($p< 0.001$) were statistically significant in Multiple Cox Regression analysis. A statistically significant result ($p< 0.001$) was found when all three treatment groups were compared in terms of overall survival. Compared to the patients who underwent radical cystectomy, those who received radiotherapy and chemotherapy were found to be 1.7 times more risky, and those who did not receive treatment were found to be 4 times more risky.

CONCLUSION: Variant histology affects the overall survival in patients with muscle invasive bladder cancer. These patients should be followed more closely and it should always be considered that they have rapid progression and high mortality.

Keywords: Bladder cancer, Variant histology, Survival

Skuamöz tip varyant histoloji
Squamous type variant histology

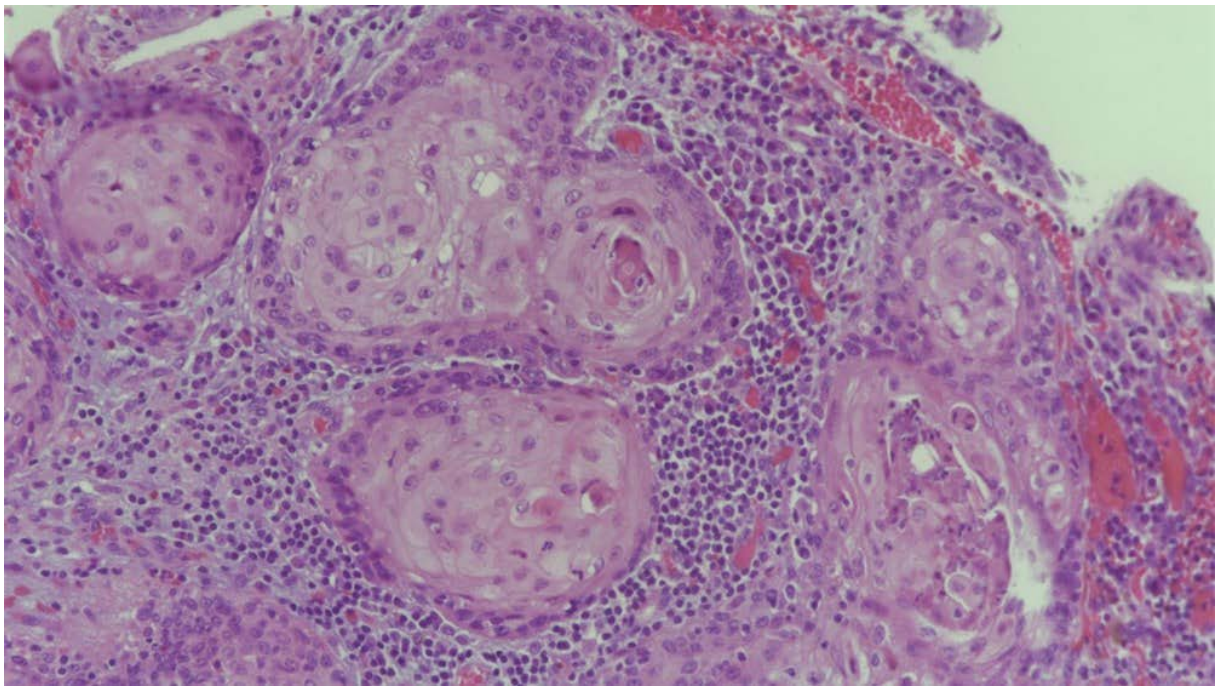

Kas invaziv mesane kanserinde tedavi seçeneklerinin genel sağkalım açısından risk karşılaştırılması

Tedavi grupları	p	HR
Radikal Sistektomi	< 0.001	
Radyoterapi ve Kemoterapi	0.002	
Tedavi almayanlar	< 0.001	

Risk comparison of treatment options in terms of overall survival in muscle-invasive bladder cancer

Treatment groups	p	HR
Radical Cystectomy	< 0.001	
Radiotherapy and Chemotherapy	0.002	1.697
No treatment	< 0.001	3.996

SS-016

Mesane Kanseri Nedeniyle Radikal Sistektomi Yapılan İlk 100 Hastada Saptanan Varyant Patoloji Sıklığının Değerlendirilmesi

Emin Taha Keskin, Harun Özdemir, Çağrı Şevik, Abdülmuttalip Şimşek, Halil Lütfi Canat
Başakşehir Çam ve Sakura Şehir Hastanesi, Üroloji Kliniği, İstanbul

AMAÇ: Bu çalışma ile mesane kanseri tanısı ile radikal sistektomi yapılan hastalarda varyant patoloji sıklığını değerlendirmeyi amaçladık.

MATERYAL-METOD: Başakşehir Çam ve Sakura şehir hastanesinde 2020-2023 yılları arasında mesane kanseri nedeniyle RS yapılan ilk 100 hastanın demografik ve patolojik sonuçlarının incelendiği retrospektif bir çalışmadır. Hastaların demografik verileri ve hastaların patolojik sonuçları saf üretelyal karsinom ve varyant histolojisi bulunan hastaların verileri ayrı ayrı kaydedildi.

BULGULAR: Hastaların ortalama yaşı 65,5 olarak hesaplandı. Hastaların 86'sı erkek, 14'ü kadın olduğu görüldü. Erkeklerin %38'i, kadınların %57'sinde CİS saptandı. İzole üretelyal karsinom (ÜK) 70 (%70) hastada saptanmış olup erkeklerin %25'i kadın hastaların ise %35'inde ÜK beraberliğinde varyant patoloji izlendi. Her iki cinsiyette de en sık saptanan varyant patoloji %66,7 ile squamoz diferansiyasyon olduğu görüldü. Mikropapiller, sarkomatoid, plasmositer ve glandüler diferansiyasyonlar ise saptanan diğer varyant patolojiler olduğu görüldü.

SONUÇ: Mesane kanseri patolojisinde en sık saf üretelyal karsinom saptanmaktadır. Ancak üretelyal karsinom dışında da varyant patolojiler ile de karşılaşılmaktadır. Üretelyal karsinoma göre daha yüksek gradeli, daha ileri evreli ve daha agresif seyirli olmaları nedeniyle varyant patoloji varlığı tedavi planı ve hastalık progresyonu için önem arz ettiği bilinmektedir. Azımsanmayacak bir sıklıkta tanı aldığı için erken ve hızlı tedavinin önemli olduğu unutulmamalıdır.

Anahtar Kelimeler: Mesane Kanseri, Radikal Sistektomi, Varyant patoloji

Evaluation of the Frequency of Variant Pathology in the First 100 Patients Undergoing Radical Cystectomy for Bladder Cancer

Emin Taha Keskin, Harun Özdemir, Çağrı Şevik, Abdülmuttalip Şimşek, Halil Lütfı Canat
Basakşehir Cam ve Sakura City Hospital, Department of Urology, Istanbul

OBJECTIVE: In this study, we aimed to evaluate the frequency of variant pathology in patients who underwent radical cystectomy with the diagnosis of bladder cancer.

MATERIAL-METHOD: This is a retrospective study examining the demographic and pathological results of the first 100 patients who underwent RS for bladder cancer between 2020-2023 in Başakşehir Çam and Sakura city hospital. The demographic data of the patients and the pathological results of the patients were recorded separately for the patients with pure urethral carcinoma and variant histology.

RESULTS: The mean age of the patients was calculated at 65.5. It was observed that 86 of the patients were male and 14 were female. SIS was detected in 38% of men and 57% of women. Isolated urethelial carcinoma (UC) was detected in 70 (70%) patients, and variant pathology was observed in association with UC in 25% of men and 35% of female patients. The most common variant pathology in both sexes was squamous differentiation, with 66.7%. Micropapillary, sarcomatoid, plasmocytic, and glandular differentiations were the other variant pathologies detected.

CONCLUSION: Pure urethelial carcinoma is the most common finding in bladder cancer pathology. However, variant pathologies other than urethelial carcinoma are also encountered. It is known that the presence of variant pathology is important for the treatment plan and disease progression, since they are higher grade, more advanced, and more aggressive than urethelial carcinoma. It should not be forgotten that early and rapid treatment is important because it is diagnosed with considerable frequency.

Keywords: Bladder Cancer, Radical Cystectomy, Variant pathology

Demografik ve Patolojik Sonuçlar

	Tüm Hastalar (n:100)	Cinsiyet	
		Erkek (n:86)	Erkek (n:86)
Yaş (ort ± std)	65.5 ± 9.6	66 ± 9.2	62.5 ± 11.6
T evresi (n, %)			
Ta	2 (2)	2 (2,3)	0 (0)
T1	28 (28)	23 (26,7)	5 (35,7)
T2	34 (34)	31 (36)	3 (21,4)
T3	23 (23)	19 (22,2)	4 (28,6)
T4	13 (13)	11 (12,8)	2 (14,3)
CIS varlığı (n, %)	41 (41)	33 (38,4)	8 (57,1)
Üretelyal Karsinom (izole)	70 (70)	61 (70,9)	9 (64,3)
Adenokarsinom	1 (1)	1 (1,1)	0 (0)
Küçük Hücreli Nöroendokrin K.	2 (2)	2 (2,3)	0 (0)
Üretelyal Karsinom + Varyant Diferansiyasyon	27 (27)	22 (25,5)	5 (35,7)
Skuamoz Dif.	18 (66,7)	14 (63,6)	4 (80)
Mikropapiller	6 (22,2)	5 (22,7)	1 (20)
Sarkomatoid Dif.	3 (11,1)	3 (13,6)	0 (0)
Plazmasitoid Dif.	1 (3,7)	1 (4,5)	0 (0)
Glandüler Dif.	1 (3,7)	1 (4,5)	0 (0)

Demografik ve Patolojik Sonuçlar

	All Patients (n:100)	Gender	
		Male(n:86)	Female(n:86)
Age (mean ± std)	65.5 ± 9.6	66 ± 9.2	62.5 ± 11.6
T stage (n, %)			
Ta	2 (2)	2 (2,3)	0 (0)
T1	28 (28)	23 (26,7)	5 (35,7)
T2	34 (34)	31 (36)	3 (21,4)
T3	23 (23)	19 (22,2)	4 (28,6)
T4	13 (13)	11 (12,8)	2 (14,3)
Concurrent CIS (n, %)	41 (41)	33 (38,4)	8 (57,1)
Urethral Carcinoma (isolated)	70 (70)	61 (70,9)	9 (64,3)
Adenocarcinoma	1 (1)	1 (1,1)	0 (0)
Small Cell Neuroendocrine Carsinoma	2 (2)	2 (2,3)	0 (0)
Urethral Carcinoma + Variant Differentiation	27 (27)	22 (25,5)	5 (35,7)
Squamous Diff.	18 (66,7)	14 (63,6)	4 (80)
micropapillary	6 (22,2)	5 (22,7)	1 (20)
Sarcomatoid diff.	3 (11,1)	3 (13,6)	0 (0)
Plasmacytoid Diff.	1 (3,7)	1 (4,5)	0 (0)
Glandular diff.	1 (3,7)	1 (4,5)	0 (0)

SS-017

Mesane Tümörlerinde Rezeksiyon Sonrasında Dj Stent Yerleştirilmesi Üst Üriner Sistem Tümörü İçin Risk Faktörü Oluşturur Mu?

Recep Eryilmaz, Rahmi Aslan
Yüzüncü Yıl Üniversitesi Dursun Odabaşı Tıp Merkezi Üoloji AD

AMAÇ: Normal şartlarda mesane tümörü olan hastalarda üst üriner sistemde tümör tekrarlanması normal populasyona göre daha fazla görülmektedir.Bu çalışmamızda Transüretral mesane rezeksiyonu(TUR-M) sonrasında takılan DJ stentlerin tümör hücrelerinin üst üriner sisteme taşınmasına neden olup olmadığını araştırmayı amaçladık.

YÖNTEM: Nisan 2014 ile ocak 2021 tarihleri arası TUR-MT yapılmış 576 hasta retrospektif olarak değerlendirildi. Tüm hastaların yaş,cinsiyet, gibi hastaya bağlı özelliklerinin yanında; tümör boyutu, tümör sayısı(tek ya da çok sayıda), tümörün üreter orifisi ile devamlılık hali, intraoperatif DJ takılması, tümörün evre/grade'i, DJ kalma süresi ve postoperatif takipte üst üriner sistem rekürrens(UTUC) gelişme durumu değerlendirildi. İstatistik analiz SPSS versiyon 21.0 kullanılarak yapıldı. Tek değişkenli analiz değerlendirilen değişkenin özelliklerine göre Ki-kare, Fisher exact test, Student-t test ve Mann-Whitney U testleri kullanılarak yapıldı. Çok değişkenli analiz lojistik regreyon analizi kullanılarak incelendi. Tip 1 hata düzeyinin %5'in altında olması istatistiksel olarak anlamlı kabul edildi.

BULGULAR: Toplamda 576 hasta çalışmaya dahil edildi. Hastaların ortalama yaşı 62.51(32-85), sd 10.98) olduğu görüldü. Hastaların 489'ü erkek(%85), 87'i kadındı(%15). Hastaların ve tümörün özellikleri tablo 1'de özetlenmiştir. Intraoperatif 57 hastaya(%10)) DJ stent yerleştirildi. Yerleştirilen DJ stentler ortalama 30 gün sonra çekildi. Ortalama takip süresi 24,3 aydı ve 11hastada(%2) üst üriner sistem tümörü görüldü. Tek değişkenli analiz sonuçları tablo 1'de gösterilmiştir. Tek değişlenli analizde tümörün üreter orifisi ile devamlılık göstermesi(p=0.002) ve intraoperatif DJ stent takılması(p=0.034) UTUC riski için anlamlı faktörler olarak görüldü. Tümör evre, grade ve sayısı anlamlı bulunmadı. Çok değişkenli analiz sonucunda sadece tümörün orifisi ile devamlılık göstermesi üst üriner sistem tümör rekürrensi açısından bağımsız bir risk faktörü olarak bulunurken(p=0,002), DJ stent takılması bu açıdan anlamlı bulunmadı.

SONUÇ: Transüretral mesane rezeksiyonda tümörün orifis ile devamlı olması üst üriner sistem rekürrensi için bağımsız bir risk faktörü olarak bulunmuştur. TUR-M esnasında gerekli görülen durumlarda DJ stent yerleştirilmesi üst üriner sistem tümörü riski oluşturmamaktadır ve gerek duyulduğunda kulanılabilir.

Anahtar Kelimeler: Mesane Tümörü,DJ stent,Üst üriner sistem tümörü

Does Dj Stent Placement After Resectıon In Bladder Tumors A Rısk Factor For Upper Urınary System Tumor?

Recep Eryilmaz, Rahmi Aslan
Yuzuncu Yil University Dursun Odabaşı Medical Center Department of Uology

OBJECTIVE: Tumor recurrence in the upper urinary tract is more common in patients with bladder tumors under normal conditions than in the normal population. In this study, we aimed to investigate whether DJ stents placed after transurethral bladder resection (TUR-M) cause tumor cells to be transported to the upper urinary system.

METHOD: 576 patients who underwent TUR-MT between April 2014 and January 2021 were evaluated retrospectively. In addition to the patient-related characteristics of all patients, such as age, gender; tumor size, number of tumors (single or multiple), continuity of the tumor with the ureteral orifice, intraoperative DJ insertion, tumor stage/grade, DJ duration, and development of upper urinary tract recurrence (UTUC) in the postoperative follow-up were evaluated. Statistical analysis was performed using SPSS version 21.0. Univariate analysis was performed using Chi-square, Fisher exact test, Student-t test and Mann-Whitney U tests according to the characteristics of the evaluated variable. Multivariate analysis was analyzed using logistic regression analysis. A type 1 error level of less than 5% was considered statistically significant.

RESULTS: A total of 576 patients were included in the study. The mean age of the patients was 62.51 (32-85), SD 10.98). Of the patients, 489 (85%) were male and 87 were female (15%). The characteristics of the patients and the tumor are summarized in Table 1. DJ stent was placed in 57 patients (10%) intraoperatively. Placed DJ stents were removed after an average of 30 days. The mean follow-up was 24.3 months, and 11 patients (2%) had an upper urinary tract tumor. Univariate analysis results are shown in Table 1. In univariate analysis, continuity of the tumor with the ureteral orifice (p=0.002) and intraoperative DJ stent placement (p=0.034) were found to be significant factors for UTUC risk. Tumor stage, grade and number were not significant. As a result of multivariate analysis, only the continuity of the tumor with the orifice was found to be an independent risk factor for upper urinary tract tumor recurrence (p=0.002), whereas DJ stent insertion was not found significant in this respect.

CONCLUSION: Tumor continuity with the orifice in transurethral resection of the bladder was found to be an independent risk factor for upper urinary tract recurrence. DJ stent placement does not pose a risk of upper urinary tract tumor when deemed necessary during TUR-M and can be used when needed.

Keywords: Bladder Tumor,DJ stent,Upper urinary tract tumor

Hasta ve tümöre bağlı parametreler,istatiksel veriler / Patient and tumor-related parameters, statistical data

Yaş(ort)	62,51
cinsiyet	Erkek::489
	Kadın::87
Tümör boyutu	2.63±1.92
Tümör sayısı	Tek:382
	Birden fazla:194
Tümörün orifis ile devamlılığı	87
	Uzak:489
evre	Pta:277
	Pt1:220
	Cis:8
	Pt2:67
	Pt3::4
grade	Düşük:187
	Yüksek:389
Tek ve çok değişkenli lojistik regresyon analizi	
Faktörler	p
Tek değişkenli analiz	
yaş	0,38
cinsiyet	0,21
tümör boyutu	0,72
tğmör sayısı	0,94
tümör evresi	0,55
tümör grade	0,53
Tümörün orifis ile devamlılığı	0,002
İntraop dj takılması	0,034
Dj kalma süresi(gün)	0,54
Çok değişkenli analize göre,Tümörün orifis ile devamlılığı	0,0032
Çok değişkenli analize göre,İntraop dj takılması	0,322

SS-018

Sistektomi yapılan hastalarda yaşın lenf nodu pozitifliğine etkisinin karşılaştırılması

Ali Ayrancı, Ufuk Çağlar, Arda Meriç, Sami Şekkeli, Oğuzhan Yıldız, Hüseyin Burak Yazılı, Ömer Sarılar, Faruk Özgör
Haseki Eğitim ve Araştırma Hastanesi, Üroloji Kliniği, İstanbul

AMAÇ: Kasa invaziv mesane kanseri tedavisinde altın standart tedavi sistektomidir. Mesane kanserli hastalarda yaş ve lenf nodu pozitifliği önemli prognostik göstergelerdir. Bu hastalarda lenf nodu pozitifliğine göre tedavi protokolleri değişiklik göstermektedir. Bu çalışmada, yaşın lenf nodu pozitifliği üzerindeki etkisinin araştırılması amaçlandı.

MATERYAL-METOD: Ocak 2020 – Ocak 2023 tarihleri arasında preoperatif radyoterapi almayan ve en az bir lenf nodu örneklemesinin yapıldığı klinik evrelemede N0 bulunan sistektomi operasyonu geçiren kasa invaziv mesane kanserli hastaların kayıtları retrospektif olarak incelendi. Frozen pelvis nedenli lenf nodu örneklemesi yapılamayan hastalar çalışma dışı bırakıldı. Hastalar yaşlarına göre 50'den küçük, 50-70 ve 70'ten büyük olmak üzere 3 ana gruba ayrıldı. Hastaların final patolojilerinin, cinsiyetlerinin ve yaş gruplarının lenf nodu pozitifliğine olan etkileri karşılaştırılarak analiz edildi.

BULGULAR: Çalışmaya dahil edilen sistektomi operasyonu geçiren 103 olgunun 95 (%92,2)'si erkek, 8(7,8)'i kadın idi. 103 hastanın 28 (%27,2)'inde lenf nodu pozitif bulunurken 75 (%72,8)'inde lenf nodu tutulumu izlenmedi. Lenf nodu pozitif bulunan hastaların yaş ortalaması 62.5±8.5 iken, lenf nodu negatif olan hastaların yaş ortalaması 67.0±7.7 bulundu (p: 0.012). Yaş ortalaması küçük olan grupta lenf nodu pozitifliği anlamlı bulundu. 50 yaşın altındaki 10 hastanın %40 (n:4)'ında lenf nodu pozitif bulurken, bu oran 50-70 yaş arasındaki 57 hastanın %33,3'ünde (n:19), 70 yaş üzeri 36 hastanın %13,9 (n:5)'unda pozitif anlamlı olarak yüksek saptandı (p:0.031). Erkek hastaların %25,3 (n:24)'ünde, kadın hastaların %50 (n:4)'sinde lenf nodu pozitif (p:0,13) saptanırken cinsiyetler arasında anlamlı fark görülmedi. Final patolojisi T0-Ta-T1 sonuçlanan hastaların %8,8 (n:3)'inde, T2 sonuçlanan hastaların %15.4 (n:4)'ünde, T3 olarak sonuçlanan hastaların %47.4 (n:18)'ünde ve T4 olarak sonuçlanan hastaların %60 (n:3)'ında lenf nodu pozitif saptanmış (p:0,001) olup gruplar arası fark anlamlı bulunmuştur.

SONUÇ: Analizimiz kasa invaziv mesane kanserli genç hastalarda lenf nodu metastazı riskinin daha yüksek olduğunu göstermektedir. Bu bulgular ışığında daha büyük çapta araştırmalar yapılması gerekmekte ve sonuçta bu bulgular genç hastalara uygulanan tedavi kararlarını etkileyebilir.

Anahtar Kelimeler: Mesane kanseri, lenf nodu, tanı anında yaş, sistektomi

Comparison of the effect of age on lymph node positivity in patients who underwent cystectomy

Ali Ayrancı, Ufuk Çağlar, Arda Meriç, Sami Şekkeli, Oğuzhan Yıldız, Hüseyin Burak Yazılı, Ömer Sarılar, Faruk Özgör
Haseki Training and Research Hospital, Department of Urology, Istanbul, Turkey

OBJECTIVE: The gold standard treatment for muscle invasive bladder cancer is cystectomy. Age and lymph node positivity are important prognostic indicators in patients with bladder cancer. Treatment protocols vary according to lymph node positivity in these patients. In this study, it was aimed to investigate the effect of age on lymph node positivity.

MATERIALS-METHODS: The records of patients with muscle-invasive bladder cancer who did not receive preoperative radiotherapy between January 2020 and January 2023 and who underwent cystectomy with N0 in the clinical staging in which at least one lymph node sampling was performed were retrospectively reviewed. Patients whose lymph node sampling could not be performed due to frozen pelvis were excluded from the study. Patients were divided into 3 main groups according to their age, as younger than 50, 50-70 and older than 70. The effects of the patients' final pathologies, genders and age groups on lymph node positivity were compared and analyzed.

RESULTS: Of the 103 patients included in the study who underwent cystectomy, 95 (92.2%) were male and 8 (7.8) were female. Lymph nodes were positive in 28 (27.2%) of 103 patients, while lymph node involvement was not observed in 75 (72.8%) patients. The mean age of patients with positive lymph nodes was 62.5±8.5, while the mean age of patients with negative lymph nodes was 67.0±7.7 (p: 0.012). Lymph node positivity was found to be significant in the group whose mean age was small. While 40% (n:4) of 10 patients under the age of 50 found lymph nodes positive, this rate was found in 33.3% (n:19) of 57 patients aged between 50-70 years, and 13.9% of 36 patients over 70 years of age (n:5) was found to be positive and significantly higher (p:0.031). While 25.3% (n:24) of the male patients and 50% (n:4) of the female patients were found to have positive lymph nodes (p:0.13), there was no significant difference between the genders. Final pathology was found in 8.8% (n:3) of patients with T0-Ta-T1, 15.4% (n:4) of patients with T2 results, 47.4% (n:18) of patients with T3 results and T4. lymph node was positive in 60% (n:3) of the patients (p:0.001), and the difference between the groups was found to be significant.

CONCLUSION: Our analysis shows that the risk of lymph node metastasis is higher in young patients with muscle-invasive bladder cancer. Larger studies are needed in light of these findings, and ultimately these findings may influence treatment decisions for younger patients.

Keywords: Bladder cancer, lymph node, age at diagnosis, cystectomy

Lenf nodu pozitifliği durumunun cinsiyet, yaş grupları ve patoloji sonuçlarına göre karşılaştırılması

	Lenf nodu pozitif	Lenf nodu negatif	p değeri
Hasta sayısı	28 (27.2%)	75 (72.8%)	
Yaş (yıl)*	62.5±8.5	67.0±7.7	0.012
Yaş grup <50 50-70 >70	4 (40.0%) 19 (33.3%) 5 (13.9%)	6 (60.0%) 38 (66.7%) 31 (86.1%)	0.031
Cinsiyet Erkek Kadın	24 (25.3%) 4 (50.0%)	71 (74.7%) 4 (50.0%)	0.131
Patoloji T0-Ta-T1 T2 T3 T4	3 (8.8%) 4 (15.4%) 18 (47.4%) 3 (60.0%)	31 (91.2%) 22 (84.6%) 20 (52.6%) 2 (40.0%)	0.001

**: ortalama±standart sapma*

Comparison of lymph node positivity according to gender, age groups and pathology results

	Lymph node positive	Lymph node negative	p value
Number of patients	28 (27.2%)	75 (72.8%)	
Age (years)*	62.5±8.5	67.0±7.7	0.012
Age group <50 50-70 >70	4 (40.0%) 19 (33.3%) 5 (13.9%)	6 (60.0%) 38 (66.7%) 31 (86.1%)	0.031
Gender Male Female	24 (25.3%) 4 (50.0%)	71 (74.7%) 4 (50.0%)	0.131
Pathology T0-Ta-T1 T2 T3 T4	3 (8.8%) 4 (15.4%) 18 (47.4%) 3 (60.0%)	31 (91.2%) 22 (84.6%) 20 (52.6%) 2 (40.0%)	0.001

**: mean±standard deviation*

SS-019

Sars-Cov-2 Pandemisi süresince tanı alan primer mesane tümörü hastalarının pandemi öncesi dönem ile karşılaştırılması

Çağlar Yildirim[1], Yasin Vural[2], Aytaç Şahin[2], Göksel Bayar[3]
[1]Özel Samsun Atasam Tıp Merkezi, Üroloji Kliniği
[2]Sağlık Bilimleri Üniversitesi İstanbul Fatih Sultan Mehmet Eğitim ve Araştırma Hastanesi, Üroloji Kliniği
[3]Özel İskenderun Gelişim Hastanesi, Üroloji Kliniği

AMAÇ: Sars-Cov-2 pandemisi boyunca primer mesane tümörü saptanan hastaların tanı ve takip verilerini, pandemi öncesi dönemdeki hastalarla karşılaştırmak.

MATERYAL METHOD: Türkiye'de Sars-Cov-2 nedenli pandemi ilan edildiği günden sonra, İstanbul'da tek bir üroloji kliniğinde saptanan toplam 59 primer mesane tümörü hastasının verileri ile daha önceki 2 yılda aynı merkezde saptanan 108 hastanın verileri retrospektif olarak incelendi. Hastaların demografik verilerine ek olarak tümörün T evresi ve derecesi, tümör odak sayısı ve takiplerde progresyon gösterip göstermediğine bakılarak istatistiksel olarak karşılaştırma yapıldı.

BULGULAR: Her iki dönemde de hastaların yaş ve cinsiyet dağılımları benzerdi. Pandemi öncesi dönemde tümör T evreleri sırasıyla Ta (64)/T1(43)/T2(1) iken pandemi döneminde evreler Ta (36)/T1 (16)/T2(7), P değeri:0,004 olarak saptandı. Tümör odak sayılarında gruplar arasında anlamlı bir farklılık yoktu. Pandemi öncesi grupta yalnızca 1 hastada progresyon izlenirken pandemi dönemindeki grupta bu sayı 5 olarak saptandı (P:0,012).

SONUÇ: Pandemi döneminde gerek hasta gerekse de sağlık hizmeti sunumu ile ilgili altyapıdan kaynaklı nedenlerle çoğu hastalığın tanı ve seyrinde değişiklikler izlendi. Kliniğimizde de primer mesane tümörü nedeniyle ameliyat edilen hastaların T evreleri ve tümör progresyon oranları, pandemi öncesindeki gruptan ileri saptandı.

Anahtar Kelimeler: Sars-Cov-2, pandemi, mesane tümörü

Comparison of primary bladder tumor patients during the Sars-Cov-2 pandemic with the pre-pandemic period

Çağlar Yildirim[1], Yasin Vural[2], Aytaç Şahin[2], Göksel Bayar[3]
[1]Samsun Atasam Private Hospital, Urology Department
[2]Health Sciences University İstanbul Fatih Sultan Mehmet Training and Research Hospital, Urology Department
[3]Iskenderun Gelisim Private Hospital, Urology Department

PURPOSE: To compare the diagnosis and follow-up data of patients with primary bladder tumors during the Sars-Cov-2 pandemic with those in the pre-pandemic period.

MATERIAL-METHODS: After the Sars-Cov-2-caused pandemic was declared in Turkey, the data of a total of 59 patients with primary bladder tumor in a single urology clinic in Istanbul and the data of 108 patients in the same center in the previous 2 years were retrospectively analyzed. In addition to the demographic data of the patients, a statistical comparison was made by looking at the T stage and grade of the tumor, the number of tumor, and whether it progressed in the follow-ups.

RESULTS: Age and gender distributions of the patients were similar in both groups. In the pre-pandemic period, tumor T stages were Ta (64)/T1(43)/T2(1), respectively, while in the pandemic period, the stages were Ta (36)/T1 (16)/T2(7), P value:0.004. There was no significant difference between the groups in the number of tumor. While progression was observed in only 1 patient in the pre-pandemic group, this number was found to be 5 in the pandemic period group (P:0.012).

CONCLUSION: During the pandemic period, changes were observed in the diagnosis and course of most diseases due to both the patient and the health service system. T-stages and tumor progression rates of the patients who were operated for primary bladder tumor in our clinic were found to be higher than the pre-pandemic group.

Keywords: Sars-Cov-2, pandemic, bladder tumor

Pandemi dönemi ve pandemi öncesi dönemdeki hastaların yaş, cinsiyet, T evresi, hücresel grade, tümör odak sayısı ve progresyon durumları.
Age, gender, T stage, cellular grade, number of tumor and progression status of patients in the pandemic and pre-pandemic period.

	Covid Öncesi	Covid Dönemi	P değeri
Hasta Sayısı (n)	108	59	
Yaş (yıl) ±ss	65,2±9,8	65,7±11,3	0,283
Cinsiyet (k/e)	8/100	7/52	0,336
T evresi (Ta/T1/T2)	64/43/1	36/16/7	0,004
Grade (LG/HG)	68/40	36/23	0,804
Odak sayısı (Tek/multiple)	45/63	24/35	0,901
Takiplerde progresyon (%)	1 (%0,9)	5 (%8,5)	0,012

**p< 0,05 değeri anlamlı kabul edilmiştir.*
**p< 0.05 value was considered significant.*

SS-020

VI-RADS ile reTUR ihtiyacını azaltabilir miyiz?

Ayberk İplikçi[1], Nesrin Gündüz[2], Muhammed Enes Bulut[1], Hüseyin Özgür Kazan[3], Meftun Çulpan[1], Asıf Yıldırım[1]
[1]İstanbul Medeniyet Üniversitesi, Üroloji Anabilim Dalı, İstanbul
[2]İstanbul Medeniyet Üniversitesi, Radyoloji Anabilim Dalı, İstanbul
[3]Kütahya SBÜ Evliya Çelebi Eğitim ve Araştırma Hastanesi

AMAÇ: Mesane kanseri dünya genelinde en yaygın görülen kanserlerden biridir ve aynı zamanda en sık tekrarlayan/agresif neoplazmalardan biri olarak kabul edilir. Transüretral rezeksiyon (TUR) hem tanı hem de tedavi sağladığı için ilk uygulanması gereken cerrahi işlemdir. TUR kas invazyonunu belirlemede en güvenilir yöntem olmasına rağmen; değişen rezeksiyon kalitesi veya patologlar tarafından kas invazyonunun değerlendirilmesindeki farklılıklar nedeniyle bazen ikinci bir rezeksiyona (reTUR) ihtiyaç duyulur. Mesane Görüntüleme Raporlama ve Veri Sistemi (VI-RADS) kas invazyonunun teşhisine odaklanan mesane kanserinin mpMRG bulgularını değerlendirmek için standart bir yöntem olarak ortaya çıkmıştır ve giderek daha sık kullanılmaktadır. Güncel kılavuzlara göre reTUR gereken hastalarda mpMRG'yi değerlendirmeyi amaçladık.

YÖNTEM: Ocak 2017 ile Ocak 2023 tarihleri arasında mesane tümörü ön tanısı ile başvuran ve preoperatif dönemde mpMRG uygulanan hastalar bu çalışmaya dahil edildi. 220 hastadan inkomplet rezeksiyon yapılanlar, kas invazyonu olanlar ve üst sistem TCC'si olanlar çalışma dışı bırakıldı. Hastalara EAU risk gruplarına göre gerektiğinde ikinci bir TUR uygulandı. ReTUR yapılmayan hastalar bu çalışmaya dahil edilmedi. Dışlama kriterleri sonrasında kalan 39 hasta değerlendirildi. Tüm hastalara TUR gerçekleştirmeden önce bir VIRADS skoru elde etmek için mpMRG uygulandı. Bu retrospektif çalışmada tüm mpMRG'ler deneyimli bir radyolog tarafından yeniden değerlendirildi. İkinci TUR'da tümörlü doku varlığı göz önünde bulundurularak hastalar iki gruba ayrılarak karşılaştırıldı.

BULGULAR: Çalışmamızdaki hastaların %51'inde rezidüel tümör dokusu saptandı. İki grup demografik, radyolojik ve histopatolojik özellikler karşılaştırılarak değerlendirildi (Şekil 1). VIRADS-1 ve 2 hastaların %54'ünde ikinci rezeksiyonda tümör dokusu saptandı. Medyan takip süresi 15 ay (3-70) olan çalışmada 32 (%82) hastaya intravezikal tedavi (MMC:1, BCG:31) uygulandı. Takiplerinde kas invazyonu nedeniyle 2 (%5) hastaya radikal sistektomi uygulandı.

SONUÇLAR: VI-RADS transüretral rezeksiyondan önce kas invazyonunu ayırmada tanısal olarak güçlüdür. Ancak mevcut veriler ışığında MRG'nin sistoskopi ve reTUR'un yerini alması zordur. Görüntüleme sistemlerindeki gelişmeler ve raporlama deneyiminin artacağı düşünüldüğünde, gelecekte prospektif çok merkezli çalışmalara ihtiyaç duyulacaktır.

Anahtar Kelimeler: mesane kanseri, onkoloji, TUR-MT, VIRADS

Can we reduce the need for reTUR with Vesical Imaging-Reporting and Data System (VI-RADS)?

Ayberk İplikçi[1], Nesrin Gündüz[2], Muhammed Enes Bulut[1], Hüseyin Özgür Kazan[3], Meftun Çulpan[1], Asıf Yıldırım[1]
[1]Istanbul Medeniyet University, Department of Urology, Istanbul
[2]Istanbul Medeniyet University, Department of Radiology, Istanbul
[3]University of Health Sciences, Evliya Celebi Training and Research Hospital

OBJECTIVE: Bladder cancer is one of the most common cancers worldwide and is also considered to be one of the most relapsing and aggressive neoplasms. Transurethral resection (TUR) is the first procedure that should be applied because it provides both diagnosis and treatment. Although TUR is the most reliable method for determining muscle invasion, sometimes a second resection (reTUR) is needed due to variable resection quality or differences in the evaluation of muscle invasion by pathologists. Vesical Imaging Reporting and Data System (VI-RADS) has emerged as a standardized method for evaluating mpMRI findings of bladder cancer with a focus on diagnosing muscle invasion and is being used more and more frequently. We aimed to evaluate mpMRI in patients who needed a second TUR according to current guidelines.

METHOD: Patients admitted with a preliminary diagnosis of bladder tumor between January 2017 and January 2023 were included in this study. Out of 220 patients, those with incomplete resection, those with muscle invasion and those with upper system TCC were excluded from the study. A second TUR was applied to the patients when necessary according to their EAU risk groups. Patients who did not undergo reTUR were excluded in this study. After the exclusion criteria, 39 patients were evaluated. All these patients underwent mpMRI to obtain a VIRADS score before performing TUR of the bladder tumor. In this retrospective study, all mpMRIs were re-evaluated by an experienced radiologist. Considering the presence of tumor tissue in the second TUR, the patients were divided into two groups and compared.

RESULTS: Residual tumor tissue was detected in 51% of the patients in our study. The two groups were evaluated by comparing demographic, radiological and histopathological features (Figure 1). Tumor tissue was detected in 54% of VIRADS-1 and 2 patients at the second resection. Intravesical treatment was applied to 32 (82%) patients (MMC:1, BCG:31) in the study with a median follow-up of 15 months (3-70). Radical cystectomy was performed in 2 patients (5%) due to muscle invasion during their follow-up.

CONCLUSION: VI-RADS is diagnostically powerful in distinguishing muscle invasion before transurethral resection. However, MRI is difficult to replace cystoscopy and reTUR in the light of current data. Considering that the developments in imaging systems and reporting experience will increase, prospective multicenter studies will be needed in the future.

Keywords: bladder cancer, oncology, TUR-BT, VIRADS

Şekil 1 / Figure 1

	reTUR tumor (-) (n=19)	reTUR tumor (+) (n=20)	p value
Age, years (mean ± SD)	64,9 ± 9,1	66,5 ± 8,2	0.577
BMI (mean ± SD)	26,7 ± 4,4	28,8 ± 4,1	0.133
Charlson Comorbidity Index (mean ± SD)	4,1 ± 1,7	4,8 ± 1,7	0.208
Tumor size, radiology (mm) (mean ± SD)	20,4 ± 10,3	25,3 ± 14,7	0.239
Tumor size, cystoscopy (mm) (mean ± SD)	29,2 ± 15,1	34,5 ± 16,6	0.306
First TUR-BT, pT (n, %)			0.239
pTa	2 (%10,5)	5 (%25)	
pT1	17 (%89,5)	15 (%75)	
First TUR-BT, muscle presence (n, %)			0.264
Muscle (-)	11 (%57,9)	8 (%40)	
Muscle (+)	8 (%42,1)	12 (%60)	
First TUR-BT, CIS (n, %)			0.798
CIS (-)	14 (%73,7)	14 (%70)	
CIS (+)	5 (%26,3)	6 (%30)	
Recurrence (n, %)			**0.044**
(-)	18 (%94,7)	14 (%70)	
(+)	1 (%15,3)	6 (%30)	
Progression (n, %)			0.316
(-)	18 (%94,7)	17 (%85)	
(+)	1 (%15,3)	3 (%15)	
MRI VIRADS Score (n, %)			0.397
VIRADS-1	2 (%10,5)	0 (%0)	
VIRADS-2	11 (%57,9)	15 (%75)	
VIRADS-3	3 (%15,8)	4 (%20)	
VIRADS-4	2 (%10,5)	1 (%5)	
VIRADS-5	1 (%5,3)	0 (%0)	

SS-021

BCG Uygulanan Kasa İnvaze Olmayan Mesane Kanserinde Nüksü Öngörmede Hematolojik Parametrelerin Değerlendirilmesi

Kemal Gumus
Balıklıgöl Devlet Hastanesi, Üroloji Kliniği, Şanlıurfa, Türkiye

AMAÇ: Kasa invaziv olmayan mesane kanserinde (NMIBC) BCG tedavisi sonrası nüksü öngörmede hematolojk parametrelerin değerlendirilmesi.

GEREÇ-YÖNTEM: Çalışmaya 2015-2021 tarihleri arasında mesane tümörünün transüretral rezeksiyonu (TURBT) sonrasında intravezikal BCG immünoterapisi uygulanan toplam 95 NMIBC hastası dahil edildi. Takiplere gelmeyen ve BCG tedavisini yarıda bırakan 31 hasta çalışma dışı bırakıldı. Geri kalan 64 hasta retrospektif olarak değerlendirildi. Pre op alınan hemogram değerinde nötrofil, lenfosit değerleri, Nötrofil/Lenfosit Oranı (NLR), Platelet/Lenfosit Oranı (PLR) ve Nötrofil x Platelet/Lenfosit Oranı (SII) nüks olan ve olmayanlar arasında karşılaştırıldı. Hastalar en az 1 yıl boyunca sistoskopi yapılarak nüks açısından değerlendirildi.

BULGULAR: Çalışmaya dahil edilen 64 hastanın yaş ortalaması 61.06 (42-80 yıl) idi. Olguların 30'unda nüks görülmekte iken, 34'ünde nüks görülmemektedir. Nüks süresi 6 ay ile 26 ay arasında değişmekte olup, ortalaması 15.73±5.38 ay, medyanı 17 ay saptanmıştır.

Nükse göre yaş arasında istatistiksel olarak anlamlı farklılık bulunmamaktadır ($p>0.05$). Nükse göre nötrofil, lenfosit, platelet düzeyleri arasında istatistiksel olarak anlamlı farklılık bulunmamaktdır ($p>0.05$). Ayrıca nükse göre NLR, PLR ve SII düzeyleri arasında istatistiksel olarak anlamlı farklılık bulunmamaktdır ($p>0.05$). Fakat SII düzeyi nüks olanlarda daha yüksek bulunmuştur (tablo 1).

SONUÇ: Çalışmamızda hematolojik parametreler ile nüks arasında anlamlı ilişki bulunmamıştır. Nüksü öngörmede daha farklı parametrelerin değerlendirilmesi gerekmektedir. Verilerimizin çok merkezli, yüksek volümlü klinik çalışmalar ile desteklenmesi gerekmektedir.

Anahtar Kelimeler: BCG, mesane kanseri, nötrofil lenfosit oranı, platelet lenfosit oranı

Evaluation of Hematological Parameters in Predicting Recurrence in Non-Muscle Invasive Bladder Cancer Treated with BCG

Kemal Gumus
Balikligol Government Hospital, Sanliurfa, Turkey

AIM: Evaluation of hematological parameters in predicting recurrence after BCG therapy in non-muscle invasive bladder cancer (NMIBC).

MATERIALS-METHODS: A total of 95 NMIBC patients who underwent intravesical BCG immunotherapy after transurethral resection of bladder tumor (TURBT) between 2015-2021 were included in the study. 31 patients who did not come for follow-up and discontinued BCG treatment were excluded from the study. The remaining 64 patients were evaluated retrospectively. The neutrophil, lymphocyte values, Neutrophil/Lymphocyte Ratio (NLR), Platelet/Lymphocyte Ratio (PLR) and Neutrophil x Platelet/Lymphocyte Ratio (SII) were compared in the pre-op hemogram value between those with and without relapse. The patients were evaluated for recurrence by performing cystoscopy for at least 1 year.

RESULTS: The mean age of 64 patients included in the study was 61.06 (42-80 years). While recurrence is seen in 30 of the cases, recurrence is not seen in 34 of them. The duration of recurrence varied between 6 months and 26 months, with a mean of 15.73±5.38 months and a median of 17 months.

There was no statistically significant difference between age and recurrence ($p>0.05$). There was no statistically significant difference between neutrophil, lymphocyte and platelet levels according to recurrence ($p>0.05$). In addition, there was no statistically significant difference between NLR, PLR and SII levels according to recurrence ($p>0.05$). However, SII level was found to be higher in relapsed patients (table 1).

CONCLUSION: In our study, no significant relationship was found between hematological parameters and recurrence. Different parameters need to be evaluated in predicting relapse. Our data need to be supported by multicenter, high-volume clinical studies.

Keywords: BCG, bladder cancer, neutrophil lymphocyte ratio, platelet lymphocyte ratio

Nükse Göre Parametreler

	Nüks (-)	Nüks (+)	P
	Ort±SS	Ort±SS	
Yaş	61.23±10.50	60.87±9.36	0.918
Nötrofil	4.72±0.92	5.16±1.54	0.344
Lenfosit	2.63±1.01	2.48±0.66	0.794
Platelet	265.53±66.36	269.13±63.21	0.877
NLR	1.94±0.61	2.25±1.01	0.526
PLR	108.35±33.45	112.82±31.05	0.699
SII	514.33±211.29	590.83±257.93	0.455

Parameters by Recurrence

	Recurrence (-)	Recurrence (+)	P
	Mean±SS	Mean±SS	
Age	61.23±10.50	60.87±9.36	0.918
Neutrophil	4.72±0.92	5.16±1.54	0.344
Lymphocyte	2.63±1.01	2.48±0.66	0.794
Platelet	265.53±66.36	269.13±63.21	0.877
NLR	1.94±0.61	2.25±1.01	0.526
PLR	108.35±33.45	112.82±31.05	0.699
SII	514.33±211.29	590.83±257.93	0.455

SS-022

Varyant histolojili kas invaziv olmayan mesane tümörü tanılı hastalarda nüks gelişimini etkileyen faktörlerin retrospektif değerlendirilmesi

Bayram Aliyev, Serdar Kalemci, Kasım Emre Ergün, Fuat Kızılay, Barış Ahmet Altay, Bülent Mehmet Semerci
Ege Üniversitesi Hastanesi Üroloji Anabilim Dalı

GİRİŞ-AMAÇ: Çalışmamızda varyant histolojili kas invaziv olmayan mesane kanserlerinde nüks gelişimini etkileyen faktörlerin değerlendirilmesini amaçlanmıştır.

GEREÇ-YÖNTEM: 2009-2021 yılları arasında Ege Üniversitesi Hastanesi Üroloji Anabilim Dalı'nda mesane tümörü nedeniyle takip ve tedavi edilen 1034 hasta (231 varyant histolojili) çalışmamıza dahil edildi. Primer transüretral mesane tümörü rezeksiyonu sırasında 3 adet ve üzerindeki tümörler multifokal kabul edildi. Tümör boyutu açısından sınır değer 3 cm alındı.

BULGULAR: İnverted tip %38, glandüler tip %21.2, skuamöz tip ise %34.6 oranında saptandı. Takip sürecinde hastaların %51.1'de endoskopik nüks saptandı. Yaş (p=0.002) ve sigara (p=0.002) faktörleri varyant histolojili hastalarda nüks açısından istatistiksel olarak anlamlı bulunurken, cinsiyetin (p=0.194) nüks üzerinde etkisi saptanmadı. Tümör boyutu (p< 0.001), sayı (p=0.016) ve CİS (p< 0.001) faktörleri nüks gelişimi açısından istatistiksel olarak anlamlı, tümör derecesi (p=0.591) ise anlamsız bulundu. Mitomisin tedavisinin varyant histolojili hastalarda nüks gelişimi üzerinde etkisinin olmadığı saptandı.

SONUÇ: Kas invaziv olmayan mesane kanseri tanılı hastalarda varyant histoloji nüks gelişimini etkilemektedir. Bu nedenle bu hastaların hızlı nüks oranına sahip olup yüksek mortalite ile ilişkili olduğu her zaman göz önünde bulundurulmalıdır.

Anahtar Kelimeler: Mesane kanseri, Varyant histoloji, Endoskopik Nüks

Retrospective evaluation of the factors affecting the development of recurrence in patients with a diagnosis of non-muscle invasive bladder tumor with variant histology

Bayram Aliyev, Serdar Kalemci, Kasım Emre Ergün, Fuat Kızılay, Barış Ahmet Altay, Bülent Mehmet Semerci
Ege University Hospital Department of Urology

INTRODUCTION and AIM: In our study, we aimed to evaluate the factors affecting the development of recurrence in non muscle invasive bladder cancers with variant histology.

MATERIALS-METHODS: A total of 1034 patients (231 with variant histology) who were followed up and treated for bladder tumors in the Department of Urology at Ege University Hospital between 2009 and 2021 were included in our study. Three or more tumors during primary transurethral bladder tumor resection were considered multifocal. The cut-off value for tumor size was 3 cm.

RESULTS: Inverted type was found in 38%, glandular type in 21.2%, and squamous type in 34.6%. Endoscopic recurrence was detected in 51.1% of the patients during the follow-up period. While the age (p=0.002) and smoking (p=0.002) factors was found to be statistically significant in terms of recurrence in patients with variant histology, gender (p=0.194) did not have an effect on recurrence. Tumor size (p< 0.001), number (p=0.016) and CIS (p< 0.001) factors were statistically significant in terms of recurrence, while tumor grade (p=0.591) was found to be insignificant. It was determined that mitomycin treatment had no effect on the development of recurrence in patients with variant histology.

CONCLUSION: Variant histology affects the development of recurrence in patients with non-muscle invasive bladder cancer. Therefore, it should always be considered that these patients have a rapid recurrence rate and are associated with high mortality.

Keywords: Bladder cancer, Variant histology, Endoscopic recurrence

İnverted tip varyant histoloji / Inverted type variant histology

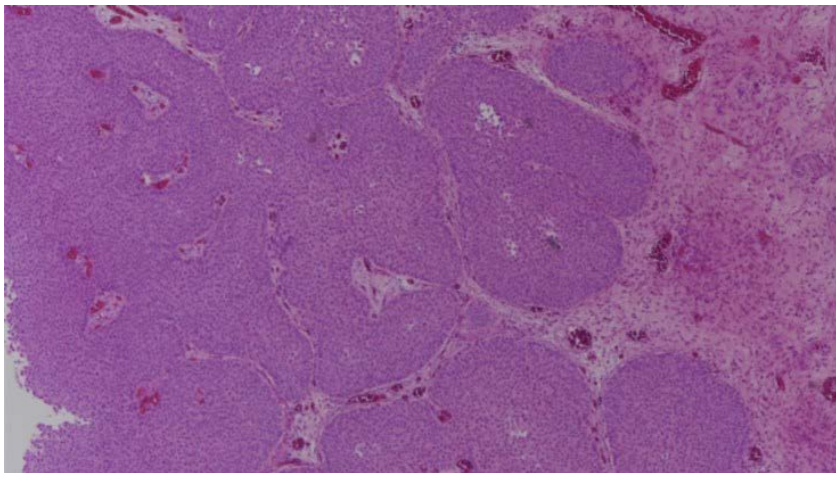

SS-023

İnterstisyel Sistit/Mesane Ağrısı Sendromu Hastalarının Semptom Şiddeti ve Cinsel Fonksiyonları Arasındaki İlişki

Mehmet Gökhan Çulha, Erkan Merder, Veysel Sezgin, Emre Can Polat, Mustafa Erkoç, Alper Ötünçtemur
Sağlık Bilimleri Üniversitesi, Prof. Dr. Cemil Taşçıoğlu Şehir Hastanesi, Üroloji Kliniği, İstanbul

GİRİŞ: Interstisyel sistit/mesane ağrısı sendromu (IC/BPS) sık idrara çıkma, idrara sıkışma ve pelvik ağrı ile karakterize kronik bir hastalıktır. Üriner sisteme bitişik organları olumsuz etkileyerek cinsel işlev bozukluğu komplikasyonlarına yol açar. Bu çalışma, IC/BPS'li hastalardaki cinsel işlev bozukluğunu ve etki eden faktörleri değerlendirmeyi amaçlamıştır.

METOD: Çalışmaya Eylül 2018- Aralık 2022 tarihleri arasında IC/BPS semptomları olan kadın hastalar dahil edilmiştir. Hastaların demografik verileri kayıt edildi. Semptom derecelerini değerlendirme amacı ile interstisyel sistit semptom indeksi(ICSI) ve interstisyel sistit problem indeksi(ICPI) doldurtuldu. Ayrıca hastaların cinsel fonksiyonlarını sorgulama amacı ile 19 sorudan oluşan kadın cinsel fonksiyon ölçeği (FSFI) doldurtuldu.

Her hastaya tanı amacı ile diagnostik sistoskopi yapıldı. Sistoskopide mesane içerisinde patolojik oluşum saptanan (lökoplaki, glomerülasyoni, hunner lezyonu) ve saptanmayan hastalar iki gruba ayrıldı. Bu hastaların semptom skorları karşılaştırıldı.

BULGULAR: Çalışmaya 64 hasta dahil edildi. Hastaların yaş ortalaması 47,54±12,77 idi. BMI ortalaması 28,66±9,02 kg/m2 idi. Tanısal sistoskopi sırasında patolojik bulgu saptanan 30 hasta Grup-1, patolojik bulgu saptanmayan 34 hasta ise grup-2 olarak adlandırıldı.

Hastaların ICSI skoru ortalaması 10,49±2,65, ICPI skor ortalaması 10,05±3,01 idi. FSFI skoru ortalaması ise 15,74±4,48 idi. İki grup karşılaştırıldığında ICSI ve ICPI skorlarının grup-1 de anlamlı olarak daha yüksek olduğu (ICSI için 11,10±3,67 ye 9,69±3,44; p<0,001, ICPI için 11,99±3,36'ya 9,81±2,77 p=0,001) gözlenmiştir. Ayrıca FSFI total skoru ve tüm alt boyut skorlarının grup-1'de anlamlı olarak daha düşük olduğu saptanmıştır (her biri için p<0,001).

ICSI, ICPI skorları ile FSFI skorları arasındaki ilişki saptandığında her iki semptom skoru ile FSFI total skoru arasında negatif yönde orta dereceli anlamlı bir ilişki saptanmıştır (r=-0,562, p<0,001 ICSI-FSFI için; r=-0,451, p=0,001 ICPI-FSFI için).

SONUÇ: Sonuç olarak IC/BPS olgularında sistoskopide saptanan patolojik lezyonların varlığı hastalığın semptomlarını arttırmaktadır. Ayrıca bu semptomların içerisinde kadın cinsel fonksiyon bozukluğu ile de ilişki göstermektedir. Sistoskopide glomerülasyon ya da hunner lezyonu görülmesi hastalığın şiddetini arttırmakta ve hastaların kapsamlı değerlendirilmesini gerektirmektedir.

Anahtar Kelimeler: İnterstisyel sistit, mesane ağrı sendromu, semptom indeksi, problem indeksi, kadın cinsel fonksiyonu

The Relationship Between Symptom Severity and Sexual Functions of Interstitial Cystitis/Bladder Pain Syndrome Patients

Mehmet Gökhan Çulha, Erkan Merder, Veysel Sezgin, Emre Can Polat, Mustafa Erkoç, Alper Ötünçtemur
Department of Urology, University of Health Sciences, Prof. Dr. Cemil Tascioglu City Hospital, Istanbul, Turkey

INTRODUCTION: Interstitial cystitis/bladder pain syndrome (IC/BPS) is a chronic disease characterized by frequent urination, urge to urinate and pelvic pain. It adversely affects the organs adjacent to the urinary system, leading to complications of sexual dysfunction. This study aimed to evaluate sexual dysfunction and influencing factors in patients with IC/BPS.

METHOD: Female patients with IC/BPS symptoms between September 2018 and December 2022 were included in the study. Demographic data of the patients were recorded. Interstitial cystitis symptom index (ICSI) and interstitial cystitis problem index (ICPI) were filled in order to evaluate symptom levels. In addition, the female sexual function scale (FSFI) consisting of 19 questions was filled in order to question the sexual functions of the patients. Diagnostic cystoscopy was performed for each patient for diagnosis. Patients with and without pathological formation in the bladder (leukoplakia, glomerulation, Hunner's lesion) in cystoscopy were divided into two groups. The symptom scores of these patients were compared.

RESULTS: 64 patients were included in the study. The mean age of the patients was 47.54±12.77 years. The mean BMI was 28.66±9.02 kg/m2. Thirty patients with pathological findings during diagnostic cystoscopy were named Group-1, and 34 patients without pathological findings were named group-2.

The mean ICSI score of the patients was 10.49±2.65, and the mean ICPI score was 10.05±3.01. The mean FSFI score was 15.74±4.48. When the two groups were compared, ICSI and ICPI scores were significantly higher in group-1 (11.10±3.67 vs. 9.69±3.44 for ICSI; p<0.001 versus 11.99±3.36 for ICPI). 9.81±2.77 p=0.001) was observed. In addition, FSFI total score and all sub-dimension scores were found to be significantly lower in group-1 (p<0.001 for each). When the relationship between ICSI, ICPI scores and FSFI scores was determined, a moderately significant negative correlation was found between both symptom scores and FSFI total score (r=-0.562, p<0.001 for ICSI-FSFI; r=-0.451, p=0.001 ICPI -For FSFI).

CONCLUSION: In conclusion, the presence of pathological lesions detected on cystoscopy in IC/BPS cases increases the symptoms of the disease. It is also associated with female sexual dysfunction among these symptoms. The presence of glomerulation or hunner lesion on cystoscopy increases the severity of the disease and requires comprehensive evaluation of the patients.

Keywords: Interstitial cystitis, bladder pain syndrome, symptom index, problem index, female sexual function

SS-024

İnsülin rezistansı belirteçleri erektil disfonksiyonu öngörebilir mi?

İhsan Barış Müldür, Çağrı Şenocak, Hakan Bahadır Haberal, Muhammed Arif İbiş, Ömer Faruk Bozkurt
Ankara Atatürk Sanatoryum Eğitim ve Araştırma Hastanesi

AMAÇ: Çağımızın sık karşılaşılan iki önemli hastalığı olan Erektil disfonksiyon (ED) ve metabolik sendrom (MetS) ortak bir mekanizmadan kaynaklanmaktadır; insülin rezistansı(İR). Literatürde yapılan çalışmalarda İR tespitinde kullanılması için günlük pratiğe uygun ve maliyeti düşük belirteçler araştırılmıştır. Çeşitli çalışmalarda ise bu belirteçlerin ED'nin öngörülmesindeki etkinlikleri araştırılmıştır. Ancak, bu belirteçlerin etkinliklerini karşılaştıran yayınlanmış bir çalışma literatürde mevcut değildir. Çalışmamızda İR belirteçleri ile ED arasındaki ilişkiyi saptamayı hedefledik.

GEREÇ YÖNTEM: 2018-2020 yılları arasında polikliniğimize ED şikayeti ile başvuran 25-65 yaş arası 156 hasta çalışmaya dahil edilmiştir. Avrupa Üroloji Derneğinin kılavuzundaki ED'li hastaya yaklaşım şeması örnek alınarak sorgulanan anamnezler, fizik muayene ve kan değerleri sonuçları retrospektif incelenmiştir. ED varlığı ve şiddeti Uluslararası Erektil İşlev Formu-15 (IIEF-15) ile değerlendirilmiştir. IIEF-15 sonucu 22'nin altında olan hastalar ED grubunu; 22 ve üzerinde olan hastalar kontrol grubunu oluşturmaktadır. İR belirteçlerinden; Homeostatic Model Assessment (HOMA-IR), Quantitative Insulin Sensitivity Check Index (QUICKI), Trigliserid-Glukoz İndeksi (TyG), TyG-Vücut Kitle indeksi, TyG-Bel çevresi indeksi çalışmada değerlendirilmiştir. Prematür ejekülasyon gibi ejekülasyon bozuklukları sebebiyle kendini ED olarak nitelendiren hastalar ve arşiv verilerine ulaşılamayan hastalar çalışma dışı bırakılmıştır.

BULGULAR: 156 hastanın 83'ü(%53.2) ED olan grupta, 73'ü(%46.8) ED olmayan grupta yer almaktadır. Hastaların yaş ortanca değeri 47 ve VKİ ortanca değeri 27.17 olup %20.5'i normal kiloda, %53.8'i fazla kilolu, %25.6'sı obezdir. Hastaların %14.1'ü DM, %14.7'si HT, %51.3'inde metabolik sendrom mevcuttur. IIEF skoru ortancası 21 olup 7 hastada(%4.5) şiddetli ED, 20 hastada(%12.8) orta şiddette ED, 29 hastada(%18.6) hafif orta şiddette ED ve 27 hastada(%17.3) hafif ED mevcuttur. 73 hastanın IIEF skoru 22 ve üzerinde olduğu için ED'si yoktur. ED olan grup ve ED olmayan grup (kontrol grubu) arasında parametrelerin tek değişkenli analizi yapıldığında; yaş ortancası, Vücut Kitle indeksi ortancası, obezite oranı, bel çevresi ortanca değeri ve diyabet, hipertansiyon ek hastalıklarının oranı ED(+) grubunda daha yüksek olup istatiksel açıdan anlamlı bulunmuştur. Sigara ve alkol kullanımı ED(+) grupta daha yüksek olmasına rağmen istatiksel açıdan anlamlı fark bulunmamıştır. Laboratuvar değerlerine bakıldığında açlık glukozu, üre, kolesterol, trigliserid, FSH, LH, HbA1c değerleri ED(+) grubunda daha yüksek olmasına rağmen içlerinde sadece açlık glukozu ve FSH yüksekliği istatiksel açıdan anlamlıdır. Serum testosteron düzeyleri bakımından gruplar arasında istatiksel anlamlı fark saptanmamıştır. Tek değişkenli analizde istatiksel açıdan anlamlı gelen değerlere çok değişkenli analiz yaptığımızda; sadece yaş artışının ED oluşumunda anlamlı sonuç verdiği saptanmıştır. İR belirteçleri ve ED ilişkisine baktığımızda ise TyG indeksi, TyG-VKİ ve TyG-bel çevresi indeksi tek değişkenli analizde anlamlı olmasına rağmen çok değişkenli analizde anlamlı bulunmamıştır.

SONUÇ: Çalışmamız sonucunda İR belirteçlerinin hiçbiri tek başına ED'nin öngörülmesinde anlamlılık düzeyine erişememiştir ve sadece yaş anlamlı parametre olarak bulunmuştur. ED'nin multifaktöriyel bir fizyopatolojik süreç olmasının, anlık bakılan açlık glukozu ve insülin değerleri ile hesaplanan bu belirteçlerin bireysel glisemik kontrolü uzun vadede ön görmedeki kısıtlılığına ek olarak IIEF-5 ile ED sorgulamanın subjektif bir yöntem olması ve renkli penil doppler USG kadar objektif verileri sağlamada kısıtlılık yaratmasının bu sonuçlarda etkili olabileceğini düşünmekteyiz.

Anahtar Kelimeler: Erektil disfonksiyon, İnsülin rezistansı, Metabolik sendrom

Can markers of insulin resistance predict erectile dysfunction?

İhsan Barış Müldür, Çağrı Şenocak, Hakan Bahadır Haberal, Muhammed Arif İbiş, Ömer Faruk Bozkurt
Ankara Atatürk Sanatoryum Education and Research Hospital

OBJECTIVE: Erectile dysfunction (ED) and metabolic syndrome (MetS), two of the most common diseases of our age, are caused by a common mechanism; insulin resistance (IR). In studies conducted in the literature, low cost and suitable markers for daily practice were investigated for use in the detection of IR. In our study, we aimed to determine the relationship between IR markers and ED.

MATERIAL-METHOD: 156 patients aged 25-65 years who applied to our outpatient clinic with ED complaints between 2018 and 2020 were included in the study. Anamnesis, physical examination and blood values were examined retrospectively. The presence and severity of ED were evaluated with the International Erectile Function Form-15 (IIEF-15). Patients with an IIEF-15 result below 22 included the ED group; Patients who are 22 and above constitute the control group. From IR markers; Homeostatic Model Assessment (HOMA-IR), Quantitative Insulin Sensitivity Check Index (QUICKI), Triglyceride-Glucose Index (TyG), TyG-Body Mass index, TyG-Waist circumference index were evaluated in the study. Patients who described themselves as ED due to ejaculation disorders such as premature ejaculation and patients whose archival data could not be accessed were excluded from the study.

RESULTS: Of the 156 patients, 83 (53.2%) were in the ED group and 73 (46.8%) were in the non-ED group. The median age of the patients was 47 and the median BMI value was 27.17, with 53.8% of them overweight, and 25.6% of them were obese. 51.3% of the patients had metabolic syndrome. The median IIEF score was 21. 73 patients do not have ED because their IIEF score is 22 and above. When univariate analysis of the parameters was performed between the ED group and the non-ED group (control group); The median age, the median body mass index, the obesity rate, the median waist circumference were higher in the ED(+) group and were found to be statistically significant. Looking at the laboratory values, only fasting glucose and FSH levels were statistically significant. When we perform multivariate analysis on values that are statistically significant in univariate analysis; it was determined that only the increase in age gave a significant result in the formation of ED. When we look at the relationship between IR markers and ED, although TyG index, TyG-BMI and TyG-waist circumference index were significant in univariate analysis, they were not significant in multivariate analysis.

CONCLUSION: As a result of our study, none of the IR markers alone could reach the level of significance in the prediction of ED, and only age was found to be a significant parameter. In addition to the fact that ED is a multifactorial physiopathological process, the limitations of these markers, which are calculated by instantaneous fasting glucose and insulin values, in predicting individual glycemic control in the long term, ED interrogation with IIEF-5 is a subjective method and a limitation in providing objective data as color penile Doppler USG. We think that it may be effective in these results.

Keywords: Erectile dysfunction, insulin resistance, metabolic syndrome

ROC anallizi sonuçları / ROC curve

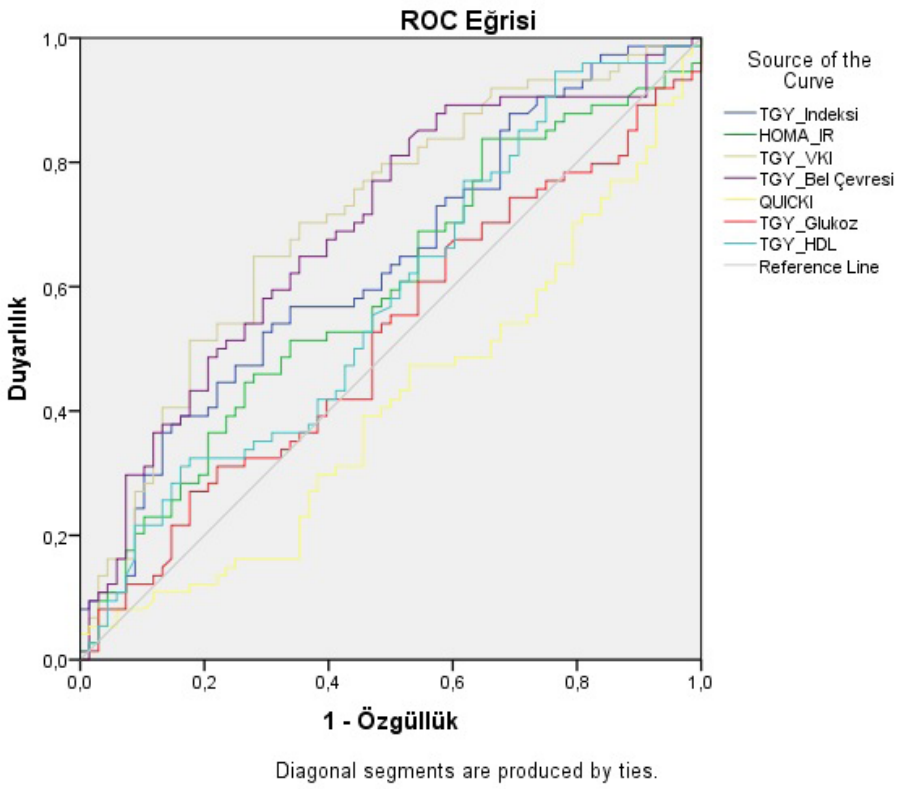

Tablo 1:Çok değişkenli analiz sonuçları

	OR	P değeri
Yaş	1.076 (1.040-1.114)	<0.001
Vücut kitle indeksi	1.092 (0.984-1.212)	0.098
Bel çevresi	0.986 (0.917-1.061)	0.709
DM	0.753 (0.145-3.899)	0.735
HT	0.292 (0.059-1.447)	0.132
Açlık glukozu	1.001 (0.987-1.016)	0.854
FSH	1.069 (0.962-1.188)	0.215
TyG indeksi	1.191 (0.592-2.397)	0.624
TyG-VKİ	0.929 (0.796-1.085)	0.353
TyG - Bel Çevresi indeksi	1.002 (0.866-1.159)	0.981

Table 1:Multivariate analysis results

	OR	P value
Age	1.076 (1.040-1.114)	<0.001
BMI	1.092 (0.984-1.212)	0.098
Waist circumference	0.986 (0.917-1.061)	0.709
DM	0.753 (0.145-3.899)	0.735
HT	0.292 (0.059-1.447)	0.132
Fasting glucose	1.001 (0.987-1.016)	0.854
FSH	1.069 (0.962-1.188)	0.215
TyG index	1.191 (0.592-2.397)	0.624
TyG-BMI	0.929 (0.796-1.085)	0.353
TyG-Waist circumference index	1.002 (0.866-1.159)	0.981

SS-025

Peyronie Hastalarında Kurvatür Gelişiminde Risk Faktörleri Var mı?

Sevgin Yılmaz[1], Murat Topcuoğlu[2], Murat Çakan[3]
[1]Kozan Devlet Hastanesi,Üroloji Bölümü,Adana
[2]Alanya Alaaddin Keykubat Üniversitesi Tıp Fakültesi,Üroloji Ana Bilim Dalı,Antalya
[3]Sağlık Bilimleri Üniversitesi Dışkapı Eğitim Araştırma Hastanesi,Üroloji Ana Bilim Dalı,Ankara

AMAÇ: Peyronie hastalarında kurvatür gelişimine neden olabilecek risk faktörlerinin belirlenmesi.

MATERYAL-METOD: SBÜ Dışkapı Eğitim Araştırma Hastanesi Üroloji Kliniğine erektil disfonksiyon (ED) şikayeti ile başvuran 1200 hastanın dosyası retrospektif olarak değerlendirildi. ED şikayetine eşlik eden tüm Peyronie (PD) hastaların dosyaları değerlendirildi. Semptom süresi 12 ayı geçen PD hastaları kronik dönem PD hastası olarak belirlendi ve çalışmaya dahil edildi. Çalışmaya dahil edilen 110 kronik dönem PD hastası, eşlik eden penil kurvatür olup olmamasına göre 2 gruba ayrıldı. Penil Kurvatür eşlik eden 87 hasta grup 1 olarak belirlenirken penil kurvatür eşlik etmeyen 23 hasta grup 2 olarak belirlendi.Her iki grup, tıbbi özgeçmiş ve serum biyokimya değerleri (açlık kan şekeri, total kolestrol, trigliserid, HDL-kolestrol ve LDL –kolestrol, total testosteron) açısından karşılaştırıldı.

BULGULAR: Her iki grup ortalama yaş, ortalam ED ve PD süresi açısından istatistiksel olarak benzerdi. Grup 1'deki hastalarda ortalama IIEF-5 skorları daha düşük bulundu. Grup 1 hastalarda Diabetes Mellitus (DM) insidansı daha yüksek iken aterosklerotik kalp hastalığı (ASKH) oranı açısından gruplar istatistiksel olarak benzer bulundu (Tablo).. Tıbbı hikayelerinde diğer patolojiler açısından gruplar arasında belirgin farklılık izlenmedi. Grup 1 hastalarda ortalama açlık kan şekeri, total kolestrol, LDL-kolestrol değerleri daha yüksek iken, trigliserid, HDL-kolestrol ve total testosteron değerleri açısından gruplar arası anlamlı bir farklılık izlenmedi (Tablo).

SONUÇ: Kronik dönem Peyronie hastalarında kurvatür gelişiminde DM varlığı, serum total kolestrol ve LDL-kolestrol değerlerinin yüksekliği risk faktörü olarak görünmektedir.

Anahtar Kelimeler: Peyronie Hastalığı, Erektil Disfonksiyon, Kurvatür

Are There Any Risk Factors For The Development Of Penil Curvature In Peyronie Disease?

Sevgin Yılmaz[1], Murat Topcuoğlu[2], Murat Çakan[3]
[1]Kozan State Hospital, Urology Department,Adana
[2]Alanya Alaaddın Keykubat Unıversıty, Faculty Of Medicine, Department of Urology, Antalya
[3]University of Health Sciences, Dışkapı Yıldırım Beyazıt Training and Research Hospital, Department of Urology, Ankara

AİM: To determine the risk factors that may take a role in the development of penil curvature in Peyronie's Disease. (PD)

MATERİAL-METHOD: Medical data of 1200 erectile dysfunction (ED) patients who were applied to the Dışkapı Training and Research Hospital Urology Clinic were evaluated retrospectively. All Peyronie's (PD) patients with accompanying ED were evaluated. Patients with Peyronie's disease (PD) symptoms last more than 12 months were defined as chronic PD. A total of 110 patients with chronic PD were divided into two groups according to the presence or absence of concomitant penile curvature. While 87 patients with penile curvature were determined as group 1, 23 patients without penile curvature were determined as group 2. Both groups were compared in terms of medical history and serum biochemistry (fasting blood glucose, total cholesterol, triglyceride, HDL-Cholesterol, LDL-Cholesterol and total Testosterone).

RESULTS: The groups were statistically similar in mean age, duration of ED and PD. Patients in group 1 had lower mean IIEF-5 score. Although the incidence of Diabetes Mellitus (DM) was higher in group 1, a statistically similar incidence of Aterosclerotic Hearth Disease (ASHD) was found between the groups (Table). With regard to other pathological diseases in their medical history, no significant differences were observed between the groups. Although group 1 had higher mean fasting glucose, total cholesterol, LDL-Cholesterol, there were no differences between the groups in terms of mean triglyceride, HDL-cholesterol and total testosterone values. (Table)

CONCLUSION: DM, high serum total cholesterol, LDL-cholesterol values appear to be risk factors for the development of curvature in chronic PD patients.

Keywords: Peyronie Disease, Erectile Dysfunction, Curvature

Grupların Karşılaştırılması

	Grup 1 (n=87)	Grup (n=23)	p
Yaş(Yıl)**	55,55±10,68	54,39±6,71	0,51
ED Süresi (Ay)**	29,67±31,22	34,74±38,03	0,26
PD Süresi (Ay)**	23,91±11,76	25,91±9,07	0,09
IIEF-5 Skoru**	7,74±3,63	9,76±3,75	0,04*
Glikoz (mg/dl)**	138,38±48,84	122,13±47,81	0,02*
Total Kolestrol(mg/dl) **	211,17±43,31	188,78±36,18	0,04*
Trigliserid(mg/dl) **	156,11±67,58	156,48±50,03	0,86
HDL-Kolestrol (mg/dl)**	40,06±12,94	37,09±8,23	0,27
LDL-Kolestrol (mg/dl)**	138,02±36,43	126,35±35,56	0,03*
Diabetes Mellitus n (%)***	Var: 34 (37,8) Yok: 56 (62,2)	Var:7 (30,4) Yok: 16 (69,6)	0,03*
Aterosklerotik Kalp Hastalığı n (%)***	Var: 26 (28.9) Yok: 64 (71.1	Var: 6 (26) Yok:17 (74)	0,42

****Ki-kare ** Mann Whitney-U analizi yapılmıştır. *0,05 düzeyinde anlamlı farklılık*

Comparison of Groups

Age(Year)**	55,55±10,68	54,39±6,71	0,51
Duration of ED**(Month)	29,67±31,22	34,74±38,03	0,26
Duration of PD**(Month)	23,91±11,76	25,91±9,07	0,09
IIEF-5 Score**	7,74±3,63	9,76±3,75	0,04*
Glucose**	138,38±48,84	122,13±47,81	0,02*
Total Cholestrol(mg/dl) **	211,17±43,31	188,78±36,18	0,04*
Triglyceride(mg/dl) **	156,11±67,58	156,48±50,03	0,86
HDL-Cholestrol (mg/dl)**	40,06±12,94	37,09±8,23	0,27
LDL-Cholestrol (mg/dl)**	138,02±36,43	126,35±35,56	0,03*
Diabetes Mellitus n (%)***	Yes: 34 (37,8) No: 56 (62,2)	Var:7 (30,4) Yok: 16 (69,6)	0,03*
Atherosclerotic Heart Disease n (%)***	Yes: 26 (28,9) No: 64 (71,1)	Yes: 6 (26) No::17 (74)	0,42

****Chi-square ** Mann Whitney-U analysis was performed. *Significant difference at 0.05 level*

SS-026

Düşük El Kavrama Kuvveti İle Erektil Disfonkisyon Arasındaki İlişki

Muhammed Enes Bulut, Özgür Arıkan, Özgür Efıloğlu, İlkın Hamıd Zada
İstanbul Medeniyet Üniversitesi, Üroloji Ana Bilim Dalı

AMAÇLAR: Erkeklerde el kavrama kuvveti ile erektil disfonksiyon (ED) arasındaki ilişkiyi değerlendirmek.

YÖNTEMLER: Çalışmaya Ekim 2022 ile Aralık 2022 tarihleri arasında üroloji polikliniğine gelen 81 hasta dahil edildi. 41 hasta erektil disfonkiyon grubunu, 40 hasta kontrol grubunu oluşturmaktadır. Erektil disfonksiyon grubunu androloji polikliniğine başvuran hastalar oluşturmuş olup, kontrol grubunu üroloji polikliniğine gelen ve malignite dışı şikayeti olan hastalar oluşturmaktadır.

El kavrama kuvveti sağ,sol elin 3 defa el dinamometresi ile kavrama kuvveti ölçülüp ortalaması alınarak elde edildi. Katılımcıların erektil disfonkisyonu Uluslararası Erektil Fonksiyon İndeksi'nin (IIEF) ile değerlendirildi. Çalışmaya dahil edilen hastaların psikolojik durumu Beck depresyon indexi ile değerlendirildi, 17 ve üzeri puan alan katılımcılar çalışmadan dışlandı. Ayrıca malignite şikayeti olan hastalar da çalışmadan dışlandı.

BULGULAR: Her iki grubun ortalama yaş ve vücut kitle endeksi benzerdi. IIEF skoru Erektil disfonksiyonu olan grupta ortalama 13,05 puan; kontrol grubunda ortalama 21,30 puan olarak görüldü. Sağ el kavrama kuvveti erektil disfonkisyonu olan grupta 39,06 kg; kontrol grubunda 43,71 kg olarak ölçüldü ve gruplar arasında istatiksel olarak anlamlı fark saptandı. Sol el kavrama kuvveti erektil disfonkisyonu olan grupta ortalama 35,10 kg; kontrol grubunda 39,45 kg olarak ölçüldü.

SONUÇ: Çalışmamızda kas kuvveti ile erektil fonksiyon arasında korelasyon görülmüştür. Çalışmamızın ön sonuçlarıdır, hasta sayısı yetersiz olup çalışmamız devam etmektedir.

Anahtar Kelimeler: erektil, disfonksiyon, kavrama

The Relationship Between Low Hand Grip Strength and Erectile Dysfunction

Muhammed Enes Bulut, Özgür Arıkan, Özgür Efiloğlu, İlkin Hamid Zada
Department of Urology, İstanbul Medeniyet Üniversitesi

OBJECTIVES: To evaluate the relationship between hand grip strength and erectile dysfunction (ED) in men.

METHODS: 81 patients who came to the urology outpatient clinic between October 2022 and December 2022 were included in the study. 41 patients constitute the erectile dysfunction group and 40 patients constitute the control group. The erectile dysfunction group consisted of patients who applied to the andrology outpatient clinic, and the control group consisted of patients who came to the urology outpatient clinic and had non-malignant complaints. Hand grip strength was obtained by measuring the grip strength of the right and left hand 3 times with a hand dynamometer and taking the average. Participants' erectile dysfunction was assessed using the International Index of Erectile Function (IIEF). The psychological state of the patients included in the study was evaluated with the Beck depression index, and participants with a score of 17 and above were excluded from the study. In addition, patients with malignancy complaints were also excluded from the study.

RESULTS: The mean age and body mass index of both groups were similar. The mean IIEF score was 13.05 points in the group with erectile dysfunction; mean score of 21.30 in the control group. Right hand grip strength was 39.06 kg in the group with erectile dysfunction; It was measured as 43.71 kg in the control group and a statistically significant difference was found between the groups. The mean left hand grip strength was 35.10 kg in the group with erectile dysfunction; It was measured as 39.45 kg in the control group.

CONCLUSION: In our study, a correlation was observed between muscle strength and erectile function. These are the preliminary results of our study, the number of patients is insufficient and our study continues.

Keywords: erectile, dysfunction, grip

Çalışma popülasyonun karakteristik özellikleri / Characteristic of the study population.

	ED var (n:41)	ED yok (n:40)	p
Yaş	55,15 ± 8,35	53 ± 8,21	0,095
BMI (kg/m2)	28,07 ± 4,66	25,89 ± 4,16	0,436
Charlson Komorbidite İndeksi	2,54 ± 2,22	1,13 ± 1,68	0,018
Medeni Durum (%) **Evli** **Bekar**	 40 (2,4) 1 (97,6)	 27 (67,5) 13 (32,5)	0,003
Eğitim Durumu **İlkorta okul** **Lise** **Üniversite**	 18 (43,9) 15 (36,6) 8 (19,5)	 16 (40) 7 (17,5) 17 42,5)	0,044
Sigara kullanımı paket/yıl	15,20 ± 15,03	15,13 ± 15,07	0,904
Alkol kullanımı **Var** **Yok**	 6 (14,6) 35 (85,4)	 6 (15) 34 (85)	0,963
İlişki sayısı/ay	2,54 ± 2,31	3,20 ± 1,60	0,209
Beck Depresyon Skoru **Minimal depresyon (0-9)** **Hafif depresyon (10-16)**	 29 (70,7) 12 (29,3)	 23 (57,5) 17 (42,5)	0,214
Hand Grip Test Sağ El Ortalama	39,06 ± 8,38	43,71 ± 9,03	0,054
Hand Grip Test Sol El Ortalama	35,10 ± 7,64	39,45 ± 8,73	0,005
IEFF-5 Skoru	13,05 ± 4,69	21,30 ± 2,47	0,001

SS-027

Diyabetik Hastalarda Retinopati Varlığının Peyronie Hastalığının Görülme Sıklığına Etkisi

Nusret Can Çilesiz[1], Serkan Gönültaş[2]
[1]Biruni Üniversitesi Tıp Fakültesi
[2]Gaziosmanpasa Eğitim ve Araştırma Hastanesi

Giriş ve Amaç: Peyronie hastalığı (PD), korpus kavernozumu saran tunika albugineanın fibröz, elastik olmayan skar oluşumunun izlediği inflamatuar reaksiyonla karakterize lokalize bir bağ dokusu hastalığıdır. Literatürde PD prevalansı %0.4-20.3 arasında olmakla birlikte ED ve diyabetli hastalarda daha yüksek PD prevalans oranları yayınlanmıştır.

Peyronie hastalığı patofizyolojisinde TGF-β seviylerindeki artış rol almakta olup diyabetik hastalarda renal hücre hipertrofisini ve hücre dışı matris birikimini desteklediği gösterilmiştir. Diyabetin en sık görülen komplikasyonlardan biri olan diyabetik retinopatide (DR), görme bozukluğunun ana nedeni fibrovasküler dokunun çoğalmasıyla hücre dışı matris bileşenlerinin bozulması olarak bilinmektedir.

Bu çalışmada Diyabetik hastalarda DR ve PD komplikasyonlarının birlikte görülme sıklığını araştırmayı amaçladık.

Materyal Metod: Üroloji ve Göz hastalıkları polikliniği ne başvuran 50 yaş üstü erkek hastalardan diyabetes mellitus tanısı alan hastalar dahil edildi. Geçirilmiş penil cerrahi hikayesi olan hastalar, radikal pelvik cerrahi geçiren hastalar, penil deformite veya fraktür nedeniyle medikal tedavi almış olan hastalar, eski tanılı Diyabet hastalığı dışı retinopati hikayesi olan hastalar, mental ve nörolojik komplikasyonlar nedeniyle iletişim kurulamayan hastalar dahil edilmedi.

Hastaların yaş, ek hastalıkları, alışkanlıkları (sigara, alkol vb.), kullandığı ilaçlar, geçirilmiş operasyonları, beden/kitle indeksi sosyodemografik veri olarak kaydedildi.

Hastaların ürogenital muayenesi yapılarak PD açısından sorgulama ve fiziki muayenesi kaydedildi. PD nin fazı (akut-kronik), penis kurvatür varlığı ve derecesi kaydedildi. Erektil fonksiyon değerlendirilmesi için IIEF (Uluslararası erektil işlev formu) doldurularak kaydedildi.

Göz polikliniğinde tüm hastaların rutin DR taramaları yapıldı. Evreleme DR yok, hafif/orta ya da şiddetli non proliferatif DR ve proliferatif DR olarak yapıldı. Tüm veriler Microsoft Excel formatında kaydedilerek istatistiksel analiz yapıldı.

Bulgular: Çalışmaya dahil edilme krtiterlerini karşılayan 61 hasta dahil edildi. Bu hastaların yaş ort 54.3±3.5 olarak hesaplandı. Hastaların %16.3 sinde (n=10) koroner arter hastalığı, %52.4 (n=32) Hipertansiyon ve %13.1 ünde (n=8) hiperlipidemi ek hastalığı olduğu hesaplandı. BMI ort 31,5±1,8 olarak hesaplandı. Tüm hastaların %37.7'sinde (n=23) diyabetik retinopati komplikasyonu olduğu görüldü. Buna göre hastalar DRP(+) VE DRP(-) olarak iki gruba ayrıldı. Bu hastalardan 4 tanesinde proliferatif DRP; geri kalan 19'unda ise non-proliferatif DRP olduğu görüldü.

Hastaların erektil fonksiyon değerlendirilmesinde 45 hastada (%73.7) erektil disfonksiyon olduğu görüldü. Tüm hastaların ort. IIEF-5 değeri 16,3±3,2 idi. Tüm hastalarda PD varlığı ise %22.9 (n=14) olarak hesaplandı. Bu hastaların 8'inde akut faz PD 6'sında ise kronik faz PD varlığı görüldü.

Yapılan analizde DRP (+) ve DRP (-) gruplarının ort yaş, ek hastalık, BMI ve alışkanlıklar bakımından arasında anlamlı fark görülmedi (p>0.05). DRP (+) grubu ort IIEF-5 skoru bakımından DRP (-) gruba göre anlamlı düşük olduğu (14.39±1.69 vs 17.52±1.02; p=0.03) hesaplandı. DRP (+) grupta (%48.7 vs %7.8; p=0.001) DRP (-) gruba göre istatistiksel anlamlı olarak PD varlığının daha fazla olduğu hesaplandı.

Sonuç: Diyabet hastalığının fibrovasküler ve fibroproliferatif komplikasyonlarından olan diyabetik retinopati varlığında Peyronie hastalığının görülme oranının daha fazla olduğunu söyleyebiliriz. Bu bulgunun özellikle

histopatolojik olarak destekleyen daha yüksek serili çalışmalarla araştırılması gerekir.

Anahtar Kelimeler: diyabet, Peyronie, diyabetik retinopati

The Effect of Presence of Retinopathy on the Incidence of Peyronie's Disease in Diabetic Patients

Nusret Can Çilesiz[1], Serkan Gönültaş[2]
[1]Birun, Universtity, Faclty of Medicine, Department of Urology, Istanbul
[2]Gaziosmanpasa Eğitim ve Araştırma Hastanesi

Introduction and purpose: Peyronie's disease(PD) is a localized connective tissue disease characterized by an inflammatory reaction followed by fibrous, inelastic scar formation of the tunica albuginea surrounding the corpus cavernosum.Although the prevalence of PD is between 0.4-20.3% in the literature, higher prevalence rates of PD have been published in patients with ED and diabetes.

In diabetic retinopathy (DR), which is one of the most common complications of diabetes, the main cause of visual impairment is known as the deterioration of extracellular matrix components by proliferation of fibrovascular tissue. In this study, we aimed to investigate the incidence of DR and PD complications in diabetic patients.

Material Method: Among the male patients over the age of 50 who applied to the Urology and Ophthalmology outpatient clinic, patients diagnosed with diabetes mellitus were included. Patients with a previous penile surgery history, patients undergoing radical pelvic surgery, patients who received medical treatment for penile deformity or fracture, patients with a previous history of nondiabetic retinopathy, and patients who could not be contacted due to mental and neurological complications were not included.

Age, additional diseases, habits (smoking,alcohol,etc.), medications used, previous operations, body/mass index of the patients were recorded as sociodemographic data.

Urogenital examination of the patients was performed, and questioning in terms of PD were recorded. The phase of PD (acute-chronic), presence and degree of penile curvature were recorded. IIEF was filled and recorded. DR scans of all patients were performed in the eye outpatient clinic. Staging was done as no DR, non-proliferative DR and proliferative DR.

Results: 61 patients who met the inclusion criteria were included in the study. The mean age of these patients was calculated as 54.3±3.5. It was calculated that 16.3% (n=10) of the patients had coronary artery disease, 52.4%(n=32) had hypertension, and 13.1%(n=8) had additional hyperlipidemia.

The mean BMI was calculated as 31.5±1.8. A complication of diabetic retinopathy was observed in 37.7% (n=23) of all patients. Accordingly, the patients were divided into two groups as DRP(+) and DRP(-). Proliferative DRP in 4 of these patients; the remaining 19 had non-proliferative DRP.

Erectile dysfunction was observed in 45 patients (73.7%) in the erectile function evaluation of the patients. All patients mean. The IIEF-5 value was 16.3±3.2. The presence of PD in all patients was calculated as 22.9%(n=14). Eight of these patients had acute phase PD and 6 had chronic phase PD.

In the analysis, no significant difference was found between DRP (+) and DRP (-) groups in terms of mean age, comorbidity, BMI and habits ($p>0.05$). It was calculated that the mean IIEF-5 score of the DRP (+) group was significantly lower than the DRP(-) group (14.39±1.69vs17.52±1.02;$p=0.03$). It was calculated that the presence of PD was statistically significantly higher in the DRP(+) group (48.7%vs7.8%;$p=0.001$) compared to the DRP(-) group.

Conclusion: We can say that the incidence of Peyronie's disease is higher in the presence of diabetic retinopathy, which is one of the fibrovascular and fibroproliferative complications of diabetes.

This finding should be investigated with higher series studies that support histopathologically.

Keywords: diabetes, Peyronie, Diyabetic rethinopathy

SS-028

Penil Protez İmplantasyonu İçin Pelvik Cerrahi Geçirmiş Hastalarda Ektopik Rezervuar Yerleştirilmesi Gerekli midir?

Naci Burak Çınar, İbrahim Erkut Avcı, Enes Malik Akdaş, Serdar Baykal, Muhlis Ünal, Abdullah Enes Baynal, Engin Telli, Mustafa Melih Çulha
Kocaeli Üniversitesi Tıp Fakültesi Hastanesi, Üroloji Kliniği

Amaç: Kliniğimizde pelvik cerrahi sonrası retzius aralığına rezervuar yerleştirilen hastaların intraoperatif ve postoperatif komplikasyonlarını ve bir olgumuzun rezervuar yerleştirilmesini video sunum olarak bildirmeyi amaçlıyoruz.

Gereç ve Yöntemler: 2000-2022 yılları arasında pelvik cerrahi geçiren ve sonrasında retzius aralığına rezervuar yerleştirilen 87 hasta geriye dönük olarak tarandı. Hastaların geçirilmiş pelvik cerrahileri, operasyon sırasında ve sonrasında ortaya çıkan komplikasyonlar incelendi. Ek olarak altı yıl önce mesane kanseri nedeniyle açık radikal sistektomi ve kontinan üriner diversiyon uygulanan 38 yaşındaki erkek hastaya üç parçalı penil protez implantasyonu ve retzius aralığına rezervuar yerleştirilmesi video olarak kaydedildi.

Bulgular: Pelvik cerrahi sonrası retzius aralığına rezervuar yerleştirilen 87 hastada intraoperatif komplikasyon gelişmedi. Penis protez revizyonu 4 hastaya rezervuar dışı komplikasyonlar nedeniyle uygulandı (Tablo 1). Hastaların pelvik cerrahi öyküleri Tablo 1'de sunulmuştur. Video olarak sunulan olgunun postoperatif batın tomografisinde rezervuarın yerleştirildiği alan şekil1' de gösterilmektedir.

Sonuç: Pelvik cerrahi geçiren hastalarda retzius aralığında meydana gelen yapışıklıklar, anatomik değişiklikler ve gelişen komplikasyonlar (mesane, bağırsak ve vasküler yaralanmalar) nedeniyle penil protez rezervuar yerleştirilmesi için ektopik alanlar tarif edilmiştir. Klinik tecrübemiz suprapubik ikinci bir insizyon ile retzius aralığına yerleştirilen rezervuarların hem hasta memnuniyetinin iyi olması hem protez komplikasyonlarında artışa yol açmaması nedeniyle hala güvenilir olarak kabul edilebileceği yönündedir.

Anahtar Kelimeler: Penil protez implantasyonu, Retzius aralığı, Pelvik cerrahi, Erektil disfonksiyon, Rezervuar yerleşimi.

Is ectopic reservoir placement necessary in patients who have undergone previous pelvic surgery for penile prosthesis implantation?

Naci Burak Çınar, İbrahim Erkut Avcı, Enes Malik Akdaş, Serdar Baykal, Muhlis Ünal, Abdullah Enes Baynal, Engin Telli, Mustafa Melih Çulha
Kocaeli University Medical Faculty Hospital, Urology Clinic

Objective: We aim to report the intraoperative and postoperative complications of patients who have a reservoir placed in the retzius space after pelvic surgery in our clinic and the reservoir placement of one of our cases as a video presentation.

Materials and Methods: We retrospectively reviewed 87 patients who underwent pelvic surgery between 2000 and 2022 after which a reservoir was placed in the retzius space. The previous pelvic surgeries of the patients and the complications that occurred during and after the operation were examined. In addition, a 38-year-old male patient who underwent open radical cystectomy and continent urinary diversion for bladder cancer six years ago, implantation of a three-piece penile prosthesis and placement of a reservoir in the retzius space was video recorded.

Results: Intraoperative complications did not develop in 87 patients who had a reservoir placed in the retzius space after pelvic surgery. Penile prosthesis revision was performed in 4 patients due to extra-reservoir complications (Table 1). The pelvic surgery histories of the patients are presented in Table 1. The area where the reservoir was placed in the postoperative abdominal tomography of the case presented as a video is shown in figure 1.

Conclusion: Ectopic areas have been described for penile prosthesis reservoir placement due to adhesions in the retzius space, anatomical changes and developing complications (bladder, bowel and vascular injuries) in patients undergoing pelvic surgery. Our clinical experience is that reservoirs placed in the retzius space with a second suprapubic incision can still be considered safe because of both good patient satisfaction and no increase in prosthetic complications.

Keywords: Penile prosthesis implantation, Retzius space, Pelvic surgery, Erectile dysfunction, Reservoir placement.

Hasta Bilgileri

n	87
Ameliyat yaşı (y)	52,3 ± 6,4
Takip (ay)	76 ± 8,2
İntraoperatif komplikasyonlar, n	0
Postoperatif komplikasyonlar, n	4
Enfeksiyonla ilgili, n	2
Mekanik arıza, n	2
Rezervuarla ilişkili komplikasyonlar, n (%)	0
Geçirilmiş Pelvik Cerrahi Tipleri	
Radikal prostatektomi, n (%)	56 (64.3)
Sistoprostatektomi, n (%)	17 (19.5)
İnguinal herni onarımı (bilateral), n (%)	7 (8)
Transseksüel erkekler, n (%)	7 (8)

Subject information

n	87
Age at surgery (y)	52.3 ± 6.4
Follow-up (mo)	76 ± 8.2
Intraoperative complications, n	0
Postoperative complications, n	4
Infection-related, n	2
Mechanical failure, n	2
Reservoir-related complications, n (%)	0
Type of prior pelvic surgery	
Radical prostatectomy, n (%)	56 (64.3)
Cystoprostatectomy, n (%)	17 (19.5)
Inguinal hernia repair (bilateral), n (%)	7 (8)
Transgender men, n (%)	7 (8)

SS-029

Prematür Ejakülasyon ve Erektil Disfonksiyon Tedavisinde On-Demand Tadalafil ve Lidokain Sprey Kombinasyonunun Etkisi

Mehmet Gökhan Çulha, Bahadır Ermeç
Sağlık Bilimleri Üniversitesi, Prof. Dr. Cemil Taşçıoğlu Şehir Hastanesi, Üroloji Kliniği, İstanbul

GİRİŞ: Prematür ejakülasyon(PE) ve erektil disfonksiyon(ED) en sık görülen cinsel fonksiyon bozukluklarındandır. ED ve PE birlikteliği sık görülmektedir. Bu çalışmanın amacı ED+PE hastalarında on demand tadalafil ve on demand lidokain sprey tedavisinin etkinliğini ve güneilirliğini değerlendirmektir.

METOD: Ocak 2020-Eylül 2022 tarihleri arasında ED+PE tanısı olan hastaların kayıtları geriye yönelik incelendi. Hastaların IIEF-EF ve PEDT, PEP skorları kaydedildi. Tahmini intravajinal ejakülasyon geciktirme süresi (IELT) not edildi. Hastalara ilişkiden 2 saat önce tadalafil 20 mg (Hardcis 20 mg, Deva İlaç, Türkiye)) ve ilişkiden 15 dk önce Lidokain hidroklorür (%10)(Precoxin, Aymed İlaç, Türkiye)kullanmaları önerildi. Lidokain sprey penis balına ve frenuluma uygulanması gösterildi. Sprey uygulanması sonrası 5 dk sonra penisin yıkanması önerildi. Dört haftalık tedavi sonrası hastaların IIEF-EF, PEP skorları, IELT değişimi incelendi. Tedavi ile ilgili yan etkiler belirlendi.

BULGULAR: Çalışmaya 48 hasta dahil edilmiştir. Hastaların yaş ortalaması 42,45±12,81 idi. Tedavi öncesi IIEF-EF skoru 13,72±8,47, PEDT skoru 14,67±4,22, PEP skoru 0.84 ± 0.71, IELT ortalaması 32,55±25,25 sn idi. Tedavi sonrası hastaların IIEF-EF ve PEP skorlarında anlamlı iyileşmeler gözlenmiştir (p<0,001). Hastaların IELT süresi 165,90±67,12 snye yükselmiştir. IELT süresi ortalama5,25±1,12 kat artmıştır. Yan etki olarak 3 hasta dispeptik şikayetler belirtmiş, 3 hastada peniste hissiszlik, 1 hastada da bel ağrısı şikayeti olmuştur.

SONUÇ: Sonuç olarak ED+PE tedavisinde on-demand kullanılan tadalafil 20 mg ve Lidokain HCl spreyin etkin ve güvenilir olduğu görülmüştür. IELT sürelerinin 5 kat artması ve ereksiyonun iyileşmesi için tadalafil+lidokain kombinasyonu olası bir tedavi seçeneği olarak görülebilir. Tedavinin etkinliğinin değerlendirilmesi prospektif uzun takip süreli çalışmalar ile desteklenmelidir.

Anahtar Kelimeler: prematür ejakülasyon, erektil disfonksiyon, tadalafil, lidokain, IELT

The Effect of On-Demand Tadalafil And Lidocaine Spray Combination in the Treatment of Premature Ejaculation and Erectile Dysfunction

Mehmet Gökhan Çulha, Bahadır Ermeç
Department of Urology, University of Health Sciences, Prof. Dr. Cemil Tascioglu City Hospital, Istanbul, Turkey

INTRODUCTION: Premature ejaculation (PE) and erectile dysfunction (ED) are among the most common sexual dysfunctions. The coexistence of ED and PE is common. The aim of this study was to evaluate the efficacy and efficacy of on-demand tadalafil and on-demand lidocaine spray treatment in ED+PE patients.

METHOD: The records of patients diagnosed with ED+PE between January 2020 and September 2022 were retrospectively reviewed. IIEF-EF and PEDT, PEP scores of the patients were recorded. The estimated intravaginal ejaculation latency time (IELT) was noted. Patients were advised to use tadalafil 20 mg (Hardcis 20 mg, Deva İlaç, Turkey) 2 hours before intercourse and Lidocaine hydrochloride (10%) (Precoxin, Aymed İlaç, Turkey) 15 minutes before intercourse. Application of lidocaine spray to glans penis and frenulum.It was recommended to wash the penis 5 minutes after the application of the spray. After four weeks of treatment, the IIEF-EF, PEP scores, and IELT changes of the patients were examined. Side effects related to treatment were determined.

RESULTS: A total of 48 patients were included in the study. The mean age of the patients was 42.45±12.81 years. Pre-treatment IIEF-EF score was 13.72±8.47, PEDT score was 14.67±4.22, PEP index score was 0.84±0.71, IELT was 32.55±25.25 sec. Significant improvements were observed in the IIEF-EF and PEP index scores of the patients after the treatment ($p<0.001$). The IELT duration of the patients increased to 165.90±67.12 seconds. IELT duration was 5.25±1.12 fold improvement. As a side effect, 3 patients reported dyspeptic complaints, 3 patients had numbness in the penis, 1 patient complained of low back pain.

CONCLUSION: As a result, tadalafil and Lidocaine HCl spray used on-demand in the treatment of ED+PE were found to be effective and safe. Tadalafil + lidocaine combination can be considered as a possible treatment option to increase IELT by 5 times and to improve erection. Evaluation of the efficacy of treatment should be supported by prospective long-term studies.

Keywords: premature ejaculation, erectile dysfunction, tadalafil, lidocaine, IELT

SS-030

Kronik Prostatit/ Kronik Pelvik Ağrı Sendromu(CP/CPPS) ve Edinilmiş Prematür Ejakülasyon (APE) Hastalarının Tedavisinde 3A (Antibiyotik, Alfa Bloker, Antiinflamatuar) Tedavisinin Etkisi ve Güvenilirliği

Mehmet Gökhan Çulha, Kahraman Aksoy, Abdullah Talha Akan, Caner Baran, Alper Ötünçtemur
Sağlık Bilimleri Üniversitesi, Prof. Dr. Cemil Taşçıoğlu Şehir Hastanesi, Üroloji Kliniği, İstanbul

GİRİŞ: Kronik prostatit(CP) orta yaşlı erkeklerde sıklıklar görülen ve yaşam kalitesini ileri derecede etkileyebilen bir hastalıktır. Hastalarda çeşitli alt üriner sistem semptomlarıyla birlike prematür ejakülasyon (PE) da görülebilmektedir. Bu çalışmanın amacı CP'ye bağlı PE olan hastalarda antibiyotik, antiinflamatuar, alfa bloker kombinasyon (3A) tedavisinin etkinliğini ve güvenilirliğini değerlendirmektir.

METOD: Ocak 2019-Eylül 2022 tarihleri arasında CP/CPPS semptomları olan ve PE şikayeti ile üroloji kliniğine başvuran hastaların kayıtları geriye yönelik incelendi. Hastaların demografik özellikleri kayıt edildi. CP semptomlarını değerlendirmek için NIH-Kronik Prostatit Semptom İndeksi (NIH-CPSI) kullanıldı. Erektil fonksiyon durumunu değerlendirmek için Uluslararası Erektil Fonksiyon İndeksi-Erektil Fonksiyon (IIEF-EF) anketi kullanıldı. Hastaların kendi beyanları ile tahmini intravajinal ejakülasyon geciktirme süresi (IELT) kayıt edildi. Hastalara PE tanısı için Prematür Ejaküalsyon Tanı Aracı (PEDT) ve Prematür Ejakülasyon Profili (PEP) doldurtuldu.

Tüm hastalara 3 ay süre ile antiinflamatuar deksketoprofen 50 mg 1*1(Dex-Forte 50 mg, Neu-Tec İlaç, Türkiye), Ofloksasin 400mg 2*1 (Tarivid 400mg, Sanofi İlaç, Türkiye) ve Tamsulosin 0,4 mg 1*1 (Tamprost 0,4 mg, Sanofi İlaç, Türkiye) verilmiştir. Tedavi sonrası hastaların AÜSS, Erektil fonksiyon ve PE durumları değerlendirilmiştir.

BULGULAR: Çalışmaya toplam 58 hasta dahil edilmiştir. Hastaların yaş ortalaması 42,65±12,14 (20-55), BMI ortalaması 22.98±7,52 (18,33-35,88) kg/m2 dir. Total PSA ortalaması 1,22±0,45 ng/ml, prostat volümü ortalaması 26,30±11,83 ml idi.

Tedavi öncesi skorlara bakıldığında, IIEF-EF skoru ortalaması 17,14±3,91, NIH-CPSI skoru ortalaması 19,71±5,37, PEP Index skoru ortalaması 1,17±0,88 olarak saptandı. Hastaların 3A tedavisi öncesi tahmini IELT ortalaması 36,98±20,87 saniye idi. Tedavi sonrası hastaların IIEF-EF, NIH-CPSI ve PEP Index skor ortalamaları anlamlı iyileşmeler göstermiştir (her biri için p<0,001). IELT ortalaması 77,11±45,69 saniyeye yükselmiştir (p<0,001) (tablo-1). Toplam 5 hastada yan etki gözlenirken (3 dispepsi, 2 retrograd ejakülasyon) hiçbir hasta tedaviyi yarıda bırakmamıştır.

SONUÇ: CP/CPPS hastalarında antibiyotik, alfa bloker ve antiinflatuardan oluşan 3A tedavisi ile hastaların hem AÜSS hem de erektil ve ejakülasyon problemlerinde anlamlı iyileşme izlenmiştir. CP'ye bağlı edinilmiş PE tedavisinde 3A terapisinin yeri olduğunu düşünmekteyiz. Tedavinin etkinliğini değerlendirmek için ileri çalışmalar ihtiyaç duyulmaktadır.

Anahtar Kelimeler: Kronik prostatit, prematür ejakülasyon, antibiyotik, alfa bloker, antiinflamatuar

The Effect and Reliability of 3A (Antibiotic, Alpha Blocker, Anti-Inflammatory) Therapy in the Treatment of Chronic Prostatitis/Chronic Pelvic Pain Syndrome (CP/CPPS) and Acquired Premature Ejaculation (APE) Patients

Mehmet Gökhan Çulha, Kahraman Aksoy, Abdullah Talha Akan, Caner Baran, Alper Ötünçtemur
Department of Urology, University of Health Sciences, Prof. Dr. Cemil Tascioglu City Hospital, Istanbul, Turkey

INTRODUCTION: Chronic prostatitis (CP) is a disease that is frequently seen in middle-aged men and can severely affect the quality of life. Premature ejaculation (PE) can also be seen in patients with various lower urinary tract symptoms. The aim of this study is to evaluate the efficacy and safety of antibiotic, anti-inflammatory, alpha-blocker combination (3A) treatment in patients with PE due to CP.

METHOD: The records of patients with CP/CPPS symptoms and PE who applied to the urology clinic between January 2019 and September 2022 were retrospectively analyzed. Demographic characteristics of the patients were recorded. The NIH-Chronic Prostatitis Symptom Index (NIH-CPSI) was used to evaluate CP symptoms. The International Index of Erectile Function-Erectile Function (IIEF-EF) questionnaire was used to assess erectile function status. Estimated intravaginal ejaculation delay time (IELT) was recorded by patients' self-reports. The Premature Ejaculation Diagnostic Tool (PEDT) and Premature Ejaculation Profile (PEP) were filled in for the diagnosis of PE.

All patients were treated for 3 months with anti-inflammatory dexketoprofen 50 mg 1*1 (Dex-Forte 50 mg, Neu-Tec İlaç, Turkey), Ofloxacin 400mg 2*1 (Tarivid 400mg, Sanofi İlaç, Turkey) and Tamsulosin 0.4 mg 1* 1 (Tamprost 0.4 mg, Sanofi İlaç, Turkey) was given. After the treatment, the LUTS, Erectile function and PE status of the patients were evaluated.

RESULTS: A total of 58 patients were included in the study. The mean age of the patients was 42.65±12.14 (20-55), and the mean BMI was 22.98±7.52 (18.33-35.88) kg/m2. The mean total PSA was 1.22±0.45 ng/ml, and the mean prostate volume was 26.30±11.83 ml.

Considering the pre-treatment scores, the mean IIEF-EF score was 17.14±3.91, the NIH-CPSI score was 19.71±5.37, and the mean PEP Index score was 1.17±0.88. The estimated mean IELT of the patients before 3A treatment was 36.98±20.87 seconds. After treatment, the IIEF-EF, NIH-CPSI and PEP Index scores of the patients showed significant improvements ($p<0.001$ for each). The IELT mean increased to 77.11±45.69 seconds ($p<0.001$) (table-1). While adverse effects were observed in a total of 5 patients (3 dyspepsia, 2 retrograde ejaculation), none of the patients discontinued the treatment.

CONCLUSION: Significant improvement was observed in both LUTS and erectile and ejaculation problems in CP/CPPS patients with 3A treatment consisting of antibiotics, alpha blockers and anti-inflammatories. We think that 3A therapy has a place in the treatment of acquired PE due to CP. Further studies are needed to evaluate the efficacy of the treatment.

Keywords: Chronic prostatitis, premature ejaculation, antibiotic, alpha blocker, anti-inflammatory

Tablo-1

	Tedavi Öncesi	Tedavi Sonrası	p
IIEF-EF	17,14±3,91	20.52±3.87	<0,001
NIH-CPSI	19,71±5,37	4.07±1.39	<0,001
PEP Index	1.17±0.88	2.32±1.19	<0,001
IELT(sec)	36,98±20,87	77,11±45,69	<0,001

Table-1: Comparison of patients before and after treatment

	Before Treatment	After Treatment	p
IIEF-EF	17,14±3,91	20.52±3.87	<0,001
NIH-CPSI	19,71±5,37	4.07±1.39	<0,001
PEP Index	1.17±0.88	2.32±1.19	<0,001
IELT	36,98±20,87	77,11±45,69	<0,001

SS-031

Erişkin erkeklerde penis boyutu ile serum testosteron düzeyi arasındaki ilişki

Yaşar Pazır[1], Mustafa Kadıhasanoğlu[2]
[1]Haseki Eğitim ve Araştırma Hastanesi, Üroloji Kliniği, İstanbul
[2]İstanbul Üniversitesi Cerrahpaşa Tıp Fakültesi, Üroloji Ana Bilim Dalı, İstanbul

AMAÇ: Bu çalışmada, erişkin erkeklerde serum total testosteron (TT) düzeyi ile penis boyutu arasındaki olası ilişkinin değerlendirilmesi amaçlandı.

HASTA VE METOTLAR: Üroloji polikliniğine başvuran 18 yaş üstü, 76 erkek hasta çalışmaya dahil edildi. Penil cerrahi öyküsü, Peyronie hastalığı ve hipogonadizmi olan hastalar çalışma dışı bırakıldı. Hastaların flask ve gergin halde penis uzunluğu ve penis çevresi ölçüldü. Ek olarak tüm hastaların serum TT düzeyleri ölçüldü. Serum TT düzeyleri ile penis boyutları arasındaki ilişki ve korelasyon araştırıldı.

BULGULAR: Hastaların ortalama yaşı ve serum TT düzeyi sırasıyla 59,8 ± 8,1 ve 370,4 ± 71,8 ng/dl idi. Ortalama flask penis boyu, gergin penis boyu ve penis çevresi sırasıyla 8,2 ± 1,6, 11,6 ± 1,8 ve 7,9 ± 1 cm saptandı. Serum TT seviyeleri, flask (r=0,233, p=0,04) ve gergin penis boyu (r=0,273, p=0,01) ile pozitif korelasyon gösterdi ancak penis çevresi (r=0,06, p=0,69) ile arasında anlamlı bir korelasyon saptanmadı.

SONUÇ: Bu çalışmanın sonuçlarına göre, erişkin erkeklerde serum TT düzeyi ile flask ve gergin penis boyu arasında pozitif korelasyon mevcuttur. Ancak penis çevresi ile TT düzeyi arasında korelasyon yoktur.

Anahtar Kelimeler: Testosteron, penis boyu, korelasyon

The relationship between penile size and serum testosterone level in adult men

Yaşar Pazır[1], Mustafa Kadıhasanoğlu[2]
[1]Department of Urology, Haseki Training and Research Hospital, Istanbul, Turkey
[2]Department of Urology, Cerrahpasa Faculty of Medicine, University of Istanbul-Cerrahpasa, Istanbul, Turkey.

OBJECTIVES: In this study, it was aimed to evaluate the possible relationship between serum total testosterone (TT) level and penile size in adult men.

Patients and METHODS: Seventy-six male patients over the age of 18 who applied to the urology outpatient clinic were included in the study. Patients with a history of penile surgery, Peyronie's disease and hypogonadism were excluded from the study. Flask and stretched penile length and penile circumference of the patients were measured by a single physician. In addition, serum TT levels of all patients were measured. The relationship and correlation between serum TT levels and penile size were investigated.

RESULTS: The mean age and serum TT level of the patients were 59.8 ± 8.1 years and 370.4 ± 71.8 ng/dl, respectively. Mean flaccid penile length, stretched penile length, and penile circumference were 8.2 ± 1.6, 11.6 ± 1.8, and 7.9 ± 1 cm, respectively. Serum TT levels were positively correlated with flaccid (r=0.233, P=0.04) and stretched penile length (r=0.273, P=0.01), but no significant correlation was found with penile circumference (r=0.06, p=0.69).

CONCLUSIONS: According to the results of this study, there is a positive correlation between serum TT level and flaccid and stretched penile length in adult men. However, there is no correlation between penile circumference and TT level.

Keywords: Testosterone, penile size, correlation

SS-032

İnfertil Hastalarda Otozomal Anomaliler

Rifat Ergül[1], Mehmet Gürcan[1], Reşat Aydın[1], Murat Kaya[2], Tuğba Kalaycı[3], Murat Dursun[1], Ateş Kadıoğlu[1]
[1]İstanbul Üniversitesi, İstanbul Tıp Fakültesi, Üroloji Anabilim Dalı, İstanbul.
[2]İstanbul Üniversitesi, İstanbul Tıp Fakültesi, Dahiliye Anabilim Dalı, Tıbbi Genetik Anabilim Dalı, İstanbul, Türkiye
[3]İstanbul Tıp Fakültesi, İstanbul Üniversitesi, Tıbbi Genetik Anabilim Dalı, İstanbul, Türkiye

AMAÇ: İnfertilite nedeniyle araştırılan hastalarda sperm konsantrasyonu 5 milyonun altında saptandığında genetik değerlendirme önerilmektedir. Bu çalışmanın amacı bu hasta grubunda tespit edilen otozomal anomalileri tanımlamaktır

YÖNTEMLER: 2016-2020 yılları arasında infertilite nedeniyle merkezimize başvuran 8016 erkek hasta retrospektif olarak değerlendirildi. Hastaların 2670'inde sperm konsantrasyonu 5 milyonun altında saptandı. Bütün hastaların demografik verileri, hormonal değerleri, semen analizleri ve genetik değerlendirmeleri not edildi. Genetik değerlendirme sonucuna göre hastalar Robertsonian tip translokasyon, translokasyon, inversiyon, polimorfizim ve diğerleri olarak gruplara ayrılmıştır.

SONUÇLAR: Otozomal anomali bu hasta grubunda 87(%3,2) hastada bulundu. Bu hasta grubunda 44 hasta azospermi saptandı. Hastaların ortalama yaşı 34.9 ± 6.8 (17-60), hastaların eşlerinin ortalama yaşı 31.4 ± 5.9 (17-46) olarak bulundu. Ortalama FSH 12 ± 10.8 (0.5- 63), total testosteron 4,2 ± 2.2 (1.4-15) olarak saptandı. Sağ testis volümü ortalama 15.5 ±5 (4-25), sol testis volümü ortalama 15.2 ± 5 (4-25) ölçüldü. Hastaların genetik analiz sonuçları tabloda gösterilmiştir.(Tablo 1)

TARTIŞMA: İnfertilite nedeniyle başvuran hastaların sperm konsantrasyonu 5 milyon altında olması durumunda yapılan genetik inceleme sonucunda otozomal anomali oranı bu hasta grubunda %3,2 olarak bulunmuştur. Bu hasta grubunda literatürde az sayıda bilgi mevcut olup bu grupların daha iyi tanınmasına ihtiyaç vardır.

Anahtar Kelimeler: İnfertil Erkek, Otozomal Anomaliler, translokasyon, inversiyon, polimorfizim

Autosomal Anomalies in Infertile Patients

Rifat Ergül[1], Mehmet Gürcan[1], Reşat Aydın[1], Murat Kaya[2], Tuğba Kalaycı[3], Murat Dursun[1], Ateş Kadıoğlu[1]
[1]Istanbul University, Istanbul Faculty of Medicine, Urology Department, Istanbul, Turkey
[2]Istanbul University, Istanbul Faculty of Medicine, Department of Internal Medicine, Division of Medical Genetics, Istanbul, Turkiye
[3]Department of Medical Genetics, Istanbul Faculty of Medicine, Istanbul University, Istanbul, Turkey

OBJECTIVE: Genetic evaluation is recommended when sperm concentration is found below 5 million in patients investigated for infertility. The aim of this study is to describe the autosomal anomalies detected in this patient group.

METHODS: 8016 male patients who applied to our center due to infertility between 2016 and 2020 were evaluated retrospectively. Sperm concentration was below 5 million in 2670 of the patients. Demographic data, hormonal values, semen analyzes and genetic evaluations of all patients were noted. According to the results of genetic evaluation, patients were divided into groups as Robertsonian type translocation, translocation, inversion, polymorphism and others.

RESULTS: Autosomal anomaly was found in 87 (3.2%) patients in this patient group. In this patient group, 44 patients were found to have azoospermia. The mean age of the patients was 34.9 ± 6.8 (17-60), and the mean age of the spouses of the patients was 31.4 ± 5.9 (17-46). Mean FSH was 12 ± 10.8 (0.5- 63), total testosterone was 4.2 ± 2.2 (1.4-15). Mean right testis volume was measured as 15.5 ±5 (4-25) and left testis volume was measured as 15.2 ± 5 (4-25). The genetic analysis results of the patients are shown in the table. (Table 1)

CONCLUSION: In cases where the sperm concentration of the patients who applied for infertility was below 5 million, the rate of autosomal anomaly was found to be 3.2% in this patient group as a result of genetic analysis. There is little information in the literature in this patient group and there is a need for better recognition of these groups.

Keywords: Infertile Men, Autosomal Anomalies, translocation, inversion, polymorphism

Otozomal Anomaliler

Robertsonian tip translokasyon 46 XY,rob (11;22)(q23;q11.2) 45 XY,rob (13;14)(q10;q10)	2 1 1
Translokasyon 46,XY,t(3;8)(q29;q24) 46,XY,t(18;21)(q11;p11.1) 46,XY,t(9;15)(q32;p11,1) 46,XY,ins(18;2)(q11.2;q13q22) 46XY,t(5;13)(q13,p11,2) 46 XY,t(10)(q25.2) inv(9) (p11;q12) 46,XY,t(7;8)(p14.2;q21.2) 46,XY,t(1;6)(p13p21.3) 46,XY,t(11;22)(q25;q13) 46,XY,t(5;13)(q13;q13) 46,XY,t(1;15)(p33;q22)	11 1 1 1 1 1 1 1 1 1 1
İnversiyon 46.XY.inv(1)(p36q44) 46,XY,inv(9)(p13;q21.1) 46,XY,inv(11)(q13q21) 46,XY,inv(12)(p11.2q13) 46,XY,inv(16)(p11.2qter)	5 1 1 1 1 1
Polimorfizm 46,XY,9qh+ 46,XY,inv(9)(p12q21) 46,XY,inv(9)(p11q13) 46,XY,22ps+ 46,XY,inv(9)(p12q13) 46,XY,16qh+ 46,XY,inv(9)(p13q21) 46,XYqh- 46,XYqh+ 46,XY,15ps+ 46,XY,1qh+ 46,XY inv(9)(p12q12),22ps+ 46,XY,21ps+ 46 XY,t(10)(q25.2) inv(9) (p11;q12) 46,XY,inv(9)(p22q22) 46,XY,14ps+	66 6 1 28 2 2 3 1 6 4 4 3 1 2 1 1 1
Diğer 46,XY,del(21)(p11.1) [43]/46,XY,r(21)[7].ish del(21)(p11.1)(D13Z1/Z21Z1X3,pcp21q+)[19],r(21)(D13Z1/D21Z1X4,pcp21q+)[81] ish t(11;22)(q25-,q13.3+;w13.13-q25+)(D11S1037--,MS607+MS607-;D11S1037+) 46 XY,r(21)(p13q22.3)	3 1 1 1

Autosomal Anomalies

Robertsonian type translocation	2
46 XY,rob (11;22)(q23;q11.2)	1
45 XY,rob (13;14)(q10;q10)	1
Translocation	11
46,XY,t(3;8)(q29;q24)	1
46,XY,t(18;21)(q11;p11.1)	1
46,XY,t(9;15)(q32;p11,1)	1
46,XY,ins(18;2)(q11.2;q13q22)	1
46XY,t(5;13)(q13,p11,2)	1
46 XY,t(10)(q25.2) inv(9) (p11;q12) 46,XY,t(7;8)(p14.2;q21.2)	1
46,XY,t(1;6)(p13p21.3)	1
46,XY,t(11;22)(q25;q13)	1
46,XY,t(5;13)(q13;q13)	1
46,XY,t(1;15)(p33;q22)	1
Inversion	5
46.XY.inv(1)(p36q44)	1
46,XY,inv(9)(p13;q21.1)	1
46,XY,inv(11)(q13q21)	1
46,XY,inv(12)(p11.2q13)	1
46,XY,inv(16)(p11.2qter)	1
Polymorphism	66
46,XY,9qh+	6
46,XY,inv(9)(p12q21)	1
46,XY,inv(9)(p11q13)	28
46,XY,22ps+	2
46,XY,inv(9)(p12q13)	2
46,XY,16qh+	3
46,XY,inv(9)(p13q21)	1
46,XYqh-	6
46,XYqh+	4
46,XY,15ps+	4
46,XY,1qh+	3
46,XY inv(9)(p12q12),22ps+	1
46,XY,21ps+	2
46 XY,t(10)(q25.2) inv(9) (p11;q12)	1
46,XY,inv(9)(p22q22)	1
46,XY,14ps+	1
Others	3
46,XY,del(21)(p11.1) [43]/46,XY,r(21)[7].ish del(21)(p11.1)(D13Z1/Z21Z1X3,pcp21q+)[19],r(21)(D13Z1/D21Z1X4,pcp21q+)[81]	1
ish t(11;22)(q25-,q13.3+;w13.13-q25+)(D11S1037--,MS607+MS607-;D11S1037+)	1
46 XY,r(21)(p13q22.3)	1

SS-034

''Pulling'' Tekniği ile Subinguinal Mikrocerrahi Varikoselektomi Kısa Dönem Sonuçları: Üçüncü Basamak Tek Merkez Deneyimi

Muhammet Fırat Özervarlı, Rıfat Burak Ergül, Reşat Aydın, Seyfettin Anıl Tantekin, Murat Dursun, Ateş Kadıoğlu
İstanbul Üniversitesi İstanbul Tıp Fakültesi, Üroloji Ana Bilim Dalı, İstanbul

AMAÇ: Bu retrospektif çalışmanın amacı; "Pulling" tekniği ile subinguinal mikrocerrahi varikoselektomi operasyonunun etkinliğini ve güvenilirliğini araştırılmasıdır.

METOD: 2018-2021 yılları arasında pulling tekniği ile subinguinal mikrocerrahi varikoselektomi yapılan 77 hasta retrospektif olarak tarandı. Eksik veri nedeniyle 10 hasta, pulling tekniği kullanılmadığı için beş hasta ve preop değerlendirmede azospermi saptanan üç hasta çalışma dışı bırakıldı. Kalan 59 hastanın demografik verileri, laboratuvar ve görüntüleme sonuçları ile peroperetif ve postoperatif 3.ay semen analiz sonuçları değerlendirildi. Semen analizi sonuçları Dünya Sağlık Örgütü'nün rehberindeki güncel parametrelere göre değerlendirildi. FSH ve total testosteron değerleri sabah saat 8-10 arası açlık kanında çalışıldı. Sperm konsantrasyonu 5 milyonun altında olan tüm hastalara genetik inceleme yapılmış olup genetik anomali saptanmadı. Evli olan hastaların eşlerinin fertilite yönünden değerlendirilmesinde patoloji saptanmadı. Total motil sperm sayısı (TMSS); "(volüm) x (konsantrasyonu) x (ileri hareketli sperm oranı)" formülü ile hesaplandı. Hastalar TMSS'ye göre sırasıyla 0-1,5 milyon, 1,5-5 milyon, 5-20 milyon ve 20 milyondan fazla olmak üzere dört gruba ayrıldı. İstatiksel olarak tanımlayıcı istatistik ve Wilcoxon testi kullanıldı.

BULGULAR: Hastaların ortalama yaşı 29.33±6.1(17-48) yıl, ortalama boy 176 ± 6,6 (163-195) cm, ortalama kilo 81.2 ±11,1 (53-107) kg olarak saptanmıştır. Hastaların 14'üne (%24) bilateral varikoselektomi operasyonu yapılmıştır. Hastaların 42'si (%71) evliydi. Evli olan hastaların 5'i (%10) sekonder infertil olduğu görülmüştür. Fizik muayenede ortalama sağ testis 16.7 ±4,7 (1-22) cc, sol testis hacmi 16,7 ± 4.4 (2-22) cc olarak bulunmuştur. Ortalama FSH 5.7 ±3.2(1-16), testosteron 5,1 ±2 (2-12) olarak saptanmıştır. Yapılan skrotal Doppler ultrasonografide ortalama sol ven çapı 4.1±1 (3-7) mm, bilateral varikoselektomi olan grupta ortalama sağ ven çapı 3,4 ± 0.8(3-5) olarak saptanmıştır. Ortalama 4.5 ±1.3 (2-8) internal spermatik ven, her hastada bir adet eksternal spermatik ven bağlanmıştır. Preoperatif TMSS 11.775.075 (IQR25-75: 3.962.400-22.871.250), postoperatif TMSS 13.950.000 (IQR25-75: 7.224.000-37.148.800) olarak hesaplanmıştır. Preoperatif ve postoperatif TMSS değerleri arasındaki fark istatiksel olarak anlamlı bulunmuştur ($p < 0,05$). Hiçbir hastada erken dönem komplikasyon gelişmemiş olup 3 hastanın takibinde nüks varikosel saptanmıştır.

SONUÇ: "Pulling" tekniği ile subinguinal mikrocerrahi varikoselektomi standart cerrahi yönteme göre daha az ven bağlanma sayısı ile operasyon süresinin kısa olabileceği komplikasyon riski düşük, güvenilir ve etkin bir tedavi seçeneği olabilir. Hasta sayısının daha fazla olduğu standart yöntemle karşılaştırmalı çalışmaların yapılması etkinliğini daha fazla ortaya koyacaktır.

Anahtar Kelimeler: İnfertilite, Pulling, Varikoselektomi

Short-Term Results of Subinguinal Microsurgical Varicocelectomy with 'Pulling' Technique: A Third-Line Single Center Experience

Muhammet Fırat Özervarlı, Rıfat Burak Ergül, Reşat Aydın, Seyfettin Anıl Tantekin, Murat Dursun, Ateş Kadıoğlu
Department of Urology, Istanbul University Istanbul Faculty of Medicine, Istanbul, Turkey

PURPOSE: The aim of this retrospective study is to investigate the efficacy and safety of subinguinal microsurgical varicocelectomy with the "Pulling" technique.

MATERIAL-METHOD: 77 patients who underwent subinguinal microsurgical varicocelectomy with the pulling technique between 2018 and 2021 were examined retrospectively. Ten patients with missing data, five patients who underwent varicocelectomy without the pulling technique and three patients who were azoospermia in the preoperative evaluation were excluded from the study. Demographic data, laboratory and imaging results, preoperative and postoperative 3rd month semen analysis were evaluated from the remaining 59 patients. Semen analysis results were evaluated according to the current parameters in the World Health Organization's guide. FSH and total testosterone values were calculated in blood analysis between 8-10 am. Genetic examination was performed on all patients with sperm concentration below 5 million and no genetic anomaly was found. Evaluating the spouses of the married patients in terms of fertility no pathology was found. Total motile sperm count (TMSc) was calculated using the formula "(volume(ml)) x (concentration in ml) x (progressive motile sperm (%))". Patients were divided into four groups according to TMSc as 0-1.5 million, 1.5-5 million, 5-20 million and more than 20 million, respectively. Descriptive statistics and Wilcoxon test were used to compare preoperative-postoperative TMSc.

RESULTS: The mean age of the patients was 29.33±6.1(17-48) years, the mean height was 176 ± 6.6 (163-195) cm and the mean weight was 81.2 ±11.1 (53-107) kg. Bilateral varicocelectomy was performed in 14 (24%) of the patients. 42 (71%) of the patients were married. It was observed that 5 (10%) of the married patients were secondary infertile. On physical examination, the mean right testicular volume was 16.6 ± 4.5 (1-22) cc and the mean left testicular volume was 16.6 ± 4.2 (2-22) cc. On blood analyses, mean FSH was 5.7 ±3.2(1-16) and mean total testosterone was 5.1 ±2 (2-12). On the scrotal Doppler ultrasonography, the mean left vein diameter was 4.1±1 (3-7) mm and the mean right vein diameter was 3.4 ± 0.8 (3-5) mm in the bilateral varicocelectomy group. On average, 4.5 ±1.3 (2-8) internal spermatic veins were ligated, and one external spermatic vein was ligated in each patient. Preoperative TMSc was calculated as 11.775.075 (IQR25-75: 3.962.400-22.871.250) and postoperative TMSc was calculated as 13.950.000 (IQR25-75: 7.224.000-37.148.800). The difference between preoperative and postoperative TMSc values was statistically significant ($p < 0.05$). Although no early complications developed in any of the patients, recurrence of varicocele was detected in the follow-up of 3 patients.

CONCLUSION: Subinguinal microsurgical varicocelectomy with the "Pulling" technique can be a safe and effective treatment option with a lower risk of complications, with less vein ligation and shorter operation time compared to the standard surgical method. Conducting comparative studies with the standard method in which higher number of patients will reveal its effectiveness more.

Keywords: Imfertility, Pulling, Varicocelectomy

Tablo 1

Preop. Total Motil Sperm Sayısı (TMSS)	Toplam Hasta Sayısı (n)	ICSI 0–1.5 Milyon(Postop. TMSS n,(%))	IVF 1.5–5 Milyon(Postop. TMSC n,(%))	IUI 5–20 Milyon (Postop. TMSC n,(%))	Spontan Gebelik >20 milyon (Postop. TMSC n,(%))
ICSI 0–1.5 Milyon	6	3 (%50)	-	3 (%50)	-
IVF 1.5–5 Milyon	11	-	3 (%28)	6 (%54)	2 (%18)
IUI 5–20 Milyon	26	-	3 (%11)	16 (%62)	7(%27)
Spontan Gebelik >20 milyon	16	-	-	4 (%25)	12 (%75)

Preoperatif-postoperatif TMSS karşılaştırılması

Table 1

Preop. Total Motile Sperm Count	No. of patients (n)	ICSI 0–1.5 Million(Postop. TMSS n,(%))	IVF 1.5–5 Million(Postop. TMSS n,(%))	IUI 5–20 Million(Postop. TMSS n,(%))	Spontaneous Pregnancy >20 Million(Postop. TMSS n,(%))
ICSI 0–1.5 Million	6	3 (%50)	-	3 (%50)	-
IVF 1.5–5 Million	11	-	3 (%28)	6 (%54)	2 (%18)
IUI 5–20 Million	26	-	3 (%11)	16 (%62)	7(%27)
Spontaneous Pregnancy >20 Million	16	-	-	4 (%25)	12 (%75)

Comparing preoperative-postoperative TMSc

SS-035

Klinefelter Sendromu: 35 olgunun retrospektif değerlendirilmesi

Ali Çift[1], Mehmet Özgür Yücel[1], Can Benlioğlu[1], Bedreddin Kalyenci[1], Sait Sever[1], Hasan Sulhan[1], Ekrem Yıldırak[1], Haydar Bağış[2]
[1]Adıyaman Üniversitesi Eğitim Araştırma Hastanesi Üroloji Kliniği
[2]Adıyaman Üniversitesi Eğitim Araştırma Hastanesi Tıbbi Genetik Kliniği

GİRİŞ-AMAÇ: Klinefelter sendromu (KS) erkekte en sık görülen seks kromozom bozukluğudur. İlk olarak 1942 yılında Harry Klinefelter ve arkadaşları tarafından küçük testis, jinekomasti ve azoospermisi olan 9 erkek hastada tanımlanmıştır. KS, infertil hastaların %3, azospermik hastaların ise %11,9'unda görülmektedir. Bu çalışmada kliniğimizde primer infertilite nedeniyle değerlendirilen ve Klinefelter sendromu (KS) tanısı konulup takip edilen hastaların klinik, hormonal, genetik sonuçları, testiküler sperm ekstraksiyonu (TESE) işlemi ile spermatozoa bulma ve intrasitoplazmik sperm enejeksiyonu (İCSİ) ile gebelik elde etme oranlarını değerlendirmeyi amaçladık.

Gereç ve YÖNTEMLER: Ocak 2012 - Ocak 2023 tarihleri arasında kliniğimizde KS tanısı konan 35 hasta retrospektif olarak değerlendirildi. KS tanısı anamnez, fizik muayene, serum hormon seviyeleri, semen analizi ve genetik inceleme ile konuldu. Tüm hastaların semen analizi, folikuler uyarıcı hormon (FSH), luteinizan hormon (LH), serum testosteron (T), prolaktin (PRL) ve genetik analiz (karyotip analizi ve Y kromozomu mikrodelesyon analizi) sonuçları TESE işlemi ile spermatozoa bulma ve İCSİ ile gebelik elde etme oranları kaydedildi.

BULGULAR: KS hastalarının 34'ünde (% 97,2) non-mozaik 47,XXY karyotip ve 1'inde (% 2,8) mozaik 47,XXY(9)/46,XY(41) karyotip saptandı. Non-mozaik KS hastalarında FSH ve LH seviyeleri, normal aralıktan belirgin olarak daha yüksek, testosteron düzeyleri belirgin olarak daha düşük saptandı. Non-mozaik KS hastalarının tamamında semen analizinde azospermi saptandı. Mozaik KS hastasında FSH, LH, testosteron seviyeleri normal aralıkta ve semen analizi normal olarak saptandı. KS hastalarının hiçbirinde Y kromozom mikrodelesyonu saptanmadı. 35 hastadan 20 sine (57,14) farklı dış merkezlerde mikro TESE işlemi yapıldığı ve bu 20 hastanın 9'unda (% 45) spermatozoa bulunduğu, 4 hastada (%20) gebelik elde edildiği saptandı.

SONUÇ: Üroloji kliniklerinde tanı konulan ve takip edilen KS'lu olguların genelde infertilite nedeni ile tanı konulan olgular olduğunu, KS'lu olgulara anamnez, fizik muayene, serum hormon seviyeleri, semen analizi ve genetik inceleme ile kolaylıkla tanı konulabileceğini, KS'lu olgularda diğer nonobstruktif azoospermik hastalara yakın oranlarda testiküler spermatoza elde edilebileceğini, İCSİ gebelik sağlanabileceğini ve ciddi infertil olguların değerlendirilmesinde genetik testlerin önemini bir kez daha vurgulamak istedik. Ayrıca ileri yaşlarda KS sadece infertilite değil, ayrıca; önemli morbidite ve mortaliteye de neden olan ciddi sağlık sorunlarına neden olabilmektedir. Bu nedenle KS'lu erkeklerin multidisipliner izleminin hasta sağlığı açısından önemli olduğunu düşünmekteyiz.

Anahtar Kelimeler: Klinefelter Sendromu, sperm eldesi, intrasitoplazmik sperm enjeksiyonu

Klinefelter Syndrome: Retrospective evaluation of 35 cases

Ali Çift[1], Mehmet Özgür Yücel[1], Can Benlioğlu[1], Bedreddin Kalyenci[1], Sait Sever[1], Hasan Sulhan[1], Ekrem Yıldırak[1], Haydar Bağış[2]
[1]Adıyaman Unıversıty Educatıon And Research Hospıtal Urology Clınıc
[2]Adıyaman Unıversıty Educatıon And Research Hospıtal Medıcal Genetıcs Clınıc

Introduction and AIM: Klinefelter syndrome (KS) is the most common sex chromosome disorder in men. It was first described in 1942 by Harry Klinefelter et al. in 9 male patients with small testicles, gynecomastia and azoospermia. KS is seen in 3% of infertile patients and 11.9% of azoospermic patients. In this study, we aimed to evaluate the clinical, hormonal, genetic results, sperm retrieval with testicular sperm extraction (TESE) and pregnancy rates with intracytoplasmic sperm injection (ICSI) in patients who were evaluated for primary infertility in our clinic and diagnosed and followed up with Klinefelter syndrome (KS).

MATERIAL-METHODS: Thirty-five patients diagnosed with KS in our clinic between January 2012 and January 2023 were evaluated retrospectively. The diagnosis of KS was made by anamnesis, physical examination, serum hormone levels, semen analysis and genetic examination. Semen analysis, follicular stimulating hormone (FSH), luteinizing hormone (LH), serum testosterone (T), prolactin (PRL) and genetic analysis (karyotype analysis and Y chromosome microdeletion analysis) results of all patients. acquisition rates were recorded.

RESULTS: Non-mosaic 47,XXY karyotype and 1 (2.8%) mosaic 47,XXY(9)/46,XY(41) karyotype were found in 34 (97.2%) of KS patients. FSH and LH levels were significantly higher than the normal range, and testosterone levels were significantly lower in non-mosaic KS patients. Azoospermia was detected in semen analysis in all non-mosaic KS patients. FSH, LH, testosterone levels were in the normal range and semen analysis was normal in the mosaic KS patient. Y chromosome microdeletion was not detected in any of the KS patients. Micro TESE procedure was performed in 20 (57.14) of 35 patients in different centers, and spermatozoa were found in 9 (45%) of these 20 patients, and pregnancy was achieved in 4 (20%) patients.

CONCLUSION: KS patients diagnosed and followed up in urology clinics are generally diagnosed due to infertility. We wanted to emphasize once again that testicular spermatosis can be obtained at rates close to nonobstructive azoospermic patients, ICSI pregnancy can be achieved, and the importance of genetic tests in the evaluation of severely infertile cases. In addition, KS in advanced ages is not only infertility, but also; It can cause serious health problems that also cause significant morbidity and mortality. Therefore, we think that multidisciplinary follow-up of men with KS is important in terms of patient health.

Keywords: Klinefelter Syndrome, sperm retrieval, intracytoplasmic sperm injection.

SS-036

Kırk yaş altı hastalarda görülen lokalize renal kitlelerin değerlendirilmesi: 12 yıllık deneyimlerimiz

Rahmi Aslan, Kerem Taken, Muhammed Fatih Keleş, Mazlum Özkan
Van Yüzüncü Yıl Üniversitesi Tıp Fakültesi Üroloji Kliniği, Van Türkiye

AMAÇ: Genç yetişkinlerde renal tümörler nadir görülmektedir. Bu çalışmada Renal Hücreli Karsinom (RHK) şüphesi ile opere ettiğimiz 18- 40 yaş arası hastaların verilerini literatür eşliğinde paylaşmayı amaçladık.

MATERYAL-METOD: Kliniğimizde 2010 -2022 yılları arasında RHK şüphesi ile opere edilen 18-40 yaş arası hastaların dosyaları retrospektif olarak incelendi. Bütün hastalar Üriner Sistem Ultrasonografi (USG), akciğer grafisi, Bilgisayarlı tomografi (BT) ve gereklilik halinde abdominal MR ile değerlendirildi. Malinite düşünülen klinik lokalize kitlelere radikal veya parsiyel nefrektomi yapıldı. Bütün hastaların histopatolojik verileri kaydedildi. Takip protokolü için EUA kılavuzlarından yararlandı. Takiplerde rutin kan tetkikleri, akciğer grafisi ve abdominal BT, gereklilik halinde kemik sintigrafı, MR ve PET CT de istendi.

BULGULAR: Çalışmaya ortalama yaşları 33,62 (range 18 to 40) olan 30 (%52,4) erkek, 28 (%47,6) kadın olmak üzere toplam 58 hasta alındı. Ortalama kitle boyutu malin tümörlerin 5,28 cm (range 3 - 15 cm) benin tümörlerin 4,95 cm (range 3 to 12 cm) olarak hesaplandı. Hastaların 43'ü (%74,1) RHK olarak raporlanırken 15 (%25,9) hastada ise benin patolojiler saptandı. Benin patoloji tespit edilen hastaların 11'si (%73,3) kadın 4'ü (%26,7) erkek idi (p>0,05). Çalışmaya alınan toplam 28 kadından 10'unde (%37), 30 erkek hastanın ise 5'inde (%16,6) benin patolojiler raporlandı (p>0,05). RHK'ların en sık görülen alt tipi (n= 31 %72) berrak hücreli karsinom iken, en sık görülen benin kitle ise onkositom (n= 5 %33,3) idi. Ortalama 52,44 aylık takip süresinde genel sağ kalım oranımız %96,8 olarak bulundu

SONUÇ: Genç yetişkinlerde görülen (18- 40 yaş arası) klinik lokalize renal kitlelerin önemli bir kısmı benin karakterlidir. Bu özelliklerden dolayı bu yaş grubuna nefron koruyucu cerrahiyi ön planda düşünmek gerektiği kanaatindeyiz.Yine seçilmiş kadın hastalarda renal kitle biyopsisi ve gerekirse minimal invazif tedaviler de düşünülebilir.

Anahtar Kelimeler: Renal Hücreli Karsinom, Genç Erişkinler

Evaluation of localized renal masses in patients under 40 years of age: Our 12-year experience

Rahmi Aslan, Kerem Taken, Muhammed Fatih Keleş, Mazlum Özkan
Van Yüzüncü Yıl University, Faculty of Medicine, Department of Urology, Van, Turkey

AİM: Renal tumors are rare in young adults. In this study, we aimed to share the data of patients between the ages of 18 and 40 who were operated on with the suspicion of Renal Cell Carcinoma (RCC) in the light of the literature.

MATERIAL METHODS: The files of patients aged 18-40 years who were operated on with the suspicion of RCC in our clinic between 2010 and 2022 were reviewed retrospectively. All patients were evaluated with Urinary System Ultrasonography (USG), chest X-ray, Computed tomography (CT) and, if necessary, abdominal MRI. Radical or partial nephrectomy was performed on clinically localized masses with suspected malignancy. Histopathological data of all patients were recorded. He used EUA guidelines for the follow-up protocol. Routine blood tests, chest X-ray and abdominal CT, bone scintigraphy, MR and PET CT were requested in the follow-ups.

RESULTS: A total of 58 patients, 30 (52.4%) male and 28 (47.6%) female, with a mean age of 33.62 (range 18 to 40) were included in the study. The mean mass size was calculated as 5.28 cm (range 3 - 15 cm) for malignant tumors and 4.95 cm (range 3 to 12 cm) for benign tumors. While 43 (74.1%) of the patients were reported as RCC, benign pathologies were detected in 15 (25.9%) patients. Of the patients with benign pathology, 11 (73.3%) were female and 4 (26.7%) were male (p>0.05). Benign pathologies were reported in 10 (37%) of 28 females and 5 (16.6%) of 30 male patients (p>0.05). The most common subtype of RCCs (n= 31 72%) was clear cell carcinoma, while the most common benign mass was oncocytoma (n= 5 33.3%). Our overall survival rate was 96.8% in a mean follow-up period of 52.44 months.

CONCLUSION: Most of the clinical localized renal masses seen in young adults (18-40 years old) are benign. Because of these features, we believe that nephron-sparing surgery should be considered in this age group. Renal mass biopsy and, if necessary, minimally invasive treatments can also be considered in selected female patients.

Keywords: Renal Cell Carcinoma,Young Adults

Tablo / Table

Tablo-1 patolojik özellikler

	n (%)
Benin kitleler, toplam	15 (25,9)
Onkositom	5 (33,3)
Anjiyomiyolipom	4 (26,6)
Kist hidiatik	3 (20)
ksantogralomatoz PN	1 (0,66)
Kronik pyelonefrit	2 (13,3)
Malin kitleler, toplam	43(74,1)
Berrak hücreli karsinom	31 (72)
Papiller hücreli karsinom	8 (18,6)
Kromofob hücreli karsınom	3 (6,9)
Miks tip	1 (2,3)
Fuhrman grading system	n (%)
Grade-1	20(46,3)
Grade -2	19 (44,1)
Grade -3	4 (9,3)
Grade -4	0

SS-037

Renal Hücreli Karsinom Tedavisinde Radikal Nefrektomi ve İnferior Vena Cava Trombektomi. ilk deneyimlerimiz

Harun Özdemir[1], Çağrı Şevık[1], Merve Şam Özdemir[2], Halil Lütfı Canat[1]
[1]Başakşehir Çam ve Sakura Şehir Hastanesi, Üroloji Kliniği
[2]Başakşehir Çam ve Sakura Şehir Hastanesi, Radyoloji Kliniği

AMAÇ: Böbrek tümörleri ürolojik maligniteler arasında üçüncü sıklıkta görülmekte olup mortalitesi yüksek olan ürolojik tümördür. Evre ilerledikçe prognozu kötüleşmektedir. Böbrek tümörlerinin önemli bir özelliği damarsal yapılara uzanım göstermesidir. Hastaların %4-10'unda inferior vena kava (IVC) tümör trombüsü izlenmektedir. Metastaz olmaksızın vena kava inferior trombüsü olan böbrek tümörlü olgularda yüksek mortalite ve morbidite olmasına rağmen cerrahi tedavi önerilmektedir. Bizde kliniğimizde evre 2-4 vena kava trombüsü olan böbrek tümörlü olgularında radikal nefrektomi ve inferior vena kava trombektomi cerrahi deneyimlerimizi paylaşmayı amaçladık.

YÖNTEM: Şubat 2022 ile Kasım 2022 tarihleri arası kliniğimizde radikal nefrektomi, lenf nodu diseksiyonu ve inferior vena kava trombektomi yapılan 4 hasta çalışmaya dahil edildi. Tüm hastalara yarım chevron insizyon yapıldı. Hastaların demografik verileri, preoperatif veriler, peroperatif veriler (operasyon süresi, peroperatif komplikasyonlar), postoperatif (patolojik sonuçlar, cerrahi sınır, hospitalizasyon süresi, ve postoperatif komplikasyonlar) verileri retrospektif olarak değerlendirildi.

BULGULAR: Hastaların demografik, preop-perop-postoperatif verileri Tablo 1'de verilmiştir. Hastların 4'ü erkek olup, ortalama yaşı 63,2 yıldı. Başvuru anında % 75 oranında yan ağrısı yakınması bulunurken, 1 hastada iştahsızlık kilo kaybı gibi kaşeksi semptomları mevcuttu.Tümörlerin %100'ü sağ böbrek kaynaklı olduğu görüldü. Ortalama tümör çapının 15,5 cm olduğu değerlendirildi. Preoperatif radyolojik verilerde infradiafragmatik trombüs oranı %75 (3 hasta) iken supradiafragmatik trombüs oranı %25 (1 hasta) saptandı. İntraatrial trombüs saptanmadı. Hastaların hiçbirinde solid organ metastazı yok idi. Preoperatif embolizasyon, vena kava filtresi yerleştirilmedi. Radikal Nefrektomi ve trombektomi uygulanan hastaların hepsine ek olarak lenf nodu diseksiyonu uygulandı. 1 hasta peroperatif tümör embolisi nedeniyle postop 2. günde exitus gerçekleşti. 1 hastaya geniş vena kava damar duvarı invazyonu nedeniyle damar grefti konuldu. Postoperatif erken komplikasyon oranı %50 idi (pulmoner emboli). Patolojik değerlendirmede hastaların %75'inde böbrek hücreli karsinom, bu hasta gurubunun %25'inde ise sarkomatoid diferansiyasyon saptandı. 1 hastanın evresi T3b, 1 hastanın evresi T3c iken 1 hastanın T4 saptandı(sürrenal invazyonu). 1 hastada TCC saptanmış olup T4 evrede izlendi. Adjuvan kemoterapi verildi. Tanı anında metastatik olmayıp sonraki süreçte metastatik hale gelen hasta oranı %25 iken, bu hastada metastaza kadar geçen süre 5 ay olarak hesaplandı.

SONUÇ: Radikal nefrektomi ve inferior vena cava trombektomi, komplikasyon oranı görece yüksek olmakla birlikte hastaların en az yarısında kabul edilebilir onkolojik kontrol sağlamaktadır.

Anahtar Kelimeler: böbrek hücreli kanser, trombektomi, vena kava trombüsü

Radical Nephrectomy and Inferior Vena Cava Thrombectomy in the Treatment of Renal Cell Carcinoma; Our first experiences

Harun Özdemir[1], Çağrı Şevık[1], Merve Şam Özdemir[2], Halil Lütfı Canat[1]
[1]Basaksehir Çam and Sakura City Hospital, Urology Clinic
[2]Basaksehir Çam and Sakura City Hospital, Radiology Clinic

OBJECTIVE: Kidney tumors are the third most prevalent urological malignancy and have a high mortality rate. As the stage advances, the prognosis deteriorates. Important characteristic of kidney tumors is their ability to spread to vascular structures. In 4-10% of patients, tumor thrombus is observed in the inferior vena cava (IVC). Despite the high mortality and morbidity rates, patients with renal tumors and inferior vena cava thrombus but no metastases are advised to undergo surgery. In our clinic, we wanted to share our surgical experience with radical nephrectomy and inferior vena cava thrombectomy for patients with kidney tumors and vena cava thrombus stages 2-4.

METHODS: The study included four patients who underwent radical nephrectomy, lymph node dissection, and inferior vena cava thrombectomy at our clinic between February and November of 2022. Incisions in the shape of a half chevron were made on all patients. Patients' demographic data, preoperative data, peroperative data (operation time, peroperative complications), and postoperative data (pathological outcomes, surgical margin, hospitalization time, and postoperative complications) were retrospectively analyzed.

RESULTS: Table 1 provides demographic, preoperative, intraoperative, and postoperative patient information. The patients were all male. The average age was 63.2 At the time of admission, 75% of patients complained of flank pain, while 1 patient had cachexia symptoms such as loss of appetite and weight loss. One hundred percent of the tumors were found to originate from the right kidney. The mean diameter of the tumor was measured to be 15.5 cm. The infradiaphragmatic thrombus rate was 75% (3 patients) based on preoperative radiological data, while the supradiaphragmatic thrombus rate was 25%. (1 patient). There was no intraatrial thrombus detected. None of the patients had metastases to solid organs. During preoperative embolization, no vena cava filter was inserted. All patients who underwent radical nephrectomy and thrombectomy underwent lymph node dissection in addition. Due to perioperative pulmonary embolism, exitus occurred on postoperative day two. One patient received a vein graft due to extensive vena cava vessel wall invasion. The early postoperative complication rate was fifty percent (pulmonary embolism). Pathological examination revealed renal cell carcinoma in 75% of patients and sarcomatoid differentiation in 25% of this patient population. While the stages of 1 patient were T3b and 1 patient was T3c, 1 patient's T4 was detected (surrenal invasion). One patient was diagnosed with TCC, which was observed in the T4 stage. There was adjuvant chemotherapy given. While 25% of patients who were not metastatic at the time of diagnosis became metastatic in the subsequent period, this patient's time to metastasis was estimated to be five months.

CONCLUSION: Although the complication rate is relatively high, radical nephrectomy and inferior vena cava thrombectomy provide acceptable oncologic control in at least half of patients.

Keywords: renal cell cancer, thrombectomy, thrombus of the vena cava

Hastaların preoperatif, perioperatif, postoperatif verileri

Patients, n	4
Age (year)*	63,2±6,8
BMI (kg/m2)*	28±4,6
ASA score*	2,5 ± 0,6
Charlson Comorbidity Index*	5,3 ±1,9
Renal tumor	
CT/MRI size, cm*	15,5 ± 8,3
IVC thrombus length, cm*	4,6 ± 2,5
Mayo IVC thrombus classification level, n (%)	
I	0 (%0)
II	2 (%50)
III	1 (%25)
IV	1 (%25)
Operative time (hour)*	6,5 ± 1,1
EBL(ml)*	490 ± 786
Lymph nodes removed* n	6,5 ±1,1
Lymph nodes positive* n	1 ±0,8
Length of hospital stay*	9 ±3,6
Histology, n (%)	
Renal cell carcinoma	3 (%75)
TCC	1 (%25) (SQUAMOUS DIFFER.)
Tumor grade, n (%)	
4	3(%75)
Stage, n (%)	
T3b	1 (%25)
T3c	1 (%25)
T4	2 (%50)
Clavien complications, n (%)	3
2	2 (%50)
4	1 (%25)

**: ortalama + standart sapma*

Preoperative, perioperative and postoperative data of the patients

Patients, n	4
Age (year)*	63,2±6,8
BMI (kg/m2)*	28±4,6
ASA score*	2,5 ± 0,6
Charlson Comorbidity Index*	5,3 ±1,9
Renal tumor	
CT/MRI size, cm*	15,5 ± 8,3
IVC thrombus length, cm*	4,6 ± 2,5
Mayo IVC thrombus classification level, n (%)	
I	0 (%0)
II	2 (%50)
III	1 (%25)
IV	1 (%25)
Operative time (hour)*	6,5 ± 1,1
EBL(ml)*	490 ± 786
Lymph nodes removed* n	6,5 ±1,1
Lymph nodes positive* n	1 ±0,8
Length of hospital stay*	9 ±3,6
Histology, n (%)	
Renal cell carcinoma	3 (%75)
TCC	1 (%25) (SQUAMOUS DIFFER.)
Tumor grade, n (%)	
4	3 (%75)
Stage, n (%)	
T3b	1 (%25)
T3c	1 (%25)
T4	2 (%50)
Clavien complications, n (%)	3
2	2 (%50)
4	1 (%25)

**: mean + standard deviation*

SS-038

Parsiyel nefrektomi sonrası psödoanevrizma gelişen olgunun yönetimi ve literatürün gözden geçirilmesi

Serhan Arman, Mehmet Furkan Kesici, Gökhan Sönmez, Numan Baydilli, Emre Can Akınsal, Deniz Demirci, Abdullah Demirtaş
Erciyes Üniversitesi, Üroloji Ana Bilim Dalı, Kayseri

GİRİŞ: Renal hücreli karsinom böbreğin en sık görülen kanseridir. Ürolojik kanserler içerisinde mortalitede ilk sırada bulunması klinik önemini ortaya koymaktadır. Erişkin kanserlerin yaklaşık olarak %3'ünü oluştururken, hastalarda semptom olarak yan ağrısı, hematüri, kilo kaybı ve hipertansiyon görülebilmektedir. Etiyolojik faktörler arasında ise sigara kullanımı, obezite ve hipertansiyon sayılabilir. Tümör boyutu, lenf nodu tutulumu ve uzak metastaz varlığı göz önüne alınarak hastanın mevcut evresi ve klinik durumu ile tedavi planı oluşturulur. Lokalize renal hücreli karsinom varlığında kür sağlaması açısından cerrahi tedavi önerilir.

VAKA: 63 yaş erkek hastanın sol tibiasında sarkom saptanması nedeniyle yapılan tarama PET görüntülemelerinde sağ böbrek alt polde 50x60x52 mm kitle saptanmış ve hasta tarafımıza başvurmuştur. Hastaya primer malign proçes ile metastaz ayrımı açısından böbrek biyopsisi yapılmış ve biyopsi patolojisi renal hücreli karsinom olarak neticelenmiştir. Özgeçmişinde 35 yıl/paket sigara kullanımı dışında özellik bulunmayan hastanın 2017 yılı TNM sınıflamasına göre evresi, T1bN0M0- Evre 1 olarak saptanmış ve hastaya tedavi için parsiyel nefrektomi kararı verilmiştir. Hastaya 25 dk sıcak iskemi süresi ile parsiyel nefrektomi yapılmış ve serviste takibe alınmıştır. Operasyonun 4.gününde hastanın dreninden 1500 cc/gün seröz mayi gelmiş ve gönderilen dren biyokimyasında kreatinin 8 mg/dL olarak sonuçlanmış bu nedenle hastaya çift J stent takılması kararı verilmiştir. Stent takılması sonrası drenden gelen mayinin hemorajik vasıfa dönmesi ve Hb düşüşü nedeni ile hastaya bt anjiografı çekilmiş ve kitle lojunda psödoanevrizma saptanmıştır. Bunun üzerine girişimsel radyoloji tarafından hastamıza anjioembolizasyon tedavisi uygulanmıştır. Tedavi sonrasında kiniği stabil hale gelen hasta post-op yedinci günde taburcu edilmiştir

TARTIŞMA: Literatür incelendiğinde parsiyel nefrektomi sonrasında görülen geç kanama, yan ağrısı ve anemi gibi klinik işaretler psödoanevrizma varlığı açısından önem arz etmektedir. Hemodinamik instabil hasta grubunda acil nefrektomi yapılması da seçenekler arasında yer alırken, hastaların büyük bölümünde anjioembolizasyon ilk tercih edilen tedavi olarak öne çıkmaktadır. 5229 açık parsiyel nefrektomi hastasının yer aldığı bir çalışmada 77 hastada psödoanevrizma saptanmış ve bu hastaların ortalama 15 gün sonra gross hematüri şikayeti ile başvuru yaptıkları ortaya konmuştur. Hastaların % 96'sında anjioembolizasyon başarı ile uygulanırken 2 hastada acil nefrektomi yapılmıştır

SONUÇ: Lokalize renal hücreli karsinom saptanan hastalarda parsiyel nefrektomi uygun bir tedavi seçeneği olup ameliyat sonrası gelişen geç kanamalarda psödoanevrizma ilk akla gelmesi gereken nedenlerden biridir. Psödoanevrizma düşünülen olgularda hızlı teşhis ve tedavi ile yaşamı tehdit eden komplikasyonlar engellenebilir.

Anahtar Kelimeler: anjioembolizasyon, nefrektomi, parsiyel nefrektomi, psödoanevrizma, renal hücreli kanser

Management of a case with pseudoaneurysm after partial nephrectomy and review of the literature

Serhan Arman, Mehmet Furkan Kesici, Gökhan Sönmez, Numan Baydilli, Emre Can Akınsal, Deniz Demirci, Abdullah Demirtaş
Department of Urology, Erciyes University, Kayseri, Turkey

INTRODUCTION: Renal cell carcinoma is the most common cancer of the kidney. The fact that it ranks first in mortality among urological cancers reveals its clinical importance. It constitutes approximately 3% of adult cancers, and patients may presents flank pain, hematuria, weight loss and hypertension as symptoms. Etiological factors are mainly smoking, obesity and hypertension. Considering the tumor size, lymph node spread and the presence of distant metastases, a treatment plan is created with the current stage and clinical condition of the patient. In the presence of localized renal cell carcinoma, surgical treatment is recommended for cure.

CASE: 63-year-old male patient who was scanned with PET images due to sarcoma in the left tibia applied to our clinic. A 50x60x52 mm mass in the lower pole of the right kidney was detected in the scan PET images. Kidney biopsy was performed to differentiate primary malignant process from metastasis and pathology resulted as renal cell carcinoma. The stage of the patient, who had no features other than 35 years/pack of cigarette use in his history, was determined as T1bN0M0- stage 1, according to the TNM classification of 2017. Then partial nephrectomy was decided for the treatment. Partial nephrectomy was performed with a warm ischemia period of 25 minutes and the patient was followed up in the service. On the 4th day of the operation, 1500 cc/day of serous fluid came from the drain and the creatinine was 8 mg/dL in the analysis of drain fluid, so it was decided to insert a double J stent. After stent placement, the fluid coming from the drain turned into a hemorrhagic character. The operation area scanned with CT angiography, and pseudoaneurysm was detected in the mass site. Angioembolization treatment was applied to our patient by interventional radiology. After the treatment, the patient became stable and was discharged on the seventh post-op day.

DISCUSSION: When the literature is examined, clinical signs such as late bleeding, flank pain and anemia observed after partial nephrectomy are important for the presence of pseudoaneurysm. While performing emergency nephrectomy is among the options in the hemodynamically unstable patient group, angioembolization stands out as the first choice treatment in the majority of patients. In a study involving 5229 open partial nephrectomy patients, pseudoaneurysms were detected in 77 patients, and it was revealed that these patients presented with gross hematuria complaints after an average of 15 days. Angioembolization was successfully performed in 96% of the patients and emergency nephrectomy was performed in 2 patients.

CONCLUSION: Partial nephrectomy is an appropriate treatment option in patients with localized renal cell carcinoma, and pseudoaneurysm is one of the first reasons to be considered in late hemorrhage developing after surgery. In cases with suspected pseudoaneurysm, life-threatening complications can be prevented with prompt diagnosis and treatment.

Keywords: angioembolization, nephrectomy, partial nephrectomy, pseudoaneurysm, renal cell carsinoma

rcc, psödoanevrizma bt ve parsiyel nefrektomi operasyon görüntüleri
rcc, psudoaneurysm ct and partial nephrectomy operation images

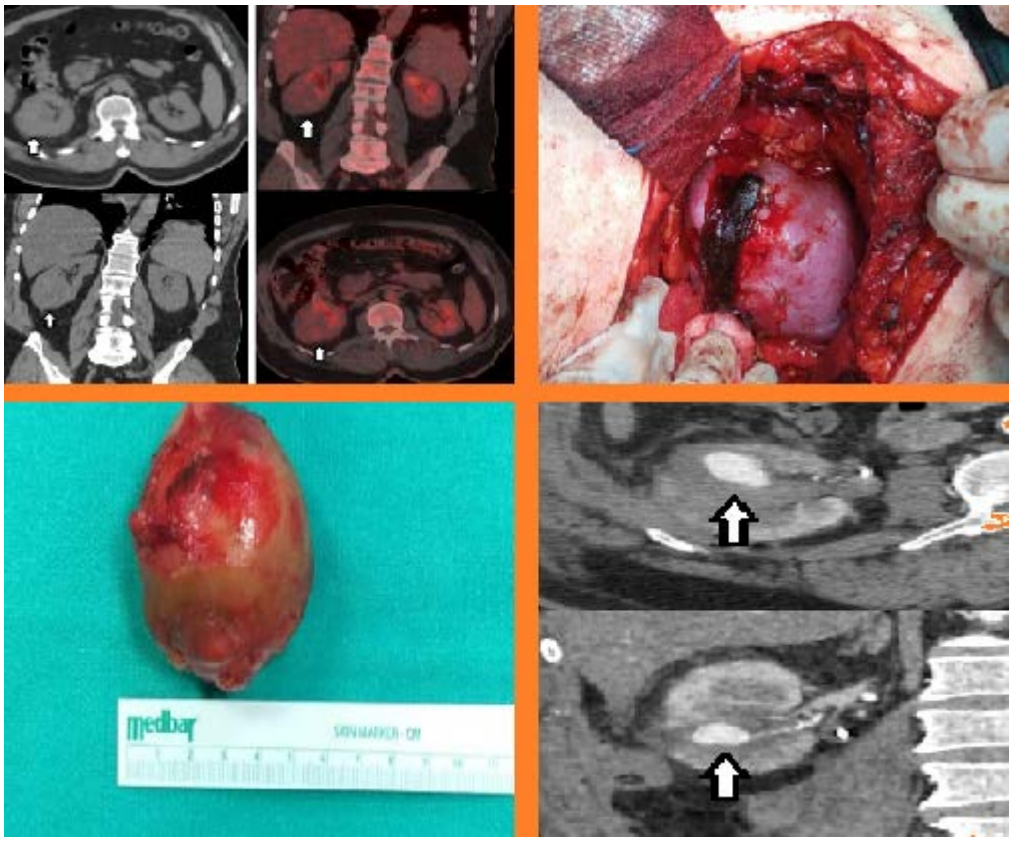

rcc, psödoanevrizma bt ve parsiyel nefrektomi operasyon görüntüleri
rcc, psudoaneurysm ct and partial nephrectomy operation images

SS-039

Pretreatment serum neutrophil to lymphocyte ratio is associated with worse histopathology and follow-up outcomes in patients with localized renal cell carcinoma

Aykut Çolakerol
University of Health Sciences Bagcilar Education and Research Hospital, Department of Urology, Istanbul, Turkey

OBJECTIVE: We aimed to investigate the role of pretreatment neutrophil-to-lymphocyte ratio (NLR) in predicting the tumor characteristics and behavior in patients with localized renal cell carcinoma (RCC).

METHODS: A total of 130 RCC patients underwent radical or partial nephrectomy between January 2016 and March 2021 were evaluated. Patients who had metastatic disease and N+ status at the diagnosis were not included. Pretreatment serum NLR was compared between several tumor histopathology parameters. Moreover, NLR levels were investigated for deaths and metastatic progression. Receiver operating characteristic (ROC) curves were generated for establishment of the cut off levels to predict tumor histopathology and metastatic progression. Survival analysis with Kaplan Meier graphs were also performed for metastasis free survival (MFS).

RESULTS: Finally, a total of 103 localized RCC patients who met the inclusion criteria were investigated. Out of them, 89 patients had the clear cell subtype whereas the remaining nine and five had papillary and chromophobe subtypes, respectively. Pretreatment NLR was higher in patients with grade 4 clear cell and papillary RCCs compared to the other grades tumors (3.37±1.36 vs 2.61±1.72, 2.06±0.92 and 1.81±0.90, respectively. p=0.04). Similarly, higher NLR levels were seen in patients with lymphovascular infiltration and any variant differentiation compared the patients without them (2.87±1.45 vs 2.13±1.36, p=0.03 and 2.83±1.42 vs 2.16±1.37, p=0.04, respectively). Patients who exhibited metastatic progression during the follow up had higher NLR levels in compared to non-metastatic patients, as well (3.19±1.52 vs 2.29±1.46, p=0.04). However, in the ROC analysis, NLR had a statistically significant diagnostic value for determining the tumor grade (AUC=0.74, p=0.01) (Figure-1). With the 2.19 cut off value, NLR predicts grade 4 RCC subtypes with a sensitivity and specificity of 72% and 66%, respectively. According to the cut off level, pretreatment NLR was associated with MFS in Kaplan Meier analyses (Figure-2). MFS were 45.03±1.12 months (95% CI: 42.25-46.70) vs. 41.12±2.05 months (95% CI: 35.30-46.15) for lower and higher NLR levels, respectively (p=0.03).

CONCLUSION: Elevated pretreatment NLR is associated with worse tumor histopathology and it can predict the survival outcomes of the disease. In clinical practice, NLR may be used simply as a biomarker during the clinical decision-making and follow-up for patients with RCC.

Keywords: Neutrophil, Lymphocyte, Renal Cell Carcinoma

SS-041

Renal hücreli karsinom ve Vücut Yağ İndeksi: Yeni risk parametresi

Levent Özcan, Veysel Sezgin, Emre Can Polat, Caner Baran, Eyyüp Danış, Mustafa Erkoç, Mehmet Gökhan Çulha, Talha Akan, Kahraman Aksoy, Alper Ötünçtemur
Prof. Dr. Cemil Taşçıoğlu Şehir Hastanesi, Üroloji Kliniği

Beden kitle indeksi (BMI) yaklaşık 200 yıldır vücut yağını değerlendirmek için kullanılmaktadır. Bununla birlikte, daha yüksek bir BMI her zaman artan vücut yağını yansıtmaz çünkü aşırı kilo, cinsiyet, yaş, genetik, egzersiz ve etnik köken gibi faktörlerden etkilenen artan kas kütlesine bağlı olabilir. Bu nedenle kalça çevresi ve boy uzunluğu kullanılarak hesaplanabilen yeni bir parametre olan Body Adipsity İndex (BAI) tanımlanmıştır. Vücut kitle indeksi, hipertansiyon ve sigara içme gibi bazı yaşam tarzı risk faktörlerinin hem kadın hem de erkeklerde potansiyel olarak renal hücreli karsinom (RHK) gelişimine yatkınlık oluşturduğu tespit edilmiştir. Bu çalışmanın amacı, renal hücreli karsinomlu hastalarda tümör boyutu ve derecesi ile BAİ seviyeleri arasındaki ilişkiyi değerlendirmektir. Ocak 2021 ile Aralık 2022 tarihleri arasında kurumumuzda radikal nefrektomi yapılan ardışık 56 RHK hastasının kayıtlarını retrospektif olarak inceledik. Hastaları yaş, cinsiyet, kalça çevresi, uzunluk, tümör boyutu ve Fuhrman nükleer derecesi kaydedildi. BAI, daha önceki çalışmalarda önerilen şu formüle göre hesaplanmıştır: BAI: [kalça çevresi/(uzunluk)1,5] – 18. Tümör boyutu ve nükleer derece ile BAI düzeyleri arasındaki ilişki istatistiksel olarak değerlendirildi. Tümör boyutu yüksek olan kadın ve erkeklerde BAİ düzeyleri istatistiksel olarak daha yüksekti ($p<0.005$). Fuhrman grade'i yüksek olan kadın ve erkeklerde BAİ düzeyleri istatistiksel olarak daha yüksekti ($p<0.005$). Çalışmamızda BAİ düzeyi yüksek olan hastalarda nükleer derece ve tümör boyutunun istatistiksel olarak anlamlı derecede yüksek olduğu bulundu. BAİ, renal hücre kanseri agresitivitesinin değerlendirilmesi ve hesaplanması için yararlı bir indeks olabilir. Çalışmamızı doğrulamak için daha fazla hasta ile daha fazla çalışmaya ihtiyaç vardır.

Anahtar Kelimeler: Renal hücreli karsinom, Vücut Yağ İndeksi, Grade

Renal cell carcinoma and Body Adiposity Index: A new risk parameter

Levent Özcan, Veysel Sezgin, Emre Can Polat, Caner Baran, Eyyüp Danış, Mustafa Erkoç, Mehmet Gökhan Çulha, Talha Akan, Kahraman Aksoy, Alper Ötünçtemur
Prof. Dr. Cemil Taşçıoğlu City Hospital, Department of Urology

The body mass index (BMI) has been used to evaluate body fat for almost 200 years. However, a higher BMI does not always show increased body fat as excess weight can be due to increased muscle mass, influenced by such factors as sex, age, genetics, exercise, and ethnicity. For this reason, a new parameter, Body Adiposity Index (BAI) has been defined which can be calculated using hip circumference and height. Several well-established life-style risk factors, such as BMI, hypertension, and smoking, have been identified as potentially predisposing to renal cell carcinoma development. The aim of this study was to evaluate the relationship between tumor size and grade with VAI levels in patients with renal cell carcinoma. We retrospectively reviewed the records of 56 consecutive patients with RCC who underwent radical nephrectomy at our institution between January 2021 and December 2022. We analyzed the following clinicopathological variables: age, gender, hip circumference, length, tumor size and Fuhrman nuclear grade. BAI was calculated according to this formula proposed in a previous study. BAI: [hip circumference /(lentgh)1,5] – 18. The relationship between tumor size and nuclear grade with BAI levels were evaluated statisticaly. BAI levels were statistically higher in men and women with high tumor size ($p<0.005$). BAI levels were statistically higher in men and women with high fuhrman grade ($p<0.005$). In our study patients with high BAI levels were found to have statistically significant higher nuclear grade and tumor size. BAI can be a useful index for the evaluation and calculation of renal cell cancer aggressiviness. Further studies with more patients are needed to confirm our study.

Keywords: Renal cell carcinoma,Body Adiposity Index, Grade

BAI ve Tümör Derecesi arasındaki ilişki

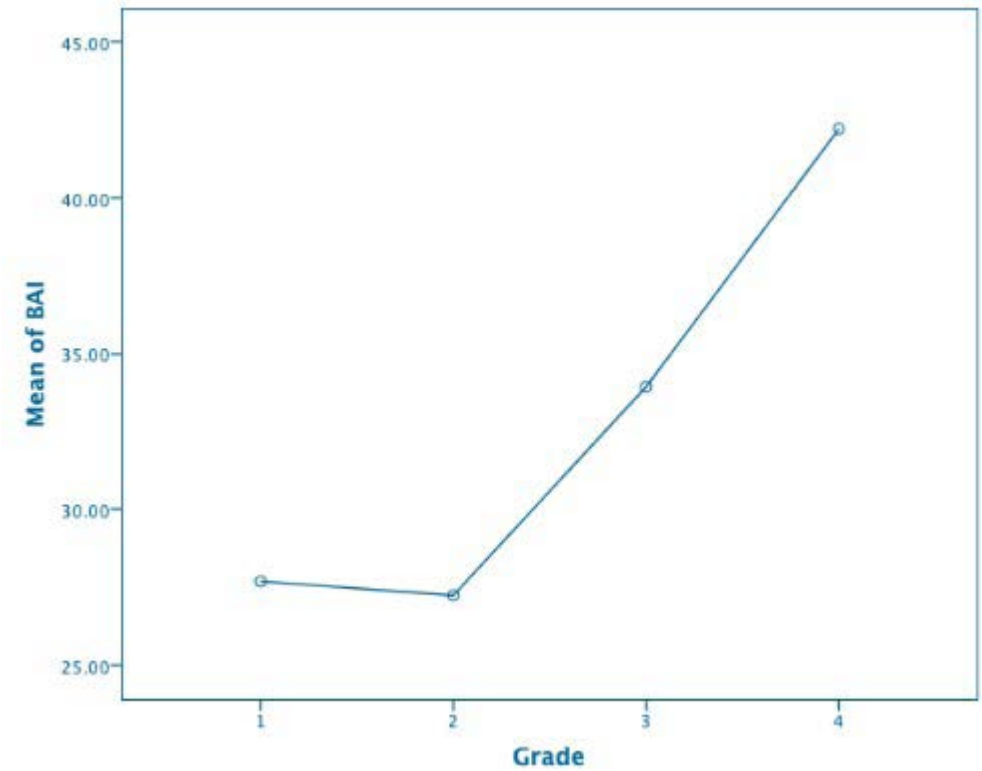

SS-042

Demirtaş erken renal vasküler kontrol tekniği (dervact) ile yapılan açık parsiyel nefrektomi onkolojik ve fonksiyonel sonuçlarımız

Abdullah Demirtaş[1], Vusal İbrahimov[1], Emrah Kızılay[1], Şevket Tolga Tombul[2], Gökhan Sönmez[1]
[1]Erciyes Üniversitesi, Üroloji Ana Bilim Dalı, Kayseri
[2]Kayseri Acıbadem Hastanesi, Üroloji Bölümü, Kayseri, Türkiye

GİRİŞ: Renal hücreli karsinom (RCC), dünya çapında en yaygın üçüncü ürolojik kanserdir. Nefron koruyucu cerrahi veya parsiyel nefrektomi, RCC tedavisinde yaygın olarak kullanılan bir tekniktir. DERVACT tekniği ise açık parsiyel nefrektomide renal arterin lokalizasyonunu kullanarak vasküler kontrol süresini kısaltmayı ve renal hilus diseksiyonunu daha güvenli ve hızlı bir şekilde gerçekleştirmeyi amaçlayan bir teknik olarak yayınlanmıştır.

YÖNTEM: Ocak 2016- Aralık 2022 tarihleri arasında Erciyes Üniversitesi Üroloji Kliniğinde yapılan toplam 447 parsiyel nefrektomi operasyonundan DERVACT tekniği ile açık parsiyel nefrektomi operasyonu yapılan toplam 201 hastanın verileri retrospektif olarak incelendi. Tüm hastaların yaşı, operasyon süresi, tümör boyutu, patoloji sonuçları, cerrahi sınır pozitifliği, operasyon sonrası eritrosit süspansiyonu ihtiyacı, dren çekilme süreleri ve hastanede kalış süreleri değerlendirildi.

BULGULAR: Çalışmaya dâhil edilen hastaların 119 (59.2%) 'u erkek ve 82 (40.8%) 'si kadın idi. Yaş ortalamaları 59.12 ± 11.17 idi. Ortanca BMİ (Body Mass Index) 30.0 (26.0-34.1) kg/m2 idi. Kitlelerin 121 (60.1%) tanesi sağ böbrek ve 80 (39.9%) tanesi sol böbrekte yerleşmekteydi. Kitle çoğunlukla böbrek alt pol yerleşimliydi (n=81; 40.2%). İkinci sırada üst pol yerleşimli (n=66; 32.8%) kitleler gelirken üçüncü sırada orta pol yerleşimli (n=54; 27%) gelmekteydi. Ortanca kitle boyutu 4.0 (3.0 5.0) cm idi. Operasyon sırasında iskemi süresi ortanca 21.0 (11.0-28.5) dk idi. Operasyon süresi ise ortanca 75.0 (55.0-120.0) dk olarak ölçüldü. Çıkarılan kitlelerin histopatolojik sonuçlarına göre 165 (82.0%) vaka RCC, 23 (11.4%) vaka onkositom, 7 (3.4%) vaka anjiomyolipom, 1 (0.4%) vaka sarkom olarak geldi.

SONUÇ: Sonuç olarak DERVACT robotik-laparoskopik parsiyel nefrektomi imkanı olmayan kliniklerde veya açık parsiyel nefrektomi gereken olgularda kullanılabilecek hızla öğrenilen ve güvenle uygulanan bir teknik olarak akılda tutulmalıdır.

Anahtar Kelimeler: böbrek cerrahisi, retroperitoneal yaklaşım, parsiyel nefrektomi

Oncological and functional results of open partial nephrectomy with Demirtas early renal vascular control technique (DERVACT)

Abdullah Demirtaş[1], Vusal İbrahimov[1], Emrah Kızılay[1], Şevket Tolga Tombul[2], Gökhan Sönmez[1]
[1]Erciyes University, Department of Urology, Kayseri
[2]Kayseri Acıbadem Hospital, Department of Urology, Kayseri, Turkey

INTRODUCTION: Renal cell carcinoma (RCC) is the third most common urological cancer worldwide. Nephron-sparing surgery or partial nephrectomy is a technique commonly used in the treatment of RCC. The DERVACT technique, on the other hand, has been published as a technique that aims to shorten the vascular control time by using the localization of the renal artery in open partial nephrectomy and to perform the renal hilus dissection more safely and quickly.

METHODS: The data of 201 patients who underwent open partial nephrectomy with the DERVACT technique, out of a total of 447 partial nephrectomy operations performed in Erciyes University Urology Clinic between January 2016 and December 2022, were retrospectively analyzed. The age, operation duration, tumor size, pathology results, surgical margin positivity, need for erythrocyte suspension after the operation, drain withdrawal times and hospital stay of all patients were evaluated.

RESULTS: Of the patients included in the study, 119 (59.2%) were male and 82 (40.8%) were female. The mean age was 59.12 ± 11.17 years. The median BMI (Body Mass Index) was 30.0 (26.0-34.1) kg/m2. Of the masses, 121 (60.1%) were located in the right kidney and 80 (39.9%) in the left kidney. The mass was mostly located in the lower pole of the kidney (n=81; 40.2%). The second place was occupied by the upper pole (n=66; 32.8%), while the middle pole (n=54; 27%) was in the third place. The median mass size was 4.0 (3.0 to 5.0) cm. The median duration of ischemia during operation was 21.0 (11.0-28.5) min. The mean duration of operation was 75.0 (55.0-120.0) min. According to the histopathological results of the extracted masses, 165 (82.0%) cases were RCC, 23 (11.4%) cases were oncocytomas, 7 (3.4%) cases were angiomyolipomas, and 1 (0.4%) cases were sarcoma.

CONCLUSION: In conclusion, DERVACT should be kept in mind as a rapidly learned and safely applied technique that can be used in clinics where robotic-laparoscopic partial nephrectomy is not possible or in cases where open partial nephrectomy is required.

Keywords: kidney surgery, retroperitoneal approach, partial nephrectomy

Demirtaş erken renal vasküler kontrol tekniği (dervact) ile yapılan açık parsiyel nefrektomi onkolojik ve fonksiyonel sonuçlar

Yaş (Yıl) (ort±ss)	59.12 ± 11.17
BMI (kg/m2) (ortanca, min-maks)	30.0 (26.0-34.1)
Kitle Yerleşim Tarafı (n,%) Sağ Sol	121 (60.1%) 80 (39.9%)
Böbrekteki Yerleşim Yeri (n,%) Üst Pol Orta Pol Alt Pol	66 (32.8%) 54 (27.0%) 81 (40.2%)
Kitle Boyutu (cm) (ortanca, min-maks)	4.0 (3.0-5.0)
İskemi Süresi (dk) (ortanca, min-maks)	21.0 (11.0-28.5)
Operasyon Süresi (dk) (ortanca, min-maks)	75.0 (55.0-120.0)
Kitle Histopatolojisi (n,%) RCC Onkositom Anjiomyolipom Sarkom	165 (82.0%) 23 (11.4%) 7 (3.4%) 1 (0.4%)

Oncological and functional results of open partial nephrectomy with Demirtas early renal vascular control technique (DERVACT)

Age (Year) (mean±sd)	59.12 ± 11.17
BMI (kg/m2) (median, min-max)	30.0 (26.0-34.1)
Mass Location Side (n,%) Right Left	121 (60.1%) 80 (39.9%)
Location in Kidney (n,%) Upper Pol Middle Pol Lower Pol	66 (32.8%) 54 (27.0%) 81 (40.2%)
Mass Size (cm) (median, min-max)	4.0 (3.0-5.0)
Ischemia Time (min) (median, min-max)	21.0 (11.0-28.5)
Operation Time (min) (median, min-max)	75.0 (55.0-120.0)
Mass Histopathology (n,%) RCC Oncocytoma Angiomyolipoma Sarcoma	165 (82.0%) 23 (11.4%) 7 (3.4%) 1 (0.4%)

SS-043

Pırads ve hemogram parametreleri uyumu: Biyopsi öncesi nelere bakabiliriz?

Hakan Tekinaslan, Adil Sonbahar, Hüseyin Acinikli, Sedat Eğriboyun, Sacit Nuri Görgel, Yiğit Akın
İzmir Katip Çelebi Üniversitesi Atatürk Eğitim ve Araştırma Hastanesi

Prostat kanseri erkeklerde dünyada en çok rastlanılan 2.kanser olup taramaların artmasıyla prostat kanseri yakalama insidansı günümüzde artmaktadır. Prostat spesifik antijen(PSA) yüksekliğine göre kılavuzlar öncülüğünde Multiparametrik(MP) difüzyon ağırlıklı, dinamik prostat Magnetik Rezonansı(MR) çekilmekte olup; Multiparametrik Magnetik Rezonans(MR) sonucu PIRADS 3-4-5 olarak raporlanan, Dre(Digital Rectal Exam)'de nodül yada düzensizlik saptanan, psa dansitesi yüksek olan hastalara prostat biyopsisi önerilebilmektedir. Günümüzde Multiparametrik Mr; prostat kanserini saptama konusunda önemli bir yer almaktadır. Değerlendirmede PIRADS(Prostate Imaging Reporting and Data System) sınıflama sistemi kullanılır. Ancak değerlendirme sırasında PIRADS kullanılırken PIRADS 3 şüpheli alanda kalmaktadır. Biz de çalışmamızı planlarken Mp Mr'da PIRADS 3 lezyonların hemogram parametreleriyle beraber karşılaştırıldığında malignite ayrımında yararı olup olmayacağını incelemek istedik. Hastanemizde Multiparametrik Mr çekilen PIRADS 3-4-5 saptanan ve prostat biyopsisi yapılan 189 hastayı araştırmamıza dahil ettik. PIRADS 3; 69, PIRADS 4; 71, PIRADS 5; 49 hasta biyopsi sonuçları ve hemogram parametreleriyle değerlendirildi. Mp Mr çekildikten sonra prostat biyopsisi yapılan 189 hastanın 90'ı benign, 99 hastanın biyopsi sonucu ise malign olarak raporlandı

PIRADS 3: Yaş; 69 65,68±6,74, Psa; 7,59±4,95, Psa dansitesi; 0,13±0,07

PIRADS 4: Yaş; 67,29±7,32 Psa; 9,26±9,88, Psa dansitesi; 0,18±0,19

PIRADS 5: Yaş; 69,02±6,68, Psa; 30,36±46,18, Psa Dansitesi; 0,24±0,48.

Yaş; 66.93, Psa; 13.34, Psa dansitesi; 0,24, Trombosit; 248.7, Nötrofil; 4.96, Lenfosit; 2.19 Sistemik İmmün İnflamasyon(Sİİ) indeksi; 694,76 ortalama olarak saptandı.

PIRADS 3: Trombosit; 253,74±87,04, Nötrofil; 4,92±1,84, Lenfosit; 2,32±0,99 Sii; 686,48±758,29

PIRADS 4: Trombosit; 248,77±69,21, Nötrofil; 5,00±2,80 Lenfosit; 2,10±0,87 Sii; 702,44±593,24

PIRADS 5: Trombosit; 243,91±62,87, Nötrofil; 5,01±2,07 Lenfosit; 2,11±0,94 Sii; 714,57±518,18

Sistemik İmmün İnflamasyon(Sİİ) indeksi hastalar için yeni, ucuz ve yararlı, hastalığın prognozunu tahmin edici değeri olan bir biyobelirteçtir. Laboratuar sonuçlarına göre Sİİ=Trombosit sayısı x Nötrofil sayısı/Lenfosit sayısı oranı ile hesaplanır. Sİİ indeksi meme, akciğer, pankreas, gastro intestinal tümörler gibi çeşitli kanser türlerinde prognozu belirleyebilmek amacıyla kullanılabilmektedir. Biz de prostat kanseri saptanan hastalarda Sİİ indeksinin önemini araştırmak istedik.

PIRADS 4-5 hastalarında hemogram parametreleri ile biyopsi kararı vermemize faydalı olabileceği ve PIRADS 4 hastalarda hemogram değerlerinin de kullanılmasının malignite yakalama şansını artırdığı izlendi. PIRADS 3 lezyonlarında ise anlamlı fark izlenmedi. PIRADS 3 hastalara biyopsi kararı verirken yeni parametre değerlerinin çalışılması gerektiğini düşünmekteyiz. Ayrıca daha önce biyopsi yapılan ama PIRADS 4-5 grup hastalarda bu formül kullanılabilir ve yalancı negatif hastalar yakalanabilir.

Anahtar Kelimeler: pırads, hemogram, trombosit, nötrofil, lenfosit, sii

Pırads and hemogram parameters match: What can we look for before biopsy?

Hakan Tekinaslan, Adil Sonbahar, Hüseyin Acinikli, Sedat Eğriboyun, Sacit Nuri Görgel, Yiğit Akın
Izmir Katip Celebi University Ataturk Training and Research Hospital

Prostate cancer is the second most common cancer in men in the world, and the incidence of catching prostate cancer is increasing with the increase in screening. Multiparametric (MP) diffusion-weighted, dynamic prostate Magnetic Resonance (MR) is performed under the guidance of guidelines according to the height of prostate specific antigen (PSA); Prostate biopsy can be recommended for patients with multiparametric Magnetic Resonance (MR) results reported as PIRADS 3-4-5, with nodules or irregularities on Dre(Digital Rectal Exam) and high psa density.
Today, Multiparametric Mr. plays an important role in detecting prostate cancer. PIRADS (Prostate Imaging Reporting and Data System) classification system is used in the evaluation. However, while using PIRADS during the evaluation, PIRADS 3 remains in the suspicious area. While planning our study, we wanted to examine whether PIRADS 3 lesions in Mp MRI would be beneficial in the differentiation of malignancy when compared with hemogram parameters. We included 189 patients who were diagnosed with PIRADS 3-4-5, who underwent Multiparametric MRI in our hospital, and underwent prostate biopsy.

PIRADS 3; 69, PIRADS 4; 71, PIRADS 5; 49 patients were evaluated with biopsy results and hemogram parameters..189 patients who underwent prostate biopsy after Mp MRI, 90 were reported as benign, and biopsy results of 99 patients were reported as malignant.

PIRADS 3: Age; 69 65,68±6,74, Psa; 7,59±4,95, Psa density; 0,13±0,07
PIRADS 4: Age; 67,29±7,32 Psa; 9,26±9,88, Psa density; 0,18±0,19
PIRADS 5: Age; 69,02±6,68, Psa; 30,36±46,18, Psa densiyi; 0,24±0,48

Age; 66.93, Psa; 13.34, Psa density; 0.24 Platelets; 248.7, Neutrophil; 4.96, Lymphocyte; 2.19 Systemic Immune Inflammation (SII) index; It was determined as a mean of 694.76.

PIRADS 3: Platelet; 253,74±87,04, Neutrophil; 4,92±1,84, Lymphocyte; 2,32±0,99 Sıı; 686,48±758,29
PIRADS 4: Platelet; 248,77±69,21, Neutrophil; 5,00±2,80 Lymphocyte; 2,10±0,87 Sıı; 702,44±593,24
PIRADS 5: Platelet; 243,91±62,87, Neutrophil; 5,01±2,07 Lymphocyte; 2,11±0,94 Sıı; 714,57±518,18

The Systemic Immune Inflammation (SII) index is a new, inexpensive and useful biomarker for patients, with predictive value for the prognosis of the disease. According to laboratory results, SII=Platelet count x Neutrophil count/Lymphocyte count ratio is calculated. The SII index can be used to determine the prognosis in various cancer types such as breast, lung, pancreas, gastrointestinal tumors. We also wanted to investigate the importance of the SII index in patients with prostate cancer.

It has been observed that hemogram parameters in PIRADS 4-5 patients may be useful for us to make a biopsy decision, and the use of hemogram values in PIRADS 4 patients increases the chance of catching malignancy. No significant difference was observed in PIRADS 3 lesions. We think that new parameter values should be studied when deciding on biopsy for PIRADS 3 patients. In addition, this formula can be used in PIRADS 4-5 group patients who have undergone biopsy before, and false negative patients can be detected.

Keywords: pırads, hemogram, platelet, neutrophil, lymphocyte, sii

Çalışmaya dahil edilen hastaların istatistik verileri

	Ortalama	Standart Sapma	Minimum	Maximum
Yaş	66,93	7,07	48	85
Psa	13,34	24,69	0,66	206
Platelet	248,7	75,06	127	708
Nötrofil	4,96	2,24	1,69	21
Lenfosit	2,19	0,93	0,2	7,28
SII	694,76	640,42	87,25	6022,5
Prostat Volümü	59,77	28,75	16	163
Prostat Dansitesi	0,24	0,47	0,02	4,16

Mr sonrası prostat biyopsisi yapılan hastaların hemogram paramatreleriyle istatistik verilerinin tablosu

Statistical data of patients included in the study

	Mean	Standard Deviation	Minimum	Maximum
Age	66,93	7,07	48	85
Psa	13,34	24,69	0,66	206
Platelet	248,7	75,06	127	708
Neutrophil	4,96	2,24	1,69	21
Lymphocyte	2,19	0,93	0,2	7,28
SII	694,76	640,42	87,25	6022,5
Prostat volume	59,77	28,75	16	163
Prostat density	0,24	0,47	0,02	4,16

Table of statistical data with hemogram parameters of patients who underwent prostate screening after MRI

SS-044

U.P.G.R.A.D.E. skor: Gleason grade grup 1 prostat kanserli hastalarda prostatektomi sonrası patolojik upgradingi öngörmede yeni bir skorlama sistemi

Kaan Karamık[1], Hakan Anıl[2], Ali Yıldız[3], Ahmet Güzel[4], Serkan Akdemir[5], Murat Arslan[3]
[1]Kemer Devlet Hastanesi, Üroloji Departmanı, Antalya
[2]Adana Seyhan Devlet Hastanesi, Üroloji Departmanı, Adana
[3]Okan Üniversitesi Tıp Fakültesi, Üroloji Ana Bilim Dalı, İstanbul
[4]Aydın Devlet Hastanesi, Üroloji Departmanı, Aydın
[5]Özel Tınaztepe Hastanesi, Üroloji Departmanı, İzmir

GİRİŞ: Biyopsi Gleason grade grubunun (bGG) radikal prostatektomi (RP) patolojisinde yükselmesi 'upgrading' olarak adlandırılmaktadır. Upgrading oldukça sık görülmektedir ve bu durum özellikle aktif izlem düşünülen hastalarda en uygun tedaviyi seçmeyi zorlaştırmaktadır. Bu nedenle, bGG 1 olan hastalarda upgrading riskini öngörmeyi hedefleyen yeni pratik bir skorlama sistemi geliştirmeyi amaçladık.

MATERYAL-METOD: Şubat 2014 ve Haziran 2022 tarihleri arasında prostat kanseri (PK) nedeniyle ekstraperitoneal laparoskopik RP uygulanan 404 hastanın kayıtları retrospektif olarak incelendi. Verileri eksik olan, radyoterapi öyküsü olan, cerrahi öncesi hormonoterapi alan, bGG 2 ve üzeri olan ve biyopsi öncesi multiparametrik manyetik rezonans (mpMR) görüntülemesi olmayan hastalar çalışma dışında bırakıldı. Prostat biyopsisi endikasyonları PSA yüksekliği ve anormal parmakla rektal muayene idi. Tüm hastalara transrektal ultrason yardımlı 12 kadran prostat biyopsisi yapıldı. PIRADS raporlaması klinik sonuçlardan habersiz bir radyolog tarafından yapıldı. Tüm operasyonlar laparoskopik tecrübesi olan tek bir cerrah tarafından gerçekleştirildi.

Her bir hastanın yaşı, PSA değeri, vücut kitle indeksi, klinik evresi, önceki biyopsi öyküsü, PIRADS skoru ve biyopsi ile cerrahi arasındaki süre kaydedildi. Patolojik veri olarak bGG, tümör yüzdesi, pozitif kor yaygınlığı, prostatektomi GG (pGG) ve patolojik evre not edildi. bGG 1'in prostatektomi materyalinde daha yüksek bir GG'na sahip olması upgrading olarak tanımlandı.

İngilizce literatür taraması ile PK'de upgradingi etkileyen faktörleri çok değişkenli analiz ile araştıran çalışmalara göre 7 değişken belirlendi. Bu değişkenlerin İngilizce baş harflerine göre U.P.G.R.A.D.E. skor sistemi oluşturuldu (Tablo 1).

BULGULAR: Dahil edilme kriterlerine uyan 235 hastanın yaş ortalaması 64.22±5.88 yıl idi. Hastaların ortalama PSA değeri 8.92±5.05 ng/mL idi. 95 hastada (%40.6) upgrading gözlendi. Upgrading olan hastalar istatistiksel olarak anlamlı daha yaşlı (p:0.010), daha yüksek PSA'ya sahip (p<0.001), daha yüksek klinik evreli (p<0.001), daha yüksek PIRADS skoruna sahip (p<0.001), daha çok tümör yüzdeli (p<0.001) ve daha yaygın pozitifi kora (p<0.001) sahipti. Upgrading gözlenen hastalarda negatif biyopsi öyküsü daha fazla (p:0.005) idi ve cerrahi gecikme (p<0.001) daha uzundu. AUC ROC curve analizine göre U.P.G.R.A.D.E. skor sisteminin upgradingi tahmin gücü 0.952 olarak hesaplandı (Figür 1). Eşik değer 10.5 olarak belirlendiğinde, U.P.G.R.A.D.E. skor sistemi sensivitesi, spesifitesi, pozitif prediktif değeri ve negatif prediktif değeri sırasıyla 0.853, 0.943, %93.4, ve %86.2 idi.

SONUÇ: Yüksek upgrading olasılığı PK yönetimi ve prognozunda öneme sahiptir. Bu nedenle, hastaya özgü tedaviye karar verme sürecinde ugrading olasılığını tahmin etmek için bir skor sistemi geliştirdik. Çalışmamızın bulgularına göre yüksek U.P.G.R.A.D.E. skoru sahip hastalarda upgrading riski daha yüksek bulundu. bGG 1 olup yüksek U.P.G.R.A.D.E. skoru olan hastalar aktif izlem için uygun olmayabilir. U.P.G.R.A.D.E. skor sistemi hesaplaması kolay, basit, ucuz ve yüksek efikasiye sahip görünmektedir. U.P.G.R.A.D.E. skor sistemi prospektif, daha çok hasta sayılı çalışmalar ile ekternal validasyona ihtiyaç duymaktadır.

Anahtar Kelimeler: Prostat kanseri, prostatektomi, skor sistemi, upgrading

U.P.G.R.A.D.E. score: A new scoring system in predicting pathological upgrading after prostatectomy in patients with Gleason grade group 1 prostate cancer

Kaan Karamık[1], Hakan Anıl[2], Ali Yıldız[3], Ahmet Güzel[4], Serkan Akdemir[5], Murat Arslan[3]
[1]Department of Urology, Kemer State Hospital, Antalya, Turkey
[2]Department of Urology, Adana Seyhan State Hospital, Adana, Turkey
[3]Department of Urology, Okan University, Istanbul, Turkey
[4]Department of Urology, Aydın State Hospital, Aydın, Turkey
[5]Department of Urology, Tınaztepe Hospital, İzmir, Turkey

INTRODUCTION: An accurate prediction of upgrading has become more essential clinically to guide appropriate treatment choices, especially when active surveillance(AS) is considered. The present work was motivated by a common problem of upgrading in patients with biopsy Gleason Grade 1(bGG). To combat this, we aimed to develop a new, practical scoring system that estimates the risk of upgrading in patients with bGG1.

Material-METHOD: We retrospectively reviewed the records of 404 patients who underwent extraperitoneal laparoscopic radical prostatectomy(Ep-LRP) for prostate cancer(PCa) between February 2014 and June 2022. Patients with a history of radiation therapy and incomplete data, those who received hormonal therapy before the surgery and those who had no available mpMRI before biopsy were excluded from the study.

The prostate biopsy indications were elevated PSA levels or an abnormal digital rectal examination. All patients underwent a TRUS-guided 12-core prostate biopsy.The imaging reportings were done by a dedicated radiologist who was blinded to the clinical outcomes according to Prostate Imaging-Reporting and Data System(PIRADS) v2.1. All Ep-LRPs were performed by a senior surgeon(MA) who had expertise in laparoscopic surgery.

For each case, the patient's age, PSA level, body mass index(BMI), clinical T-stage, history of undiagnosed prior biopsy, PIRADS score, and time from biopsy to surgery were recorded. Pathological outcomes included bGG, the greatest percentage of tumor, the extension of positive cores, pGG, and pathological T-stage. Upgrading was defined as a shift from bGG1 to any higher grade on prostatectomy material.

The newly proposed scoring system comprises seven standardized variables according to the English literature review which was associated with factors affecting upgrading in PCa patients who underwent radical prostatectomy(RP) in multivariate analyses.The 7 features were designed forming the acronym 'U.P.G.R.A.D.E.'(Table 1).

RESULTS: The final study population included 235 patients. The mean age was 64.22±5.88 years, and the mean PSA was 8.92±5.05 ng/mL. Ninety-five patients(95/235, 40.6%) were upgraded from bGG1 to a higher grade at RP. Upgraded patients were significantly older(p=0.010), had significantly higher preoperative PSA levels(p<0.001), higher clinical T staging(p<0.001), higher PIRADS score(p<0.001), higher greatest percentage of tumor(p<0.001) and higher extension of positive cores(p<0.001). Patients with upgrading were more likely to have a history of negative biopsy(p=0.005), and had a longer surgical delay(p<0.001). The U.P.G.R.A.D.E. score was significantly higher in upgraded patients(p<0.001).

As shown in Figure 1, the area under the ROC curve of the U.P.G.R.A.D.E. scoring system for upgrading prediction was 0.952(P<0.001). When the cutt-off value was set in 10.5, sensitivity, specificity, negative predictive value, and positive predictive value of the U.P.G.R.A.D.E. scoring system were 0.853, 0.943, 86.2%, and 93.4%, respectively.

CONCLUSION: The high probability of upgrading may have implications for PCa management and prognosis in men with bGG1.Therefore, we successfully developed a new scoring system to accurately predict upgrading and provide risk-based personalized treatment decisions. The findings of our study suggested that a high U.P.G.R.A.D.E. score significantly increases the risk of upgrading in men with bGG1. Men with higher U.P.G.R.A.D.E. scores may not be fully eligible for AS. The U.P.G.R.A.D.E. scoring system seems simple, easy to calculate, inexpensive and also has satisfactory predictive efficacy.

Keywords: Prostate cancer, prostatectomy, scoring system, upgrading

Figür 1 / Figure 1

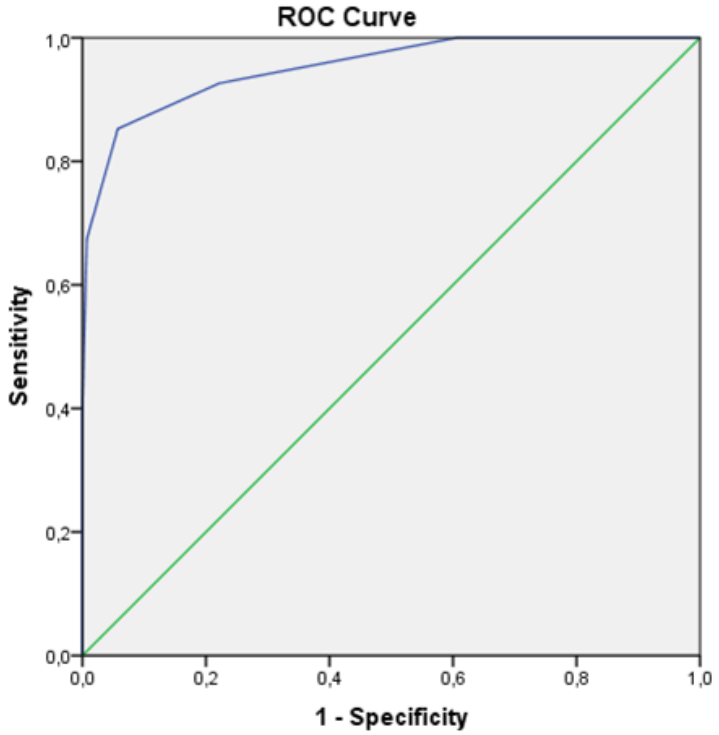

Area Under the Curve

Test Result Variable(s): U.P.G.R.A.D.E. total score

Area	Std. Error[a]	Asymptotic Sig.[b]	Asymptotic 95% Confidence Interval	
			Lower Bound	Upper Bound
,952	,013	,000	,926	,978

The test result variable(s): U.P.G.R.A.D.E. total score has at least one tie between the positive actual state group and the negative actual state group. Statistics may be biased.

a. Under the nonparametric assumption

b. Null hypothesis: true area = 0.5

U.P.G.R.A.D.E. skor sisteminin ROC curve analizi
ROC curve analysis of U.P.G.R.A.D.E. scoring system

Tablo 1

Değişkenler	Skor
‘U’ndiagnosed prior biopsy	
İlk biyopside tanı	1
Negatif biyopsi öyküsü	2
‘P’SA level	
<10 ng/dl	1
10-20 ng/dl	2
>20 ng/dl	3
‘G’reatest percentage of tumor	
<%25	1
%25-50	2
>%50	3
‘R’adiological PIRADS score	
PIRADS skor≤3	1
PIRADS skor≥4	2
‘A’ge	
<65	1
≥65	2
‘D’elay from biopsy to surgery	
<60 gün	1
60-120 gün	2
>120 gün	3
‘E’xtension of positive cores	
Sadece tek korda	1
Sadece tek lobda	2
Her iki lobda	3

U.P.G.R.A.D.E. skor sistemi özeti

Table 1

Variables	Score
‘U’ndiagnosed prior biopsy	
Biopsy naive	1
Negative prior biopsy	2
‘P’SA level	
<10 ng/dl	1
10-20 ng/dl	2
>20 ng/dl	3
‘G’reatest percentage of tumor	
<25%	1
25-50%	2
>50%	3
‘R’adiological PIRADS score	

PIRADS score ≤3	1
PIRADS score ≥4	2
‘A’ge	
<65 years	1
≥65 years	2
‘D’elay from biopsy to surgery	
<60 days	1
60-120 days	2
>120 days	3
‘E’xtension of positive cores	
Only single core	1
Only one lobe	2
Both lobes	3

Summary of U.P.G.R.A.D.E. scoring system

SS-045

Prostatın Thulium Fiber Lazer Enükleasyonundan (ThuFLEP) sonra İşeme Semptomlarındaki Değişiklikler

Kamil Gökhan Şeker[1], Volkan Tuğcu[2]
[1]Liv Hospital Vadistanbul, Üroloji Kliniği,İstanbul, Türkiye
[2]İstinye Üniversitesi, Tıp Fakültesi, Üroloji Anabilim Dalı, İstanbul,Türkiye

AMAÇ: Thulium Fiber Lazer Prostat Enükleasyonu (ThuFLEP) oldukça etkili bir ameliyat olmasına rağmen, postoperatif dönemde hematüri, dizüri veya idrar kaçırma gibi değişken bir iyileşme periyodu vardır. Bu çalışmada ThuFLEP sonrası erken dönemdeki işeme semptomlarının değerlendirilmesi amaçlandı.

YÖNTEMLER: Haziran 2021 ile Aralık 2022 yılları arasında ThuFLEP operasyonu uygulanan hastalar retrospektif olarak incelendi. Çalışmaya alınma kriterlerini karşılayan 120 hastanın ameliyattan 1 hafta, 1 ve 3 ay sonra tam idrar tahlili, ağırlıklı olarak dizüri ve herhangi bir idrar kaçırma tipine (stres, sıkışma, karışık, işeme sonrası damlama) odaklanan subjektif işeme semptomları değerlendirildi.

BULGULAR: Hastaların ortalama yaşı 66.5 (dağılım:47-81) ve ameliyat öncesi prostat hacmi 96.7 cc(dağılım 50-400) idi. Tüm cerrahi işlemler spinal anestezi altında ve litotomi pozisyonunda gerçekleştirildi. Operasyon sırasında Quanta Sistemli (Fiber Dust™) Thulium fiber lazer ve 550-µm lazer fiber kullanıldı. Enükleasyon 26F rezektoskop (Karl Storz Endoscopy, CA, ABD) yardımıyla sürekli akışla gerçekleştirildi. Morselasyon, 19F iç kılıflı (Karl Storz Endoscopy, CA, ABD) bir nefroskop içinden sokulan bir doku morselatörü (Hawk, Minitech Co., Çin) ile gerçekleştirildi.Tüm hastalara 3 lob tekniği uygulandı.Ameliyattan sonra 1. haftada 25 olan piyüri hasta sayısı 1. ayda 15'ye ve 3. ayda 4'e düştü, sadece iki hastada semptomatik idrar kültüründe üreme saptanan İYE saptandı, antibiyoterapi ile tedavi edildi. Urgency şikayeti olan hasta sayısı 1. haftada 4'den 1. ayda 2'ya ve 3. ayda hiçbir hastada izlenmedi. Stress inkontinans şikayeti olan hasta sayısı 1. haftada 3'den 1. ayda 2'ye ve 3. ayda hiçbir hastada izlenmedi.

SONUÇ: Çalışmamızın sonuçlarına göre ThuFLEP'ten hemen sonra işeme semptomlarının çoğu zaman geçtikçe düzelmiş veya kaybolmuştur. Bu veriler, ThuFLEPten hemen sonra istenmeyen işeme semptomları ortadan kalkana kadar beklenmesi gerektiğini göstermiştir.

Anahtar Kelimeler: Enükleasyon,ThufLEP,Lazer,BPH,İnkontinans

Changes in Voiding Symptoms after Thulium Fiber Laser Enucleation of the Prostate (ThuFLEP)

Kamil Gökhan Şeker[1], Volkan Tuğcu[2]
[1]Liv Hospital Vadistanbul, Urology Clinic, Istanbul, Turkey
[2]Istinye University, Faculty of Medicine, Department of Urology, Istanbul,Turkey

OBJECTIVE: Although Thulium Fiber Laser Enucleation of the Prostate (ThuFLEP) is a highly effective surgery, there is a variable recovery period in the postoperative period such as hematuria, dysuria or urinary incontinence. In this study, it was aimed to evaluate the voiding symptoms in the early period after ThuFLEP.

METHODS: Patients who underwent ThuFLEP operation between June 2021 and December 2022 were analyzed retrospectively. Complete urinalysis at 1 week, 1 and 3 months after surgery of 120 patients who met the inclusion criteria were evaluated, predominantly dysuria, and subjective voiding symptoms focusing on any type of urinary incontinence (stress, urgency, mixed, postvoid drip).

RESULTS: The mean age of the patients was 66.5 (range: 47-81) and the preoperative prostate volume was 96.7 cc (range 50-400). All surgical procedures were performed under spinal anesthesia and in the lithotomy position. Thulium fiber laser with Quanta System (Fiber Dust™) and 550-µm laser fiber were used during the operation. Enucleation was performed with continuous flow with the aid of a 26F resectoscope (Karl Storz Endoscopy, CA, USA). Morcellation was performed with a tissue morcellator (Hawk, Minitech Co., China) inserted through a nephroscope with a 19F inner sheath (Karl Storz Endoscopy, CA, USA). The 3-lobe technique was applied to all patients. The number of pyuria patients was 25 at week 1 post-surgery. It decreased to 15 at the 1st month and to 4 at the 3rd month. UTI with growth in symptomatic urine culture was detected in only two patients, they were treated with antibiotherapy. The number of patients with urgency complaints increased from 4 in the 1st week to 2 in the 1st month and in no patient in the 3rd month. The number of patients with the complaint of stress incontinence ranged from 3 in the 1st week to 2 in the 1st month and no patient in the 3rd month.

CONCLUSION: According to the results of our study, most of the voiding symptoms improved or disappeared as time passed after ThuFLEP. These data indicated that immediately after ThuFLEP, it is necessary to wait until the undesirable voiding symptoms disappear.

Keywords: Enucleation, ThuFLEP, Laser, BPH,İncontinence

SS-046

Benign Prostat Hiperplazisinin Cerrahi Tedavisinde Thulium Fiber Lazer ile Prostat Enükleasyonu(ThuFLEP) Deneyimlerimiz

Şenol Adanur, Şaban Oğuz Demirdöğen, Mücahit Macit, Bakytbek Kozubaev, Özkan Polat
Atatürk Üniversitesi, Üroloji Ana Bilim Dalı, Erzurum

AMAÇ: BPH'ın cerrahi tedavisinde Thulium Fiber lazer ile Prostat Enükleasyonu (ThuFLEP) tedavisinin etkinliği ve güvenilirliğinin değerlendirerek literatüre katkı sağlanması amaçlanmaktadır.

MATERYAL-METOD: Etik kurul onayı alındıktan sonra Haziran 2022- Ocak 2023 tarihleri arasında kliniğimizde ThuFLEP yapılan hastalar prospektif olarak değerlendirildi. Çalışmaya kliniğimize Alt Üriner Sistem Semptomları(AÜSS) ile başvurup cerrahi tedavi endikasyonu konulan hastalar dahil edildi. Prosedür tek endoürolog tarafından uygulandı. Tüm cerrahi operasyonlar rejyonel anestezi altında litotomi pozisyonunda 550 µm thulium fiber lazer (Cyber TM;Quanta System,Varese, İtaly) kullanılarak, enükleasyon 1.2 J-50 Hz (60W,pulsed) ve hemostaz (30 W,continues) lazer girişli 26 F rezektoskop (Tontarra Medizintechnik, Wurmlingen, Germany) ile yapıldı. Enüklee edilen dokular morselatör (Hawk,Minitech Co.,China)yardımıyla dışarı alındı. Çalışmaya dahil edilen tüm hastaların preoperatif, peroperatif ve postoperatif 1.ay verileri kaydedilerek değerlendirildi.

BULGULAR: Çalışmaya dahil edilen 40 hastanın ortalama yaşı 64.2 yıl idi. Hastaların preoperatif prostat volümü ortalama 60.6 cc, preoperatif ortalama PSA değerleri 3.4 ng/dl idi. Hastaların preoperatif, peroperatif ve postoperatif 1.ay takip sonuçları ile birlikte intraoperatif ve postoperatif komplikasyon verileri Tablo 1 de özetlenmiştir. Hastaların hiçbirinde kan transfüzyonuna ihtiyaç duyulmadı. Operasyon sırasında 1 hastada operasyonun tamamlanmasına engel olmayan kapsül perforasyonu gözlendi. Perforasyon gelişen hastanın TU sondası postoperatif 2. gün alındıktan sonra herhangi bir ek komplikasyon izlenmedi. Postoperatif 1 hastada 48. saatte TU sonda alınması sonrası 24 saat süren ve spontan düzelen stress üriner inkontinans izlendi. 1 hastada postoperatif 24. saatte TU sondası alınıp taburcu edildikten 1 hafta sonra makroskobik hematüri nedeniyle transüretral sonda konularak rehospitalizasyon edilerek takip edildi. 48 saatlik takip ve hidrasyon sonrasında hematürinin düzeldiği izlendi. 1 hastada postoperatif 1. ayında üretral darlık nedeniyle internal üretrotomi yapıldı.

SONUÇ: BPH'ın cerrahi tedavisinde yeni bir yöntem olan ve her boyutta prostata uygulanabilen, kullanımı giderek yaygınlaşan ThuFLEP operasyonu minimal kan kaybı, düşük perioperatif ve postoperatif komplikasyon oranları ile güvenli ve etkin bir şekilde uygulanabilmektedir.

Anahtar Kelimeler: BPH, ThuFLEP, Thulium lazer, Enükleasyon, Endoskopik BPH tedavisi

Our Experience with Thulium Fiber Laser Prostate Enucleation (ThuFLEP) in the Surgical Treatment of Benign Prostatic Hyperplasia

Şenol Adanur, Şaban Oğuz Demirdöğen, Mücahit Macit, Bakytbek Kozubaev, Özkan Polat
Department of Urology, Atatürk University, Erzurum, Türkiye

OBJECTIVE: It is aimed to contribute to the literature by evaluating the effectiveness and safety of Thulium Fiber laser Prostate Enucleation (ThuFLEP) treatment in the surgical treatment of BPH.

MATERIAL-METHODS: After the approval of the ethics committee,the patients who underwent ThuFLEP in our clinic between June 2022 and January 2023 were evaluated prospectively.Patients who applied to our clinic with Lower Urinary System Symptoms and were indicated for surgical treatment were included in the study.The procedure was performed by a single endourologist.All surgical operations were performed under regional anesthesia using a 550 µm thulium fiber laser(Cyber TM; Quanta System, Varese, Italy)in the lithotomy position,enucleation 1.2 J-50 Hz(60W, pulsed)and hemostasis(30 W, continuous) laser input 26 F resectoscope(Tontarra Medizintechnik, Wurmlingen, Germany).Enucleated tissues were taken out with the help of a morcellator(Hawk, Minitech Co. China).

Preoperative,peroperative and postoperative 1st month data of all patients included in the study were recorded and evaluated.

RESULTS: The mean age of 40 patients included in the study was 64.2 years.The mean preoperative prostate volume of the patients was 60.6cc,and the mean preoperative PSA values were 3.4ng/dl.The preoperative,peroperative and postoperative 1st month follow-up results of the patients,as well as the intraoperative and postoperative complication data,are summarized in Table 1.

No blood transfusion was required in any of the patients.During the operation,capsule perforation was observed in 1 patient,which did not prevent the completion of the operation.No additional complications were observed after the TU catheter of the patient who developed perforation was removed on the 2nd postoperative day. Postoperative stress urinary incontinence was observed in one patient,which lasted for 24 hours and resolved spontaneously after TU catheter removal at the 48th hour.In 1 patient,transurethral catheter was removed at the postoperative 24th hour,and 1 week after discharge,TU catheter was inserted due to macroscopic hematuria and rehospitalization was followed.Hematuria improved after 48 hours of follow-up and hydration.Internal urethrotomy was performed in 1 patient due to urethral stricture in the 1st month postoperatively.

CONCLUSION: ThuFLEP operation,which is a new method in the surgical treatment of BPH and can be applied to prostates of all sizes,and its use is becoming increasingly widespread,can be performed safely and effectively with minimal blood loss and low perioperative and postoperative complication rates.

Keywords: BPH, ThuFLEP, Thulium laser, Enucleation, Endoscopic treatment of BPH

Tablo 1. Demografik veriler ve klinik parametreler

Hasta Sayısı(n)	40
Hasta Yaşı (yıl)	64.2 (48-84)
Prostat Volümü(cc)	60.6 (32- 134)
Preoperatif TU Sondalı Hasta Sayısı (%)	16 (40)
İntraoperatif ve Peroperatif Veriler	
Operasyon Süresi (dk)	140 (80-200)
Enükleasyon Süresi (dk)	112 (65-155)

Morselasyon Süresi (dk)	18 (8-35)
Çıkarılan Doku Ağırlığı (gr)	44 (17-90)
Hemoglobin (gr/dl) Preoperatif	14.7 (10.8-18-5)
Postoperatif	14.1 (10.7-17.5)
Postoperatif Kateterizasyon Süresi (saat)	40 (16-72)
Preoperatif ve Postoperatif 1. Ay Verileri	
Total PSA (ng/dl) Preoperatif	3.4 (0.9-11.6)
Postoperatif	1.3 (0.3-3.2)
Qmax (ml/sn) Preoperatif	7.2 (2-13)
Postooperatif	24 (16-34)
Qave (ml/sn) Preoperatif	4.1 (1-9)
Postoperatif	16 (9-21)
PVR (ml) Preoperatif	105 (20-90)
Postoperatif	15 (0-40)
İşeme Süresi (sn) Preoperatif	32 (17-51)
Postoperatif	17 (12-24)
İPSS Preoperatif	24 (11-33)
Postoperatif	5 (0-9)
İntraoperatif ve Postoperatif Komplikasyonlar	
Kapsül Perforasyonu (%)	1 (2.5)
Geçici Stress İnkontinans (%)	1 (2.5)
Rehospitalizasyon Gerektiren Makroskopik Hematüri(%)	1 (2.5)
Üretral Darlık (%)	1 (2.5)

**Yanında açıklaması olmayan parantez içindeki veriler hastalara ait en düşük ve en yüksek değerlerdir.*

Table 1.Demographic data and clinical parameters

Number of Patients(n)	40
Patient Age(years)	64.2 (48-84)
Prostate Volume(cc)	60.6 (32- 134)
Number of Patients with Preoperative TU catheter(%)	16 (40)
Intraoperative and Peroperative Data	
Operation Time(min)	140 (80-200)
Enucleation Time(min)	112 (65-155)
Morcellation Time(min)	18 (8-35)
Weight of Removed Tissue(gr)	44 (17-90)
Hemoglobin(gr/dl) Preoperative	14.7 (10.8-18-5)
Postoperative	14.1 (10.7-17.5)
Postoperative Catheterization Time(hours)	40 (16-72)
Preoperative and Postoperative 1st Month Data	
Total PSA(ng/dl) Preoperative	3.4 (0.9-11.6)
Postoperative	1.3 (0.3-3.2)
Qmax(ml/sec) Preoperative	7.2 (2-13)
Postoperative	24 (16-34)
Qave(ml/sec) Preoperative	4.1 (1-9)

Postoperative	16 (9-21)
PVR(ml) Preoperative	105 (20-90)
Postoperative	15 (0-40)
Voiding Time(sec) Preoperative	32 (17-51)
Postoperative	17 (12-24)
IPSS Preoperative	24 (11-33)
Postoperative	5 (0-9)
Intraoperative and Postoperative Complications	
Capsule Perforation(%)	1 (2.5)
Transient Stress Incontinence(%)	1 (2.5)
Macroscopic Hematuria Requiring Rehospitalization(%)	1 (2.5)
Urethral Stenosis(%)	1 (2.5)

**Data in parentheses without an explanation are the lowest and highest values of the patients.*

SS-047

Transüretral Prostat Rezeksiyonu Sonrası Postoperatif İntravezikal Traneksamik Asit Uygulamasının Etkinliği ve Güvenliği

Yasin Yitgin, Ayhan Karaköse
İstinye Üniversitesi, Üroloji Anabilim Dalı, İstanbul

GİRİŞ: Transüretral prostat rezeksiyonu sonrası postoperatif irrigasyon yolu ile uygulanan intravezikal traneksamik asitin güvenlik ve etkinliğini değerlendirmek.

YÖNTEMLER: Benign prostat hiperplazisine bağlı alt üriner sistem semptomları nedeniyle ameliyat edilen 112 hastanın verileri geriye dönük olarak incelendi. İki grup oluşturuldu. Grup 1'de operasyon sonrası irrigasyon sıvısı ile traneksamik asit uygulanan 57 hasta, grup 2'de traneksamik asit uygulanmayan 55 hasta mevcuttu. Hastaların demografik verileri, operatif ve postoperatif verileri analiz edildi. Tüm hastalarda ameliyat sonrası takiplerindeki kanama miktarları; preoperatif ve postoperatif 0. ve 24. saatlerde hemoglobin düzeyleri kontrol edilerek değerlendirildi.

BULGULAR: Traneksamik asit grubundaki hastaların yaş ortalaması 66,9 ±7,2 (55-81) yıl, kontrol grubundakiler ise 68,6 ±7,6 (55-80) yıl idi. Demografik veriler, prostat hacmi ve IPSS açısından gruplar arasında anlamlı fark yoktu. Postoperatif 24 saatte hemoglobindeki azalma, traneksamik asit grubuna kıyasla kontrol grubunda daha fazlaydı. Postoperatif hemoglobin düşüşü, mesane irrigasyon süresi ve toplam irrigasyon sıvısı miktarı açısından iki grup arasında anlamlı fark bulundu. Ameliyat süresi, rezeke edilen adenomun ağırlığı, hastanede kalış süresi ve sonda çıkarılma süresi açısından gruplar arasında anlamlı fark yoktu.

SONUÇ: TURP ameliyatı sonrası takipte hastalara uyguladığımız intravezikal irrigasyon sıvısına eklenen traneksamik asit ile daha az kanama ve komplikasyon görülmektedir.

Anahtar Kelimeler: Traneksamik asit, transüretral prostat rezeksiyonu, irrigasyon sıvısı, postoperatif kanama

Efficacy and Safety of Postoperative Intravesical Administration of Tranexamic Acid After Transurethral Resection of the Prostate

Yasin Yitgin, Ayhan Karaköse
Istinye University, Department of Urology, Istanbul

INTRODUCTION: To evaluate the safety and efficacy of intravesical tranexamic acid administered by postoperative irrigation after transurethral resection of the prostate.

METHODS: The data of 112 patients who underwent surgery for lower urinary tract symptoms associated with benign prostatic obstruction (BPO) were retrospectively analyzed. We formed two groups. Group 1 consisted of 57 patients were applied tranexamic acit by irrigation fluid after the operation, group 2 consisted of 55 patients were not applied tranexamic acit. Demographic data of patients, as well as operative and postoperative data were analysed. Postoperative bleeding in all patients was evaluated using the hemoglobin levels at the preoperative, and at 0- and 24-h postoperative were evaluated and noted.

RESULTS: Mean age of the patients were 66.9 ±7.2 (55-81) years in the intervention group, and those in the control group were 68.6 ±7.6 (55-80) years. There were no significant differences between the groups for demographic data, prostate volume and IPSS. The reduction in Hb at 24 hours postoperatively was greater in the control group compared to the TXA group. Statistically significant differences were found between the two groups in terms of postoperative hemoglobin decrease, bladder irrigation time and total amount of irrigation fluid. There were no statistically significant differences between each groups in duration of operation, weight of resected adenoma, hospitalization time and catheter removal time.

CONCLUSION: Less bleeding and complications are observed with tranexamic acid added into the intravesical irrigation fluid apply to the patients in the follow-up after TURP surgery.

Keywords: Tranexamic acid, transurethral resection of the prostate, irrigation fluid, postoperative bleeding

Postoperatif parametrelerin karşılaştırılması

	Traneksamik asid (n=57)	Kontrol (n=55)
Hemoglobin (g/dl) • ameliyat öncesi • ameliyat sonrası 0.saat • ameliyat sonrası 24. saat	13.9±0.9 12.1±1 11.8±1.1	14.2±0.8 12.5±1.3 10.6±1.4
Ameliyat süresi (dk)	73.8±14.5 (40-110)	76.3±17.1 (48-125)
Postoperatif mesane irrigasyon süresi (saat)	12.4±5.1	15.5±7.3
Toplam irigasyon sıvısı miktarı (L)	18.44±2.16	24.08±3.5
Rezeke edilen adenomun ağırlığı (g)	35.1±7.8	34.7±6.4
Hastanede kalış süresi (gün)	1.8±0.7 (1-3)	2±0.8 (1-5)
Sonda çıkarılması (gün)	2.4±0.7 (2-5)	2.8±1 (1-6)

Comparison of postoperative parameters

	Tranexamic acid (n=57)	Control (n=55)
Hemoglobin (g/dl) • preoperative • postoperative 0-h • postoperative 24-h	13.9±0.9 12.1±1 11.8±1.1	14.2±0.8 12.5±1.3 10.6±1.4
Duration of operation (min)	73.8±14.5 (40-110)	76.3±17.1 (48-125)
Postoperative bladder irrigation time (h)	12.4±5.1	15.5±7.3
Total amount of irrigation fluid (L)	18.44±2.16	24.08±3.5
Weight of resected adenoma (g)	35.1±7.8	34.7±6.4
Hospitalization time (day)	1.8±0.7 (1-3)	2±0.8 (1-5)
Catheter removal (day)	2.4±0.7 (2-5)	2.8±1 (1-6)

SS-048

>80 g prostatlarda bipolar prostat enükleasyonu (BipolEP) kısa dönem sonuçlarımız

Sabri Aydemir, Gönenç Kuş, Taylan Oksay
süleyman demirel üniversitesi, üroloji anabilim dalı, ısparta, türkiye

GİRİŞ: Benign prostat hiperplazisi (BPH) orta yaş üzeri erkeklerde sıklıkla karşılaşılan bir durumdur. Günümüzde transüretral prostat rezeksiyonu (TUR-P) BPH hastalarında sıklıkla tercih edilmektedir. Büyük prostatlarda (>80gr.) açık prostatektomi tercih edilen yöntem olmasına karşın endoskopik enükleasyon yöntemlerinin son yıllarda uygulanması sıklıkla artmaktadır. Kliniğimizde bipolar yöntem ile prostat enükleasyonu (BipolEP) cerrahisi özellikle büyük prostatlı hastalarda açık prostatektomiye alternatif olarak tercih edilen bir yöntemdir. Bu çalışmada kliniğimizde tek cerrah (T.O.) tarafından BipolEP cerrahisi uygulanan büyük volümlü prostata sahip (>80gr) hastaların kısa dönem verileri incelenmiştir.

MATERYAL-METOD: Kliniğimizde Mart 2021 - Aralık 2022 tarihleri arasında toplam 47 hastaya BipolEP cerrahisi uygulandı. Hastaların yaş, komorbidite, prostat spesifik antijen (PSA) seviyeleri ve demografik verileri retrospektif olarak değerlendirildi. Hastaların preoperatif prostat hacimleri ultrason ile ölçüldü. Operasyon ve kateterizasyon süreleri, preoperatif ve postoperatif hemoglobin (hgb) seviyeleri, uluslararası prostat semptom skorları (IPSS), işeme hacimleri (Vmic), ortalama (Qort) ve maksimum (Qmax) akım hızlarına göre değerlendirildi. Postoperatif cerrahi gerektiren kanama, üretra darlığı gibi komplikasyonlar dökümente edildi. Postoperatif 3. ay kontrollerinde hastaların PSA, IPSS, Vmic, Qort, Qmax ve rezidüel idrar miktarı verileri kaydedildi.

SONUÇ: Çalışmaya dahil edilen hastaların demografik verileri, preoperatif ve postoperatif PSA, Hgb, IPSS, Vmic, Qort, Qmax ve rezidüel idrar miktarı verileri karşılaştırıldı (Tablo-1). 3 hastada (%6,3) postoperatif takiplerinde üretra darlığı geliştiği gözlendi. 47 hastanın 31'inde antikoagulan kullanımı mevcuttu.Hiçbir hastada kan transfüzyon ihtiyacı gelişmedi. Ortalama ameliyat süresi 94±4 dk olarak hesaplandı. Ortalama yatış süresi 2±1 gün hesaplandı.

SONUÇ: Büyük prostatı olan hastalarda Endoskopik enükleasyon yöntemleri daha invaziv bir yöntem olan açık prostatektomiye alternatif cerrahi teknik olarak yaygınlaşmaktadır. BipoLEP yöntemi, bipolar TUR-P yapılabilen merkezlerde altyapı olarak rahatlıkla uygulanabilecek bir yöntem olarak karşımıza çıkmaktadır. Deneyimimize göre 80 gr. altında prostatlardaki başarısı kadar >80 gr üzerindeki prostatlarda da BipolEP gerek cerrahi gerekse fonksiyonel sonuçlar açısından başarılı bir cerrahi yöntemdir.

Anahtar Kelimeler: BPH, Enükleasyon, BipolEP

Our short-term results of bıpolar prostate enucleatıon (BipolEP) in >80 g prostates

Sabri Aydemir, Gönenç Kuş, Taylan Oksay
department of urology, süleyman demirel university, ısparta, turkey

INTRODUCTION: Benign prostatic hyperplasia (BPH) is a common condition in middle-aged men. Today, transurethral resection of the prostate (TUR-P) is frequently preferred in BPH patients. Although open prostatectomy is the preferred method in large prostates (>80gr.), the application of endoscopic enucleation methods has been increasing frequently in recent years. In our clinic, prostate enucleation (BipolEP) surgery with the bipolar method is a preferred method as an alternative to open prostatectomy, especially in patients with large prostates. In this study, short-term data of patients with a large prostate (>80gr) who underwent BipolEP surgery by a single surgeon (T.O.) in our clinic were examined.

Matherials-METHODS: A total of 47 patients underwent BipolEP surgery between March 2021 and December 2022 in our clinic. Age, comorbidity, prostate specific antigen (PSA) levels and demographic data of the patients were evaluated retrospectively. Preoperative prostate volumes of the patients were measured by ultrasound. Operation and catheterization times, preoperative and postoperative hemoglobin (Hgb) levels, international prostate symptom scores (IPSS), voiding volumes (Vmic), mean (Qort) and maximum (Qmax) flow rates were evaluated. Complications such as bleeding and urethral stricture requiring postoperative surgery were documented. PSA, IPSS, Vmic, Qort, Qmax and residual urine volume data of the patients were recorded at the postoperative 3rd month controls.

RESULTS: The demographic data of the patients included in the study, preoperative and postoperative PSA, Hgb, IPSS, Vmic, Qort, Qmax and residual urine volume data were compared (Table-1). It was observed that urethral stricture developed in 3 patients (6.3%) in the postoperative follow-up. Anticoagulant use was present in 31 of 47 patients. No patient required blood transfusion. The mean operation time was calculated as 94±4 minutes. The mean length of stay was calculated as 2±1 days.

CONCLUSIONS: Endoscopic enucleation methods are becoming widespread as an alternative surgical technique to open prostatectomy, which is a more invasive method, in patients with large prostates. BipoLEP method emerges as a method that can be easily applied as an infrastructure in centers where bipolar TUR-P can be performed. According to our experience, 80 gr. BipolEP is a successful surgical method in terms of both surgical and functional results in prostates over 80 g, as well as its success in prostates below 80 g.

Keywords: BPH, Enucleation, BipolEP

HASTA VERİLERİ

Yaş	71 ± 1		
Prostat hacmi (cc)	108 ± 4		
Kateterizasyon Süresi (saat)	50 ± 2		
Operasyon Süresi (dakika)	94 ± 4		
Preoperatif IPSS	24 ± 1	Postoperatif 3. ay IPSS	4 ± 0.2
Preoperatif Qmax (ml/sn)	9 ± 1	Postoperatif 3. ay Qmax (ml/sn)	21 ± 1
Preoperatif Qort (ml/sn)	7 ± 0.4	Post-operatif 3.ay Qort (ml/sn)	13 ± 1
Preoperatif Vmic (ml)	212 ± 17	Postoperatif 3.ay Vmic (ml)	306 ± 16
Preoperatif Hemoglobin (gr/dl)	14 ± 0.2	Postoperatif Hemoglobin (gr/dl)	13 ± 0.2
Preoperatif PSA değeri (ng/dl)	10 ± 3	Postoperatif 3. ay PSA değeri(ng/dl)	1.9 ± 0.7

tablo-1: hastaların ortalama verileri

PATİENT DATA

Age	71 ± 1		
Prostate volume (cc)	108 ± 4		
Catheterization Time (hours)	50 ± 2		
Operation Time (minutes)	94 ± 4		
Preoperative IPSS	24 ± 1	Postoperative IPSS	4 ± 0.2
Preoperative Qmax (ml/sec)	9 ± 1	Postoperative 3rd month Qmax (ml/sec)	21 ± 1
Preoperative Qort (ml/sec)	7 ± 0.4	Post-operative 3rd month Qort (ml/sec)	13 ± 1
Preoperative Vmic (ml)	212 ± 17	Postoperative 3rd month Vmic (ml)	306 ± 16
Preoperative Hemoglobin (gr/dl)	14 ± 0.2	Postoperative Hemoglobin (gr/dl)	13 ± 0.2
Preoperative PSA value (ng/dl)	10 ± 3	Postoperative PSA value (ng/dl)	1.9 ± 0.7

Table-1: Average data of the patients

SS-049

Bipolar Prostat Enükleasyonunda Morselasyon ve Rezeksiyon Yapılan Hastaların Karşılaştırılması

Kadir Eryılmaz, Sabri Aydemir, Gönenç Kuş, Sefa Alperen Öztürk, Taylan Oksay
Süleyman Demirel Üniversitesi Tıp Fakültesi, Üroloji Kliniği, Isparta

GİRİŞ: Bipolar Prostat Enükleasyonu'nda (BipolEP) adenom dokusunun çıkarılmasında başlıca rezeksiyon ve ya morselasyon yöntemleri kullanılır. Bu iki yöntemin birbirlerine avantaj ve dezavantajları vardır. Biz çalışmamızda rezeksiyon ve morselasyon yöntemlerini karşılaştırmayı hedefledik.

YÖNTEM: 2020 –2023 yılları arasında kliniğimizde prostatı≥ 80 cc olan ve BipolEP uygulanan hastalar çalışmaya dahil edildi. Hastalar, enükleasyon sonrası rezeksiyon(n:20) ve ya morselasyon(n:20) uygulananlar olmak üzere iki gruba ayrıldı. Rezeksiyon grubunda enükleasyon işlemi mesane boynuna kadar inkomplet yapıldı ve adenom dokusu rezeke edildi. Morsalasyon grubunda ise enükleasyon komplet yapıldı ve mesane içine atılan adenom dokusu morselatör yardımıyla morsele edilerek çıkarıldı. Bu iki grup arasında; yaş, total psa, pre/post-operativ hemoglobin değerleri ve bunların arsındaki farklar, prostat hacmi, operasyon ve hospitalizasyon süresi, çıkarılan prostat hacimleri, pre/post-operativ maksimum akım hızları, ortalama akım hızları, maksimum mesane kapasiteleri ve bunlar arasındaki farklar karşılaştırıldı ve istatistiksel olarak analiz edildi.

BULGULAR: İki grup arasında pre-operativ ve post-operativ hemoglobin farkı değerlendirildiğinde rezeksiyon bölümünde kanamanın daha çok olduğu görüldü (ortalama 1,83 vs 0,51 g/dl; $p<0,05$). Operasyon süresi rezeksiyon grubunda anlamlı olarak yüksekti (ortalama 100,75 vs 77,25 dk; $p<0,05$). Yine hospitalizasyon süresi rezeksiyon grubunda daha uzun bulundu (ortalama 2,45/1,85 gün; $p<0,05$). Diğer parametlerde anlamlı farklar izlenmedi.

SONUÇ: BipolEP sonrası adenom çıkarılma işlemi morselasyon ve rezeksiyon olmak üzere iki yöntemle de yapılabilmektedir. Litaratürde bu iki yöntemin karşılaştırıldığı bir çalışmaya rastlanmamıştır. BipolEP sonrası rezeksiyonda morsalatör gibi ek cihazlar kullanılmadığı için maliyet düşüktür. Bunun yanında; çalışmamız morselasyon yönteminde daha az kanama, daha kısa operasyon ve hospitalizasyon süresi gibi önemli avantajları göstermiştir.

Anahtar Kelimeler: BipolEP, Enükleasyon, Morselasyon, Rezeksiyon

Comparison of Morcellation and Resection Methods After Bipolar Prostate Enucleation

Kadir Eryılmaz, Sabri Aydemir, Gönenç Kuş, Sefa Alperen Öztürk, Taylan Oksay
University of Süleyman Demirel, Faculty of Medicine, Department of Urology, Isparta

INTRODUCTION: In Bipolar Prostate Enucleation (BipolEP), resection or morcellation methods are mainly used to remove adenoma tissue. These two methods have advantages and disadvantages. In our study, we aimed to compare the resection and morcellation methods.

METHODS: Patients with prostate ≥ 80 cc and treated with BipolEP in our clinic between 2020-2023 were included in the study. The patients were divided into two groups as those who underwent resection (n:20) and morcellation (n:20) after enucleation. In the resection group, incomplete enucleation was performed up to the bladder neck and adenoma tissue was resected. In the morcellation group, complete enucleation was performed and the adenoma tissue expelled into the bladder was removed by morcellation with the help of a morcellator. Between these two groups; Age, total psa, pre/post-operative hemoglobin values and differences between them, prostate volume, operation and hospitalization time, prostate volumes removed, pre/post-operative maximum flow rates, average flow rates, maximum bladder capacities and differences between them were compared and statistically analyzed.

RESULTS: When the pre-operative and post-operative hemoglobin difference between the two groups was evaluated, it was observed that bleeding was more in the resection group(mean 1.83 vs 0.51 g/dl; $p<0.05$). The operative time was significantly longer in the resection group (mean 100.75 vs 77.25 min; $p<0.05$). Similarly, hospitalization time was longer in the resection group (mean 2.45/1.85 days; $p<0.05$). No significant differences were observed in other parameters.

CONCLUSIONS: Removal of adenoma after BipolEP can be done with two methods as morcellation and resection. There is no study in the literature comparing these two methods. The cost is low as no additional devices such as morsalator are used in resection after BipolEP. In addition, our study showed significant advantages such as less bleeding, shorter operation and hospital stay in the morcellation method.

Keywords: BipolEP, Enucleation, Morcellation, Resection

SS-050

Covid 19 Pandemisi Nedeniyle Uzun Süre Preoperatif Kataterli Kalan Hastalarda Bipolar Transüretral Prostatetektomi Cerrahisinin Erken ve Uzun Dönem Klinik Sonuçları

Bedreddin Kalyenci, Can Benlioğlu, Ali Çift, Mehmet Özgür Yücel, Mustafa Kemal Koç
Adıyaman Üniversitesi Tıp Fakültesi,Üroloji Anabilimdalı

AMAÇ: Bu çalışmada covid 19 nedeniyle ameliyatları ertelenmiş ve uzun süre üretral kateterize kalmış hastalarda bipolar Transüretral prostatektomi(TURP) ameliyatının erken ve geç dönem klinik sonuçlarını değerlendirmeyi amaçladık.

GİRİŞ: COVID-19 pandemisinde Ulusal ve Uluslararası Üroloji Dernekleri ve ülkelerin sağlık yöneticileri; BPH(Bening Prostat Hiperplazisi) veya BPH ile ilişkili komplikasyonlar için elektif cerrahinin ertelenmesini önerdiler.COVID-19 salgını sırasında "düşük öncelikleri" anlaşılabilir olsa da, bu prosedürlerin ertelenmesi toplumda hastalığın yaygınlığının yüksek olması, ertelenme nedeniyle elektif ameliyatların birikmesi,hastaların yaşam kalitesinde muhtemelen önemli ölçüde bozulma, önemli bir tedavi gecikmesi gibi sorunlar ortaya çıkarmştır.BPH'ın neden olduğu akut obstruksiyona bağlı akut üriner retansiyon gelişmektedir.Hastalar kateterize edilip medikal tedavi almayan hastalara medikal tedavi başlanıp birkaç gün sonrasında kateteri çekilip işeme fonksiyonu değerlendirilmektedir.İdrar yapamayan hastalar tekrar kateterize edilip operasyon için hazırlanmaktadırlar.Covid 19 pandemisi nedeniyle sağlık sistemindeki aşırı yoğunluktan dolayı bu operasyonlar ötelenmiş ve hastalar ameliyat için uzun süre beklemek zorunda kalmışlardır.Biz bu çalışmada uzun süre kateterize şekilde bekleyen hastaların operasyon sonuçlarının değerlendirilerek, uzun süre kateterize olarak beklemenin postoperatif işeme fonksiyonu sonuçlarını değiştirip değiştirmediğini ve erken/geç dönem komplikasyonları konusunda katkı yapmayı planladık

MATERYAL-METOD: Mart 2020 ile Aralık 2021 tarihleri arasında üroloji kliniğinde Covid 19 pandemisi nedeniyle ileri tarihli ameliyat günü verilen medikal tedaviden fayda görmemiş BPH hastalarının tıbbi kayıtları geriye dönük olarak tarandı.Grup A'da medikal tedaviden fayda görmemiş IPSS>24 olan TUR-P endikasyonu almışkatatersizhastalar,GrupB'de akut üriner retansiyon gelişip kataterize edilen ve medikal tedavi sonrası sondası alındığı halde tekar akut üriner retansiyon gelişen hastalar olarak belirlendi.Tüm hastalardan preoperatif Covid 19 pcr testi istendi.Pcr(+) hastaların operasyonları ertelendi. Preoperatif Yaş, vücut kitle indeksi (VKİ),Uluslararası prostat semptom skoru (IPSS), prostat hacmi ve Prostat spesifik antijen (PSA) gibi genel özellikleri PeroperatifCovid 19 enfeksiyonu, operasyon süresi, hastanede kalış süresi rezeksiyon oranı(rezeke edilen numune ağırlığı)/(ultrason),üriner sistem enfeksiyonu varlığı, hematüri ve pıhtı oluşumu,kateterizasyon süresi, Postoperatif kataterı çekildikten sonra tekrar kateterize edilip edilmediği, post operatif erken dönem ikincil ameliyat oranları,Post operatif 12. Aya kadarki düzenli kontrollerde BPH medical tedavi alıp almadığı,ilk 3 ay içinde akut üriner reansiyon gelişip gelişmediği, 12. aydakive post operatif uzun dönem takiplerde IPSS(Voidingscore/ Storage score),Qmax,PVR,Qol,üretradarlığı,inkontinans,mesane boynu kontraktürü ve tekrar operasyon geçirenler gruplar arasında değerlendirildi.

BULGULAR: Grup A da katatersiz olarak beklemiş ameliyat edilen 53 hasta, Grup B de 89,6 gün kataterli olarak operasyon için bekleyen 68 hasta vardı.Yaş,BMI,Preoperatif IPSS.ASA skoru gruplar arasında farklılık göstermedi. Prostat hacmi,operasyon süresi,peroperatif kateterizasyon süresi,hastanede kalış süresi grup b de yüksek izlendi.Üriner sistem enfeksiyonu,hematüri,pıhtı oluşumu gruplar arasında farklılık göstermedi.Postoperatif 12. ay ve uzun dönem takiplerde medikal tedavi gereksinimi,ilk 3 ay içerisinde akut üriner ratensiyon gelişmesi her iki grupta benzerdi.IPSS her iki grupta benzer izlenirken grup B de depolama semptomları/işeme semptomları oranı depolama semptomları yönünden daha yüksek saptandı.Postoperatif 12. ay ve uzun dönem takiplerde üretra darlığı,inkontinans,tekrar operasyon gereksinimi,mesane boynu kontraktürü anlamlı farklılık göstermemiştir.

SONUÇ: Covid-19 pandemisinde BPH nedeniyle akut üriner retansiyon gelişen hastalarda; elektif cerrahilerin

ertelenmesi ve uzun dönem kateterize beklemeleri;ameliyat sonrası depolama semptomlarında fonsiyonel bozukluklara yol açmıştır.

Anahtar Kelimeler: Akut Üriner Retansiyon,Bening Prostat Hiperplazisi,Covid19,Transüretral Prostatektomi

Early and Long-Term Clinical Results of Bipolar Transurethral Prostatetectomy Surgery in Patients Remaining with a Preoperative Catheter for a Long Time Due to the Covid 19 Pandemic

Bedreddin Kalyenci, Can Benlioğlu, Ali Çift, Mehmet Özgür Yücel, Mustafa Kemal Koç
Adıyaman University,Faculty of Medicine, Department of Urology

OBJECTIVE: In this study,we aimed to evaluate the early and late clinical results of bipolar Transurethral prostatectomy(TURP) surgery in patients whose operations were postponed due to covid19 and who had long-term urethral catheterization.

INTRODUCTION: National and International Urology Societies and health managers of countries in the COVID19 pandemic;They recommended postponing elective surgery for BPH (Bening Prostatic Hyperplasia) or BPH-related complications.Acute urinary retention develops due to BPH acute obstruction.Patients are catheterized and medical treatment is started for patients who do not receive medical treatment, and after a few days, the catheter is removed and their voiding function is evaluated.Patients who cannot urinate are re-catheterized and prepared for the operation.Due to the excessive intensity in the health system due to the Covid 19 pandemic, these operations were postponed and the patients had to wait for a long time for the surgery.We planned to contribute to the question of whether waiting catheterized for a long time changes the postoperative voiding function results and early/late complications.

MATERIAL-METHOD: Between March 2020 and December 2021,the medical records of BPH patients who did not benefit from medical treatment given on the day of future surgery due to the Covid19 pandemic in the urology clinic were reviewed retrospectively.Indicated patients without catheter were determined as patients in GroupB who developed acute urinary retention and were catheterized after medical treatment and developed acute urinary retention after medical treatment.Preoperative Covid19 PCR test was requested from all patients.Operations of PCR(+) patients were postponed.General features such as Preoperative Age,body mass index(BMI),International prostate symptom score(IPSS),prostate volume and Prostate specific antigen(PSA) Peroperative Covid19 infection,operation time,length of hospital stay,resection rate(weight of resected sample)/(ultrasound), the presence of urinary system infection,hematuria and clot formation,duration of catheterization,whether re-catheterization after postoperative catheter removal,post-operative early period secondary surgery rates,whether BPH medical treatment was received in regular check-ups up to postoperative 12th month,first 3 months Whether acute urinary relapse developed in the patient,IPSS(Voidingscore/Storage score),Qmax,PVR,QoI, urethral stricture,incontinence,bladder neck contracture and those who had reoperation at the 12th month and post-operative long-term follow-up were evaluated among the groups.

RESULTS: GroupA had 53 patients who had been operated without a catheter, and GroupB had 68 patients who had been waiting for surgery with a catheter for 89.6 days.Age,BMI,Preoperative IPSS.ASA score did not differ between the groups.Prostate volume,operation time,peroperative the duration of catheterization and hospital stay were high in GroupB.Urinary system infection, hematuria, and clot formation did not differ between the groups.The development of acute urinary retention within 3 months was similar in both groups. While IPSS was similar in both groups, the ratio of storage symptoms/voiding symptoms was found to be higher in group B in terms of storage symptoms.Urethral stricture, incontinence, need for reoperation, bladder neck contracture did not differ significantly in the 12th postoperative month and long-term follow-up.

CONCLUSION: In patients who developed acute urinary retention due to BPH in the Covid-19 pandemic; Postponing elective surgeries and waiting for long-term catheterization has led to functional disorders in post-operative storage symptoms.

Keywords: Acute Urinary Retention,Bening Prostate Hyperplasia,Covid19,Transurethral Prostatectomy

12 ay ve uzun dönem takip

IPSS	Grup A,ort,(ss)	Grup B,ort(ss)	t	p
12 ay	12(3)	11(2)	1.473	.072
uzun dönem	12(3)	12(2)	.736	.232
IPSS(storage score)				
12 ay	6(1)	7(2)	-5.037	.001
uzun dönem	6(2)	7(1)	-5.293	.001
IPSS(voiding score)				
12 ay	6(1)	4(1)	8.655	.001
uzun dönem	6(2)	5(2)	7.686	.001
Qmax				
12 ay	14(3)	14(3)	.093	.463
uzun dönem	14(3)	14(3)	.403	.344
PVR				
12 ay	49(19)	58(20)	-2.559	.006
uzun dönem	45(14)	53(19)	-1.559	.004
QOL				
12 ay	1(1)	1(1)		
uzun dönem	1(1)	1(1)		

Results at 12 months and LongTerm follow-ups

IPSS	Group A, mean(SD)	Group B mean(SD)	t	p
12 months	12(3)	11(2)	1.473	.072
Long term	12(3)	12(2)	.736	.232
IPSS(Storage score)				
12 months	6(1)	7(2)	-5.037	.001
Long term	6(2)	7(1)	-5.293	.001
IPSS(voiding score)				
12 months	6(1)	4(1)	8.655	.001
Long term	6(2)	5(2)	7.686	.001
Qmax				
12 months	14(3)	14(3)	.093	.463
Long term	14(3)	14(3)	.403	.344
PVR				
12 months	49(19)	58(20)	-2.559	.006
Long term	45(14)	53(19)	-1.559	.004
QOL				
12 months	1(1)	1(1)		
Long term	1(1)	1(1)		

SS-051

Demirtaş-Erciyes enükleasyon prostatektomi (DEEP): ters s-j insizyon tekniği: 230 vakalık sonuçlarımız

Abdullah Demirtaş[1], Mehmet Furkan Kesici[1], Emrah Kızılay[1], Şevket Tolga Tombul[2], Gökhan Sönmez[1], Türev Demirtaş[3]
[1]Erciyes Üniversitesi, Üroloji Ana Bilim Dalı, Kayseri
[2]Kayseri Acıbadem Hastanesi, Üroloji Bölümü, Kayseri, Türkiye
[3]Erciyes Üniversitesi Tıp Fakültesi, Tıp Tarihi ve Etik Anabilim Dalı, Kayseri

GİRİŞ- AMAÇ: Benign prostat hiperplazi (BPH) tedavisinde son yıllarda öne çıkan endoskopik girişimlerin başını lazer ile enükleasyon işlemleri çekmektedir. Holmium lazer ile prostat enükleasyonu (HoLEP) ise en sık tercih edilen enükleasyon tekniği olarak dikkat çekmektedir. Bu bildiride DEEP Ters S-J insizyon tekniği ile yapmış olduğumuz 230 vakalık deneyimimizi sunmayı amaçladık.

YÖNTEM: Çalışmaya Erciyes Üniversitesi Üroloji Kliniğinde Ekim 2020-Aralık 2022 tarihleri arasında HoLEP uygulanan 230 hasta dâhil edilmiştir. Lazer enükleasyonlar için Quanta Cyber Ho 150W (Quanta System-Italy) lazer cihazı kullanılmıştır. Hastaların yaşı,operasyon öncesi üretral kataterli olup olmadığı, prostat hacmi, operasyon öncesi ve sonrası Uluslar arası Prostat Semptom Skoru (IPSS), ameliyat süresi, enükleasyon süresi, hastanede kalış süresi, kateter çekilme süresi, retrospektif olarak değerlendirildi.

BULGULAR: Çalışmaya dâhil edilen hastaların yaş ortalaması 68.6 ± 9.2 yıl, prostat boyutları ortanca değeri 78.0 (48.0-220.0) mm3 idi. Hastaların %65.2 (150/230)'si üretral kataterli idi. Operasyon öncesi IPSS skorları ortancası 30 (19-34) idi. Ortanca enükleasyon süresi 20dk (10-35dk), ortanca lazer kullanım süresi 17 (8-28) dk, çıkarılan prostat dokusu miktarı ise ortanca 53gr (35-120) idi. Bu verilerin yanında hastaların ortalama hastanede kalış süresi 2.2 ± 1.2 gün, ortalama sondalı kalış süresi 1.6 ± 0.6 gün idi. 5 hastada erken dönemde hematüri nedeniyle eritrosit süspansiyonu replasmanı yapılması gerekti. Erken dönemde darlık gelişimi gözlenmedi. Postoperatif 1. ayda hastaların ortanca IPSS skoru 7 (2-11) idi. Postoperatif 40. gün sonunda tüm hastalar kontinandı.

SONUÇ: HoLEP cerrahisi tekniklerinden biri olan DEEP Ters S-J insizyon tekniği başarılı fonksiyonel sonuçları, kolay uygulanabilmesi, kısa öğrenim eğrisi ve operasyon süresini kısaltan enükleasyon yöntemiyle uygulanabilecek bir tekniklerden biri olarak akılda tutulmalıdır.

Anahtar Kelimeler: laser, enükleasyon, endoskopik, prostat

Demirtaş-Erciyes enucleation prostatectomy (DEEP): reverse s-j incision technique: our results for 230 cases

Abdullah Demirtaş[1], Mehmet Furkan Kesici[1], Emrah Kızılay[1], Şevket Tolga Tombul[2], Gökhan Sönmez[1], Türev Demirtaş[3]
[1]Erciyes University, Department of Urology, Kayseri
[2]Kayseri Acıbadem Hospital, Department of Urology, Kayseri, Turkey
[3]Erciyes University Faculty of Medicine, Department of History of Medicine and Ethics, Kayseri

INTRODUCTION- OBJECTIVE: Laser enucleation procedures are the leading endoscopic interventions that have become prominent in the treatment of benign prostatic hyperplasia (BPH) in recent years. Holmium laser prostate enucleation (HoLEP) is the most preferred enucleation technique. In this paper, we aimed to present our experience of 230 cases with DEEP Reverse S-J incision technique.

METHODS: 230 patients who underwent HoLEP in Erciyes University Urology Clinic between October 2020 and December 2022 were included in the study. Quanta Cyber Ho 150W (Quanta System-Italy) laser device was used for laser enucleations. The age of the patients, whether they had a urethral catheter before the operation, prostate volume, International Prostate Symptom Score (IPSS) before and after the operation, duration of surgery, duration of enucleation, length of hospital stay, duration of catheter withdrawal, retrospectively evaluated.

RESULTS: The mean age of the patients included in the study was 68.6 ± 9.2 years, and the median value of prostate dimensions was 78.0 (48.0-220.0) mm3. 65.2% (150/230) of the patients had urethral catheters. The median IPSS scores before the operation were 30 (19-34). The median enucleation time was 20 min (10-35 min), the median laser use time was 17 (8-28) min, and the median amount of prostate tissue removed was 53 g (35-120). In addition to these data, the mean hospital stay of the patients was 2.2 ± 1.2 days, and the mean probed stay was 1.6 ± 0.6 days. 5 patients had to undergo erythrocyte suspension replacement due to hematuria in the early period. The development of stenosis was not observed in the early period. The median IPSS score of patients was 7 (2-11) at the 1st postoperative month.

CONCLUSION: DEEP Inverted S-J incision technique, which is one of the HoLEP surgery techniques, is applied with successful functional results, easy application, short learning curve and enucleation method that shortens the operation time

Keywords: laser, enucleation, endoscopic, prostate

DEEP Ters S-J tekiniği ile opere edilen hastaların demografik veriler, peroperatif ve postoperatif verileri

Yaş (Yıl) (ort±ss)	68.6 ± 9.2
Prostat boyutları (mm3) (ortanca, min-maks)	78.0 (48.0-220.0)
Preop üretral katater durumu (n,%)	%65.2 (150/230)
Preop IPSS skorları (ortanca, min-maks)	30 (19-34)
Enükleasyon süresi (dk) (ortanca, min-maks)	20 (10-35)
Lazer kullanım süresi (dk) (ortanca, min-maks)	17 (8-28)
Çıkarılan prostat doku miktarı (gr) (ortanca, min-maks)	53gr (35-120)
Hastanede kalış süresi (gün) (ort±ss)	2.2 ± 1.2
Eritrosit süpansiyonu ihtiyacı (n,%)	%2.08 (5/240)
Postoperatif 1. ayda hastaların IPSS skoru (ortanca, min-maks)	7 (2-11)

Demographic data, peroperative and postoperative data of patients operated with DEEP Inverse S-J technique

Age (Year) (mean±sd)	68.6 ± 9.2
Prostate dimensions (mm3) (median, min-max)	78.0 (48.0-220.0)
Preop urethral catheter status (n,%)	%65.2 (150/230)
Preop IPSS scores (median, min-max)	30 (19-34)
Enucleation time (min) (median, min-max)	20 (10-35)
Laser usage time (min) (median, min-max)	17 (8-28)
Amount of prostate tissue removed (gr) (median, min-max)	53gr (35-120)
Time of hospital stay (days) (mean±sd)	2.2 ± 1.2
Erythrocyte suspension requirement (n,%)	%2.08 (5/240)
IPSS score of patients in 1st postoperative month (median, min-max)	7 (2-11)

SS-052

Prostatın holmium lazer enükleasyonunda morselasyonu etkileyen tahmin edici faktörler

Hakan Anıl[1], Ali Yıldız[2], Ahmet Güzel[3], Serkan Akdemir[4], Kaan Karamık[5], Murat Arslan[2]
[1]Adana Seyhan Devlet Hastanesi, Üroloji Kliniği, Adana
[2]Okan Üniversitesi, Üroloji Anabilim Dalı, İstanbul
[3]Aydın Devlet Hastanesi, Üroloji Kliniği, Aydın
[4]Tınaztepe Hastanesi, Üroloji Kliniği, İzmir
[5]Kemer Devlet Hastanesi, Üroloji Kliniği, Antalya

AMAÇ: Holmium lazer prostat enükleasyonu (HoLEP) cerrahisinde morselasyon etkinliğini etkileyen faktörleri belirlemek.

YÖNTEMLER: 2018-2022 yılları arasında tek cerrah tarafından HoLEP ameliyatı yapılan hastalar çalışmaya dahil edildi. Veriler prospektif olarak tutulan datalardan retrospektif olarak analiz edildi. Bu çalışmada birincil sonuç değişkenimiz morselasyon etkinliğiydi. Preoperatif ve perioperatif değişkenlerin morselasyon etkinliği üzerindeki etkisi lineer regresyon analizi ile değerlendirildi.

BULGULAR: Çalışmaya toplam 410 hasta dahil edildi. Ortalama morselasyon etkinliği 6.95 ± 1.7 g/dk idi. Morselasyon etkinliğini tahmin edici faktörleri belirlemek için tek değişkenli ve çok değişkenli doğrusal regresyon analizi yapıldı. 'Beach ball' varlığı, öğrenme eğrisi, rezektoskop kılıf tipi, morsele edilen doku ağırlığı ve prostat kalsifikasyonunun varlığı bağımsız tahmin edici faktörler olarak bulundu (β= -1.1, %95 GA: -1.64 – -0.59, P <.001; β= -0,502, %95 GA: -0,84 – -0,16, P = 0,004; β= -0,428, %95 GA: -0,68 – -0,17, P =,001; β= 0,062, %95 GA: 0,05 – 0.07, P <.001; β= -0.343, %95 GA: -0.56 – -0.12, P =.003; sırasıyla).

SONUÇ: Bu çalışma, 'beach ball' varlığının, öğrenme eğrisinin, küçük rezektoskop kılıfının ve prostat kalsifikasyonunun varlığının morselasyon etkinliğini olumsuz etkilediğini bildirmektedir. Aksine, morsele edilen doku ağırlığı ile morselasyon verimliliği arasında lineer bir ilişki vardır.

Anahtar Kelimeler: morselasyon etkinliği, prostatın holmium laser enükleasyonu, tahmin edici faktörler,

Predictive factors affecting morcellation efficiency in holmium laser enucleation of the prostate

Hakan Anıl[1], Ali Yıldız[2], Ahmet Güzel[3], Serkan Akdemir[4], Kaan Karamık[5], Murat Arslan[2]
[1]Department of Urology, Adana Seyhan State Hospital, Adana, Turkey
[2]Department of Urology, Okan University, Istanbul, Turkey
[3]Department of Urology, Aydın State Hospital, Aydın, Turkey
[4]Department of Urology, Tinaztepe Hospital, Izmir, Turkey
[5]Department of Urology, Kemer State Hospital, Antalya, Turkey

PURPOSE: To determine the factors affecting the morcellation efficiency in holmium laser enucleation of prostate (HoLEP) surgery.

METHODS: Patients who underwent HoLEP surgery by a single surgeon between 2018-2022 were included in the study. Data were analyzed retrospectively from prospectively retained data.Our primary interest in the outcome was morcellation efficiency in this study. The effect of preoperative and perioperative variables on morcellation efficiency was evaluated with linear regression analysis.

RESULTS: A total of 410 patients were included in the study. The mean morcellation efficiency was 6.95 ± 1.7 g/mins. Univariable and multivariable linear regression analysis was performed to identify factors affecting morcellation efficiency. The presence of beach ball, learning curve, resectoscope sheath type, morcellated tissue weight and, the presence of prostate calcification were found to be independent predictive factors (β= -1.1, 95% CI: -1.64 – -0.59, P <.001; β= -0.502, 95% CI: -0.84 – -0.16, P = 0.004; β= -0.428, 95% CI: -0.68 – -0.17, P =.001; β= 0.062, 95% CI: 0.05 – 0.07, P <.001; β= -0.343, 95% CI: -0.56 – -0.12, P =.003; respectively).

CONCLUSION: This study reports that beach ball presence, learning curve, small resectoscope sheath, and presence of prostate calcification negatively affect the morcellation efficiency. On the contrary, the morcellated tissue weight has a linear relationship with morcellation efficiency.

Keywords: holmium laser enucleation of the prostate, morcellation efficiency, predictive factors,

SS-053

Testis torsiyonu oluşturulan ratlarda intratestiküler trombositten zengin plazma ve dekspantanol uygulanmasının histopatolojik değişiklikler üzerindeki etkilerinin karşılaştırılması

Gökhan Ecer[1], Arif Aydın[2], Rahim Kocabaş[3], Fahriye Kılınç[4], Mehmet Giray Sönmez[2], Mehmet Balasar[2]
[1]Konya Şehir Hastanesi, Üroloji, Konya, Türkiye
[2]Necmettin Erbakan Üniversitesi, Meram Tıp Fakültesi, Üroloji Anabilimdalı, Konya, Türkiye
[3]Karamanoğlu Mehmetbey Üniversitesi Tıp Fakültesi, Tıbbi Biyokimya Anabilimdalı, Karaman, Türkiye
[4]Necmettin Erbakan Üniversitesi, Meram Tıp Fakültesi, Patoloji Anabilimdalı, Konya, Türkiye

GİRİŞ: Testis torsiyonu testis disfonksiyonuna ve iskemi ve nekroza bağlı infertiliteye sebep olabilen ürolojik acil bir durumdur. Detorsiyonun hızlı şekilde sağlanması testis için önemli olsa da detorsiyon hızlı şekilde sağlansa da sorunlar oluşabilir. Bunun en önemli nedenlerinden biri de iskemi reperfüzyon hasarıdır. Testis torsiyonunun cerrahi veya manuel detorsiyonundan sonra normal testis fonksiyonlarını sağlayabilmek için uygun ajan arayışı hala sürmektedir. Bu çalışmanın amacı, daha önce testis I/R hasarında faydalı olduğu bulunan Dexpanthanol(Dxp) ve trombositten zengin plazma (PRP)'nin sıçan modeli kullanarak karşılaştırılmasıdır.

MATERYAL METOD: Çalışmada, deney hayvanı olarak Wistar Albino ratlar kullanıldı. Tüm cerrahi işlemler hayvanlar anestezi altındayken yapıldı. Ratlar Grup 1(n:9) Sadece cilt insizyonu yapılan ve kapatılan SHAM grubu, Grup 2(n:7) Testis torsiyonu olan kontrol grubu, Grup 3(n:9) Testis torsiyonu + intratestiküler dekspantenol uygulanan grup, Grup 4(n:9) testis torsiyonu+intratestikuler PRP uygulanan grup olmak üzere 4 e ayrıldı.

SONUÇLAR: Çalışma sonucunda Dxp ile PRP kıyaslanırsa Nekroz, Cosentino Skoru, İnterstisyel Ödem açısından PRP'nin Dxp'ye göre daha düşük olduğu izlenmiştir.($p<0,05$, Tablo 1)

Torsiyon grubuyla(Grup2) izole olarak kıyaslandığında ise Torsiyon+Dxp(Grup 3) grubunun Cosentino skoru, Fibrozis, Johnsen skoru olarak daha düşük değerlere sahip olmakla birlikte daha yüksek testosteron seviyeleri tespit edildiği görülmüştür.

Aynı şekilde torsiyon grubuyla(Grup 2) kıyaslandığında Torsiyon+PRP(Grup 4) grubunun Nekroz, Cosentino Skoru, Konjesyon, Fibrozis, İnterstisyel Ödem, Johnsen Skoru, Apopitoz açısından daha düşük, Total testosteron değerinin anlamlı olarak yüksek olduğu izlenmiştir.($p<0,05$, Tablo 1)

TARTIŞMA: Torsiyona bağlı gelişen hipoksi ve reaktif oksijen radikalleri tarafından oluşan iskemi reperfüzyon hasarı meydana gelmektedir. Çalışmamız sonucunda Dxp ve PRP'nin bu hasarı gösteren histopatolojik bulgularda iyileşme sağlayabileceği bulunmuştur. Dxp ve PRP birbiriyle kıyaslandığında ise PRP'nin 3 histopatolojik parametrede anlamlı olarak daha faydalı bulunmuştur.

Yine de iskemi reperfüzyon hasarının önlenmesinde umut verici olan PRP ve Dxp'nin değerlendirilmesi için geniş serili prospektif araştırmalara gerek olduğu aşikardır.

Anahtar Kelimeler: dexpanthanol, testis torsiyonu, trombositten zengin plazma

Comparison of the effects of intratesticular administration of platelet-rich plasma and dexpantanol on histopathological changes in rats with testicular torsion

Gökhan Ecer[1], Arif Aydın[2], Rahim Kocabaş[3], Fahriye Kılınç[4], Mehmet Giray Sönmez[2], Mehmet Balasar[2]
[1]Konya State Hospital, Urology, Konya, Turkey
[2]Necmettin Erbakan university, Meram Medical School, Urology Department, Konya, Turkey
[3]Karamanoğlu Mehmetbey University, Medical faculty, Department of Medical Biochemistry, Karaman, Turkey
[4]Necmettin Erbakan University, Meram Medical School, Department of Pathology, Konya, Turkey

INTRODUCTION: Testicular torsion is a urological emergency that can cause testicular dysfunction and infertility due to ischemia and necrosis. Although rapid detorsion is important for the testis, problems may occur even if the detorsion is achieved quickly. One of the most important reasons for this is ischemia-reperfusion injury.

After surgical or manual detorsion of testicular torsion, the search for an appropriate agent to restore normal testicular functions is still ongoing. The aim of this study is to compare Dexpanthanol (Dxp) and platelet-rich plasma (PRP), which were previously found to be beneficial in testicular I/R injury, using a rat model.

MATERIAL METHOD: In the study, Wistar Albino rats were used as experimental animals. All surgical procedures were performed while the animals were under anesthesia. Rats Group 1(n:9) SHAM group with only skin incision and closure, Group 2(n:7) Control group with testicular torsion, Group 3(n:9) Testicular torsion + intratesticular dexpanthenol applied group, Group 4(n: 9) were divided into 4 groups as testicular torsion + intratesticular PRP applied group.

RESULTS: As a result of the study, when Dxp and PRP were compared, it was observed that PRP was lower than Dxp in terms of Necrosis, Cosentino Score, and Interstitial Edema ($p<0.05$, Table 1).

When compared with the Torsion group (Group 2), it was observed that the Torsion+Dxp(Group 3) group had lower values in terms of Cosentino score, Fibrosis, Johnsen score, but higher testosterone levels were detected

Likewise, when compared to the torsion group (Group 2), the Torsion+PRP(Group 4) group had lower levels of Necrosis, Cosentino Score, Congestion, Fibrosis, Interstitial Edema, Johnsen Score, Apoptosis, and a significantly higher total testosterone value ($p<0.05$, Table 1)

DISCUSSION: Due to torsion, hypoxia and ischemia reperfusion injury occur. As a result of our study, it was found that Dxp and PRP could improve the histopathological findings showing this damage. When Dxp and PRP were compared with each other, PRP was found to be significantly more beneficial in 3 histopathological parameters.

However, it is clear that prospective studies with large series are needed to evaluate PRP and Dxp, which are promising in the prevention of ischemia-reperfusion injury.

Keywords: dexpanthenol, testicular torsion, platelet-rich plasma

Tablo 1

	Grup 1	Grup 2	Grup 3	Grup 4	p2vs3	p2vs4	p3vs4
Nekroz(0-4) (ort±SD)	0	1,86±0,9	1,33±0,5	0,56±0,527	0,16	0,003	0,005
Kosentino Skoru	1	2,71±0,75	2	1,56±0,52	0,012	0,003	0,022
Konjesyon	0,44±0,52	1,29±0,48	1,11±0,6	0,89±0,33	0,54	0,073	0,346
Fibrozis	0	1,43±0,53	0,44±0,52	0,33±0,5	0,002	0,001	0,653
İnterstisyel Ödem	0,22±0,44	1,86±0,9	1,56±0,88	0,44±0,52	0,51	0,001	0,005
Johnsen skoru	10	7±0,81	9,67±0,5	9,78±0,44	0,001	0,001	0,624
Apopitoz	1,11±0,78	11,71±2,98	4,78±2,72	3,44±1,5	0,001	0,001	0,218

Total Testosteron	140,2±27,7	91,4±28,8	135,3±26,8	170,9±52,4	0,007	0,003	0,089

Table 1

	Group 1 (Sham) n:9	Group 2 (Torsion) n:7	Group 3 (Torsion+Bepanthol) n:9	Group 4 (Torsion+PRP) n:9	p2vs3	P2vs4	P3vs4
Necrosis(0-4) (Mean±SD)	0	1,86±0,9	1,33±0,5	0,56±0,527	0,16	0,003	0,005
Cosentino score(1-4) (Mean±SD)	1	2,71±0,75	2	1,56±0,52	0,012	0,003	0,022
Congestion(0-2) (Mean±SD)	0,44±0,52	1,29±0,48	1,11±0,6	0,89±0,33	0,54	0,073	0,346
Fibrosis(0-4) (Mean±SD)	0	1,43±0,53	0,44±0,52	0,33±0,5	0,002	0,001	0,653
Interstitial edema(0-4) (Mean±SD)	0,22±0,44	1,86±0,9	1,56±0,88	0,44±0,52	0,51	0,001	0,005
Johnsen score(1-10) (Mean±SD)	10	7±0,81	9,67±0,5	9,78±0,44	0,001	0,001	0,624
Apopitosis(Nucleus/25 BBA) (Mean±SD)	1,11±0,78	11,71±2,98	4,78±2,72	3,44±1,5	0,001	0,001	0,218
Total testosterone(nmol/L) (Mean±SD)	140,2±27,7	91,4±28,8	135,3±26,8	170,9±52,4	0,007	0,003	0,089

SS-054

Sıçanlarda Deneysel Testis Torsiyon Modelinde İskemi/Reperfüzyon Hasarı Üzerine Pirfenidon'un Koruyucu Etkisi

Semih Türk[1], Mustafa Baki Çekmen[2], Ayşe Ayşim Özağarı[3], Saniye Ada[2], Ahmet Tevfik Albayrak[4], Kadir Cem Günay[5], Abdullah Hızır Yavuzsan[4], Sinan Levent Kireççi[4]
[1]Edirne Sultan 1. Murat Devlet Hastanesi, Üroloji Kliniği
[2]İstanbul Medeniyet Üniversitesi Tıp Fakültesi, Tıbbi Biyokimya Anabilim Dalı
[3]İstanbul Şişli Etfal Eğitim ve Araştırma Hastanesi, Patoloji Kliniği
[4]İstanbul Şişli Etfal Eğitim ve Araştırma Hastanesi, Üroloji Kliniği
[5]Muş Devlet Hastanesi, Üroloji Kliniği

AMAÇ: Pirfenidon, anti-inflamatuar etkinliği daha baskın olmak üzere hem anti-fibrotik hem de antioksidan etkinlik göstermektedir. Çalışmamızda Pirfenidon'un iskemi-reperfüzyon hasarına karşı etkinliğini testis torsiyon modelinde göstermeyi amaçladık.

GEREÇ-YÖNTEM: 21 adet yetişkin erkek Sprague Dawley sıçan randomize edilerek, Kontrol (n=5), Sham (n=5), Torsiyon/Detorsiyon (T+D) (n=6) ve T/D+Pirfenidon (PFD) (n=5) olmak üzere 4 grupta incelendi. T/D ve PFD gruplarına 4 saat iskemi ve ardından 24 saat reperfüzyon uygulandı. PFD grubuna ek olarak reperfüzyondan 30 dakika önce oral 500mg/kg Pirfenidon tedavisi verildi. Biyokimyasal değerlendirme için toplanan doku örneklerinden, MDA, GSH, MPO, IL-1ß, TIMP-2 ve CTGF; serum örneklerinden ise TAS, TOS, TNF-a, TGF-ß, PAI-1 ve MMP-2 çalışıldı. İmmünohistokimyasal boyama yapılarak TGF-ß antikorunun ekspresyonu değerlendirildi. Histopatolojik olarak testis dokularının direkt mikroskobik bulguları incelendi. Spermatogenezi değerlendirmek için Johnsen Skoru kullanıldı.

BULGULAR: PFD grubunda T/D grubuna göre daha düşük oksidatif stres seviyeleri bulundu. Fakat istatistiksel olarak anlamlı değildir. İnflamatuar sürecin indüklenmesinde rol oynayan IL-1β, TNF-α ve TGF-β düzeyleri açısından gruplar arasında istatistiksel olarak anlamlı fark bulundu. (sırasıyla; p=0,001, p=0,017, p=<0,001). PFD grubu ile T/D grubu arasında yapılan post hoc analizler, IL-1β ve TGF-β'nin pirfenidon tedavi grubunda anlamlı derecede düşük olduğunu gösterdi (sırasıyla; p=0.003, p=<0.001). Çalışmamızda pirfenidonun etki mekanizmasını farklı yönlerden göstermek amacıyla PAI-1, CTGF, TIMP-2 ve MMP-2 proteinleri incelenmiştir. Bu proteinler, TGF-β tarafından farklı sinyal yolakları aracılığıyla regüle edilir. PAI-1 düzeyi kontrol grubunda diğer gruplara göre anlamlı olarak düşük bulundu (p=<0,001), ancak post hoc analizde PFD grubu ile T/D grubu arasında anlamlı bir fark bulunmadı. T/D grubunda Kontrol grubuna göre CTGF ve MMP-2 düzeylerindeki artış anlamlılığa yakın olmakla birlikte istatistiksel olarak anlamlı bir sonuç elde edilmedi (sırasıyla p=0,133, 0,418). Histolojik değerlendirmede ödem ve konjesyon açısından gruplar arasında istatistiksel olarak anlamlı fark bulundu. (sırasıyla; p=0.01 ve p=0.002). Kontrol grubu, sham grubu ve T/D grubunda genel olarak yoğun boyama (%60'ın üzerinde) bulunurken, PFD grubunda orta düzeyde boyama (%30-60 arasında) gözlendi. PFD grubunda boyanma diğer gruplara göre daha az görülmesine rağmen gruplar arasında istatistiksel olarak anlamlı fark bulunmadı (p=0,797).

SONUÇ: Pirfenidon testiste I/R hasarına karşı anti-inflamatuar etkinliği daha baskın olmak üzere hem anti-inflamatuar hem antioksidan etkinlik göstermektedir. Testis torsiyonu sonrası testiste koruyucu etkisinin olup olmayacağının tam olarak anlaşılması için ise yeterli hasta üzerinde yapılacak olan klinik çalışmalara ihtiyaç vardır.

Anahtar Kelimeler: iskemi/reperfüzyon, pirfenidon, testis torsiyonu

Protective Effect of Pirfenidone on Ischemia/Reperfusion Injury in an Experimental Testicular Torsion Model in Rats

Semih Türk[1], Mustafa Baki Çekmen[2], Ayşe Ayşim Özağarı[3], Saniye Ada[2], Ahmet Tevfik Albayrak[4], Kadir Cem Günay[5], Abdullah Hızır Yavuzsan[4], Sinan Levent Kireççi[4]
[1]Edirne Sultan 1. Murat State Hospital, Department of Urology
[2]Istanbul Medeniyet University Faculty of Medicine, Department of Medical Biochemistry
[3]Istanbul Şişli Etfal Training and Research Hospital, Department of Pathology
[4]Istanbul Şişli Etfal Training and Research Hospital, Department of Urology
[5]Muş State Hospital, Department of Urology

AIM: Pirfenidone provides anti-inflammatory, anti-fibrotic and antioxidant activity against I/R damage. We aimed to show the efficacy of pirfenidone against ischemia-reperfusion injury in a testicular torsion model.

MATERIAL-METHOD: 21 adult male Sprague Dawley rats were analyzed in 4 groups: Control (n=5), Sham (n=5), Torsion/Detorsion (T+D) (n=6) and T/D+Pirfenidone (PFD) (n=5)). T/D and PFD groups underwent ischemia for 4 hours and then reperfusion for 24 hours. In addition to the PFD group, oral 500mg/kg Pirfenidone treatment was given 30 minutes before the reperfusion. From the tissue samples collected for biochemical evaluation, MDA, GSH, MPO, IL-1ß, TIMP-2 and CTGF; from serum samples, TAS, TOS, TNF-a, TGF-ß, PAI-1 and MMP-2 were studied. Expression of TGF-ß antibody was evaluated by immunohistochemical staining. Direct microscopic findings of testicular tissues were examined histopathologically. Johnsen Score was used to evaluate spermatogenesis.

RESULTS: Lower oxidative stress levels were found in the PFD group compared to the T/D group. But it is not statistically significant. A statistically significant difference was found between the groups in terms of IL-1β, TNF-α, and TGF-β levels, which play a role in the induction of inflammatory process. (respectively; p=0.001, p=0.017, p=<0.001). Post hoc analyzes performed between the PFD group and the T/D group showed that IL-1β and TGF-β were significantly lower in the pirfenidone treatment group (respectively; p=0.003, p=<0.001). In order to show the mechanism of action of pirfenidone from different aspects, PAI-1, CTGF, TIMP-2 and MMP-2 proteins were examined in our study. These proteins are regulated by TGF-β through different signaling pathways.PAI-1 level was found to be significantly lower in the control group compared to the other groups (p=<0.001), but no significant difference was found between the PFD group and the T/D group in the post hoc analysis. Although the increase in CTGF and MMP-2 levels in the T/D group compared to the control group was close to significance, no statistically significant results were obtained (p=0.133, 0.418, respectively). A statistically significant difference was found between the groups in terms of edema and congestion in histological evaluation. (respectively; p=0.01 and p=0.002). The control group, sham group, and T/D group had extensive staining (over 60%) in general, while moderate staining (between 30-60%) was observed in the PFD group. Although staining was less common in the PFD group than in the other groups, no statistically significant difference was found between the groups (p=0.797).

CONCLUSION: Pirfenidone provides anti-inflammatory, anti-fibrotic and antioxidant activity against I/R damage. Clinical studies on patients are needed to understand the protective effect after testicular torsion.

Keywords: ischemia/reperfusion, pirfenidone, testicular torsion

Testis doku kesitlerinin mikroskopi bulguları / Microscopic findings of testicular tissue sections

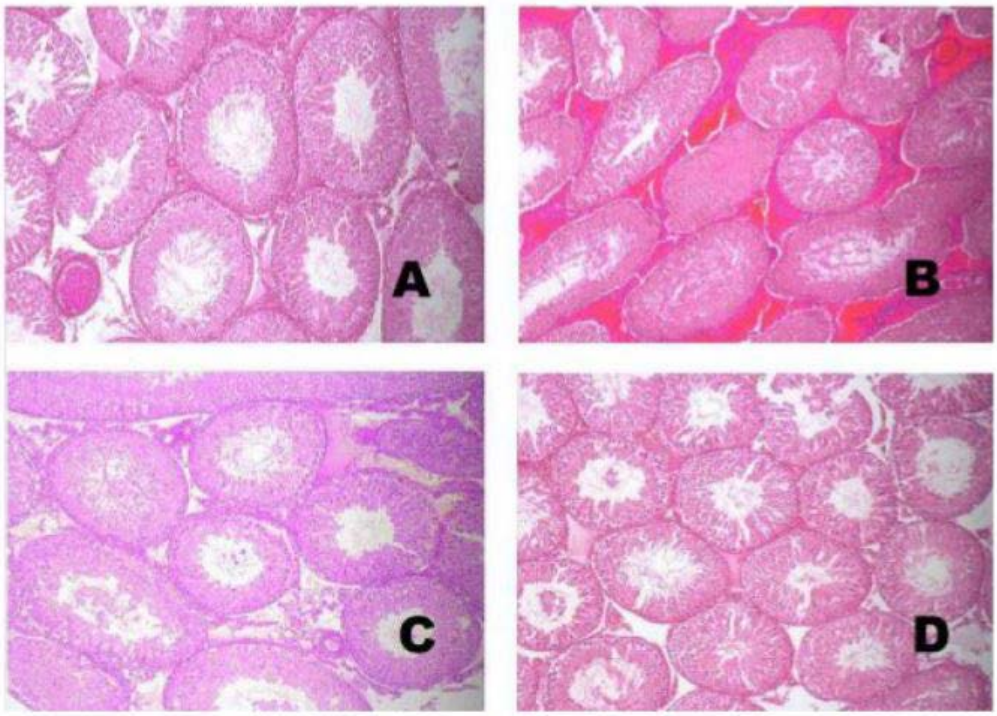

Şekil-7: Testis doku kesitlerinin mikroskopi bulguları

Şekil-7A: Kontrol grubuna ait testis dokusu kesiti. Seminifer tubuluslarda normal spermatogenez, interstisyel alanda hafif derecede ödem ve konjesyon (H&E x10).

Şekil-7B: T/D grubuna ait testis dokusu kesiti. İnterstisyel alanda belirgin hemoraji (H&E x10).

Şekil-7C: PFD grubuna ait testis dokusu kesiti. İnterstisyel alanda hafif derecede ödem ve konjesyon (H&E x10).

Şekil-7D: Sham grubuna ait testis dokusu kesiti. İnterstisyel alanda hafif derecede ödem (H&E x10).

SS-055

Neotenik ve Metamorfik Dişi Axolotlların Böbrek Dokularının Histolojik Olarak Değerlendirilmesi. Böbrek Rejenerasyonu Mümkün Mü ?

İbrahim Oğulcan Canıtez[1], Duygu Gürsoy Gürgen[2], Mustafa Zafer Temiz[1], Gökhan Çil[1], İlknur Keskin[2], Ahmet Yaser Müslümanoğlu[1]
[1]Sağlık Bilimleri Üniversitesi, İstanbul Bağcılar Eğitim ve Araştırma Hastanesi,Üroloji Anabilim Dalı, İstanbul, Türkiye
[2]İstanbul Medipol Üniversitesi, Tıp Fakültesi, Histoloji ve Embriyoloji Anabilim Dalı, İstanbul, Türkiye

GİRİŞ-AMAÇ: Neotenik bir amfibi olan axolotl (Ambystoma Mexicanum), genellikle doğal koşullar altında başkalaşım geçiremez. Öte yandan, olağanüstü bir rejeneratif kapasiteye sahiptir. Bu nedenle kök hücre ve rejenerasyon araştırmalarında umut verici bir model olarak ortaya çıkmaktadır. Çalışmamızın amacı, aksolotlarda böbrek dokusunun gelişim sürecinde tiroksinin potansiyel rolünü araştırmak ve böylece insan böbrek hastalığı araştırmalarına yeni bir bakış açısı sağlamaktır.

GEREÇ-YÖNTEM: Hayvan bakım ve deney prosedürleri, İstanbul Medipol Üniversitesi Hayvan Araştırmaları Etik Kurulu tarafından onaylandı. Tüm deneylerde 14-16 cm uzunluğunda dört neotenik dişi aksolot kullanıldı. Deneysel metamorfoz, iki neotenik aksolotta 2-3 haftalık L-tiroksin (T4) oral uygulaması kullanılarak indüklendi. Deneysel prosedürden sonra, hem neotenik hem de metamorfik aksolotlar, %0.02 benzokain solüsyonunda sakrifiye edildi. Daha sonra abdominal vertikal insizyonla hayvanların böbrek dokuları izole edildi. İzole böbrekler %10 nötr tamponlu formalin solüsyonunda 48 saat fikse edildi ve histopatolojik incelemeler H&E, PAS, Mason boyama protokolü ile 100x büyütmeli ışık mikroskobu altında yapıldı.

BULGULAR: Deneysel metanophrosis indüksiyonu sonrası hayvanlarda kilo kaybı, yüzgeç kaybolması ve solungaç boyutunda azalma belirlendi. Neotenik dişi aksolotlarda böbrek büyümesinin balık böbreği gibi pronefrik evrede kaldığı gözlendi. Öte yandan, metamorfoza uğramış aksolotlarda böbrek gelişimi mezonefrik aşamaya kadar ilerlemiştir. Ayrıca böbrek parankiminde artan bağ dokusu ile glomerüler yapılar daha ileri düzeyde oluşmuştur. Renal tübüler epitel hücrelerinin tamamlanmış histolojik oluşumu, metamorfoza uğramış aksolotl böbreğinde de belirlendi.

TARTIŞMA VE SONUÇ: Bu çalışma, böbrek dokusu gelişiminin, oral T4 uygulamasıyla deneysel metamorfoz indüksiyonu ile tetiklendiğini ortaya koydu. Böbrek gelişimi, insan embriyojenik böbreği benzeri bir doğa sergiledi. Arkasındaki mekanizma anlaşılırsa insanda böbrek rejenerasyonu yapmak mümkün olabilir. Bu bağlamda insan böbrek hastalığı araştırmaları için literatüre yeni bir bakış açısı kazandırdık.

Anahtar Kelimeler: Axolotl, metamorfoz, rejenerasyon

A Histological Evulotion of the Kidney Tissues of Neotenic and Metamorphosed Female Axolotls. Is Kidney Regeneration Possible ?

İbrahim Oğulcan Canıtez[1], Duygu Gürsoy Gürgen[2], Mustafa Zafer Temiz[1], Gökhan Çil[1], İlknur Keskin[2], Ahmet Yaser Müslümanoğlu[1]
[1]University of Health Sciences, Istanbul Bagcılar Training and Research Hospital, Department of Urology, Istanbul, Turkey
[2]Department of Histology and Embryology, School of Medicine, Istanbul Medipol University, Istanbul, Turkey

INTRODUCTİON AND OBJECTIVE: The axolotl (Ambystoma Mexicanum), a neotenic amphibian, is often unable to undergo metamorphosis under natural conditions. On the other hand, it has exceptional regenerative capacity. Therefore, it has been emerging as a promising model in stem cell and regeneration researches. The aim of our study was to investigate the potential role of thyroxine in the developmental proccess of kidney tissue in axolotls, and therefore, to provide a novel insight for human kidney disease researches.

MATERIALS-METHOD: Animal care and experimental procedures were approved by the Animal Research Ethics Committee of the Istanbul Medipol University. Four neotenic female axolotls, 14–16 cm in length, were used in all experiments. Experimental metamorphosis was induced by using 2–3 weeks of L-thyroxine (T4) oral administration in two neotenic axolotls. After the experimental procedure, both neotenic and metamorphic axolotls were sacrificed in 0.02% benzocaine solution. Later on, kidney tissues of the animals were isolated through an abdominal vertical incision. Isolated kidneys were fixed in 10% neutral buffered formalin solution for 48 h and histopathological investigations were performed with H&E, PAS, Mason's staining protocol under a light microscope with 100x magnification.

RESULTS: After the induction of experimental metanophrosis, weight loss, fin disappearance and gills size decrease were determined in the animals. It was observed that kidney growth in neotenic female axolotl remained in pronephric stage like as a fish kidney. On the other hand, kidney development progressed to the mesonephric stage in the metamorphosed axolotls. Moreover, glomerular structures were formed more advanced with increased connective tissue in the kidney parenchyma. Completed histological formation of renal tubular epithelial cells was also determined in the metamorphosed axolotl kidney.

CONCLUSIONS: The present study revealed that kidney tissue development was triggered with experimental induction of metamorphosis by oral T4 administration. The kidney development exhibited human embryogenic kidney-like nature. If the mechanism behind it is figured out, it can be possible to perform a kidney regeneration in human. In this regard, we contributed a novel insight for human kidney disease researches to the literature.

Keywords: Axolotl, metamorphosis, regeneration

SS-056

Siklofosfamid ile Oluşturulan Deneysel İnterstisyel Sistit Üzerine Kurkumin ve Berberinin Etkilerinin Araştırılması

Murat Demir[1], Fikret Altındağ[2]
[1]Van Yüzüncü Yıl Üniversitesi, Üroloji Ana Bilim Dalı, Van, Türkiye
[2]Van Yüzüncü Yıl Üniversitesi, Histoloji ve Embriyoloji Ana Bilim Dalı, van, Türkiye

GİRİŞ: Ağrılı mesane sendromu/interstisyel sistit (AMS/İS), acil ve sık idrara çıkma, pelvik ağrı gibi semptomlarla belirgin olan ve açıklanamayan bir klinik sendromdur. Enfeksiyonlar, doku hasarı, toksinler ve otoimmünite gibi durumlar AMS/İS'nin nedenleri arasında yer almaktadır. AMS/İS'nin patogenezi tam olarak açıklanmamış olmakla birlikte inflamasyonun önemli bir rol oynadığı bilinmektedir. Bununla birlikte AMS/İS'ın etkili bir tedavi yöntemi hala bulunmamaktadır. Bu çalışmada deneysel olarak oluşturulan İS modelinde berberin (BER) ve kurkuminin (KUR) etkilerinin detaylıca araştırılması amaçlandı.

MATERYAL-METOD: Bu çalışmada siklofosfamid (Sİ) ile indükte edilen deneysel isterstisyel sistit modelinde berberin (BER) ve kurkuminin (KUR) etkilerinin araştırılması amaçlandı. Çalışmada 36 adet Wistar-Albino dişi sıçan kullanıldı. Sıçanlar rastgele bir şekilde altı gruba (n=6) ayrıldı.

Kontrol grubu: Bu gruptaki hayvanlara sadece çalışmanın ilk gününde 0,5 ml miktarında tek doz serum fizyolojik (SF, %0.9 NaCl) intraperitoneal (IP) olarak uygulandı. Dimetil sülfoksit (DMSO) grubu: %0,3 DMSO IP verildi. Sİ grubu: 75 mg/kg siklofosfamid üç günde bir toplam dört kez IP yolla verildi. Sİ+KUR grubu: 75 mg/kg siklofosfamid üç günde bir toplam dört kez IP yolla ve 50 mg/kg/gün KUR oral yolla verildi. Sİ+BER grubu: 75 mg/kg Sİ üç günde bir toplam dört kez IP yolla ve 50 mg/kg/gün BER oral yolla uygulandı. Sİ+BER+KUR grubu: 75 mg/kg Sİ üç günde bir toplam dört kez IP yolla, 50 mg/kg/gün KUR ve 50 mg/kg/gün BER oral yolla verildi.

BULGULAR: Sİ grubunda şiddetli derecede ödem, hiperemi, hemoraji ve epitel tabakasında nekrotik alanlara rastlandı. BER ve KUR tedavisi bu patolojileri önemli derecede azalttı. Sİ grubunda yoğun, Sİ+BER, Sİ+KUR ve Sİ+BER+KUR gruplarında orta derecede Masson-Trikrom boyama yoğunluğundaydı. Sİ grubunda yoğun kaspaz-3, TNF-α ve IL-6 ekpresyonu, düşük IL-10 ekpresyonu vardı. BER ve KUR tedavisi kaspaz-3, TNF-α ve IL-6 ekpresyonunu azaltırken IL-10 ekpresyonunu artırdı.

SONUÇ: Çalışmanın bulguları berberin ve kurkumin tedavilerinin siklofosfamid kaynaklı mesane hasarını azaltabileceğini ortaya koymaktadır.

Anahtar Kelimeler: Berberin, İnterstisyel Sistit, Kurkumin

Effects of Curcumin and Berberine on Cyclophosphamide-Induced Experimental Interstitial Cystitis Investigation

Murat Demir[1], Fikret Altındağ[2]
[1]Van Yuzuncu Yıl University, Department of Urology, Van, Turkey
[2]Van Yuzuncu Yil University, Department of Histology and Embryology, Van, Turkey

INTRODUCTION: Painful bladder syndrome/interstitial cystitis (PBS/IS) is an unexplained clinical syndrome characterized by symptoms such as urgent and frequent urination and pelvic pain. Infections, tissue damage, toxins and autoimmunity are among the causes of PBSS/IS. Although the pathogenesis of AMS/IS is not fully understood, inflammation plays an important role is known. However, there is still no effective treatment method for PBS/IS. In this study, we experimentally We aimed to investigate in detail the effects of berberine (BER) and curcumin (CUR) in the established IS model.

MATERIAL-METHODS: The aim of this study was to investigate the effects of berberine (BER) and curcumin (CUR) in cyclophosphamide (CP)-induced experimental hysterstitial cystitis model. In the study, 36 Wistar-Albino female rats were used. The rats were randomly divided into six groups (n=6).

Control group: In this group, a single dose of 0.5 ml of saline (SF, 0.9% NaCl) was administered intraperitoneally (IP) only on the first day of the study. Dimethyl sulfoxide (DMSO) group: 0.3% DMSO was given IP. SI group: 75 mg/kg cyclophosphamide three IP route was administered once a day for a total of four times. SI+CUR group: 75 mg/kg cyclophosphamide was administered IP route four times every three days and 50 mg/kg/day CUR was administered orally. SI+BER group: 75 mg/kg SI was administered IP route four times every three days and 50 mg/kg/day BER was administered orally. SI+BER+KUR group: 75 mg/kg SI was administered IP route a total of four times every three days, 50 mg/kg/day CUR and 50 mg/kg/day BER orally.

RESULTS: Severe edema, hyperemia, hemorrhage and necrotic areas in the epithelial layer were observed in the SI group. BER and CUR treatment significantly reduced these pathologies. Masson-Trikrom staining was intense in SI group and moderate in SI+BER, SI+KUR and SI+BER+CUR groups. There was intense caspase-3, TNF-α and IL-6 expression and low IL-10 expression in the SI group. BER and CUR treatment decreased caspase-3, TNF-α and IL-6 expression and increased IL-10 expression.

CONCLUSION: The findings of the study suggest that berberine and curcumin treatments may reduce cyclophosphamide-induced bladder injury.

Keywords: Berberine, Interstitial Cystitis, Curcumin

Mikroskopik Görüntüler / Microscopic Images

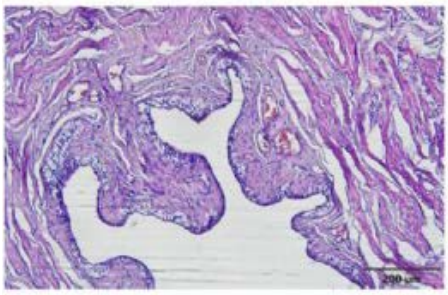

Resim 1: Kontrol grubundaki sıçanlara ait mesanenin mikroskobik görüntüsü. H-E 200x

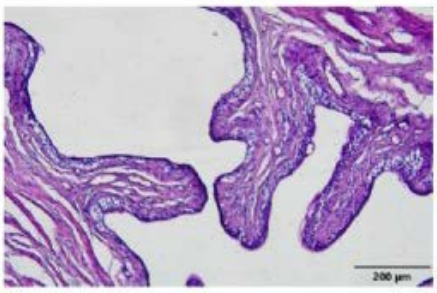

Resim 2: DMSO grubundaki sıçanlara ait mesanenin mikroskobik görüntüsü. H-E 200x

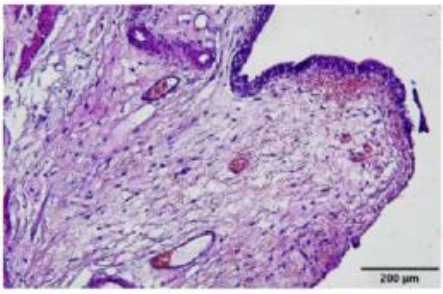

Resim 3: Sİ grubundaki sıçanlara ait mesanenin mikroskobik görüntüsü. H-E 200x

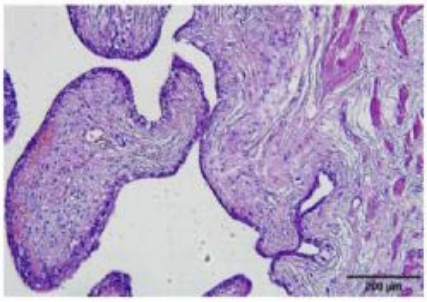

Resim 4: Sİ+BER grubundaki sıçanlara ait mesanenin mikroskobik görüntüsü. H-E 200x

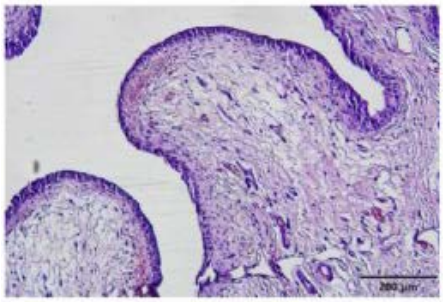

Resim 5: Sİ+KUR grubundaki sıçanlara ait mesanenin mikroskobik görüntüsü. H-E 200x

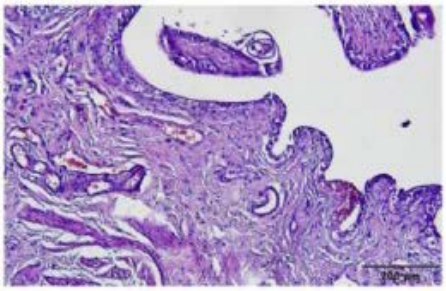

Resim 6: Sİ+BER+KUR grubundaki sıçanlara ait mesanenin mikroskobik görüntüsü. H-E 200x

Mikroskopik Görüntüler / Microscopic Images

SS-057

Basit nefrektomi yapılan hastalarda, açık nefrektomi ve laparoskopik nefrektominin hayat kalitesine etkisinin uzun dönem sonuçlarının karşılaştırılması

Erdinç Dinçer, Utku Can, Alper Coşkun, Cengiz Çanakçı
Kartal Dr. Lütfi Kırdar Şehir Hastanesi

AMAÇ: Non-fonksiyone böbreklerde pyelonefrit, ağrı, hipertansiyon gibi semptomların ortaya çıkması durumunda basit nefrektomi tedavisi uygulanmaktadır. Bu çalışmamızda açık ve laparoskopik olarak uygulanan basit nefrektominin hastaların hayat kalitesine etkilerinin yaşam kalitesi ölçesi SF-36 formu sonuçları ile karşılaştırmayı planladık.

YÖNTEM: Prospektif planlanan çalışmada, 2018 - 2021 yılları arasında üroloji polikliniğine başvurannon-fonksiyone böbrek nedeniyle semptomatik olan, bu nedenle basit nefrektomi uygulanan olan 59 hasta çalışmaya alındı. Hastalar açık basit nefrektomi ve laparoskopik basit nefrektomi uygulanan hastalar olmak üzere iki gruba ayırıldı. Açık basit nefrektomiler tek cerrah tarafından, yine laparoskopik basit nefrektomiler tek cerrah tarafından uygulandı. Bu hastaların demografik bilgileri, preoperatif ve postoperatif laboratuar tetkikleri, preoperatif görüntüleme tetkikleri, kanama miktarı, transfüzyon ihtiyacı, operasyon süresi gibi peroperatif bulgular, postoperatif analjezik ihtiyacı, Charlson komorbite indeksi, preoperatif ve postoperatif 1. Yıl SF-36 hayat kalitesi(7 başlıktan oluşmaktadır) ölçeği sorgulama formu sonuçları incelendi.

SONUÇLAR: Hastaların yaş ortalaması açık nefrektomi(n=29) grubunda 48 (15-72) iken laparoskopik nefrektomi(n=30) grubunda 42.5 (14-74) olarak bulundu. Her iki grupta yaş ortalaması, cinsiyet ve nefrektomi uygulanan böbrek tarafı açısından istatistiksel olarak anlamlı farklılık saptanmadı. Her iki grupta nefrektomi uygulanan böbreğin DMSA ile saptanan rölatif fonksiyonları arasında istatistiksel anlamlı farklılık saptanmadı. Yine her iki grubun charlson komorbidite indeks sonuçları açısından istatistiksel anlamlı farklılık saptanmadı(Tablo 1).

Peroperatif bulgular karşılaştırıldığında; yatış süresi, operasyon süresi ve peroperatif komplikasyon açısından her iki grup arasında istatistiksel anlamlı farklılık saptanmazken, kanama miktarı ve postoperatif analjezik ihtiyacı açısından laparoskopik nefrektomi yapılan grup lehine istatiksel anlamlı farklılık saptandı(sırasıyla $p<0.001$, $p=0.04$)(Tablo 1).

Hastaların preoperatif ve postoperatif 1. Yıl SF-36 formu sonuçları karşılaştırıldığında her iki grupta, kendi içerisinde ağrı, emosyonel rol güçlüğü, genel sağlık algısı, mental sağlık ve sosyal sağlık başlıklarında postoperatif sonuçlar lehine istatistiksel anlamlı farklılık saptandı. Fiziksel rol güçlüğü ve fiziksel fonksiyon başlıklarında grupların kendi içerisinde istatiksel anlamlı farklılık saptanmadı (Tablo 2).

Açık basit nefrektomi ve laparoskopik basit nefrektomi gruplarının preoperatif ve postoperatif 1. Yıl SF formu sonuçları karşılaştırılığında, tüm alt başlıklarda istatistiksel olarak anlamlı farklılık saptanmadı (Tablo 2).

ÇIKARIMLAR: Nonfonksiyone böbreğe sahip semptomatik olgularda basit nefrektomi önemli bir tedavi seçeneğidir. İlk başlarda açık cerrahi uygulanırken minimal invaziv tekniklerin gelişmesi ile birlikteson yıllarda daha çok laparoskopik cerrahi uygulanmaktadır.

Çalışmamızda açık basit nefrektomi ve laparoskopik basit nefrektomi sonuçları karşılaştırıldığında; genel bilgiler ışığında peroperatif kanama miktarı ve postoperatif analjezik ihtiyacı laparoskopik cerrahi uygulanan hastalarda anlamlı olarak az bulunmuştur.

Basit nefrektomi uygulanan hastalarda postoperatif 1. Yıl hayat kalitesi ölçeği sonuçlarında ise; hastaların genel olarak basit nefrektomiden fayda gördükleri fakat uzun vadede laparoskopik cerrahi ile açık cerrahinin hayat kalitesine etkisinin sonuçlarının aynı olduğunu görmekteyiz. Sonuç olarak, Nonfonksiyone böbreğe sahip semptomatik olgularda basit nefrektomi tedavisinin hayat kalitesinin artmasın önemli bir etkisi mevcuttur.

Uzun vadede açık basit nefrektomi ve laparoskopik basit nefrektominin hayat kalitesine etkisinin aynı olduğunu bulmamıza rağmen kanama miktarı ve postoperatif erken dönem analjezik ihtiyacı açısından laparoskopik cerrahinin başarısı önemli bir faktördür.

Anahtar Kelimeler: Basit nefrektomi, Hayat kalitesi, Nonfonksiyone böbrek

Comparison of long-term outcomes of simple nephrectomy with open nephrectomy and laparoscopic nephrectomy on quality of life

Erdinç Dinçer, Utku Can, Alper Coşkun, Cengiz Çanakçı
Kartal Dr. Lutfi Kirdar City Hospital, Department of Urology

AIM: In case of symptoms such as pyelonephritis, pain and hypertension in non-functioning kidneys, simple nephrectomy treatment is applied. In this study, we planned to compare the effects of open and laparoscopic simple nephrectomy on the quality of life of patients with the SF-36 form of the quality of life scale.

METHOD: We prospectively studied, 59 patients who applied to the urology outpatient clinic between 2018 and 2021 who were symptomatic due to non-functioning kidneys and therefore underwent simple nephrectomy. The patients were divided into two groups as open simple nephrectomy and laparoscopic simple nephrectomy. Open simple nephrectomies were performed by a single surgeon, and laparoscopic simple nephrectomies were performed by a single surgeon. Demographic information of these patients, preoperative and postoperative laboratory tests, preoperative imaging tests, peroperative findings such as bleeding amount, transfusion need, operation time, postoperative analgesic need, Charlson morbidity index, preoperative and postoperative 1st year SF-36 quality of life(QoL) (consisting of 7 titles) scale inquiry form results were examined.

RESULTS: The mean age of the patients was 48 (15-72) in the open nephrectomy (n=29) group and 42.5 (14-74) in the laparoscopic nephrectomy (n=30) group. There was no statistically significant difference between the two groups in terms of mean age, gender, and kidney side that underwent nephrectomy, the relative functions of the kidney that underwent nephrectomy and the charlson comorbidity index results of both groups (Table 1). While no statistically significant difference was found between the two groups in terms of length of hospital stay, duration of operation, and perioperative complications, a statistically significant difference was found in favor of the laparoscopic nephrectomy group in terms of the amount of bleeding and postoperative analgesic requirement (Table 1).

When the preoperative and postoperative 1st year SF-36 results were compared, a statistically significant difference was found in favor of postoperative results in both groups except physical role difficulty and physical function (Table 2).

When the preoperative and postoperative 1st year SF form results of the open simple nephrectomy and laparoscopic simple nephrectomy groups were compared, no statistically significant difference was found in all sub-headings (Table 2).

CONCLUSION: Simple nephrectomy is an important treatment option in symptomatic cases with non-functioning kidney. When the results of open simple nephrectomy and laparoscopic simple nephrectomy were compared in our study; the amount of peroperative bleeding and the need for postoperative analgesics were found to be significantly less in patients who underwent laparoscopic surgery as generally known. In the results of the postoperative 1st year QoL scale in patients, we see that patients generally benefit from simple nephrectomy, but in the long term, the effects of laparoscopic surgery and open surgery on the QoL are the same. In conclusion, simple nephrectomy treatment has an important effect on improving the quality of life in symptomatic patients with non-functioning kidneys. Although we found that open nephrectomy and laparoscopic nephrectomy have the same long-term effects on QoL, laparoscopic is more advantageous in terms of postoperative analgesic requirement and the amount of peroperative bleeding.

Keywords: Non-functioning kidney, Quality of life, Simple Nephrectomy

Tablo -2 Açık ve laparoskopik cerrahinin Yaşam Kalitesi sonuçlarının karşılaştırılması
Table -2 Comparison of the results of open and laparoscopic surgery on Quaility of Life

	Açık Nefrektomi n=29	Laparoskopik Nefrektomi n=30	P
Ağrı			
Preop	22.5 (11.25)	22.5 (33.75)	0.697
Postop	65 (43.75)	65 (42.5)	0.669
P2	0.0001	0.0001	
Emosyonel Rol Güçlüğü			
Preop	33.5 (33.25)	33.5 (49.75)	0.644
Postop	66.5 (33.50)	100 (66.5)	0.875
P2	0.0001	0.0001	
Fiziksel Rol Güçlüğü			
Preop	50 (37.5)	50 (25)	0.206
Postop	50 (25)	50 (50)	0.181
P2	0.653	0.622	
Genel Sağlık Algısı			
Preop	80 (32.5)	80 (20)	0.601
Postop	80 (27.5)	85 (20)	0.914
P2	0.001	0.001	
Mental Sağlık			
Preop	60 (32.5)	60 (15)	0.703
Postop	80 (27.5)	80 (30)	0.663
P2	0.0001	0.0001	
Sosyal İşlevsellik			
Preop	22.5 (12.5)	22.5 (27.7)	0.869
Postop	55 (65)	55 (32.3)	0.737
P2	0.0001	0.0001	
Fiziksel Fonksiyon			
Preop	80 (12.5)	90 (12.5)	0.091
Postop	80 (12.5)	90 (12.5)	0.082
P2	0.915	0.705	

$P_1 < 0.05$: Açık ve laparoskopik .... Sorgulaması anlamlı farklılık mevcut. (Mann-Whitney u)

$P_2 < 0.05$: Preoperatif ve postoperatif verilerde anlamlı farklılık mevcut. (Wilcoxon)

Tablo 1: Hastaların demografik bilgileri ile peroperatif bulguları

	Açık Nefrektomi n=29	Laparoskopik Nefrektomi n=30	p
Yaş	48 (15-72)	42.5 (14-74)	0.177
Cinsiyet Kadın, n(%) Erkek, n(%)	12 (37) 17 (63)	20 (63) 10 (37)	0.051
Taraf Sağ, n(%) Sol, n(%)	11 (41) 18 (56)	16 (14) 14 (44)	0.235
Rölatif Fonksiyon %(min-max)	4 (0-15)	5 (0-20)	
Charlson komorbidite indeks, n 1 ve altı 2 ve üstü	22 7	29 1	

Yatış süresi, median(min-max)	3 (2-12)	3 (1-15)	0.676
Operasyon süresi			
Kanama miktarı			
Perioperatif komplikasyon			
Postoperatif analjezik ihtiyacı Haftada 1' ve az Haftada 1'den çok	16 13	7 23	0.04

Table 1: Demographic information and peroperative findings of the patients

	Open Nephrectomy n=29	Laparoscopic Nephrectomy n=30	p
Age	48 (15-72)	42.5 (14-74)	
Gender Female, n(%) Male, n(%)	12 (37) 17 (63)	20 (63) 10 (37)	0.501
Side Right, n(%) Left, n(%)	11 (41) 18 (56)	16 (14) 14 (44)	0.235
Rolative Function %(min-max)	4 (0-15)	5 (0-20)	
Charlson Comorbidity Index, n 1 or less, 2 or more	22 7	29 1	
length of stay (min-max)	3 (2-12)	3 (1-15)	0.676
The operation time	150 (80-300)	140 (70-210)	0.531
The amounth of bleeding	150 (50-800)	100 (50-600)	0.001
Perioperative complication	3	3	0.965
Postoperative analgesic requirement 1≤ in a week 2≥ in a week	16 13	7 23	0.04

SS-058

Böbrek nakli hastasında gerçekleşen akut segmental infarkt: Nadir bir vaka takdimi

Muhammed Emin Polat, kazım ceviz, HASAN BATUHAN ARABACI, Emre UZUN, Yusuf Kasap, Erkan Ölçücüoğlu
Ankara Şehir Hastanesi, Ankara, Türkiye

Total greft trombozunun aksine segmental infarktın tanınması zordur. Biz de bu sunumda renal arterin kısmi obliterasyonunun geliştiği vakayı sunmayı amaçladık.

18 yaşında kız hasta, bilinen genetik tanılı FSGS olan ve Charcot Marie Tooth tanıları mevcut olup 3 yıldır kbh ile takipli. Periton diyalizi alan hastaya 1 ay önce canlıdan böbrek nakli yapıldı. Hastanın postoperatif 5. güne kadar kreatinin değerleri 0,9 mg/dL seviyelerinde seyrederken aniden 1,63 seviyelerine yükselmesi üzerine çekilen renal renkli doppler USG'de üst ve orta kesimde parankim kanlanması normal saptanmış olup parankimde RI: 0,60 olarak saptanmış. ancak daha önce alt polde kanlanmanın interlober arterler düzeyinde izlenmediği görülmüştür. Transplante renal arter ve iliak arter anastomoz hattında ise darlık alanı izlenmemiştir. Hastaya çekilen DMSA sintigrafisi çekilmiş olup böbrekte yer yer parankimal aktivitede azalma saptanmıştır. Hastanın tedavisi için heparin infüzyonu ve idame heparin tedavisi başlandı. Hastanın kreatinin değerleri 2,1 seviyelerinde stabil olarak kaldı.

Segmental infarktın başlangıcı asemptomatik olmakla birlikte neredeyse her zaman greft disfonksiyonu gelişmektedir. Kliniği hiperakut rejeksiyon, renal vasküler komplikasyonlar, gecikmiş greft fonksiyonu, trombotik mikroanjiopati ayırıcı tanıda düşünülmesi gereken durumlardır. Hastaların LDH değerlerinde yükselme olması sentif olmakla beraber spesifik değildir. Hastaların tedavisi erken dönemde trombektomi yapılabilirse denenmesi önerilen görüşler olmakla beraber çoğunlukla konservatif tedavi antikoagülanlar ile önerilmiştir. Hastaların seyrinde ise greft disfonksiyonu, akut böbrek yetmeziği ve kronik böbrek yetmezliği bulguları gelişebilir.

Nadir bir antite olan segmental infarktın erken tanınması doğru teşhisi greft kurtarılması için önem arz etmektedir. Akut greft fonksiyon bozukluklarında akılda tutulması gereken bir antitedir.

Anahtar Kelimeler: greft, infarkt, segmental, transplantasyon

Acute segmental infarction in a kidney transplant patient: a rare case report

Muhammed Emin Polat, kazım ceviz, HASAN BATUHAN ARABACI, Emre UZUN, Yusuf Kasap, Erkan Ölçücüoğlu
Ankara City Hospital, Ankara, Türkiye

Unlike total graft thrombosis, segmental infarction is difficult to recognize. In this presentation, we aimed to present a case of partial obliteration of the renal artery.

An 18-year-old girl with known genetic diagnosis of FSGS and a diagnosis of Charcot Marie Tooth has been followed for 3 years with kbh. The patient who received peritoneal dialysis underwent a living donor kidney transplant 1 month ago. While the patient's creatinine levels were 0.9 mg/dL until the postoperative 5th day, it suddenly increased to 1.63 levels, and renal color Doppler USG showed normal parenchymal blood supply in the upper and middle sections, and RI was 0.60 in the parenchyma. however, it was observed that blood supply in the lower pole was not observed at the level of the interlobar arteries. No stenosis was observed in the transplanted renal artery and iliac artery anastomosis line. DMSA scintigraphy was taken and a decrease in parenchymal activity was detected in the kidney. Heparin infusion and maintenance heparin therapy were started for the treatment of the patient. The patient's creatinine values remained stable at 2.1 levels.

Although the onset of segmental infarction is asymptomatic, graft dysfunction almost always develops. Clinically, hyperacute rejection, renal vascular complications, delayed graft function, thrombotic microangiopathy are conditions that should be considered in the differential diagnosis. Although the increase in LDH values of the patients is sensitive, it is not specific. Although the treatment of patients is recommended to be tried if thrombectomy can be performed in the early period, conservative treatment is mostly recommended with anticoagulants. In the course of the patients, signs of graft dysfunction, acute renal failure and chronic renal failure may develop.

Early recognition and correct diagnosis of segmental infarction, which is a rare entity, is important for graft salvage. It is an entity that should be kept in mind in acute graft dysfunctions.

Keywords: graft, infarct, segmental, transplantation

Transplante böbrek - infarkt sonrası / Transplanted kidney - post infarction

SS-059

Gebelik hidronefrozu için cerrahi müdahaleyi öngörmede nötrofil-lenfosit oranının (NLR) önemi

Muammer Bozkurt[1], Kamil Gökhan Şeker[2], Mustafa Erkoç[3], Eyyüp Danış[3], Osman Can[1], Recep Burak Değirmentepe[4], Halil Lütfi Canat[1]
[1]Başakşehir Çam ve Sakura Şehir Hastanesi, Üroloji Kliniği, İstanbul
[2]Liv Vadistanbul Hastanesi, Üroloji Kliniği, İstanbul
[3]Prof. Dr. Cemil Taşçıoğlu Şehir Hastanesi, Üroloji Kliniği, İstanbul
[4]Sakarya üniversitesi Eğitim ve Araştırma Hastanesi, Üroloji Kliniği, Sakarya

BACKGROUND: Gebelik sırasında cerrahi girişim gerektiren üreter taşlarının hematolojik parametrelerle ilişkisini incelemeyi amaçladık.

METODLAR: Ekim 2018 ile Aralık 2020 tarihleri arasında üroloji kliniğine başvuran hastaların verileri retrospektif olarak incelendi. Hidronefroza bağlı yan ağrısı olan hastalar çalışmaya dahil edildi ve girişim yapılıp yapılmadığına göre iki gruba ayrıldı (Grup-1, Grup-2). Girişim olarak üreterorenoskopi (URS) veya üreteral stent yerleştirilmesi yapıldı. Demografik veriler, tam kan sayımı (CBC), idrar analizi ve ultrasonografik bulgular hasta dosyasından toplandı. Hasta dosyasından gebelik yaşı (hafta), gebelik sayısı, anne yaşı (yıl), anteroposterior pelvis çapı (mm), VAS (Visual Analog Scale) (1-10 aralığında) ve ortalama trombosit volümü (MPV) bilgileri kaydedildi. Nötrofil-lenfosit oranı (NLR) ve trombosit-lenfosit oranı (PLR) dahil inflamatuar belirteçler hesaplandı.

BULGULAR: Grup-1'e 35, Grup-2'ye 52 hasta dahil edildi. Grup-1'deki 21/35 (%60) hastaya üreterorenoskopi yapıldı, 14/35 (%40) hastaya üreteral stent yerleştirildi. Hastaların hiçbirinde komplikasyon olmadı. Bu iki grup arasında anne yaşı, gebelik yaşı, gebelik sayısı, pelvis çapı, PLR ve MPV açısından istatistiksel fark yoktu. VAS ve NLR grup-1'de istatistiksel olarak yüksekti ($p < 0,05$). Üreter taşı varlığının tahmini için yapılan çalışma eğrisi analizine göre, NLR için en iyi cut-off değeri 4,153 olarak hesaplandı (Şekil 1).

SONUÇLAR: Gebelikte semptomatik hidronefrozu olan hastalarda üreter taşı nedeniyle müdahale edilmesi gereken grubun belirlenmesinde NLR'nin kullanılabileceği kanısındayız.

Anahtar Kelimeler: Hidronefroz, üreter taşı, gebelik, nötrofil/lenfosit oranı, trombosit/lenfosit oranı

Value of neutrophil-to-lymphocyte ratio in predicting surgical intervention for hydronephrosis during pregnancy

Muammer Bozkurt[1], Kamil Gökhan Şeker[2], Mustafa Erkoç[3], Eyyüp Danış[3], Osman Can[1], Recep Burak Değirmentepe[4], Halil Lütfi Canat[1]
[1]Department of Urology, Basaksehir Cam and Sakura City Hospital, Istanbul, Turkey
[2]Department of Urology, Liv Hospital Vadistanbul, Istanbul, Turkey
[3]Department of Urology, Prof. Dr. Cemil Tascioglu City Hospital, Istanbul, Turkey
[4]Department of Urology, Sakarya university training and research hospital, Sakarya, Turkey

BACKGROUND: We aimed to examine the hematological parameters of pregnant patients with ureteral stones that require intervention.

METHODS: Medical data of patients presenting to urology department between October 2018 and December 2020 were retrospectively analyzed. Patients with flank pain associated with hydronephrosis were included in the study and divided into two groups according to whether an intervention was performed or not (Group-1, Group-2). Ureterorenoscopy (URS) or ureteral stent placement was performed as intervention. Demographic data, complete blood count (CBC), urine analysis, and ultrasonographic findings were collected. Gestational age (week), number of pregnancies, maternal age (years), Anteroposterior pelvis diameter (mm), VAS (Visual Analog Scale) (range 1–10) and mean platelet volume (MPV) were collected from the patient file. Inflammatory markers including neutrophil-to-lymphocyte ratio (NLR) and platelet-to-lymphocyte ratio (PLR) were computed.

RESULTS: 35 patients were included in Group-1 and 52 patients in Group-2. Ureterorenoscopy was performed in 21/35 (60%) patients, and ureteral stents were placed in 14/35 (40%) patients. None of the patients experienced complications. There was no statistical difference between these two groups in terms of maternal age, gestational age, number of pregnancies, pelvis diameter, PLR, and MPV. VAS and NLR were statistically higher in group-1 ($p < 0.05$). According to the Receiver operating characteristic curve analysis performed for the prediction of ureteral stone presence, the best cut-off point for the NLR 4.153 (sensitivity 80%, specificity 80.6%, area under curve (AUC): 0.824) (Figure 1).

CONCLUSIONS: We think that NLR can be used to determine the group that needs to be intervented due to ureteral stones in patients with symptomatic hydronephrosis during pregnancy.

Keywords: Hydronephrosis, ureteral stones, pregnancy, neutrophil to lymphocyte ratio, platelet to lymphocyte ratio

Resim 1 / Figure 1

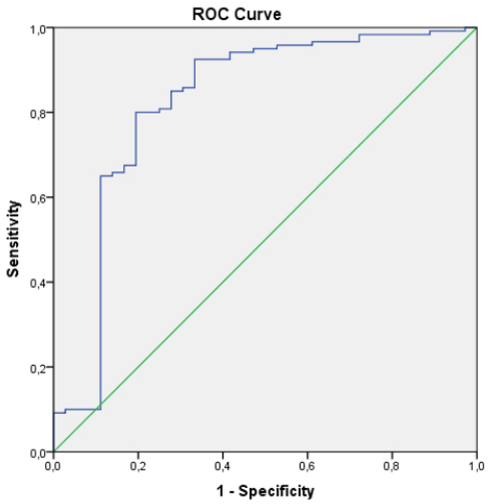

ROC curve of neutrophil-lymphocyte ratio (NLR)

SS-060

YouTube' daki hematüri ile ilgili videoların analizi

Akif Koç[1], Gökçe Dündar[2]
[1]Sağlık Bilimleri Üniversitesi, Üroloji Ana Bilim Dalı, Bursa Tıp Fakültesi (Bursa Yüksek İhtisas Eğitim ve Araştırma Hastanesi), Bursa
[2]Bursa Yüksek İhtisas Eğitim ve Araştırma Hastanesi, Üroloji Bölümü, Bursa

AMAÇ: Hematüri ile ilgili YouTube videolarında yer alan bilgilerin içeriğini, güvenilirliğini ve kalitesini değerlendirmeyi amaçladık.

YÖNTEM: YouTube'da 'hematüri' anahtar kelimesi kullanılarak arama yapıldı ve toplam 507 video bulundu. Bu videolar en çok izlenme sayısına göre filtrelendi ve ilk 100 video değerlendirmeye alındı. En çok izlenen ilk 100 video içerisinde İngilizce dilinde sunulan 41 video incelendi. Videoların kalitesini değerlendirmek için dört farklı puanlama sistemi kullanıldı: Görsel-İşitsel Materyaller için Hasta Eğitim Materyalleri Değerlendirme Aracı (PEMAT), Global Kalite Puanı (GQS), Journal of American Medical Association puanı (JAMA) ve modifiye DISCERN puanlama sistemi. İngilizce dilinde yayınlanmış en çok izlenen ilk 10 video diğer 31 video ile karşılaştırıldı.

BULGULAR: Videoların ortalama süresi (sn), izlenme sayısı ve beğeni sayısı sırasıyla 1263.54 (31-30480), 77431 (6732-1,110361) ve 481 (0-3,200) oldu. En çok izlenen ilk 10 video kalan 31 video ile karşılaştırıldığında GQS ve modifiye DISCERN skorlarında anlamlı fark saptandı (Tablo).

SONUÇ: YouTube' da hematüri ile ilgili videolar incelendiğinde en fazla izlenen ilk 10 video, takip eden 31 videoya göre GQS ve modifiye DICERN ölçeklerine göre anlamlı skor elde etmişlerdir.

Anahtar Kelimeler: Hematüri, YouTube, Analiz

Analysis of videos about hematuria on YouTube

Akif Koç[1], Gökçe Dündar[2]
[1]epartment of Urology, Health Sciences University, Bursa Training and Research Hospital, Bursa, Turkey
[2]Department of Urology, Bursa Training and Research Hospital, Bursa, Turkey

OBJECTIVE: We aimed to evaluate the content, reliability and quality of information in YouTube videos about hematuria.

METHOD: Searching YouTube using the keyword 'hematuria' found a total of 507 videos. These videos were filtered according to the most views and the first 100 videos were evaluated. Among the top 100 most watched videos, 41 videos presented in English were reviewed. Four different scoring systems were used to evaluate the quality of the videos: the Patient Educational Materials Assessment Tool for Audio-Visual Materials (PEMAT), the Global Quality Score (GQS), the Journal of American Medical Association score (JAMA), and the modified DISCERN scoring system. The top 10 most-watched English-language videos were compared with 31 other videos.

RESULTS: The average duration (sec), the number of views and the number of likes of the videos were 1263.54 (31-30480), 77431 (6732-1,110361) and 481 (0-3,200), respectively. When the top 10 most watched videos were compared with the remaining 31 videos, a significant difference was found in GQS and modified DISCERN scores (Table).

CONCLUSION: When the videos about hematuria on YouTube are examined, the top 10 most watched videos have obtained significant scores according to the GQS and modified DICERN scales according to the 31 videos that follow.

Keywords: Hematuria, Youtube, Analysis

En çok izlenen ilk 10 videonun takip eden 31 video ile karşılaştırılması

	İlk 10 video (Ortalama±SD)	Takip eden 31 video (Ortalama±SD)	p
PEMAT % (Anlaşılabilirlik)	68.8±16.585	57.45±19.667	0.109
PEMAT % (Harekete geçirilebilirlik)	50.1±39.363	55.71±42.634	0.715
GQS	3.7±1.418	2.68±1.107	<0.05
JAMA	1.9±1.101	2.06±0.772	0.601
Modifiye DISCERN	3.5±0.972	2.52±1.262	<0.05

PEMAT: Görsel-İşitsel Materyaller için Hasta Eğitim Materyalleri Değerlendirme Aracı, GQS: Global Kalite Puanı, JAMA: Journal of American Medical Association

Comparison of the top 10 most watched videos with the following 31 videos

	Top 10 videos (Mean±SD)	Following 31 videos (Mean±SD)	p
PEMAT % (Understandability)	68.8±16.585	57.45±19.667	0.109
PEMAT % (Actionability)	50.1±39.363	55.71±42.634	0.715
GQS	3.7±1.418	2.68±1.107	<0.05
JAMA	1.9±1.101	2.06±0.772	0.601
modified DISCERN	3.5±0.972	2.52±1.262	<0.05

PEMAT: The Patient Educational Materials Assessment Tool for Audio-Visual Materials, GQS: The Global Quality Score, JAMA: The Journal of American Medical Association score

SS-061

İlk Prezentasonu Epididimorşit Olarak Saptanan Brusellozis Olguları: Endemik Bölge Klinik Deneyimlerimiz

Tugay Aksakallı[1], Adem Utlu[1], Ahmet Emre Cinislioğlu[1], Şaban Oğuz Demirdöğen[2]
[1]Sağlık Bilimleri Üniversitesi Erzurum Bölge Eğitim ve Araştırma Hastanesi Üroloji Kliniği, Erzurum
[2]Atatürk Üniversitesi Tıp Fakültesi, Erzurum

Giriş ve Amaç: Brusellozis multisistemik tutulum gösteren, ülkemizde iç anadolu, doğu anadolu, güneydoğu anadolu bölgelerinde geniş dağılım gösteren endemik zoonotik bir hastalıktır. Hastalık en sık kontamine olmuş gıdaların tüketiminden sonra gastrointestinal sistem yoluyla olur. Diğer bulaş yolları enfekte dokularla direkt temas, konjonktiva ve inhalasyon şeklindedir.

Klinik bulgular ateş, artralji, kilo kaybı gibi nonspesifiktir. Fizik muayenede hepatosplenomegali, lenfadenopati saptanabilir. Genitoüriner sistemde en sık epididimo-orşit görülmektedir ve erkeklerin %2-20'sini etkiler.

Endemik bir bölge olan doğu anadolu bölgesi Erzurum-Kars yöresinde ilk orşit klinik prezentasyonu sonrası brusellozis tanısı alan hastaların epidemiyolojik verileri, labaratuar tetkikleri, görüntüleme sonuçları ve tedavi sonuçları retrospektif olarak değerlendirildi.

Materyal-Metot: Çalışmamızda 2023 Ocak ayı öncesinde 1 yıl içerisinde kliniğimizce değerlendirilen 85 orşit hastasının verileri değerlendirildi. Kliniğimiz yaklaşımında hayvancılık anamnezi bulunan tüm orşit vakalarında brusella tetkik etmekteyiz. Böylelikle erken tanı ve tedavi ile gelişebilecek komplikasyonların önüne geçmeyi ve ekstrageniroüriner tedavinin de sağlanmasını amaçlamaktayız.

Hayvancılık anamnezi bulunan ve orşit ile prezente olan hastaların tümünde Rose-Bengal tarama testi ve Brucella aglutinasyon testleri kullanıldı. Aglutinasyon testinde ≥1/160 saptanması brucella pozitif olarak kabul edildi. Hayvancılık anamnezi bulunan 27 hastanın 16(%59)'sında brucella pozitif olarak tespit edildi. Bu hastaların dosyaları retrospektif olarak incelendi ve klinik veriler kayıt altına alındı.

Bulgular: Hastaların tümünde 4'ü sağ, 12'si sol olmak üzere epididimo-orşit tek taraflıydı. Ortalama hasta yaşı 52±11 yıl olarak tespit edildi. Örneklemimizde çocuk hasta saptanmadı. Alınan anamnezde hastaların tamamında süt ve süt ürünleri tüketimi mevcuttu. İlk başvuruda 7 hastada ateş, 5 hastada artralji, 4 hastada dizüri, 11 hastada halsizlik epididimo-orşite eşlik etmekteydi. Fizik muayenede 6 hastada hepatosplenomegali, 3 hastada lenfadenopati, tamamında skrotal eritem ve testiküler hasssasiyet saptandı. Hiçbir hastada fistül, apse bulgusu izlenmedi.

Labaratuar tetkiklerinde en sık bulgu CRP yüksekliği(Ortalama 47±16.5) idi. 9 hastada beyaz küre yüksekliği, 1 hastada trombositopeni, 1 hastada anemi, 12 hastada idrar analizinde lökositüri, 8 hastada AST yüksekliği, 5 hastada ALT yüksekliği mevcuttu. Labaratuar ve klinik bulgular tablo 1'de özetlenmiştir.

Tartışma: Brusellozis endemik bölgelerde bir halk sağlığı problemi olarak önem taşımakta ve aynı zamanda ülke ekonomisinde kayıplara yol açmaktadır. Spesifik semptomların olmaması hastane başvurularını azaltmakta ve esas prevalansın tam saptanamamasına neden olmaktadır.

Üroloji pratiğinde epididimo-orşit akut skrotum nedenlerinden biri olup sıklıkla hospitalizasyon sebeplerindendir. Brusella epididimo-orşitin ayırıcı tanısı diğer akut skrotum nedenlerinden farklı değildir. Brusellozisin neden olduğu ekstragenitoüriner semptomlar eşlik edebilir; ancak bunlar diğer bakteriyel ve viral orşitlerde de sıklıkla saptanır. Literatürdeki çalışmalar daha az skrotal kızarıklık, dizüri gibi bulgular gösterdiğini bildirse de bunlar ayırıcı tanıya yönlendirmemektedir.

Klinik deneyimlerimiz brucella orşitinin ayırıcı tanısında en önemli adımın anamnez olduğunu göstermektedir. Her ne kadar literatür çalışmaları genç erişkin erkeklerde brucella orşitini daha sık saptamış olsa da, bölgemizde yaş ortalaması 52±11 olarak saptanmıştır. Bu bulgu belki de kırsal nüfusun artık daha ileri yaş grubundan oluşmasından kaynaklanabilir. Literatür çalışmaları takiplerde orşiektomi gerektiren hastaları da içermektedir. Fistül ve apse gibi komplikasyonların gelişmemesinin ve orşiektomiye hiçbir hastanın gitmemesinin sebebinin

erken tanı koyarak, uygun antibiyoterapiyi bir an önce başlamamızdan kaynaklandığını düşünümekteyiz.

Sonuç: Brusella epididimo-orşiti endemik bölgelerde akut skrotum ayırıcı tanısında mutlaka düşünülmelidir. Erken tanı ve tedavi ile hem genitoüriner komplikasyonlar hem de sistemik komplikasyonların önüne geçilebilir.

Anahtar Kelimeler: Brucellozis, Endemik, Epididimorşit, Zoonotik

Brucellosis Cases with First Presentation of Epididymorchitis: Our Clinical Experiences in Endemic Areas

Tugay Aksakallı[1], Adem Utlu[1], Ahmet Emre Cinislioğlu[1], Şaban Oğuz Demirdöğen[2]
[1]Health Sciences University Erzurum Regional Training and Research Hospital Urology Clinic, Erzurum
[2]Ataturk University Faculty of Medicine, Erzurum

Introduction: Brucellosis is an endemic zoonotic disease with multisystemic involvement and widely distributed in Central Anatolia, Eastern Anatolia, and Southeast Anatolia in our country.Clinical findings are nonspecific such as fever, arthralgia, and weight loss.On physical examination, hepatosplenomegaly and lymphadenopathy may be detected. Epididymo-orchitis is most common in the genitourinary system and affects 2-20% of men.The data of patients who were diagnosed with brucellosis after the first clinical presentation of orchitis in the Erzurum-Kars region of the eastern Anatolia region, which is an endemic region, were evaluated retrospectively.

Material-Method: In our study, the data of 85 orchitis patients who were evaluated by our clinic within 1 year before January 2023 were evaluated.In our clinic's approach, we examine brucella in all orchitis cases with livestock anamnesis.Thus, we aim to prevent complications that may develop with early diagnosis and treatment, and to provide extra-genourinary treatment.Rose-Bengal screening test and Brucella agglutination tests were used in all patients with a history of livestock and presenting with orchitis.Detection of ≥1/160 in the agglutination test was considered brucella positive.Brucella positive was detected in 16 (59%) of 27 patients with livestock anamnesis. The files of these patients were reviewed retrospectively and clinical data were recorded.

Results: Epididymo-orchitis was unilateral in all patients, 4 on the right and 12 on the left. The mean patient age was 52±11 years.In the anamnesis, all of the patients had consumption of milk and dairy products.Epididymo-orchitis was accompanied by fever in 7 patients, arthralgia in 5 patients, dysuria in 4 patients, and fatigue in 11 patients at the first admission.Physical examination revealed hepatosplenomegaly in 6 patients, lymphadenopathy in 3 patients, scrotal erythema and testicular tenderness in all.No fistula or abscess findings were observed in any of the patients.

Discussion: Brucellosis is a public health problem in endemic areas.The absence of specific symptoms reduces hospital admissions and causes the prevalence to not be fully determined.In urology practice, epididymo-orchitis is one of the causes of acute scrotum and is often a reason for hospitalization.Extragenitourinary symptoms caused by brucellosis may accompany; however, they are also frequently detected in other bacterial and viral orchitis.Although studies in the literature report less scrotal redness and dysuria, these do not lead to differential diagnosis.Our clinical experience shows that the most important step in the differential diagnosis of brucella orchitis is anamnesis.Although literature studies have detected brucella orchitis more frequently in young adult males, the mean age in our region was found to be 52±11 years.This finding may be due to the fact that the rural population is now more advanced age group. Literature studies also include patients who required orchiectomy in follow-up.We think that the reason why complications such as fistula and abscess did not develop and no patient went to orchidectomy was due to early diagnosis and initiation of appropriate antibiotic therapy as soon as possible.

Conclusion: Brucella epididymo-orchitis should be considered in the differential diagnosis of acute scrotum in endemic areas. With early diagnosis and treatment, both genitourinary and systemic complications can be prevented.

Keywords: Brucellosis, Endemic, Epididymorchitis, Zoonotic

SS-062

Kliniğimizde yatarak tedavi gören 80 yaş ve üzeri hastaların performans, beslenme ve hayat kalitesi düzeylerinin ölçümü

İlkin Hamitzade, Özgür Arıkan, Mehmet Çağlar Çakıcı, Asıf Yıldırım
İstanbul Medeniyet Üniversitesi Göztepe Prof.Dr. Süleyman Yalçın Şehir Hastanesi, Üroloji Anabilim Dalı, İstanbul

AMAÇ: Yaşam süresinin artması ile birlikte geriatrik hasta grubuna yaklaşım her branş için önem arz etmeye başlamıştır. Bu çalışmada kliniğimizde yatarak tedavi gören 80 yaş ve üzeri hastaların performans, belenme ve hayat kalitesi düzeylerinin ölçümü ve verilerin incelenmesini amaçladık.

Materyal ve Metodlar: Ocak 2021-2023 yılları arasında İstanbul Medeniyet Üniversitesi Göztepe Prof. Dr. S. Yalçın Şehir Hastanesi Üroloji Kliniği'nde yatarak tedavi gören 63'ü erkek, 14'ü kadın olmak üzere toplam 77 hasta çalışmaya dahil edildi. Hastaların demografik verileri, performans değerlendirme amacıyla ECOG (Eastern Cooperative Oncology Group) performans ve Katz Günlük Yaşam Aktivitelerinde Bağımsızlık skorları, beslenme durumu değerlendirilmesi için Mini-Nutrisyonel değerlendirme ölçümü, ve hayat kalitesi düzeyi ölçümü için WHO-QoL skorları kaydedildi.

BULGULAR: Hastaların ortalama yaşı 84,8 (80-97) iken vücut kitle endeksi 24,5 kg/ m² (18-31,4) idi. Hastaların en sık görülen yatış sebebi %38,9 oranıyla makrohematüri idi. Median ECOG performans skoru "2" (0-4) iken, hastaların %14,2'sinin performans skoru "4" idi. Median Katz Günlük Yaşam Aktivitelerinde Bağımsızlık skoru 4 (1-6) iken hastaların %20,7'sinin skoru ≤2 idi. Mini-Nutrisyonel değerlendirme skorlarına göre hastaların %7,7'si malnutrisyonlu, %41, 5'i ise malnutrisyon riski altındaydı. Hayat kalitesi düzeyi amacıyla yapılan WHO-QoL skorlaması ortalama 70 (51-77) idi.

SONUÇ: Çalışmamızda bu hasta grubunun önemli bir kısmının performans durumunun kötü olduğu, günlük yaşam aktivitelerinde bağımlı olduğu ve beslenme durumunun yetersiz olduğu görülmüştür. Bu hasta grubuna özel tedavi ve bakım planları yapılmalıdır.

Anahtar Kelimeler: 80 yaş ve üzeri, hayat kalitesi, beslenme, performans durumu

Measurement of performance, nutrition and quality of life levels of patients aged 80 and over who are hospitalized in our clinic

İlkin Hamitzade, Özgür Arıkan, Mehmet Çağlar Çakıcı, Asıf Yıldırım
Department of Urology, İstanbul Medeniyet Üniversitesi Göztepe Prof.Dr. Süleyman Yalçın Şehir Hastanesi, İstanbul

OBJECTIVE: With the increase in life expectancy, the approach to the geriatric patient group has become important for every branch. In this study, we aimed to measure the performance, satisfaction and quality of life levels of patients aged 80 and over who were hospitalized in our clinic and to analyze the data. MATERIALS

METHODS: Between January 2021-2023, Istanbul Medeniyet University Göztepe Prof. Dr. A total of 77 patients, 63 male and 14 female, who were hospitalized in the Urology Clinic of S. Yalçın City Hospital were included in the study. Demographic data of the patients, ECOG (Eastern Cooperative Oncology Group) performance and Katz Independence in Activities of Daily Living scores for performance evaluation, Mini-Nutritional assessment measurement for nutritional status evaluation, and WHO-QoL scores for quality of life measurement were recorded.

RESULTS: While the mean age of the patients was 84.8 (80-97), the body mass index was 24.5 kg/m² (18-31.4). The most common reason for hospitalization was macrohematuria with a rate of 38.9%. While the median ECOG performance score was "2" (0-4), 14.2% of the patients had a "4" performance score. While the Median Katz Independence in Activities of Daily Living score was 4 (1-6), 20.7% of the patients had a score of ≤2. According to the mini-nutritional assessment scores, 7.7% of the patients were malnourished and 41.5% were at risk of malnutrition. The mean WHO-QoL score for quality of life was 70 (51-77).

CONCLUSION: In our study, it was observed that a significant part of this patient group had poor performance status, were dependent on activities of daily living, and had insufficient nutritional status.Special treatment and care plans should be made for this patient group.

Keywords: 80 years and over, quality of life, nutrition, performance status

Bulgular

Hasta Sayısı	77
Yaş	84,8 (80 -97)
İnternasyon sebebi	Makrohematüri % 38.9 Postrenal Aby % 16,8 Nefrolithiazis % 10,3 Üriner enfeksiyon % 5,1 Diğer % 28, 9
ECOG Skoru	Skor 0-1 % 14,5 Skor 2 % 36,3 Skor 3 % 35 Skor 4 % 14,2
KATZ İndeksi	Skor 0-2 % 20,7 Skor 3-4 % 33,6 Skor 5-6 % 45,7
Mini-Nutrisyonel Değerlendirme Skoru	Normal Malnütrisyon Durumu:% 51,8 Malnütrisyon Riski altında: % 41,5 Malnütrisyon: % 7,7
WHO-QoL SKOR (Ort.)	70 (51-77)

Demografik veriler ve bulgular

Results

Patient No.	77
Age	84,8 (80 -97)
Reason of hospitalization	Macrohematuria % 38.9 Postrenal kidney deficiency % 16,8 Nephrolithiasis % 10,3 Urinary tract infection % 5,1 Other Reasons % 28, 9
ECOG Score	Score 0-1 % 14,5 Score 2 % 36,3 Score 3 % 35 Score 4 % 14,2
Katz İndex	Score 0-2 % 20,7 Score 3-4 % 33,6 Score 5-6 % 45,7
Mini-Nutritional Assessment	Normal Malnutrition Status: % 51,8 Risk of malnutrition % 41,5 Malnutiriton % 7,7
WHO-QoL Score (Mean.)	70 (51-77)

Demographic data and results

SS-063

Müdahele Gerektiren Anjiomyolipom Olgularının Analizi

Muammer Bozkurt, Çağrı Şevik, Halil Lütfi Canat, Abdülmüttalip Şimşek
Başakşehir Çam ve Sakura Şehir Hastanesi, Üroloji Kliniği, İstanbul

Giriş-AMAÇ: Anjiomyolipom (AML) matür yağ dokusu, kalın duvarlı damar yapıları, düz kas dokusu ve melanin sentezleyen özel miyoid hücrelerin değişen oranlarda gözlendiği benign mezankimal bir tümördür. Biz kliniğimizde müdahele ettiğimiz AML vakalarımızı paylaşmayı amaçladık.

GEREÇ-YÖNTEM: Başakşehir Çam ve Sakura Şehir Hastanesi'nde 2020 Eylül ile 2023 Ocak arasındaki anjioembolizasyon veya cerrahi tedavi uyguladığımız AML vakalarını retrospektif olarak taradık. Müdahele edilmeden takip edilen hastalar çalışmaya dahil edilmedi. Hastaların klinik özellikleri, kitlenin özelikleri ve yapılan müdahele (Anjioembolizasyon, Parsiyel nefrektomi, Total nefrektomi) hasta dosyalarından kaydedildi.

BULGULAR: On sekiz hastanın 4'ü erkek 14' kadın olup yaş 18-72 (ortalama yaş:53,13+14,14) arasında değişmekteydi (Tablo 1). 13 hasta hemogram düşüsüne yol açan kanama ile başvururken, 5 hasta insidental olarak saptanmış lezyonlara sahipti. 3 hastaya total nefrektomi, 6 hastaya parsiyel nefrektomi ve 9 hastaya sadece anjioembolizasyon yapıldı. Nefrektomi yapılan bir hastada bası etkisiyle kolon iskemik ve perfore izlendi ve eş zamanlı kolon rezeksiyonu da yapıldı (Figure 1). Nefrektomi yapılan tüm hastalara ve parsiyel nefrektomi yapılan 1 hastaya öncesinde anjioembolizasyon yaplmıstı ve anjioembolizasyona rağmen kanaması olan hastalardı. Parsiyel nefrektomi yapılan hastaların 5 tanesi ise tumor suphesiyle opere edilen hastalardı. Renal AML'lerin boyutu 1,5-21 cm (ortalama: 8,44+6.14) idi. Müdahele grubuna göre ortalama AML boyutu ise; anjiembolizasyon 4,5-12 cm (8,33+3,01), parsiyel nefrektomi 1,5-12 cm (3,5+4,17) ve total nefrektomi 15-21 cm (18,67+3,21)'di.

SONUÇ: AML insidental olarak izlenebileceği gibi çok büyük boyutlara ulaşıp kanama ve perforasyon gibi komplikasyonlara sebep olabilen farklı klinik tablolara sebep olabilir. Küçük lezyonlar genellikle asemptomatik seyreder ve böbrek tumorleri ile ayırıcı tanıya girebilirken, büyük lezyonlar ise kanama etkisi nedeniyle müdahele gerekebilir.

Anahtar Kelimeler: anjioembolizasyon, anjiomyolipom, nefrektomi

Analysis of Angiomyolipoma Cases Requiring Intervention

Muammer Bozkurt, Çağrı Şevik, Halil Lütfı Canat, Abdülmüttalip Şimşek
Department of Urology, Basaksehir Cam and Sakura City Hospital, Istanbul, Turkey

BACKGROUND and AIM: Angiomyolipoma (AML) is a benign mesenchymal tumor which includes mature adipose tissue, thick-walled vascular structures, smooth muscle tissue and melanin-synthesizing special myoid cells in varying proportions. We aimed to report our AML cases that we intervened in our clinic.

MATERIALS-METHODS: We retrospectively reviewed AML cases that we applied angioembolization or surgical treatment between September 2020 and January 2023 at Başakşehir Çam and Sakura City Hospital. Patients followed without intervention were not included in the study. The patients' clinical features, characteristics of the mass and the intervention method (Angioembolization, partial nephrectomy, total nephrectomy) were recorded from patient files.

RESULTS: Of the 18 patients, 4 were male and 14 were female, age varied between 18-72 (mean age:53.13±14.14) (Table 1). While 13 patients presented with bleeding leading to a decrease in hemogram, 5 had incidentally detected lesions. Total nephrectomy was performed to 3 patients, 6 patients had partial nephrectomy while 9 patients had only angioembolization. A patient's colon who underwent nephrectomy was ischemic and perforated due to compression, and simultaneous colon resection was also performed (Figure 1). All patients who were performed nephrectomy and 1 patient who underwent partial nephrectomy had a history of angioembolization prior and had bleeding despite angioembolization. Five of the patients who underwent partial nephrectomy were operated on suspicion of a malignant tumor. The sizes of renal AMLs were 1.5-21 cm (mean: 8.44±6.14). In the intervention group average AML size was; 4.5-12 cm (8.33±3.01) for angioembolisation, 1.5-12 cm (3.5±4.17) for partial nephrectomy and 15-21 cm (18.67±3.21) for total nephrectomy.

CONCLUSION: While AML can be observed incidentally, it can also present itself by reaching very large sizes, causing bleeding and different complications such as perforation. Small lesions are usually asymptomatic and can be included in the differential diagnosis with kidney tumors, Large lesions may require intervention due to the bleeding effect.

Keywords: angioembolization, angiomyolipoma, nephrectomy

Resim 1 / Figure 1

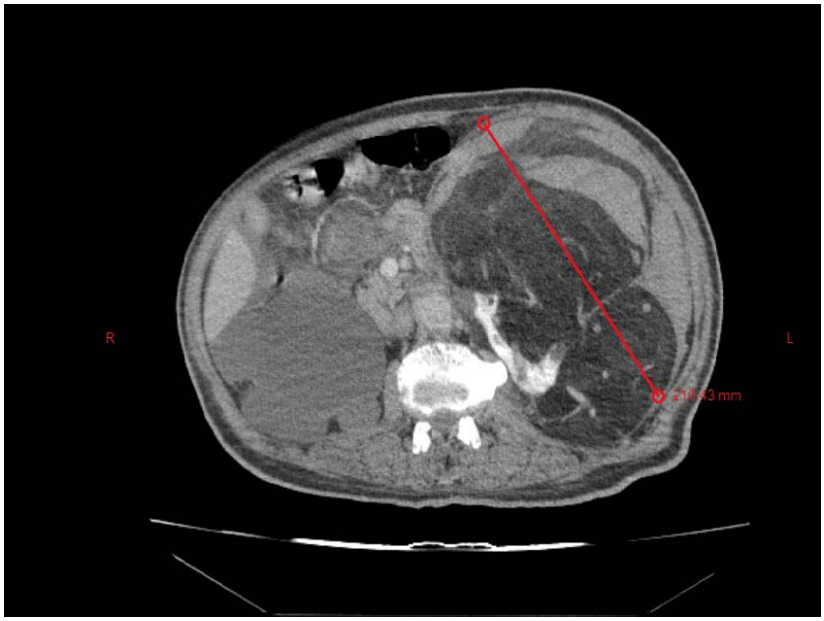

Dev anjiyolipom olgusu

Tablo 1

	Anjioembolizasyon (n=9)	Parsiyel nefrektomi (n=6)	Total nefrektomi (n=3)	Total
Yaş (yıl)	50,11±14,08	52,67±17,01	62,67±11,85	53,13±14,14
Cinsiyet (E/K)	2/7	0/6	2/1	4/14
Taraf (sağ/sol)	3/6	2/4	1/2	6/12
Kitle Boyutu(ortalama+SD (min-max))	8,03±3,01 (4,5-12)	3,5±4,17 (1,5-12)	18,67±3,21 (15-21)	8,44±6,14 (1,5-21)
Semptom (var/yok)	9/0	1/5	3/0	13/5

Müdahele şekline göre hastaların klinik özellikleri

Table 1

	Angioembolization (n=9)	Partial nephrectomy (n=6)	Total nephrectomy (n=3)	Total
Age (years)	50,11±14,08	52,67±17,01	62,67±11,85	53,13±14,14
Gender (M/F)	2/7	0/6	2/1	4/14
Side (Right/Left)	3/6	2/4	1/2	6/12
Mass Size(mean+SD (min-max))	8,03±3,01 (4,5-12)	3,5±4,17 (1,5-12)	18,67±3,21 (15-21)	8,44±6,14 (1,5-21)
Symptom (Yes/No)	9/0	1/5	3/0	13/5

Clinical characteristics of patients according to the type of intervention

SS-064

Migrate DJ Stent Çıkarılması İçin Kurtarıcı İkinci Stent: Olgu Sunumu

Salih Al[1], Fatih Özkaya[2], Mücahit Macit[1], Volkan Kurdal[1]
[1]Atatürk Üniversitesi,Üroloji Ana Bilim Dalı, Erzurum, Türkiye
[2]Bahçelievler Medikal Park Hastanesi, Üroloji Kliniği, İstanbul, Türkiye

GİRİŞ-AMAÇ: Üreter kataterleri üreter trasesi üzerinde intrensek ya da ekstrensek obstrüksyon oluşturan patolojilerde böbrekler ile mesane arasındaki idrar pasajını sağlamaktadır.

Kataterlerin kullanım alanları; üreterler üzerindeki taş ve tümör gibi obstrüksyonların giderilmesi, üreter orifis darlığı olan hastalarda dilatasyon ve taşa ulaşımın sağlanabilmesi, gebelik hidronefrozlarında renal fonksiyonların korunması, üreter darlıklarında operasyon öncesi böbrek fonksiyonlarının korunması ve operasyon sonrası iyileşme döneminde geçişin sağlanması, travma ya da cerrahi müdahale esnasında üreter yaralanmalarında ekstravazasyonun engellenmesi, üreteral fistül tamirlerinde iyileşme döneminin sağlanması gibi yaygın kullanım alanları bulunmaktadır. Üreteral double J (DJ) stentler geçici süreli çözümler için kullanılmaktadır. Stentlerin yapı, kullanım süresi ve kaplama materyali açısından farklılıkları olan çeşitleri bulunmaktadır.

DJ stentlerin kullanımı noninvaziv ve güvenilir olmalarına rağmen hastalarda; üriner sistem enfeksiyonlarına yatkınlık, ağrı, stent obstrüksyonu gibi daha yaygın komplikasyonlarla birlikte perforasyon ve stentin migrate olması gibi nadir görülen komplikasyonlar da mevcuttur.

Biz bu olgumuzda DJ stent migrasyonu olan hastamızda migrate stente ulaşabilmek için yeterli ve gerekli dilatasyonu sağlamak üzere kurtarıcı olarak ikici bir DJ stent konulmasını sunmayı amaçladık.

OLGU: 19 aylık erkek hasta sağ agenetik böbrek ve sol üreteropelvik bileşke darlık teşhisi ile takipleri sonrası yatırıldı. Hastaya pyeloplasti operasyonu planlandı. Pyeloplasti operasyonu sonrası hastanın sol böbreğine 3f 16 cm DJ stent yerleştirildi. Postoperatif dönemde komplikasyon gelişmeyen hasta DJ stent alınması planlanarak taburcu edildi. Stent alınmak üzere interne edilen hastanın preoperatif hazırlığı sırasında DJ stentinin proksimale doğru migrate olduğu izlendi. Operasyona alınan hastada neonatal üreterorenoskop ile DJ stente ulaşılamadı. Pasif dilatasyon amacı ile sol böbreğe ikinci DJ stent yerleştirildi. 1 ay sonra yeni DJ stent alma günü planlanan hasta taburcu edildi. Planlanan operasyon tarihinde yatırılan hastanın pasif dilatasyon sonrası yapılan operasyonla çift DJ stenti alındı. Hastanın postoperatif takibi sonrası şifa ile taburculuğu sağlandı.

TARTIŞMA: DJ stent kullanımı renal ve üreteral patolojilerde; ürolojik cerrahi müdahale, takip, tedavi ve oluşabilecek komplikasyonları engellemek amacı ile yaygın olarak kullanılmaktadır. DJ stentli hasta takiplerinde stentin mesaneye ya da üreter proksimaline migrasyonu görülebilmekte, üreterorenoskopi eşliğinde forseps ile DJ stent yakalanarak dışarı alınmaktadır. Yaygın olarak görülmese de DJ stentin üreter proksimaline doğru migrate olması sonrası orifis darlığı sebebi ile stente ulaşılamayabilir. Bu durumda hem pasajı sağlamak hem de sonraki seansta migrate DJ stente ulaşabilmek için ikinci bir DJ stentin böbreğe yerleştirilmesinin olgumuzda tecrübe edildiği üzere kurtarıcı bir yöntem olabileceği değerlendirilebilir.DJ stent proksimal kısmının düğümlenmesi nadir olsa da literatürde yer almış bir komplikasyondur ve bizim olgumuz için ikinci stentin yerleştirilmesi bu komplikasyonun ortaya çıkış ihtimalini iki stent olması sebebiyle artırabileceği endişesi düşündürücüdür.

SONUÇ: DJ stentin üreter orifisinden proksimale migrate olduğu vakalarda üreterorenoskop ile stente ulaşılamadığında pasif dilatasyonu sağlamak amacı ile kurtarıcı ikinci bir stent konulması değerlendirilebilir.

Anahtar Kelimeler: Ürolojik komplikasyonlar, Üreter, Migrate stent, Double J

Second Rescue Stent for Migrate DJ Stent Removal: A Case Report

Salih Al[1], Fatih Özkaya[2], Mücahit Macit[1], Volkan Kurdal[1]
[1]Department of Urology, Atatürk University, Erzurum, Türkiye
[2]Urology Clinic, Bahçelievler Medikal Park Hospital, İstanbul, Türkiye

Introduction and PURPOSE: Ureteral catheters provide urinary passage in pathologies that cause obstruction on the ureteral trace. Usage areas of catheters; There are common areas of use such as eliminating obstructions on the ureters, providing dilatation in patients with orifice stenosis, preserving renal functions in pregnancy hydronephrosis, preserving renal functions in ureteral stenosis, and providing a recovery period in fistula repairs. Ureteral double J (DJ) stents are used for temporary solutions. There are different types of stents in terms of structure, duration of use and coating material. Although the use of DJ stents is noninvasive and safe, in patients; There are complications such as susceptibility to infection, pain, stent obstruction, perforation and migration of the stent. In this case, we aimed to present a second DJ stent placement as a rescue in order to provide dilatation in order to reach the migrate stent in our patient with DJ stent migration.

CASE: A 19-month-old male patient was admitted with the diagnosis of left ureteropelvic junction stenosis. After pyeloplasty, a 3f 16 cm DJ stent was placed in the patient's left kidney. The patient, who did not develop complications, was discharged with the planned DJ stent removal. During the preoperative preparation of the patient who was interned for stent removal, it was observed that the DJ stent migrated proximally. DJ stent could not be reached with neonatal ureterorenoscope in the patient who was taken into operation. A second DJ stent was placed in the left kidney for passive dilatation. The patient, who was scheduled for the new DJ stent removal day, was discharged. Double DJ stent was removed with the operation performed after passive dilatation of the patient. The patient was discharged with recovery after postoperative follow-up.

Argument: DJ stent use in renal and ureteral pathologies; It is widely used for urological surgical intervention, follow-up, treatment and prevention of possible complications. In the follow-up of patients with DJ stent, migration of the stent to the bladder or proximal to the ureter can be observed, and the DJ stent is caught and taken out with forceps under ureterorenoscopy. Although it is not common, the stent may not be accessible due to orifice stenosis after the DJ stent migrates towards the proximal ureter. In this case, it can be considered that placing a second DJ stent in the kidney in order to both ensure the passage and reach the migrate DJ stent in the next session may be a salvage method, as experienced in our case. Although knotting of the proximal part of the DJ stent is rare, it is a complication that has been reported in the literature and it should be discussed that the placement of the second stent may increase this complication in our case.

CONCLUSION: In cases where the DJ stent migrates proximally from the ureteral orifice, a second rescue stent may be considered to provide passive dilatation when the stent cannot be reached.

Keywords: 58 / 5.000 Çeviri sonuçları Çeviri sonucu Urological complications, Ureter, Migrate stent, Double J

İkincil DJ stent yerleştirilmiş olan hastanın DÜSG görüntülemesi
DUSG imaging of the patient with a secondary DJ stent placed

SS-065

Erişkinler hipospadias tamirinde tübülarize insizyone plak üretroplasti yönteminin etkinliği: Klinik deneyimlerimiz ve sonuçlarımız

Ahmet Emre Cinislioğlu, Tugay Aksakallı
Erzurum Bölge Eğitim Araştırma Hastanesi, Üroloji Kliniği

GİRİŞ: Hipospadias, 250-300 erkek canlı doğumda bir oranında görülen konjenital ürogenital anomalidir. Geçmişten günümüze hipospadias cerrahisinde 300'ün üzerinde teknik tanımlansa d Snodgrass'ın üretral plate üzerinde vertikal insizyonla tanımladığı tübülarize insizyone plak (TIPU) yıllar içerisinde sıklıkla tercih edilen teknik haline gelmiştir. Biz de kliniğimizde erişkin yaş grubunda, çeşitli endikasyonlarda gerçekleştirdiğimiz TIP üretroplasti sonuçlarını değerlendirerek yöntemin etkinlik ve güvenilirliğini değerlendirmeyi amaçladık. Özellikle gelişmekte olan ülkelerde bu anomali erişkin döneme kadar tedavisiz bırakılabilmektedir.Her ne kadar okul öncesi çocuklarda yöntemin başarısı iyi tanımlanmış olsa da, literatürde erişkin hastalarda TIPU onarımının etkinliği ile ilgili çalışma sayısı yetersizdir.

MATERYAL-METOD: Çalışmamıza 2018-2023 yılları arasında TIPU yapılan 13 hasta dahil edildi. Hipospadias derecesi, hasta yaşı, meatal anomaliler, kordi varlığı, operasyon süresi, üretral kateterizasyon süresi, gelişen komplikasyonlar retrospektif olarak kayıt altına alındı. Postoperatif 1. ay ve 6. ay da gerçekleştirdiğimiz poliklinik kontrollerinde üroflowmetri, üretral fistül, meatal stenoz gelişimi ve kozmetik sonuçlar değerlendirildi. Komplikasyon gelişmemesi ve üroflowmetride 15 ml/sn üzerinde Qmax saptanması başarı olarak kabul edildi.Cerrahi teknik: Hastalar genel anestezi altında ve supin pozisyonda Snoodgrass'ın tarif ettiği şekilde TIPU uygulanarak opere edildi. (Resim 1c).

BULGULAR: Ortalama hasta yaşı 24.3±4.2 yıl olarak tespit edildi. Hastaların tamamında distal hipospadias mevcuttu ve sünnet yapılmıştı. Cerrahi endikasyonlar 8 hastada meatal stenoz, 2 hastada ereksiyon esnasında ağrının eşlik ettiği ventral kordi, 3 hastada kozmetik görünümden rahatsızlık duymak olarak dağılım göstermekteydi. Cerrahi süresi 83±17 dakika, hastanede yatış süresi 3±1.2 gün idi. Üretral kateterizasyon süresi tüm hastalarda 5 gün idi. Erken dönemde 1 hastada cerrahi insizyon hattında hematom gelişti. Konservatif olarak takip edildi ve eksplorasyona ihtiyaç olmadan spontan rezolüsyon postoperatif 9. günde gerçekleşmişti. Ortalama takip süresi 26±5 ay idi. 1 hastada postoperatif 1. ay da üretrokütanöz fistül, 1 hastada ise postoperatif ikinci haftada sirkümsizyon hattında yara yeri ayrılması gerçekleşti. Fistül gelişen hasta dışındaki hastalarda yapılan üroflowmetride tüm hastalarda akım hızının 15 ml/sn'nin üzerinde olduğu ve ortalama akım hızı 23 ml/sn olduğu tespit edildi. Fistül gelişen hastaya postoperatif 6. ay da fistül onarımı uygulandı ve takiplerde komplikasyon gelişmedi.

TARTIŞMA: Avrupa Üroloji Derneği (EAU) 2022 kılavuzunda hipospadias cerrahisinin ilk 24 ay içerisinde yapılması önerilmektedir. Yapılan randomize kontrollü çalışmalarda erişkin yaş grubunda hipospadias cerrahisi gerçekleştirilen hastalarda komplikasyon riskinin pediyatrik yaş grubuna göre 2.5 kat daha fazla olduğu gösterilmiştir. Ancak meatal darlık, kordi gibi fonksiyonel nedenler ve psikososyal, kozmetik endişeler erişkin yaş grubunda da cerrahi yapılmasını kaçınılmaz kılmaktadır. Hensle ve ark. yaptığı erişkin hipospadias tamiri ile çocukluk çağında hipospadias tamiri yapılan hastaları karşılaştırdığı çalışmada erişkin yaş popülasyonunda başarı oranlarının düşük olduğu ve komplikasyonların gelişme oranlarının yüksek olduğu saptanmıştır. Bu nedenle erişkin hipospadias cerrahisi ürologlar için endişelere yol açmaktadır. Bununla birlikte son yıllarda yapılan güncel çalışmalardan biri olan Şahin ve ark. yaptığı 620 erişkin hastayı içeren çalışmada pediyatrik popülasyonla benzer sonuçların saptandığı bildirilmiştir. Bizim gerçekleştirdiğimiz erişkin hipospadias cerrahi sonuçlarımız da başarı oranlarının yüksek olması ve düşük komplikasyon oranları ile benzer sonuçlar göstermiştir. SONUÇ: Erişkin hipospadias cerrahisi literatürde bildirilen yüksek komplikasyon oranları ve düşük başarı oranları nedeni ile ürologların çekindiği bir alan olarak öne çıkmaktadır. Yaptığımız çalışmada ve literatürdeki örneklerde deneyimli merkezlerde erişkin hipospadias tamirinin etkin ve güvenilir olarak uygulanabileceği kanaatindeyiz.

Anahtar Kelimeler: Hipospadias, erişkin, üretroplasti

Efficacy of tubular incisional plate urethroplasty method in adult hypospadias repair: Our clinical experience and results

Ahmet Emre Cinislioğlu, Tugay Aksakallı
Erzurum Regional Training and Research Hospital, Urology Clinic

INTRODUCTION: Hypospadias is a congenital urogenital anomaly seen 1 in 250-300 male live births. Although over 300 techniques have been described in hypospadias surgery from past to present, tubular incisional plate (TIPU), which Snodgrass defined as a vertical incision on the urethral plate, has become a frequently preferred technique over the years. We aimed to evaluate the efficacy and safety of the method by evaluating the results of TIP urethroplasty performed in various indications in the adult age group in our clinic. Especially in developing countries, this anomaly can be left untreated until adulthood. Although the success of the method in pre-school children is well defined, the number of studies on the effectiveness of TIPU repair in adult patients is insufficient in the literature.

Material-METHOD: 13 patients who underwent TIPU between 2018 and 2023 were included in our study. The degree of hypospadias, patient age, meatal anomalies, presence of chordee, operation time, urethral catheterization time, and complications were recorded retrospectively. Uroflowmetry, urethral fistula, meatal stenosis development and cosmetic results were evaluated in the outpatient clinic controls we performed at the 1st and 6th months postoperatively. The absence of complications and the detection of a Qmax above 15 ml/s in uroflowmetry were accepted as success. Surgical technique: The patients were operated under general anesthesia and in the supine position by applying TIPU as described by Snoodgrass (Figure 1c).

RESULTS: The mean patient age was 24.3±4.2 years. All patients had distal hypospadias and circumcision was performed. Surgical indications were meatal stenosis in 8 patients, ventral cord with pain during erection in 2 patients, and discomfort with cosmetic appearance in 3 patients. The duration of surgery was 83±17 minutes, and the hospital stay was 3±1.2 days. Urethral catheterization time was 5 days in all patients. In the early period, hematoma developed in one patient at the surgical incision line. It was followed conservatively and spontaneous resolution was achieved on the 9th postoperative day without the need for exploration. The mean follow-up period was 26±5 months. Urethrocutaneous fistula occurred in 1 patient in the postoperative 1st month, and wound separation occurred in the circumcision line in 1 patient in the second postoperative week. In the uroflowmetry performed in patients except the patient who developed fistula, it was determined that the flow rate was above 15 ml/sec and the mean flow rate was 23 ml/sec in all patients. Fistula repair was performed in the 6th month postoperatively to the patient who developed fistula, and no complications developed in the follow-ups.

DISCUSSION: In the 2022 guideline of the European Association of Urology (EAU), hypospadias surgery is recommended to be performed within the first 24 months. In randomized controlled studies, it has been shown that the risk of complications in patients who underwent hypospadias surgery in the adult age group is 2.5 times higher than in the pediatric age group. However, functional causes such as meatal stenosis, chordia, and psychosocial and cosmetic concerns make surgery inevitable in the adult age group. Hensle et al. In the study in which adult hypospadias repair was compared with the patients who had hypospadias repair in childhood, it was found that the success rates were low and the rate of development of complications was high in the adult population. Therefore, surgery for adult hypospadias raises concerns for urologists. However, one of the current studies conducted in recent years, Şahin et al. It has been reported that similar results were found in the pediatric population in a study involving 620 adult patients. Our adult hypospadias surgery results showed similar results with high success rates and low complication rates.

CONCLUSION: Adult hypospadias surgery stands out as an area of concern for urologists due to the high complication rates and low success rates reported in the literature. In our study and the examples in the literature, we believe that adult hypospadias repair can be performed effectively and reliably in experienced centers.

Keywords: Hypospadıas, adult, urethroplasty

Resim 1. TIPU üretroplasti aşamaları / Figure 1. Stages of TIPU urethroplasty

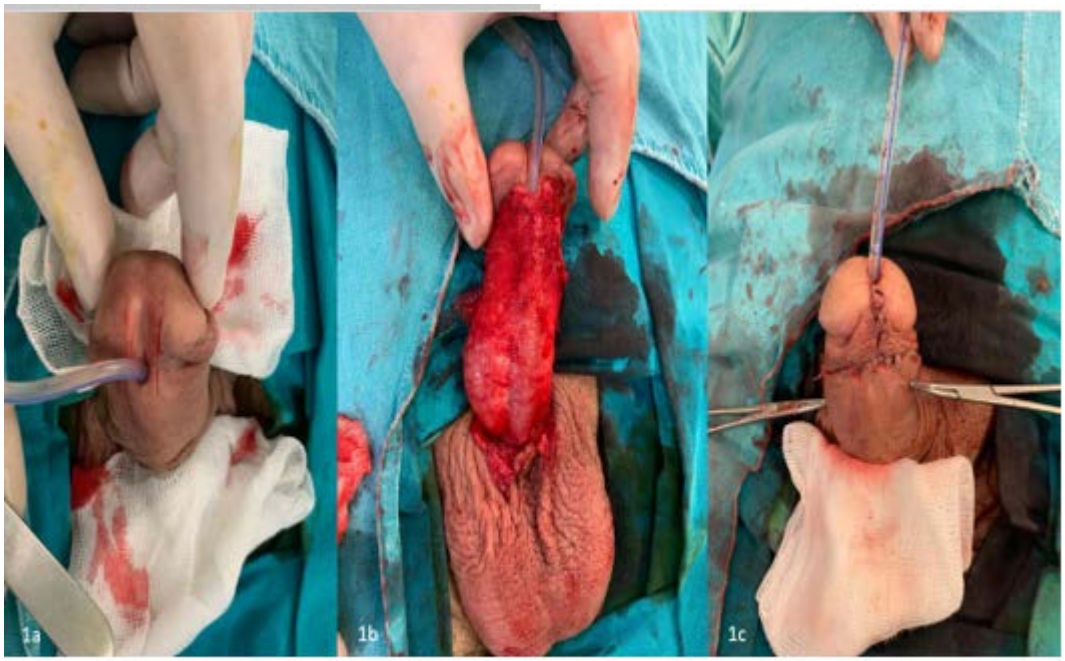

1a 1b 1c

SS-066

Aşırı Aktif Mesane Hastalarının Psikiyatrik Profilleri

İsa Dağlı[1], Erdem Öztürk[1], Nisa Güneş Dede[1], Zeynep Kotan[2], Halil Başar[1]
[1]Ankara Dr. Abdurrahman Yurtaslan Onkoloji Eğitim ve Araştırma Hastanesi
[2]zeynep kotan psikiyatri kliniği

Hipotez / çalışma amaçları

AMAÇ: Aşırı aktif mesane sendromu (AAM) tanısı alan hastaların psikiyatrik profilleri arasında önemli bir ilişki vardır. AAM tanısı alan kadın hastalarda hangi kişilik özelliklerinin baskın olduğunun belirlenmesi ve buna göre tedavi yöntemlerinin düzenlenmesi amaçlanmaktadır.

Çalışma tasarımı, materyal ve yöntemler

Üroloji polikliniğine çeşitli nedenlerle başvuran 90 kadın hastaya ürolog tarafından Aşırı Aktif Mesane Sorgulama Formu (OAB-V8) ve Minnesota Çok Yönlü Kişilik Envanteri (MMPI) formu verildi. AAM semptomları olan ve AAM-V8 skoru ≥8 olan 38 hastaya AAM tanısı konuldu. 30 hasta tüm anketleri eksiksiz doldurmuştur. Kontrol grubu ise OAB-V8 skoru <8 olan 52 kişiyi içeriyordu. Bu hastaların 40'ı anketleri eksiksiz doldurmuş ve çalışmaya dahil edilmiştir. Hastaların psikiyatrik profilleri uzman bir psikolog tarafından analiz edildi. Çalışma, hastaların aşırı aktif mesaneden nasıl etkilendiğini değerlendirmek için ek anketlerle desteklendi.

Sonuçlar: Hastaların yaşları 18 ile 72 arasında, yaş ortalaması 47.24 yıl, kontrol hastalarının yaşları 23 ile 68 arasında değişmekte olup, yaş ortalaması 46.82 idi. İki grup arasında yaş ortalaması ve vücut kitle indeksi açısından istatistiksel olarak anlamlı fark yoktu ($p>0.05$). Aşırı aktif mesanesi olan hastalar kontrol grubu ile karşılaştırıldığında; Minnesota çok boyutlu kişilik envanterine göre belirlenen psikiyatrik profil özelliklerinde nevrotik kişilik özellikleri daha belirgindi. Depresyon, histeri, antisosyal kişilik ve içe dönüklük puanları daha yüksek bulundu. Bu bulgular istatistiksel olarak aşağıdaki tabloda gösterilmiştir (Tablo 1).

Tartışma: Aşırı aktif mesanenin (AAM) etiyolojisi hakkında çeşitli hipotezler olmasına rağmen etiyolojisi halen belirsizdir. Literatürde AAM semptomları ile depresyon, anksiyete ve stres arasında anlamlı ilişkiler gösterilmiştir (1). Bazı çalışmalarda ayrıca çocukluk çağı fiziksel, cinsel ve duygusal istismarı ve çocukluk depresyonu olan hastalarda AAM insidansının arttığı bildirilmiştir (2).

Bu durumlar arasında bildirilen ilişkilere rağmen; psikiyatrik bozuklukların rutin, ayrıntılı bir değerlendirmesi psikiyatri klinikleri dışında zor veya hatta imkansız olabilir. Bu nedenle, genel bir psikiyatrik öykünün belirlenmesinin, hastaları belirli psikiyatrik tanılar hakkında sorgulamaktan daha uygun olduğunu varsaydık. Bu nedenle hastaların psikiyatrik profillerini belirlemek için MMPI kullandık.

AAM'li hastaların MMPI skorlarına göre depresyon, histeri ve sosyal içe dönüklüğün AAM semptomları ile anlamlı olarak ilişkili olduğunu bulduk. Hekimler ayrıca AAM'nin tedavi sürecinde hastaların en iyi sonucu alabilmeleri için psikiyatri konsültasyonu gerekeceğini akıllarında tutmalıdırlar.

Sonuçlar: Aşırı aktif mesane tanısı alan kadınların semptomu olmayanlara göre daha fazla nevrotik şikayetleri olduğu sonucuna vardık. Bu sonuçlardan dolayı AAM hasta yönetiminde multidisipliner yaklaşımın fayda sağlayacağını düşünüyoruz.

Anahtar Kelimeler: Aşırı aktif mesane, Psikiyatr, Kişilik özellikleri

Psychiatric Profiles of Patients with Overactive Bladder

İsa Dağlı[1], Erdem Öztürk[1], Nisa Güneş Dede[1], Zeynep Kotan[2], Halil Başar[1]
[1]Department of Urology, Ankara Dr. Abdurrahman Yurtaslan Oncology Training and Research Hospital; Ankara, Turkey
[2]zeynep kotan psychiatry clinic

HYPOTHESIS / AIMS OF STUDY

OBJECTIVE: There is an important relationship between the psychiatric profiles of patients diagnosed with overactive bladder syndrome (OAB). It is aimed to determine which personality traits are dominant in female patients diagnosed with OAB and to arrange treatment modalities accordingly.

STUDY DESIGN, MATERIALS AND METHODS: An Overactive Bladder Inquiry Form (OAB-V8) and Minnesota Versatile Personality Inventory (MMPI) form were given to 90 female patients who applied to the urology clinic for various reasons by a urologist. 38 patients with OAB symptoms and OAB- V8 score ≥8 were diagnosed with OAB. 30 patients completed all questionnaires completely. The control group included 52 individuals with an OAB-V8 score <8. Forty of these patients filled out the questionnaires completely and were included in the study. The psychiatric profiles of the patients were analyzed by a specialist psychologist. The study was supplemented with additional questionnaires to assess how patients were affected by overactive bladder.

RESULTS: The ages of the patients ranged from 18 to 72, with a mean age of 47.24 years, while the age of control patients ranged from 23 to 68 years, with a mean age of 46.82 years. There was no statistically significant difference between the two groups in terms of mean age and body-mass index ($p>0.05$). When patients with overactive bladder were compared with the control group; Neurotic findings were more prominent in psychiatric profile features determined according to Minnesota multidimensional personality inventory. Depression, hysteria, antisocial personality and introversion scores were found to be higher. These findings are shown statistically in the table below (Table 1).

DİSCUSSİON: Although there are various hypotheses about the etiology of overactive bladder (OAB), its etiology is still uncertain. In literature, significant associations have been shown between OAB symptoms and depression, anxiety and stress (1). Some studies have also reported an increased incidence of OAB in patients with childhood physical, sexual and emotional abuse and childhood depression (2). Despite reported relations between these situations, a routine, detailed assessment of psychiatric disorders may be difficult or even impossible outside the context of the psychiatric care system. Hence, we assumed that identifying a general psychiatric history was more feasible than questioning patients about specific psychiatric diagnoses. Therefore, we used MMPI to identify the psychiatric profiles of the patients. According to MMPI scores of patients with OAB, we found that depression, hysteria and social introversion were significantly associated with OAB symptoms. Physicians should also keep in mind that during the treatment period of OAB, patients would need psychiatric consultation to achieve best results.

CONCLUSİONS: We concluded that women diagnosed with overactive bladder had more neurotic complaints such as compared to those without symptoms. Due to these results, we think multidisciplinary approach will provide benefits in OAB patient management.

Keywords: Overactive bladder, Psychiatrist, Personality traits

Tablo-1 / Table-1

Tablo 1. Ağrı aktif mesane hastaları ve kontrol grubunda MMPI klinik ölçekleri için ortalamalar (standart sapma) ve eşik (t ≥ 65)

	AAMS hastalar (n = 30)	Kontroller (n = 40)	
MMPI klinik ölçeği	Ortalama ± standart sapma	Ortalama ± standart sapma	P değerleri*
Depresyon†	56.1 ± 11.3	52.4 ± 7.7	0.03
Hipokondriyazis	52.1 ± 17.3	50.4 ± 10.2	0.1
Histeri	53.1 ± 21.1	44.6 ± 6.8	0.04
Psikopatik sapma	47.6 ± 13.2	48.8 ± 10.4	0.8
Erkeklik / Kadınsılık	54.9 ± 7.8	58.9 ± 9.2	0.1
Paranoya	53.1 ± 18.1	53.2 ± 11.6	0.3
Psikosteni	52.4 ± 15.7	49.2 ± 9.6	0.1
Sosyal içe dönüklük	56.1 ± 11.4	51.7 ± 7.6	0.04
Şizofreni	48.9 ± 11.2	47.5 ± 10.4	0.5
Hipomani	51.1 ± 12.8	54.1 ± 6.9	0.8
MMPI ortalama 1 puan	61.6 ± 11.2	60.4 ± 5.4	0.6

Minnesota Çok Yönlü Kişilik Envanteri (MMPI)
Italik ve kalın rakamlar, istatistiksel olarak anlamlı
Önemli P değerleri italik olarak yazılmıştır.
*MMPI klinik ölçekleri için yüksertilmiş örnek yüzdesinin (t>65) karşılaştırılması.
†P=0.02

SS-067

idrar kaçırma tedavisinin kadınların ve partnerlerinin cinsel fonksiyonlarına etkisi

Aslıhan Ergül[1], Faruk Özgör[2]
[1]İstinye Üniversitesi, Kadın Hastalıkları ve Doğum Kliniği, İstanbul
[2]Sağlık Bilimler Üniversitesi, Haseki Eğitim ve Araştırma Hastanesi, Üroloji Kliniği, İstanbul

AMAÇ: İdrar kaçırma tedavisinin hastaların ve partnerlerinin cinsel fonksiyonlarına etkisini değerlendirmek.

YÖNTEMLER: Temmuz 2021 aralık 2022 tarihleri arasında idrar kaçırma nedeniyle medikal ve/veya cerrahi tedavi alan hastalar prospektif olarak incelendi. Çalışmaya cinsel olarak aktif olan kadınlar dahil edildi. Hastaların demografik verileri kaydedildi. İnkontinans durumları ve cinsel fonksiyonları Incontinence Impact Questionnaire (IIQ-7), Urinary Distress Inventory (UDI-6), ve Female Sexual Function Index (FSFI) formları ile değerlendirildi. Partnerlerinin demografik özellikleri not edildi ve International Index of Erectile Function (IIEF-5) formları dolduruldu. urge üriner inkonitnans şikayeti olan hastalara antikolinerjik tedavi başlandı. Stres üriner inkontinansı olan hastalara ise trasnsobturator tape (TOT) uygulandı. 18 yaş altı hastalar, kendisinde veya partnerinde geçirilmiş pelvik cerrahi veya radyoterapi öyküsü olan, nörolojik hastalık tanısı olan hastalar çalışma dışı bırakıldı. hastalara ve partnerlerine aynı formlar tedavinin 3. ayında tekrar doldurtluldu.

BULGULAR: Çalışmaya 56 hasta ve partneri dahil edildi. tedavi sonrası aylık ortalama ilişki sayısı istatistiksel olarak anlamlı düzeyde artış gösterdi (p=0.001). Hastaların FSFI skoru ortalaması tedavi sonrası 23.8 idi ve tedavi öncesine (16.2) göre anlamlı yüksek idi (p=0.001). UDI-6 ve IIQ-7 skor ortalamaları da tedavi sonrası dönemde anlamlı derecede iyileşmişti (sırasıyla p=0.001 ve p=0.001). Partnerlerin IIEF skorları tedavi sonrası dönemde anlamlı derecede yükselmişti (17.3 vs. 21.9, p=0.001).

SONUÇ: Üriner inkontinans tedavisi gerek kadınlada gerekse partnerlerinde cinsel fonkisyon açısından olumlu sonuçlar doğurmaktadır.

Anahtar Kelimeler: FSFI, idrar kaçırma, IIEF, stres, urge

The effect of urinary incontinence treatment on sexual functions of women and their partners

Aslıhan Ergül[1], Faruk Özgör[2]
[1]Department of Obstetrics and Gynecology, Istinye University, Istanbul, Turkey
[2]Department of Urology, Health Science Univesity, Haseki Training and Resaerach Hospital, Istanbul, Turkey

PURPOSE: To evaluate the effect of urinary incontinence treatment on the sexual functions of patients and their partners.

METHODS: Patients who received medical and/or surgical treatment for urinary incontinence between July 2021 and December 2022 were prospectively analyzed. Sexually active women were included in the study. Demographic data of the patients were recorded. Incontinence status and sexual functions were evaluated with Incontinence Impact Questionnaire (IIQ-7), Urinary Distress Inventory (UDI-6), and Female Sexual Function Index (FSFI) forms. The demographic characteristics of the partners were noted and the International Index of Erectile Function (IIEF-5) forms were filled. Anticholinergic treatment was started in patients with urge urinary incontinence. Transobturator tape (TOT) was applied to patients with stress urinary incontinence. Patients under the age of 18, patients with a history of pelvic surgery or radiotherapy in themselves or their partner, and patients with a diagnosis of neurological disease were excluded from the study. The same forms were filled by the patients and their partners again in the 3rd month of the treatment.

RESULTS: 56 patients and their partners were included in the study. The mean number of monthly intercourse after treatment increased statistically significantly (p=0.001). The mean FSFI score of the patients was 23.8 after treatment and was significantly higher than before treatment (16.2) (p=0.001). UDI-6 and IIQ-7 score averages also improved significantly in the post-treatment period (p=0.001 and p=0.001, respectively). The partners' IIEF scores increased significantly in the post-treatment period (17.3 vs. 21.9, p=0.001).

DISCUSSION: Urinary incontinence treatment has positive results in terms of sexual function in both women and their partners.

Keywords: FSFI score, incontinence, IIEF score, stress, urge

Tedavi öncesi ve sonrası cinsel fonksiyon değerlerinin karşılaştırılması

	Tedavi öncesi	Tedavi sonrası	p değeri
Aylık ortalama ilişki sayısı*	2.8±1.7	4.9±2.1	0.001
FSFI*	16.2±5.0	23.8±5.4	0.001
IIQ-7*	39.6±18.7	8.2±6.5	0.001
UDI-6*	37.4±14.1	7.2±6.2	0.001
Partnerin IIEF* skoru	17.3±5.6	21.9±6.7	0.001

**Ortalama±Standart sapma; UDI-6: Urinary Distress Inventory; IIQ-7: Incontinence Impact Questionnaire; FSFI: Female Sexual Function Index; IIEF: International Index of Erectile Function.*

Comparison of sexual function values before and after treatment

	Before treatment	After treatment	P value
Number of intercourses per month	2.8±1.7	4.9±2.1	0.001
FSFI*	16.2±5.0	23.8±5.4	0.001
IIQ-7*	39.6±18.7	8.2±6.5	0.001
UDI-6*	37.4±14.1	7.2±6.2	0.001
Partner's IIEF*	17.3±5.6	21.9±6.7	0.001

**Mean±Standard deviation; UDI-6: Urinary Distress Inventory; IIQ-7: Incontinence Impact Questionnaire; FSFI: Female Sexual Function Index; IIEF: International Index of Erectile Function.*

SS-068

Pelvik organ prolapsusu tedavisinde laparoskopik sakrokolpopeksi deneyimlerimiz: İlk 16 vaka

Muhittin Atar, Emre Şam, Fatih Kürşat Yılmazel, Fatih Akkaş, İbrahim Karabulut
Sağlık Bilimleri Üniversitesi, Erzurum Bölge Eğitim ve Araştırma Hastanesi, Üroloji Kliniği, Erzurum, Türkiye

GİRİŞ: Pelvik organ prolapsusu (POP) tedavisinde sakrokolpopeksi altın standart cerrahi tedavi yöntemidir. Çalışmalarda açık cerrahi ile minimal invaziv yöntemlerin benzer etkinliğe sahip olduğu gösterilmiştir. Uterus ve serviksin cinsel işlev ve pelvik taban fonksiyon ve anatomisindeki rolünün daha iyi anlaşılması uterus koruyucu cerrahiyi öne çıkarmaktadır. Biz bu çalışmada, laparoskopik sakrokolpopeksi serimizin sonuçlarını sunmayı amaçladık.

MATERYAL-METOD: Aralık 2020-Eylül 2022 tarihleri arasında POP-Q sınıflamasına göre semptomatik evre 2 veya daha büyük POP nedeniyle laparoskopik sakrokolpopeksi uyguladığımız 16 hastanın verileri retrospektif olarak incelendi. Operasyonlar aynı cerrahi ekip tarafından gerçekleştirildi. Hastaların demografik verileri, fizik muayene bulguları, intraoperatif ve postoperatif verileri analiz edildi. Uterusu olan hastalar operasyon öncesi jinekolojiye konsülte edildi. Postoperatif takipte evre 0 veya 1 POP cerrahi başarı olarak kabul edildi.

BULGULAR: Hastaların yaş ortalaması 62.1 ± 6.2 yıl idi. 9 (%56) hastada abdominal cerrahi öyküsü mevcuttu ve 7 (%44) hasta histerektomize idi. 9 (%56) hastaya uterus koruyucu cerrahi uygulandı. Hiçbir hastada açık cerrahiye geçilmedi. Ortalama operasyon süresi 177.2 ± 40.8 dk idi. Tahmini kanama miktarı 81.8 ± 40.5 cc idi. 2 (%13) hastada komplikasyon olarak paralitik ileus gelişti. Takipte, 11 (%69) hastada evre 0, 4 (%25) hastada evre 1, 1 (%6) hastada evre 2 POP saptandı. Genel cerrahi başarı %94, uterus koruyucu cerrahi uygulanan hastalarda cerrahi başarı %89 idi. 2 (%13) hastaya stres inkontinans sebebiyle transobturator tape operasyonu uygulandı. 3 (%19) hastada de novo urge inkontinans saptandı.

SONUÇ: Laparoskopik sakrokolpopeksi, POP cerrahi tedavisinde yüksek başarı ve düşük komplikasyon oranıyla etkili bir cerrahi yöntemdir. Uterus koruyucu cerrahilerde operasyon süresi ve zorluğu mevcut olsa da başarı oranı yüksektir.

Anahtar Kelimeler: Laparoskopi, Pelvik Organ Prolapsusu, Sakrokolpopeksi, Uterus koruyucu cerrahi

Our experience with laparoscopic sacrocolpopexy in the treatment of pelvic organ prolapse: First 16 cases

Muhittin Atar, Emre Şam, Fatih Kürşat Yılmazel, Fatih Akkaş, İbrahim Karabulut
University of Health Sciences, Erzurum Regional Training and Research Hospital, Department of Urology, Erzurum, Turkey

INTRODUCTION: Sacrocolpopexy is the gold standard surgical treatment for pelvic organ prolapse (POP). Studies have shown that open surgery and minimally invasive methods have similar efficacy. A better understanding of the role of the uterus and cervix in sexual function and pelvic floor function and anatomy highlights the uterine-sparing surgery. In this study, we aimed to present the results of our laparoscopic sacrocolpopexy series.

MATERIALS-METHODS: The data of 16 patients who underwent laparoscopic sacrocolpopexy for symptomatic stage 2 or greater POP according to POP-Q classification between December 2020 and September 2022 were retrospectively analyzed. Operations were performed by the same surgical team. Demographic data, physical examination findings, intraoperative and postoperative data of the patients were analyzed. Patients with uterus were consulted to gynecologists before the operation. Stage 0 or 1 POP was accepted as surgical success in the postoperative follow-up.

RESULTS: The mean age of the patients was 62.1 ± 6.2 years. 9 (56%) patients had a history of abdominal surgery and 7 (44%) patients were hysterectomized. Uterine-sparing approach was applied to 9 (56%) patients. No patient was converted to open surgery. The mean operative time was 177.2 ± 40.8 minutes. The estimated amount of bleeding was 81.8 ± 40.5 cc. Paralytic ileus developed as a complication in 2 (13%) patients. During the follow-up, POP was found to be grade 0 in 11 patients (69%), grade 1 in 4 patients (25%), and grade 2 in 1 patient (6%). General surgical success was 94%, surgical success was 89% in patients who underwent uterine-sparing surgery. Transobturator tape operation was performed in 2 (13%) patients due to stress incontinence. De novo urge incontinence was detected in 3 (19%) patients.

CONCLUSION: Laparoscopic sacrocolpopexy is an effective surgical method with high success and low complication rate in the surgical treatment of POP. Although there is operation time and difficulty in uterine-sparing surgeries, the success rate is high.

Keywords: Laparoscopy, Pelvic Organ Prolapse, Sacrocolpopexy, Uterine-sparing surgery

Hastaların preoperatif, intraoperatif ve postoperatif özellikleri

		Ort ± SS / n (%)	Min-Mak
Yaş (yıl)		62.1 ± 6.2	52-71
VKİ (kg/m²)		29.8 ± 2.1	26.2-33.1
Abdominal Cerrahi Öyküsü		9 (%56)	
Preoperatif POP-Q	Evre 2	4 (%25)	
	Evre 3	12 (%75)	
Uterus Koruyucu Cerrahi		9 (%56)	
Operasyon Süresi (dk)		177.2 ± 40.8	115-250
Tahmini Kanama Miktarı (cc)		81.8 ± 40.5	40-200
Komplikasyonlar		2 (%13)	
Hastanede Kalış Süresi (gün)		2.6 ± 0.6	2-4
Takip Süresi (ay)		12.8 ± 5.8	3-24
Postoperatif POP-Q	Evre 0	11 (%69)	
	Evre 1	4 (%25)	
	Evre 2	1 (%6)	
De novo Urge İnkontinans		3 (%19)	
Ek Operasyon Gereksinimi		2 (%13)	

Preoperative, intraoperative and postoperative characteristics of the patients

		Mean ± SD / n (%)	Min-Max
Age (years)		62.1 ± 6.2	52-71
BMI (kg/m²)		29.8 ± 2.1	26.2-33.1
Abdominal Surgery History		9 (%56)	
Preoperative POP-Q	Grade 2	4 (%25)	
	Grade 3	12 (%75)	
Uterine-Sparing Surgery		9 (%56)	
Operative Time (min)		177.2 ± 40.8	115-250
Estimated Amount of Bleeding (cc)		81.8 ± 40.5	40-200
Complications		2 (%13)	
Length of Hospital Stay (days)		2.6 ± 0.6	2-4
Follow-up (months)		12.8 ± 5.8	3-24
Postoperative POP-Q	Grade 0	11 (%69)	
	Grade 1	4 (%25)	
	Grade 2	1 (%6)	
De novo Urge Incontinence		3 (%19)	
Additional Operation Requirement		2 (%13)	

SS-069

Önceki Prosedür Varlığı Perkütan Nefrolitotomi Sonuçlarını Ve Komplikasyonlarını Etkiler mi?

Mehmet Yılmaz
Sağlık Bilimleri Üniversitesi, Bağcılar Eğitim ve Araştırma Hastanesi, Üroloji Kliniği, İstanbul

AMAÇ: Taş tanısı ile perkütan nefrolitotomi (PNL) planlanan ancak daha önce taş için PNL dışı tedavi almış hastaların PNL sonuçları ve komplikasyonları üzerine etkilerini araştırmak.

MATERYAL-METOD: Ocak 2017 ile Temmuz 2022 arasında PCNL uygulanan hastaların dosyalarını retrospektif olarak inceledik. Toplam 750 PCNL vakasından dahil etme kriterlerini karşılayan 540 hastayı çalışmaya aldık. PNL gruplarını daha önce müdahale edilmemiş gruptan ve öncesinde SWL veya endoürolojik işlem geçirenlerden (PCNL veya URS) oluşturduk. Grup 1 226 (%41,8) daha önce işlem görmüş hastadan (72 tane SWL, 48 URS, 106 PNL) oluşurken Grup 2 314 (%58,1) tedavi edilmemiş hastadan oluştu. Hasta demografisi ve taş özellikleri, ameliyat masası süresi, hastane yatış süresi, nefrostomi tüplü süre, ortalama hemoglobin değişiklikleri, taşsızlık durumu ile taş temizleme oranı ve komplikasyonlar karşılaştırıldı.

SONUÇLAR: Çalışmamızda gruplar arasında yaş, BMI, cinsiyet ile CROES skoru dışındaki taş skorları bakımından istatistiksel anlamlılık izlenmedi (p>0,05). Ortalama CROES skoru ve Hounsfield Unit değerleri önceki prosedür varlığı olan grupta istatistiksel olarak daha düşük izlendi (sırasıyla 211,8 Vs 236,5 ve 929,5 Vs 1004,05; p<0,05). Hasta demografik verileri ve taş özellikleri figure 1 de özetlendi (Resim 1). Tahmini kanama miktarı önceki prosedür varlığı olan grupta daha yüksek iken, taşsızlık durumu bakımından grup 2 istatistiksel olarak daha yüksek orana sahipti (sırasıyla p=0,048 ve p=0,014)

TARTIŞMA: PCNL işlemi yapılan hastalarda önceki prosedür varlığı komplikasyon içermese de kanama miktarı artışı ve taşsızlık oranında düşüş ile ilişkili bulunmuştur. Daha büyük ölçekli çok merkezli prospektif çalışmalara ihtiyaç vardır.

Anahtar Kelimeler: Perkütan nefrolitotomi, URS, ESWL, Taşsızlık durumu

Does The Presence Of Previous Procedure Affect Percutaneous Nephrolithotomy Outcomes And Complications?

Mehmet Yılmaz
University of Health Sciences, Bağcılar Training and Research Hospital, Urology Clinic, Istanbul

AIM: To investigate the effects associated with presence of previous procedure on percutaneous nephrolithotomy (PCNL) outcomes.

MATERIAL-METHODS: We retrospectively analyzed the files of patients who underwent PCNL between January 2017 and July 2022. Of 750 PCNL procedures performed in our clinic, 540 patients who met the inclusion criteria with similar stone scores was included in the present study. We constituted the PCNL groups from the no previous intervention group and with those that had preceding SWL or endo-urological procedures (PCNL or URS). Group 1 comprised 226(41,8%) previous procedured patients (72 SWL, 48 URS and 106 PNL) and Group 2 comprised 314 (58,1%) non-treated patients. The patient demographic and stone characteristics, operation table time, lenght of stay, nephrostomy tubed time, mean hemoglobin changes, stone-free status and stone clearence rate, and complications were all reported and compared.

RESULTS: In our study, no statistical significance was observed between the groups in terms of age, BMI, gender, and stone scores except for the CROES score ($p>0.05$). Mean CROES score and Hounsfield Unit values were statistically lower in the group with prior procedure presence (211.8 Vs 236.5 and 929.5 Vs 1004.05; $p<0.05$, respectively). Patient demographic data and stone characteristics are summarized in figure 1 (Figure 1). While the estimated blood loss was higher in the group with prior procedure presence, group 2 had a statistically higher rate of stone-free status ($p=0.048$ and $p=0.014$, respectively).

CONCLUSION: In patients who underwent PCNL, the presence of the previous procedure was associated with an increase in the amount of bleeding and a decrease in the stone-free rate, although there were no complications. Larger-scale multicenter prospective studies are needed.

Keywords: Percutaneous nephrolithotomy, URS, ESWL, stone free status

Hsstaların demografik verileri veTaş Özellikleri / Patient and Stone Characteristics

Table: Patient and Stone Characteristics

Parameters	Total N (%) or Mean (SD)	Prior Procedure + N (%) or Mean (SD)	Prior Procedure - N (%) or Mean (SD)	P value
Age (years)	48,31 (13,24)	48 (12,6)	48,61 (13,6)	0,641
BMI (kg/m^2)	28,07 (5,25)	28,12 (5,37)	28 (5,17)	0,718
Gender ♂	331 (61,3)	144 (26,7)	187 (34,6)	0,327
♀	209 (38,7)	82 (15,2)	127 (23,5)	
The Guy's stone score	2,02 (0,9)	2,02 (0,81)	2,02 (0,95)	0,564
The STONE nephrolithometry score	7,4 (1,6)	7,23 (1,5)	7,49 (1,7)	0,201
CROES nomogram score	225,54(59)	211,8 (52,2)	236,5 (61)	***<0,001***
Stone burden (mm^2)	436,49 (368,8)	416,51 (334,7)	447,53 (391,6)	0,973
HU	974,7 (302,3)	929,5 (307,4)	1004,05 (294)	***0,005***
SSD (mm)	89,01 (21,6)	89,02 (22,18)	89,2 (21,2)	0,757
Stone side (right/ left)	259/280	112/113	147/167	0,396
Number of Hydronephrosis	180 (33,3)	65 (12)	115 (21,3)	0,056
Renal Abnormality	64 (11,9)	28 (5,2)	36 (6,7)	0,743

Gruplara göre operatif ve postoperatif sonuçlar

Parametreler	Önceki İşlem Var N (%) or Mean (SD)	Önceki işlem Yok N (%) or Mean (SD)	P değeri
Ameliyat Süresi (dak)	97 (32,82)	95,85 (32,1)	0,719
Nefrostomili Kalış Süresi (gün)	2,32 (2,5)	2,08 (1,78)	0,226
Tahmini Kanama Miktarı (gr/ dl)	2,24 (1,27)	2,04 (1,16)	0,048*
Taşsızlık Durumu	133 (38)	217 (62)	0,014*
Taştan Arınma Oranı	90,85 (14,6)	92,64 (20)	0,012*
Komplikasyon	40 (12,7)	26 (11,5)	0,224

Postoperative parameters according to groups

Parameters	Prior Procedure+ N (%) or Mean (SD)	Prior Procedure- N (%) or Mean (SD)	P value
Operation Table Time (min)	97 (32,82)	95,85 (32,1)	0,719
Time with nephrostomy tube (day)	2,32 (2,5)	2,08 (1,78)	0,226
Estimated Blood Loss (gr/dl)	2,24 (1,27)	2,04 (1,16)	0,048*
Stone Free Situation	133 (38)	217 (62)	0,014*
Stone Clearence Rate	90,85 (14,6)	92,64 (20)	0,012*
Complication	40 (12,7)	26 (11,5)	0,224

SS-070

Clinical characteristics and short-term outcomes of adult patients with urolithiasis at a tertiary Care hospital: First report from Somalia

Abdikarim Hussein Mohamed[1], Yavuz Baştuğ[2], Ridvan Kayar[2], Sertac Cimen[1]
[1]Department of Urology, Mogadishu Somalia Turkish Training and Research Hospital, Mogadishu, Somalia
[2]Department of Urology, University of Health Sciences, Haydarpasa Numune Training and Research Hospital, Istanbul, Turkey

BACKGROUND: Urolithiasis is the third leading urological illness affecting the urinary tract after urinary tract infection and prostate disease. It's more common in the tropical and Sub-Saharan African countries located in the "Afro-Asian stone-forming belt". The exact incidence of urolithiasis in Sub-Saharan Africa remains unknown due to the scarcity of published data. This study investigated the data of adult patients admitted to the only tertiary care center in Somalia with the diagnosis of urolithiasis and aimed to present the first report from this Sub-Saharan African country.

METHOD: Adult (i.e., age>18) patients who received the diagnosis of urolithiasis and were admitted to the urology department between July 2017 and Jun 2022 constituted the target population of this study. Reviewed data included demographic parameters, stone features, type of surgical procedure, intraoperative and early postoperative complications, and inpatient mortality.

RESULTS: Overall, 3680 patients were admitted during the study period. Among these, 620 (17%) patients were admitted due to urolithiasis. The mean patient age was 47.5±22.6 [18-100]. There was a significant male predominance with a male to female ratio of 3.4:1. Urinary bladder was the most common stone location (n=253, 40.8%), followed by the kidney (n=223, 35.9%), and ureters (n=144, 23.2%). The mean stone diameter was 22.41 [5–64]; most (39.4%) of the patients had a stone diameter between 20 and 30 mm, while 27.5% had stones with diameters between 10 and 20 mm. Staghorn stones were detected in approximately 4.5% of the cases. Minimally invasive procedures were the primary surgical modality in 52.6% (n=327) of our patients. Endoscopic cystolithotripsy was performed in 13.4% (n=83) of patients with bladder stones, while rigid ureteroscopic lithotripsy (URSL) in 13.2% (n=82), retrograde intrarenal surgery (RIRS) in 10.8% (n=67), and percutaneous nephrolithotomy (PCNL) in 15.3% (n=95) of the patients. However, 45.9% (n=285) of the patients underwent open stone surgery. Eight patients underwent nephrectomy due to the diagnosis of a non-functioning kidney. The surgical site infection rate was 2.8%, while the inpatient mortality rate was 0.97%.

CONCLUSION: The rate of adult urolithiasis is relatively high in Somalia, as in many other African countries, with a significant male predominance. It is one of the primary causes of urological admissions in Somalia. Although open surgery is rarely used for treating adult urolithiasis in industrialized countries, this approach is still commonly used in Somalia, similar to the other parts of Africa.

Keywords: Urolithiasis, Open Stone Surgery, Minimally Invasive Procedures, Mortality, sub-Saharan African countries

SS-071

Proksimal Üreter Taşlarında Semi-Rigid URS Kullanımında Operasyon Başarısını Etkileyen Faktörlerin Prospektif Olarak İncelenmesi

Eyyüp Danış[1], Veysel Sezgin[1], Recep Burak Değirmentepe[2]
[1]Prof Dr Cemil Taşçıoglu Şehir Hastanesi, Üroloji Ana Bilim Dalı, İstanbul
[2]Sakarya Üniversitesi Eğitim ve Araştırma Hastanesi, Üroloji Ana Bilim Dalı, Sakarya

AMAÇ: Proskimal üreter taşlarında semi-rigid URS kullanımında başarıyı etkileyen faktörlerin araştırılması amaçlandı.

YÖNTEM-GEREÇLER: Ocak 2021-Ocak 2023 tarihleri arasında kliniğimizde proksimal üreter taşı nedeniyle semi-rigid URS operasyonu yapılan hastalar çalışmaya dahil edildi. Hastalar yaş, cinsiyet, taşın tarafı, taş konumu, anestezi tipi, taş buyutu, taşın dansitesi gibi kriterlerlere göre değerlendirildi. Üreterin taşlarla olan çapı ve üreteropelvik bileşkeye olan uzaklıkları ölçüldü. Semi-rigid URS ile operasyonu tamamlanan hastalar grup 1, taşları push-back olup renal pelvis içerisinde kaçan ve operasyona flexible-URS ile devam edilen hastalar grup 2 olacak şekilde gruplandırma yapıldı.

BULGULAR: Taş dansitesi, taş boyutu,yaş, cinsiyet, üreter kalibrasyonu ya da anestezi tipi gibi faktörlerde istatistiksel açıdan herhangi bir fark saptanmadı($p>0.05$). Üreteropelvik bileşkeye olan uzaklığın artması flexible-URS kullanımını azalltığı izlendi, 1.grup lehine istatistiksel olarak anlamlı fark saptandı ($p=0.019$). Ameliyatlarda yardımcı olarak stone cone kullanımının taşın push-back olmasını önlediği ve ameliyat başarısını istatistiksel olarak anlamlı arttırdığı izlenirken gruplar arasında anlamlı fark saptandı ($p=0.026$).

SONUÇLAR: Taşın üreteropelvik bileşkeye olan uzaklığının artması ve operasyonda stone cone kullanılması, proksimal üreter taşlarının semi-rigid URS ile kırılmasında başarıyı arttırdığını göstermiştir.

Anahtar Kelimeler: üreter taşı, üreteroskopi, lazer

Prospective Investigation of Factors Affecting the Success of Operation in the Use of Semi-Rigid URS in Proximal Ureteral Stones

Eyyüp Danış[1], Veysel Sezgin[1], Recep Burak Değirmentepe[2]
[1]Department of Urology, Prof. Dr Cemil Tascioglu City Hospital, Istanbul, Turkey.
[2]Department of Urology, Sakarya University Training and Research Hospital, Sakarya, Turkey.

OBJECTIVE: It was aimed to investigate the factors affecting success in the use of semi-rigid URS in prochimal ureteral stones.

METHODS-MATERIALS: Patients who underwent semi-rigid URS operation for proximal ureteral stones in our clinic between January 2021 and January 2023 were included in the study. The patients were evaluated according to criteria such as age, gender, side of the stone, location of the stone, type of anesthesia, size of the stone, and density of the stone. The diameter of the ureter with the stones and the distance to the ureteropelvic junction were measured. The patients who completed the operation with semi-rigid URS were grouped as group 1, the patients whose stones were push-back and went in the renal pelvis and the operation was continued with flexible-URS were grouped as group 2.

RESULTS: There was no statistically significant difference in factors such as stone density, stone size, age, gender, ureter calibration or anesthesia type ($p>0.05$). It was observed that the increase in the distance to the ureteropelvic junction decreased the use of flexible-URS, a statistically significant difference was found in favor of the 1st group ($p=0.019$). It was observed that the use of stone cones as an adjunct in the surgeries prevented the push-back of the stone and increased the success of the surgery statistically, and there was a significant difference between the groups ($p=0.026$).

CONCLUSIONS: Increasing the distance of the stone to the ureteropelvic junction and using the stone cone in the operation has shown that the success of the fracture of proximal ureteral stones with semi-rigid URS increases.

Keywords: ureteral stone, ureteroscopy, laser

SS-072

Üriner sistem taş analizi sonuçlarımız: Tek merkez 2489 hasta

Cem Doğan, Yusuf Buğra Arslantaş, Emrah Kızılay, Numan Baydilli, Gökhan Sönmez, Emre Can Akınsal, Abdullah Demirtaş, Deniz Demirci
Erciyes Üniversitesi, Üroloji Ana Bilim Dalı, Kayseri

GİRİŞ-AMAÇ: Üriner sistem taşları; prostat hastalıkları ve idrar yolu enfeksiyonlarından sonra üriner sistemin en sık görülen hastalığıdır. Bu taşların oluşumunda; yaş, cinsiyet, genetik, coğrafya, beslenme alışkanlıkları gibi birçok faktör rol oynamaktadır. Taş analizi yapmanın, günümüzdeki tedavi alternatifleri de düşünülünce sağladığı bazı avantajlar vardır. Taş analizi sonucu, seçilecek tedavi yöntemine karar vermede veya tedavinin etkinliğini öngörmede katkı sağlamaktadır. Geçmişte bu konunun önemsenmediği yıllarda hastalara mükerrer cerrahi müdaheleler uygulanmış sonunda böbrek kaybına kadar gidebilen ciddi morbiditeler ile karşılaşılmıştır. Bu çalışmanın amacı son 9 yılda tarafımızca yapılan üriner sistem taş cerrahisinden elde edilen taşların analiz sonuçlarını retrospektif olarak incelemektir.

MATERYAL-METOD: Çalışmaya Erciyes Üniversitesi Üroloji Kliniğinde Ocak 2014 – Aralık 2022 tarihleri arasında üriner sistem taş cerrahisi uygulanarak taş örneği alınan 2489 hasta dâhil edilmiştir. Hastalar cinsiyet ve taş analizi sonucu ile retrospektif olarak değerlendirilmiştir. Alınan taş örnekleri Fourier Dönüşümlü Kızılötesi (F-TIR) spektroskopisi ile değerlendirilmiştir.

BULGULAR: Çalışmaya dâhil edilen hastaların 1691'i (%67.9) erkek, 798'i (%32.1) kadın idi. Taş analiz sonuçlarına göre taş çeşitlerinin büyük bölümünü %83.7 'si (2084) whewellite cinsi oluştururken, %6.1'i (152) ürik asit taşı olarak geldi. Taşların %4.1'i (104) sistin taşı olarak raporlandı. Sırayla diğer taş cinsleri apatit, strüvit, weddelite karbonat, hidroksi apatit, amonyum ürat, kalsiyum karbonat, ksantin, bruşit ve son olarak newberyite olarak raporlandı.

SONUÇ: Bugün için taş analizi ve devamında yapılan metabolik incelemenin önemi daha iyi anlaşılmıştır. Medikal tedavilerin yanı sıra bazı hastalarda yapılacak basit diyet düzenlemesi dahi nüks oranını azaltabilmektedir. Kliniğimiz İç Anadolu bölgesinde hizmet vermekte olup çalışmaya dahil edilen hastaların büyük çoğunluğu Kayseri ve çevre illerinde yaşamlarını sürdürmektedir. Bu sebeple çalışmamızın aynı zamanda İç Anadolu bölgesinin küçük bir taş prevelansını yansıttığını düşünmekteyiz.

Anahtar Kelimeler: üriner sistem, taş analizi, böbrek, üreter

Our results of urinary system stone analysis: 2489 patients in a single center

Cem Doğan, Yusuf Buğra Arslantaş, Emrah Kızılay, Numan Baydilli, Gökhan Sönmez, Emre Can Akınsal, Abdullah Demirtaş, Deniz Demirci
Erciyes University, Department of Urology, Kayseri

INTRODUCTION-OBJECTIVE: Urinary system stones are the most common disease of the urinary system after prostate diseases and urinary tract infections. Many factors such as age, gender, genetics, geography, eating habits play a role in the formation of these stones. There are some advantages that stone analysis provides when considering today's treatment alternatives. The result of stone analysis contributes to deciding the treatment method to be chosen or predicting the effectiveness of treatment. In the past, repeated surgical interventions have been performed on patients in the years when this issue was ignored, and serious morbidities have been encountered, which can eventually lead to kidney loss. The purpose of this study is to retrospectively examine the analysis results of stones obtained from urinary tract stone surgery performed by us in the last 9 years.

MATERIAL-METHODS: The study included 2489 patients whose stone samples were taken by urinary system stone surgery performed in Erciyes University Urology Clinic between January 2014 and December 2022. The patients were evaluated retrospectively with the results of gender and stone analysis. Stone samples taken were evaluated by Fourier Transform Infrared (F-TIR) spectroscopy.

RESULTS: Of the patients included in the study, 1691 (67.9%) were male and 798 (32.1%) were female. According to the stone analysis results, 83.7% (2084) of the stone types were whewellite, while 6.1% (152) were uric acid stones. 4.1% (104) of the stones were reported as cystine stones. Other stone types were reported as apatite, struvite, weddelite carbonate, hydroxy apatite, ammonium urate, calcium carbonate, xanthine, brushite and finally newberite, respectively.

CONCLUSION: Today, the importance of stone analysis and subsequent metabolic examination is better understood. In addition to medical treatments, even simple dietary adjustments can reduce the recurrence rate in some patients. Our clinic provides service in the Central Anatolia region, and the majority of the patients included in the study live in Kayseri and its surrounding provinces. For this reason, we think that our study also reflects a small stone prevalence in the Central Anatolia region.

Keywords: urinary system, stone analysis, kidney, ureter

Taş analizi sonuçlarımız

TAŞ TİPLERİ	(n,%)
Whewellite	2084 (%83.7)
Ürik Asit	152 (%6.1)
Sistin	104 (%4.1)
Apatit	62 (%2.4)
Strüvit	22 (%0.8)
Weddelite Karbonat	21 (%0.8)
Hidroksi Apatit	21 (%0.8)
Amonyum Ürat	11 (%0.4)
Kalsiyum Karbonat Fosfat	5 (%0.2)
Ksantin	4 (%0.1)
Bruşit	3 (%0.1)
Newberyite	1 (%0.04)

Our stone analysis results

STONE TYPES	(n,%)
Whewellite	2084 (%83.7)
Uric acid	152 (%6.1)
Cystine	104 (%4.1)
Apatite	62 (%2.4)
Struvite	22 (%0.8)
Weddelite Carbonate	21 (%0.8)
Hydroxy Apatite	21 (%0.8)
Ammonium Urate	11 (%0.4)
Calcium Carbonate Phosphate	5 (%0.2)
Xanthine	4 (%0.1)
Brushite	3 (%0.1)
newberite	1 (%0.04)

SS-073

Böbrek ve üreter taşı bulunan hastalarda aynı seansta üreterorenoskopik taş cerrahisinin etkinlik ve güvenilirliğinin değerlendirilmesi

İlkin Hamitzade[1], Özgür Arıkan[1], Ferhat Keser[2], Asıf Yıldırım[1]
[1]İstanbul Medeniyet Üniversitesi Göztepe Prof.Dr. Süleyman Yalçın Şehir Hastanesi, Üroloji Anabilim Dalı, İstanbul
[2]Hakkari Yüksekova Devlet Hastanesi, Üroloji Kliniği, Hakkari

AMAÇ: Bu çalışmada üreter taşlarının semirigid üreterorenoskopi ile tedavisi sonrası aynı sistemde bulunan böbrek taşlarının retrograd intrarenal cerrahi ile tedavisinin sonuçlarını ve güvenilirliğini değerlendirmeyi amaçladık.

Materyal ve Metodlar: Haziran 2021 ve Temmuz 2022 yılları arasında İstanbul Medeniyet Üniversitesi Göztepe Prof. Dr. Süleyman Yalçın Şehir Hastanesi'nde aynı tarafta üreter ve böbrek taşı olması sebebiyle üreterorenoskopik olarak tedavi edilen 10'u kadın, 31'i erkek olmak üzere 41 hasta çalışmaya dahil edildi. Ho-Yag lazer kullanılarak üreter taşları semirigid üreterorenoskop ile tedavi edilirken böbrek taşları fleksible üreterorenoskop ile tedavi edildi ve işlem sonrası tüm hastalara double-J stent yerleştirildi. Hastaların demografik verileri, taş ile ilgili özellikleri, taşsızlık başarı oranı ve postoperatif komplikasyon durumları ile üreter hasarının değerlendirmesi için Postüreteroskopik Lezyon Ölçeği (PULS) derecesi kaydedildi.

BULGULAR: Çalışmaya dahil edilen hastaların yaş ortalaması 47,6 idi. Hastaların 24'ünde taşlar sağ ünitede bulunurken, 17'sinde sol ünitede bulunmaktaydı. Hastaların üreter taşlarının boyutu ort. 8,3 ± 2,37 (range 5-15) mm iken böbrek taşlarının boyutu ort. 10,1 ± 3,6 (range 5-19) mm idi. Yedi (%17) hastada erişim kılıfı ilerletilemediği için kullanılmadı. Dört (%9,7) hastada postoperatif erken dönemde ateş ve üriner sistem enfeksiyonu gelişti ve bu sebeple antibiyoterapi başlandı bunun dışında erken dönem komplikasyon izlenmedi. PULS değerlendirmesinde hastaların hiçbirinde ≥ 2 derece üreter yaralanması görülmezken, 12 hastada (%29,2) PULS derece 1 üreter yaralanması mevcuttu. Postoperatif 1. Ay yapılan taşsızlık değerlendirmesinde hastaların % 80,5'inde taşsızlık tespit edildi.

SONUÇ: Aynı seansta üreter taşlarının semirigid üreterorenoskopi ile tedavisi sonrası aynı sistemde bulunan böbrek taşlarının retrograd intrarenal cerrahi ile tedavisi uygulanabilir, başarılı ve güvenilir bir yaklaşımdır

Anahtar Kelimeler: flexible URS, böbrek ve üreter taş, endouroloji

Evaluation of the efficacy and safety of ureterorenoscopic stone surgery in the same session in patients with kidney and ureteral stones

İlkin Hamitzade[1], Özgür Arıkan[1], Ferhat Keser[2], Asıf Yıldırım[1]
[1]Department of Urology, İstanbul Medeniyet Üniversitesi Göztepe Prof.Dr. Süleyman Yalçın Şehir Hastanesi, İstanbul
[2]Department of Urology, Hakkari Yüksekova Devlet Hastanesi, Hakkari

OBJECTIVE: In this study, we aimed to evaluate the results and safety of the retrograde intrarenal surgery of kidney stones in the same system after the treatment of ureteral stones with semirigid ureterorenoscopy.

MATERIALS-METHODS: Between June 2021 and July 2022, Istanbul Medeniyet University Göztepe Prof. Dr. Forty-one patients (10 females and 31 males) who were treated ureterorenoscopically due to ureteral and kidney stones on the same side in Süleyman Yalçın City Hospital were included in the study. Ureteral stones were treated with a semirigid ureterorenoscope using Ho-Yag laser, while kidney stones were treated with a flexible ureterorenoscope, and a double-J stent was placed in all patients after the procedure. Patients' demographic data, stone-related characteristics, stone-free success rate and postoperative complication status, and Postureteroscopic Lesion Scale (PULS) grade were recorded to assess ureteral damage.

RESULTS: The mean age of the patients included in the study was 47.6. Stones were located in the right unit in 24 patients, and in the left unit in 17 patients. Size of patients' ureteral stones mean. The mean size of kidney stones is 8.3 ± 2.37 (range 5-15) mm. It was 10.1 ± 3.6 (range 5-19) mm. In seven (17%) patients, the access sheath was not used because it could not be advanced. Four (9.7%) patients developed fever and urinary tract infection in the early postoperative period, and therefore antibiotic therapy was started, and no early complications were observed. In the PULS evaluation, none of the patients had a grade ≥ 2 ureteral injury, while 12 patients (29.2%) had a PULS grade 1 ureteral injury. Stone-free evaluation was carried out in the 1st month postoperatively, and 80.5% of the patients were stone-free.

CONCLUSION: After the treatment of ureteral stones with semirigid ureterorenoscopy in the same session, the treatment of kidney stones in the same system with retrograde intrarenal surgery is a feasible, successful and reliable approach.

Keywords: flexible URS, kidney and ureter stone, endourology

Bulgular

Hasta Sayısı	41
Cinsiyet	Erkek 31 Kadın 10
Yaş (Ort.)	47,6
Taş Tarafı	Sağ 24 Sol 17
Üreter Taş Boyutu	8,3 ± 2,37 (range 5-15) mm
Böbrek Taş Boyutu	10,1 ± 3,6 (range 5-19) mm
Erişim Kılıfı Kullanımı	Evet 34 (%82,9) Hayır 7 (%17,1)
Postoperatif Komplikasyon	Üriner Enfeksiyon ve Ateş % 9,7
PULS derece 0 üreter yaralanması	29 (%71,8)
PULS derece 1 üreter yaralanması	12 (%28,2)
PULS derece ≥2 üreter yaralanması	0

Postoperatif 1. Ay Taşsızlık Oranı	%80,5

Demografik veriler ve bulgular

Results

Patient number	41
Gender	Male 31 Female 10
Age (Mean.)	47,6
Side of stone	Right 24 Left 17
Length of ureter stone	8,3 ± 2,37 (range 5-15) mm
Length of kidney stone	10,1 ± 3,6 (range 5-19) mm
Use of access sheath	Yes 34 No 7
Postoperative complications	Urinary infection and fever 9,7%
PULS Grade 0 ureter injury	29 (71,8%)
PULS Grade 1 ureter injury	12 (28,2%)
PULS Grade ≥2 ureter injury	0
Postoperative one month stone free rate	80,5 %

Demographic Data and Results

SS-074

Kafkas Üniversitesi Tıp Fakültesi Üroloji Kliniğinde 10 yıllık Micro-PNL deneyimiz: 48 vakanın analizi

Mehmet Uslu, Mehmet Ezer
Kafkas Üniversitesi, Üroloji Ana Bilim Dalı, Kars

AMAÇ: Bu çalışmanın amacı böbrek taşı tanılı hastaların tedavisi için son 10 yılda kliniğimizde uygulanan mikro-perkütan nefrolitotomi (mikro-PNL) operasyonunun klinik sonuçlarını değerlendirmektir.

YÖNTEM: 2013-2023 yılları arasında kliniğimizde böbrek taşı nedeniyle mikroperkütan nefrolitotomi uygulanan 48 hasta çalışmaya dahil edildi. Hastaların demografik özellikleri, preoperatif taş boyut, lokalizasyonu ve sayısı, komorbidite durumu, postop komplikasyon, ateş, opak-nonopak ayrımı, hidronefroz durumu,hemoglobin değişikliği, ameliyat süresi, anestezi süresi,skopi süresi, postoperatif hastanede kalış süresi kaydedildi. Postoperatif 4 mm altındaki taşlar taşsızlık olarak kabul edildi.

BULGULAR: Hastalarımızın ortalama yaşı 41.56'idi (16-66). Olguların 25(%52,1) erkek, 23(%47.9) kadındı. Hastaların %29,2'si sekonder vakaydı. 10 (%20,8) hastanın multiple taşı mevcuttu. Ortalama taş boyutu 17.6 mm'idi. Hastaların preoperatif non-kontrast bilgisayarlı tomografi (BT) görüntülemelerinde taşın lokalizasyonu; pelvis %43,8, alt kaliks %33.3, üst kaliks %10.4, orta kaliks %12.5 oranında olduğu görüldü. Sadece 1 hastaya ameliyat sonrası transfüzyon gerekirken, ortalama hemoglobin düşüşü 0.80 olarak tespit edildi. Hastaların %14,6'sına ek tedavi gerekti. Taşsızlık oranına bakıldığında %70.8 olarak gözlendi. Ortalama anestesi süresi, 138.75 dk, ameliyat süresi 103.29 dk ve skopi süresi 1.86 dk olarak tespit edildi. Hastanede otalama kalış süresi 2,53 gün olarak belirlendi.

SONUÇ: Mikro-perkütan nefrolitotomi küçük böbrek taşı tedavisinde kolay, güvenilir ve etkin bir minimal invaziv tedavi yöntemidir.

Anahtar Kelimeler: böbrek taşı, mikro, perkütan nefrolitotomi

Our 10-year Micro-PNL experience in the Urology Clinic of Kafkas University Faculty of Medicine: Analysis of 48 cases

Mehmet Uslu
Department of Urology, Kafkas University, Kars, Turkey

OBJECTIVE: This study aims to evaluate the clinical results of micro-percutaneous nephrolithotomy (micro-PNL) operations performed in our clinic in the last 10 years to treat patients with kidney stones.

METHOD: 48 patients who underwent micro percutaneous nephrolithotomy for kidney stones in our clinic between 2013-2023 were included in the study. Demographic characteristics of the patients, preoperative stone size, localization and number, comorbidity status, postoperative complications, fever, opaque-nonopaque distinction, hydronephrosis status, hemoglobin change, operation time, anesthesia time, scopy time, postoperative hospital stay were recorded. Postoperative stones less than 4 mm were considered stone-free.

RESULTS: The mean age of our patients was 41.56 (16-66). 25(52.1%) of the cases were male and 23(47.9%) were female. 29.2% of the patients were secondary cases. 10 (20.8%) patients had multiple stones. The mean stone size was 17.6 mm. Localization of the stone in preoperative non-contrast computed tomography (CT) imaging of the patients; pelvis 43.8%, lower calyx 33.3%, upper calyx 10.4%, middle calyx 12.5%. While only 1 patient required transfusion after surgery, the mean hemoglobin decrease was 0.80(g/dl). Additional treatment was required in 14.6% of the patients. When the stone-free rate was considered, it was observed as 70.8%. The mean duration of anesthesia was 138.75 minutes, operation time was 103.29 minutes, and fluoroscopy time was 1.86 minutes. The average length of stay in the hospital was determined as 2.53 days.

CONCLUSION: Micro-percutaneous nephrolithotomy is an easy, safe and effective minimally invasive treatment for small kidney stones.

Keywords: kidney stones, micro, percutaneous nephrolithotomy

Tablo 1 / Table 1

Tablo 1: Hastaların demografik özellikleri ve cerrahi sonuçlar

Mikro-PNL uygulanan hasta sayısı		48
Ortalama Yaş		41.56(16-66)
Cinsiyet	Erkek	25 (%52,1)
	Kadın	23 (%47,9)
Ortalama Hemoglobin Düşüşü (g/dl)		0.8(0-4.1)
Komplikasyon Oranı		10(%20,8)
Ameliyat Öncesi Hidronefroz Durumu	Yok	16(%33,3)
	Grade 1	17(%35,4)
	Grade 2	13(%27,1)
	Grade 3	2(%4,2)
Ortalama taş boyutu (en uzun eksen, mm)		17.6 ± 5.4(10-33)
Ortalama Anestezi Süresi (dk.)		138.75(70-210)
Ortalama Ameliyat Süresi (dk.)		103.29(43-180)
Ortalama Skopi Süresi (dk.)		3.57(1-8,3)
Multiple Taşı Olan Hasta Sayısı		10 (%20,8)
Taş Lokalizasyonu	-Pelvis	21(%43,8)
	-Alt kaliks	16(%33,3)
	-Üst kaliks	5(%10,4)
	-Orta Kaliks	6(%12,5)
Taraf Bulgusu	Sağ	26(54.2)
	Sol	22(45.8)
Taşsızlık Oranı		34 (%70,8)
Hastanede kalış süresi(gün)		2.53

Hastaların demografik özellikleri ve cerrahi sonuçlar

Demographic characteristics of patients and surgical results

SS-075

Pediatrik hastalarda supin mini perkütan nefrolitotomi deneyimlerimiz

Süleyman Şahin, Muammer Bozkurt, Emre Korkmaz, Feyzi Arda Atar
Başakşehir Çam ve Sakura Şehir Hastanesi, Üroloji Kliniği, İstanbul

Giriş-AMAÇ: Bu çalışmada kliniğimizde böbrek taşı sebebi ile Mini-perkütan nefrolitotomi (Mini-PNL) yaptığımız pediatrik yaş grubundaki hastaların değerlendirilmesi amaçlanmıştır.

GEREÇ-YÖNTEM: Başakşehir Çam ve Sakura Şehir Hastanesi'nde 2021 Kasım ile 2022 Kasım arasında böbrek taşı sebebi ile supin-PCNL yaptığımız pediatrik yaş grubundaki 9 hasta retrospektif olarak tarandı. Preoperatif tüm hastalara düşük doz Bilgisayarlı Tomografi (BT) yapılmıştır. Postoperatif 3. Ay taşsızlık değerlendirilmesi için DÜSG ve USG kullanılmıştır. Hastanın demografik ve klinik özellikleri, taşın özellikleri ve ameliyat bilgileri hasta dosyalarından kaydedildi.

BULGULAR: Hastaların 8'i erkek 1'i kızdı ve ortalama yaşı 6,67±4,53 (1-15)'di. Ortalama taş boyutu ise 22,39±8,40 cm, ortalama HÜ 868±309,21 'idi. Bu taşların 7'si sağ, 2'si sol böbrek ünitesinde bulunmaktaydı (Tablo 1). Tüm hastalar supin pozisyonda opere edildi ve tek akses ile böbreğe ulaşıldı. Hastaların 2'sinde Süper Mini PNL (10-14 FR) kullanıldı, 7'sinde ise Mini-PNL (15-18 FR) tercih edildi. Tüm hastalarda litotritör olarak holmium lazer tercih edildi. Hastaların 7 'sine nefrostomi takılırken, 2'sine nefrostomi takılmadı (Tubeless). Hastaların 5'ine JJ stent takılırken 4'üne takılmadı. 1 hastada postoperatif ateş oldu. Hiçbir hastaya Eritrosit süspansiyonu ihtiyacı olmadı. Hastaların hiçbirinde 3. Ay kontrol goruntulemesinde rest kalkulu izlenmedi.

SONUÇ: Pediatrik hastalarda böbrek taşı tedavisinde Supin PNL güvenli ve başarılı sonuçları olan bir tedavi yöntemidir.

Anahtar Kelimeler: perkütan nefrolitotomi, çocuk, supin

Our experience with supine mini percutaneous nephrolithotomy in pediatric patients

Süleyman Şahin, Muammer Bozkurt, Emre Korkmaz, Feyzi Arda Atar
Department of Urology, Basaksehir Cam and Sakura City Hospital, Istanbul, Turkey

BACKGROUND and AIM: In this study, it was aimed to evaluate the patients in the pediatric age group that we performed mini-percutaneous nephrolithotomy (Mini-PNL) for kidney stones in our clinic.

MATERIALS-METHODS: 9 patients in the pediatric age group who underwent supine-PCNL for kidney stones at Başakşehir Çam and Sakura City Hospital from November 2021 to November 2022 were scanned retrospectively. A low-dose Computed Tomography (CT) scan for all patients preoperatively was performed. For stone-free evaluation DUSG and US were used after 3 month postoperatively. Demographics and clinical characteristics of the patient, characteristics of the stone and information about surgery were saved from patient files.

RESULTS: Eight of the patients were male and 1 was female, and the mean age was 6.67±4.53 (1-15). Average stone size was 22.39±8.40 cm, mean HU was 868±309.21. 7 of these stones were located in the right kidney and 2 of them were in the left kidney (Table 1). All patients were operated in the supine position and a single access to kidney was used in all of them. Super Mini PNL (10-14 FR) was used in 2 patients, and Mini-PNL (15-18 FR) was preferred in 7 patients. Holmium laser was preferred as lithotritor in all patients. While nephrostomy was inserted in 7 of the patients, nephrostomy was not inserted in 2 patients (Tubeless). While JJ stents were placed in 5 patients, in 4 patients they weren't. Postoperative fever occurred in 1 patient. None of the patient required transfusion of erythrocyte suspension. In none of the patients at the 3rd month follow-up imaging rest calculi were observed.

CONCLUSION: Supine PNL is a safe treatment method with successful results in the treatment of kidney stones in pediatric patients.

Keywords: percutaneous nephrolithotomy, child, supine

Tablo 1

Parametreler	Değerler
Yaş (ortalama±SD)	6,67±4,53
Cinsiyet (E/K)	8/1
Taraf (Sağ/Sol)	7/2
Taş Boyutu (ortalama±SD)	22,39±8,40 (13-40)
Taş HÜ (ortalama±SD)	868±309,21
Nefrostomi takılması (Evet/Hayır)	7/2
JJ kateter takılması (Evet/Hayır)	5/4
3. ay Rest kalkul varlıgı (Evet/Hayır)	0/9

Hastaların klinik özellikleri ve operatif sonuçları

Table 1

Parameters	Values
Age (mean±SD)	6,67±4,53
Gender (M/F)	8/1
Side (Right/Left)	7/2
Stone Size (mean±SD)	22,39±8,40 (13-40)

Stone HU (mean±SD)	868±309,21
Nephrostomy insertion (Yes/No)	7/2
JJ catheter insertion (Yes/No)	5/4
Presence of rest stone (3rd month) (Yes/No)	0/9

Clinical features and operative results of patients

SS-076

Pediyatrik hastalarda böbrek taşlarının cerrahi tedavisinde RIRS'nin etkinliği ve güvenilirliği

Emrecan Gökşin, Kemal Halitgil, Abdullah Gölbaşı, Numan Baydilli, Deniz Demirci
Erciyes Üniversitesi, Üroloji Ana Bilim Dalı, Kayseri

AMAÇ: Taş hastalığının cerrahi tedavisinde retrograd intrarenal cerrahi (RIRS) kullanımı dünya çapında artmıştır ve çocuk yaş grubunda artık daha yaygın olarak uygulanmaktadır. Çocuk hastalarda böbrek taşlarının cerrahi tedavisinde RIRS'nin etkinliğini ve güvenliğini 133 renal ünite üzerinde değerlendirmeyi amaçladık.

Gereç ve YÖNTEMLER: Veriler, Ocak 2015 ile Ocak 2023 arasında tutulan veri tabanından geriye dönük olarak analiz edildi. Taş hastalığı için RIRS uygulanan 133 renal ünitenin ≤ 18 yaşında hastalar dahil edildi. Taş boyutu ve taşsızlık oranı, ultrason ve veya düz kadın grafisi ile ayrıca gerekli durumlarda kontrastsız batın tomografisi kullanılarak değerlendirildi. 7.5 Fr Flexible üreterorenoskop (Flex X2, Storz) üreteral giriş kılıfı veya kılavuz tel üzerinden kullanıldı. Holmium lazer (Sphinx®) ile taş kırma işlemi, dusting ve pop-corn modları kullanılarak 200 µ lazer fiber ile yapıldı. Postoperatif komplikasyonlar, modifiye Clavien-Dindo sınıflandırmasına göre derecelendirildi. Ameliyat sornası takılan J stentler 2-3 hafta sonra çıkarıldı. Stent'in çıkarılmasından 1 ay sonra çocuklar rezüdü taş parçaları açısından değerlendirildi.

BULGULAR: Çalışmaya alınan olguların yaş ortalaması 9,6±5,6 yıl (12 ay-18 yıl) idi ve kadın erkek oranı 1: 0,9 idi. Ortalama taş boyutu 73,5 ± 49,1 mm2 (15–250 mm2) idi. Hastaların %78,3 ameliyat öncesi stent kullanılarak pasif dilatasyon uygulandı. Taş yerleşim yeri üst kaliks (%9,4), orta kaliks (%17), renal pelvis (%23,6) ve alt kalikste (%38,7) idi. Hastaların %30 unda multipl taş vardı. Eşlik eden renal anomalilerin oranı %14,1 idi. Ortalama yatış süresi 1,2 ± 0,8 gün (1-8 gün) idi. İşlem sonunda hastaların %97,2'inde stent yerleştirildi. İntraoperatif bir komplikasyon gözlenmez iken, hastaların %5'inde geçici yüksek ateş (Derece 1), %2'sinde antibiyotik gerektiren ateş vardı (Grade 2). Ameliyat sonrası sepsis gibi hayatı tehdit eden komplikasyonlarla karşılaşılmadı. Stent çıkarıldıktan bir ay sonra ilk taşsızlık oranı%82,1 idi. 4 mm'den küçük rezüdü taşlar %2,8 oranında, 4 mm'den rezüdü taşlar %15,1 oranında tespit edildi. Ek prosedürer sonrası nihai taşsızlık oranı %86,7 idi. Taş analizi yapılabilen hastaların %68'si kalsiyum oksalat, %28,1'i sistin ve %3,1'i ürik asit taşı saptandı.

SONUÇ: Çalışmamız, uygun koşullarda pediatrik hastalarda minimum morbidite ile yüksek bir taşsızlık oranına ulaşılabileceğini göstermektedir. RIRS'nin başarı oranı artan tecrübe ile artık çocuklarda böbrek taşlarının tedavi seçenekleri arasında ESWL ve PNL yöntemleri ile birlikte yer almıştır.

Anahtar Kelimeler: Böbrek taşı, Flexible ureteroskopi, Retrograd intrarenal cerrahi, pediatri

The efficacy and safety of RIRS in the surgical treatment of kidney stones in pediatric patients

Emrecan Gökşin, Kemal Halitgil, Abdullah Gölbaşı, Numan Baydilli, Deniz Demirci
Department of Urology, Erciyes University, Kayseri, Turkey

PURPOSE: RIRS for management of stone disease has increased worldwide and is now being done more commonly in the pediatric age group. We aimed to evaluate the efficacy and safety of RIRS in the surgical treatment of kidney stones in pediatric patients as a single center with more than 100 cases.

MATERIALS-METHODS: Data were analyzed retrospectively from database maintained between January 2015 and January 2023. Consecutive patients ≤ 18 years of age undergoing RIRS for stone disease were included. Stone size and stone-free rate were routinely assessed using an ultrasound, and/or plain KUB, and non-contrast CT used if required. A 7.5 Fr flexible ureterorenoscope (Flex X2, Storz) was used over the ureteral access sheath or over a guidewire. Holmium laser lithotripsy (Sphinx®) was performed with a 200 µ laser fiber using dusting and popcorn modes with appropriate settings. Post-operative complications were graded according to the modified Clavien–Dindo classification. At 2-3 weeks, the ureteral J stent was removed and at 1 months after stent removal the children were evaluated for residual stone fragments.

RESULTS: A total of 133 procedures mean age of 9.6±5.6 years (range 12 months–18 years) and a female to male ratio 1:0.9. The mean stone size was 73.5±49.1 mm2 (range 15–250 mm2). Passive dilatation was applied using preoperative stent in 78.3% of patients. The stone location was in the upper pole (9.4%), middle pole (17%), renal pelvis (23.6%), and lower pole (38.7%) with 32/106 (30%) having multiple stones. Mean hospital stay was 1.2±0.8 days (range 1–8 day). Ureteric stent placed at the end of the procedure for 97.2%. While there were no intra-operative complications,5% of patients had fever requiring antipyretics (Grade 1), 2% of patients had fever requiring antibiotic (Grade 2). No life-threatening complications such as post-operative sepsis was encountered. Initial stone-free rate one month after stent removal was 82.1%. Residual stone fragment rate was found 2.8% for stones which smaller than 4 mm and 15.1% for stones which larger than > 4 mm. The final stone-free rate after auxiliary procedures was 86.7%. 68% of stones calcium oxalate, 28.1% of cystine, and 3.1% of uric acid stone were detected in patients whose stone analysis could be performed.

CONCLUSION: Our study shows that a high stone-free rate can be achieved with minimal morbidity in pediatric patients under favorable conditions. With the increasing experience, the success rate of RIRS is now among the treatment options for kidney stones in children, together with SWL and PCNL methods.

Keywords: Renal stones, Flexible ureteroscopy, Retrograde intrarenal surgery, pediatric

SS-077

Zor üreteri olan hastalarda pre-stenting oranı

Kemal Bala[1], Fatih Kuru[1], Reha Ordulu[1], Emrah Küçük[2], Ekrem Akdeniz[1], Mahmut Ulubay[1], Mustafa Kemal Atilla[1]
[1]Samsun Üniversitesi, Samsun Eğitim ve Araştırma Hastanesi, Üroloji Kliniği, Samsun
[2]Akçakale Devlet Hastanesi, Üroloji Kliniği, Şanlıurfa

GİRİŞ-AMAÇ: Üst üriner sistemin retrograd endoskopisi sırasında rijit veya fleksibl üreteroskopun geçişine izin vermeyen üretere zor üreter adı verilir. Zor üreterin nedenleri arasında anatomik anormallikler, dar üreter lümeni, tortüeze üreter yolu veya önceki enstrümantasyonlar sayılabilir. Tedavisi stent ile pasif dilatasyona bırakmak ve/veya balon ile aktif dilatasyon yapmaktır. Çalışmamızın amacı üreterorenoskopi (URS) yaptığımız hastalarda zor üretere bağlı pre-stenting oranını araştırmaktır.

YÖNTEM-GEREÇLER: Kliniğimizde, Şubat 2019-Aralık 2021 tarihleri arasında tanısal veya tedavi amaçlı URS yapılan hastaların verileri retrospektif olarak değerlendirildi. Tüm hastalarda 7 F semirijit üreteroskop kullanıldı ve proksimale ulaşılamayan hastalara üreteral JJ stent yerleştirildi. Yaş, cinsiyet, vücut kitle indeksi, taş öyküsü, hidronefroz varlığı, operasyon endikasyonu ve URS yönü kayıt altına alındı. Çalışmamız ilgili yönergelere ve yönetmeliklere (Helsinki Deklarasyonu ve Uluslararası İyi Klinik Uygulamalar Kılavuzları) uygun olarak yürütüldü.

BULGULAR: Çalışma süresi aralığında kliniğimizde toplam 1381 hastaya tanı veya tedavi amaçlı olarak fleksibl veya semirijit URS yapıldı. 273 (%19,7) hastaya üreteral orifis geçilemediği için standart balon dilatasyon uygulandı. Hastaların %6,5'inde (90/1381) zor üreter vardı ve başarısız akses nedeniyle bu hastalara pre-stent uygulandı. Hastaların yaş ortalaması 48,26±14,56 yıldı. 59 (%65,6) hasta erkekti ve hastaların ortalama vücut kitle indeksi 29,96±5,24 kg/m2 idi. 71 (%78,9) hasta üreter taşı nedeniyle, 10 (%11,1) hasta açıklanamayan hidronefroz nedeniyle ve 9 (%10) hasta üreter stenozu nedeniyle ameliyat edilmişti. 39 (%43,3) hastada hidronefroz mevcut değildi ve 59 (%65,6) hastanın daha önce taş öyküsü yoktu. 42 (%46,7) hastaya sağ, 45 (%50) hastaya sol ve 3 (%3,3) hastaya bilateral URS yapıldı. Hastaların %0,94'ünde (13/1381) üreter perforasyonu görüldü ve bu hastalar üreteral stentle başarılı bir şekilde tedavi edildi.

SONUÇ: Üçüncü basamak merkezimizde pre-stenting oranı %6,5 olarak bulundu. Bu nedenle özellikle elektif URS öncesi hastalara pre-stenting hakkında bilgi verilmelidir.

Anahtar Kelimeler: Üreteroskop, taş, zor üreter

Pre-stenting rate in patients with difficult ureter

Kemal Bala[1], Fatih Kuru[1], Reha Ordulu[1], Emrah Küçük[2], Ekrem Akdeniz[1], Mahmut Ulubay[1], Mustafa Kemal Atilla[1]
[1]Department of Urology, Samsun Training and Research Hospital, Samsun, Türkiye
[2]Urology Clinic, Akcakale State Hospital, Sanliurfa, Türkiye

INTRODUCTION: The ureter that does not allow the passage of a rigid or flexible ureteroscope during retrograde endoscopy of the upper urinary tract is called a difficult ureter. Causes of difficult ureter include anatomic abnormalities, a narrow ureteric lumen, tortuous ureteric path or previous instrumentation. The treatment is passive dilatation with a stent and/or active dilation with a balloon. The aim of our study is to investigate the rate of pre-stenting due to difficult ureter in patients who underwent ureterorenoscopy (URS).

MATERIAL-METHODS: The data of patients who underwent diagnostic or therapeutic URS in our clinic between February 2019 and December 2021 were evaluated retrospectively. We used a 7 F semirigid ureteroscope all patients and an ureteral JJ stent was placed in patients with unsuccessful access. Age, and gender of the patients, body mass index, presence of hydronephrosis, stone history, indication for operation, and side of URS were recorded. Our study was conducted in accordance with the Helsinki principles and international Good Clinical Practice guidelines.

RESULTS: A total of 1381 patients underwent flexible or semirigid URS in our department for diagnostic or therapeutic purposes over the study period. 273 (19.7%) patients required standard balloon ureteral dilation because we couldn't engage ureteral orifice. Difficult ureter was found in 6.5% (90/1381) of patients and were pre-stented because of failed access. Mean age of the patients was 48.26±14.56 years. 59 (65.6%) patients were male and mean body mass index of the patients was 29.96 ± 5.24 kg/m2. The patients had undergone operations for ureteral stone (n = 71, 78.9%), unexplained hydronephrosis (n = 10, 11.1%), and ureteral stenosis (n = 9, 10%). 39 (43.3%) patients did not have hydronephrosis and 59 (65.6%) patients had no stone history. URS was performed on the right side in 42 (46.7%) patients, on the left side in 45 (50%) patients, and bilaterally in 3 (3.3%) patients. The ureteric perforation rate in this series was 0.94% (13/1381) and was managed successfully with ureteric stenting.

DISCUSSION: The incidence of ureteric pre-stenting in a tertiary referral unit was 6.5% and should be informed to patients when obtaining pre-operative consent, especially for elective surgery.

Keywords: Diffucult ureter, stone, ureteroscope

SS-078

Distal ve orta üreter taşlarında üreterolitotripsi başarısını öngörmede İmamura nomogramının etkinliği

Metin Savun, Çağrı Şevik, Abdülmütalip Şimşek, Halil Lutfi Canat
Başakşehir Çam ve Sakura Şehir Hastanesi

Üreter taşı olan hastalarda üreterolitotripsi sonuçlarını tahmin etmek için çok az nomogram geliştirilmiştir. Bu nomogramlardan biri İmamura ve arkadaşları tarafından dört parametre (taş boyutu, taş sayısı, taş lokalizasyonu ve piyüri varlığı) kullanılarak geliştirilen İmamura nomogramıdır. Çalışmamızın amacı, distal ve orta üreter taşları için üreterolitotripsi uygulanan hastalarda taşsızlık olasılığını tahmin etmede İmamura nomogramının başarısını değerlendirmektir. Ocak 2022 ile Haziran 2022 tarihleri arasında kliniğimizde üreterolitotripsi operasyonu yapılan distal ve orta üreter taşı olan hastalar çalışmaya dahil edildi. Üriner anomalisi olan, non-opak taşı olan, pre-operatif diversiyon (üreteral stent yada nefrostomi) uygulanan hastalar çalışmaya dahil edilmedi. Hastaların demografik verileri, taşla ilgili parametreleri (boyutu, sayısı, lokalizasyonu), idrar tahlilinde piyüri varlığı kaydedildi. İdrar kültürü steril olmayan hastalar ameliyat öncesi antibiyotik ile tedavi edildi. Tüm hastalarda holmium lazerle fragmantasyon yapıldı. Post operatif taşsızlık direk üriner sistem grafisi ile değerlendirildi. Imamura nomogramının etkinliğini değerlendirmek için ROC eğrisi kullanıldı. Çalışmaya 100 hasta (50 kadın, 50 erkek) dahil edildi. Hastaların ortalama yaşı 44±14.1, ortalama taş boyutu 9.5±5.0 mm idi. 27 (%27) hastada piyüri saptandı. Taş lokalizasyonu 78 (%78) hastada distal üreterde, 22 (%22) hastada orta üreterde idi. Postoperatif 95 hasta (%95) taşsızdı. Ortalama imamura skoru 168.0±12.7 idi. İmamura nomogramının, taşsızlığı öngörmede eğri altında kalan alan (AUC) 0,729 (%95 CI: 0,580-0,761) idi (Şekil 1). Distal ve orta üreter taşları için üreterolitotripsi uygulanan hastalarda taşsızlık olasılığını öngörmede İmamura nomogramının yüksek bir doğruluk oranına sahip olduğu gözükmektedir.

Anahtar Kelimeler: Nomogram, Üreter taşları, Üreterolitotripsi

The effectiveness of Imamura nomogram in predicting the success of ureterolithotripsy in distal and middle ureteral stones

Metin Savun, Çağrı Şevik, Abdülmütalip Şimşek, Halil Lutfi Canat
Basaksehir Cam ve Sakura City Hospital

Few nomograms have been developed to predict the ureterolithotripsy outcomes in patients with ureteral stones. One of these nomograms is the Imamura nomogram, which was developed by Imamura et al. using four parameters (stone size, number of stones, stone localization, and presence of pyuria). This study aimed to evaluate the success of the Imamura nomogram in predicting the probability of stone-free status in patients undergoing ureterolithotripsy for distal and middle ureteral stones. Patients with distal and middle ureteral stones who underwent ureterolithotripsy in our clinic between January 2022 and June 2022 were included in the study. Patients with urinary anomalies, non-opaque stones, and those who underwent preoperative diversion (ureteral stent or nephrostomy) were excluded from the study. Demographic data of the patients, stone-related parameters (size, number, and localization), and presence of pyuria on urinalysis were recorded. Patients whose urine cultures were not sterile were preoperatively treated with antibiotics. Fragmentation was performed using a holmium laser in all the patients. Postoperative stone-free status was evaluated using direct urinary system radiography. An ROC curve was used to evaluate the effectiveness of the Imamura nomogram. A total of 100 patients (50 female and 50 male) were included in this study. The mean age of the patients was 44±14.1, and the mean stone size was 9.5±5.0 mm. Pyuria was detected in 27 (27%) patients. Stone localization was observed in the distal ureter in 78 patients (78 %) and in the middle ureter in 22 patients (22 %). Postoperatively, 95 patients (95%) were stone free. The mean Imamura score was 168.0±12.7. The area under the curve (AUC) of the Imamura nomogram to predict stone-free rate was 0.729 (95% CI: 0.580-0.761) (Figure 1). The Imamura nomogram appeared to have a high accuracy rate in predicting the probability of stone-free status in patients undergoing ureterolithotripsy for distal and middle ureteral stones.

Keywords: Nomogram, Ureteral stones, Ureterolitothripsy

ROC eğrisi / ROC curve

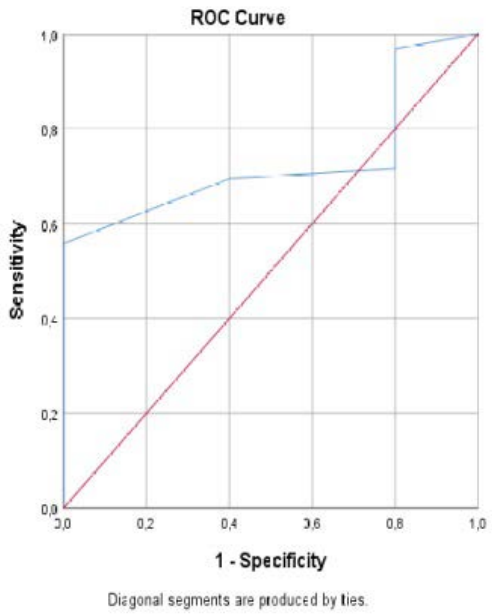

İmamura nomogramının, taşsızlığı öngörmede eğri altında kalan alan (AUC) 0,729 (%95 CI: 0,580-0,761).
The area under the curve (AUC) of the Imamura nomogram to predict stone-free rate is 0.729 (95% CI: 0.580-0.761).

SS-079

Cerrah Yıllık Vaka Hacminin Perkütan Nefrolitotomi Sonuçlarına Etkisi

Gökhan Çil, Yusuf Şahin, Yusuf Elicek
Sağlık Bilimleri Üniversitesi Bağcılar Eğitim ve Araştırma Hastanesi, Üroloji Ana Bilim Dalı, İstanbul

AMAÇ: Çalışmada ürologların yıllık vaka sayısının perkütan nefrolitotomi (PNL) sonrası taşsızlık ve komplikasyonlara etkisini araştırmayı amaçladık.

Gereç ve YÖNTEMLER: Ocak 2017 ile Ocak 2022 tarihleri arasında standart PNL yapılan 439 hastanın kayıtları retrospektif olarak incelendi. Cerrahlar yıllık PNL sayılarına göre 50 ve altı vaka sayısı grup 1, yıllık 50 üzeri vaka sayısı grup 2 olacak şekilde 2 gruba ayrıldı. Taşsızlık ve/veya peroperatif komplikasyonları öngörücü Guy stone, STONE ve CROES skorlama sistemleri kullanıldı. Postoperatif 3. ayda çekilen kontrastsız batın tomografisinde toplam 10 mm2'nin altındaki rezidüler taşsızlık olarak değerlendirildi. Postoperatif komplikasyonlar Clavien derecelendirme sistemi kullanılarak sınıflandırıldı. Gruplar demografik, radyolojik ve peroperatif klinik özellikleri açısından istatistiksel yöntemlerle karşılaştırıldı.

BULGULAR: Hastaların yaşı ve vücut kitle indeksi grup 1 ve grup 2'de sırası ile 46,6, 48,78 ve 27,98, 28,34 idi (Tablo 1). Demografik özellikler açısından iki grup arasında anlamlı fark saptanmadı ($p>0.05$) Grup 2'de postoperatif taşsızlık oranı anlamlı olarak daha yüksek saptandı ($p = 0.001$). Grup 1'de postoperatif hemoglobin düşüklüğü anlamlı olarak daha yüksek saptandı ($p = 0.002$). Ameliyat süresi ve ortalama nefrostomili kalma süreleri karşılaştırıldığında iki grup arasında anlamlı fark saptanmadı (sırasıyla $p = 0.981$, $p = 0.957$).

SONUÇ: Cerrahların yıllık vaka volümü arttıkça PNL sonrası taşsızlık oranı artmakta, hemoglobin düşüklüğü oranı ise azalmaktadır. Bu faktörün skorlama sistemlerinde kullanılabilmesi için geniş sayıda hastanın kullanıldığı yüksek kanıt düzeyli çalışmalara ihtiyaç vardır.

Anahtar Kelimeler: Böbrek taşı, Perkütan Nefrolitotomi, Guy skoru, STONE skoru, CROES nomogramı

Effect of Surgeon Annual Case Volume on Percutaneous Nephrolithotomy Outcomes

Gökhan Çil, Yusuf Şahin, Yusuf Elicek
Department of Urology, University of Health Sciences Bagcilar Training and Research Hospital, Istanbul, Turkey

PURPOSE: In this study, we aimed to determine the effect of surgeon annual case volume on stone-free status and complications after percutaneous nephrolithotomy (PNL).

MATERIALS-METHODS: In this study, 439 patients who underwent standard PNL between January 2017 and January 2022 were reviewed retrospectively. The surgeons were divided into 2 groups according to the annual operation volume of PNL, cases as group 1 with 50 or less cases, and group 2 with over 50 cases per year. Guy stone, STONE and CROES scoring systems were used to predict stone-free and/or perioperative complications. A total of less than 10 mm2 residual stones in the non-enhanced abdominal tomography at postoperative 3rd month was considered as stone-free. Postoperative complications were classified using the Clavien grading system. The groups were compared with statistical methods in terms of demographic, radiological and peroperative clinical characteristics.

RESULTS: The age and body mass index of the patients were 46.6, 48.78 and 27.98, 28.34 in group 1 and group 2, respectively (Table 1). There was no significant difference between the two groups in terms of demographic characteristics (p>0.05). The postoperative stone-free rate was found to be significantly higher in Group 2 (p = 0.001). In group 1, postoperative hemoglobin was found to be significantly higher (p = 0.002). When the duration of surgery and mean duration of nephrostomy were compared, no significant difference was found between the two groups (p = 0.981, p = 0.957, respectively).

CONCLUSION: As the annual case volume of surgeons increases, the stone-free rate after PNL increases and the rate of low hemoglobin decreases. In order to use this factor in scoring systems, studies with a high level of evidence using a large number of patients are needed.

Keywords: Kidney stone, Percutaneous nephrolithotomy, Guy's score, S.T.O.N.E. score, CROES nomogram

Hastaların demografik, radyolojik ve perioperatif klinik özellikleri

Parametreler	Toplam N (%) veya Ortalama (SS)	Grup 1 N(%) veya Ortalama (SS)	Grup 2 N(%) veya Ortalama (SS)	P değeri
Yaş (Yıl)	48,23	46,6	48,78	0,148
VKİ (kg/m2)	28,24	27,98	28,34	0,872
Cinsiyet	163	41	122	
	276	70	206	0,002
Guy nefrolitometri skoru	2,05	2,13	2,02	0,321
STONE nefrolitometri skoru	7,54	7,58	7,52	0,695
CROES nomogram skoru	225,13	214,4	228,72	0,28
Taş yükü (mm2)	455,78 (395,05)	461,49 (389,03)	438,88 (413,66)	0,390
Hounsfield ünitesi	981,69	1029,85	965,39	0,055
Cilt taş mesafesi (mm)	89,43	88,95	89,59	0,938
Staghorn taşlar	374	96	278	0,418

Taş tarafı (Sağ/Sol)	439	59 / 52	150 / 177	2,103
Hidronefroz varlığı	160	39	121	0,11
Böbrek Anomalisi	49	11	38	0,235
Operasyon süresi (dakika)		96	97,13	0,981
Nefrostomi kataterli gün sayısı		2,09	2,17	0,957
Tahmini kan kaybı (gr/dl)		2,37	1,97	0,002
Taşsızlık oranı		90,58	95,445	0,001
Komplikasyon		15 (13,5)	40 (12,19)	0,259

Hastaların demografik, radyolojik ve perioperatif klinik özellikleri

Demographical, Radiological and Perioperative clinical features of the patients

Parameters	Total N (%) or Mean (SD)	Grup 1 N (%) or Mean (SD)	Grup 2 N (%) or Mean (SD)	P value
Age (years)	48,23	46,6	48,78	0,148
BMI (kg/m2)	28,24	27,98	28,34	0,872
Gender □	163	41	122	
□	276	70	206	0,002
The Guy's stone score	2,05	2,13	2,02	0,321
The STONE nephrolithometry score	7,54	7,58	7,52	0,695
CROES nomogram score	225,13	214,5	228,72	0,28
Stone burden (mm2)	455,78 (395,05)	461,49 (389,03)	438,88 (413,66)	0,390
HU	981,69	1029,85	965,39	0,055
SSD (mm)	89,43	88,95	89,59	0,938
Staghorn stones	374	96	278	0,418
Stone side (right/left)	439	59 / 52	150 / 177	2,103
Number of Hydronephrosis	160	39	121	0,11
Renal Abnormality	49	11	38	0,235
OTT (min)		96	97,13	0,981
Time with nephrostomy tube (day)		2,09	2,17	0,957
EBL (gr/dl)		2,37	1,97	0,002
Stone Free Rate		90,58	95,445	0,001
Complication		15 (13,5)	40 (12,19)	0,259

Demographical, Radiological and Perioperative clinical features of the patients

SS-080

Çocukluk Çağı Böbrek ve Proksimal Üreter Taşlarının Tedavisinde Vücut Dışı Şok Dalga Litotripsi: 36 Hastanın Retrospektif Analizi

Hasan Sulhan, Ekrem Yıldırak, Ali Çift
Adıyaman Üniversitesi Eğitim Araştırma Hastanesi Üroloji Kliniği

GİRİŞ: Son yıllardaki yapılan çalışmalarda çocukluk dönemi üriner sistem taş hastalığı prevelansının artış gösterdiği bildirilmektedir. Çocukluk dönemi böbrek ve proksimal üreter taşlarının tedavisinde erişkin hastalarla benzer şekilde vücut dışı şok dalgası ile taşların kırılması ((Extracorporeal Shock Wave Lithotripsy (ESWL)), Ureterorenoskopi (URS), Retrograd İntrarenal Cerrahi (RİRC), Perkütan Nefrolitotomi (PNL), açık veya laparoskopik taş cerrahileri uygulanmaktadır. Teknolojik gelişmelerdeki ilerlemeler, tedavi seçeneklerini açık cerrahilerden minimal invaziv cerrahilere yönelme şeklinde değiştirmiştir.

AMAÇ: Bu çalışmada böbrek ve üst üreter taşı nedeniyle ESWL uyguladığımız çocuk yaş grubu hastalarda yöntemin komplikasyonu, başarısı, etkinlik ve güvenilirliğini değerlendirmeyi amaçladık.

MATERYAL-METOD: Ocak 2015– Ocak 2021 tarihleri arasında sedoanaljezi altında ESWL uygulanan çocuk yaş grubu (0-16 yaş) hastaların hastane kayıtları retrospektif olarak değerlendirildi. Hastalara ait yaş, cinsiyet, taş boyutu, taş lokalizasyonu gibi klinik ve demografik özellikler, ESWL işlemi ile ilgili bilgiler ve komplikasyon, taşsızlık oranı, başarı gibi parametreler kaydedildi.

ESWL, ModularisVario lithotripter (ModularisVario; Siemens, AG Healthcare, Münih, Almanya) kullanılarak gerçekleştirildi. ModularisVario, elektro-manyetik şok dalgası kaynağına ve tamamen entegre fluoroskopik kılavuzlu cihaza sahip mobil, tamamen entegre, yeni nesil bir litotriptördür. Enerji seviyeleri E0.1 ile başlar ve kademeli olarak 38 adımda maksimum E8.0'a yükselir. Her seansın sonunda ortalama enerji seviyesi, maksimum enerji seviyesi ve verilen toplam enerji otomatik olarak görüntülendi. Hastalar sırtüstü pozisyonda tedavi edildi. Taşın yerini belirlemek için floroskopi kullanıldı.

BULGULAR: Çalışmaya 36 hasta dahil edildi. Bu hastaların 20'si (%68) erkek, 16'sı (%32) kız çocuğu idi. Hastaların ortalama yaşı 7,27 (1-16 yıl) idi. Taşların 19'u (%52,78) sağ, 17'si (%47,22) sol taraf yerleşimli idi. Taşların 18'i (%50) renal pelvis, 4'ü (%11,11) üst kaliks, 6'sı (%16,66) orta kaliks, 4'ü (%11,11) alt kaliks, 4'ü (%11,11) proksimal ureter lokalizasyonu yerleşimliydi. Ortalama taş boyutu 10,72 mm (6-22) ve ortalama Houndsfield Ünitesi 711 (217-1200) HU idi. 16 hastada (%44,44) hidronefroz vardı. 12 hastada grade 1, 9 hastada grade 2, 1 hastada grade 3 düzeyindeydi. Cilt-taş mesafesi ortalama 49 mm (27-100), ortalama ESWL süresi 41,90 dakika (25-60), ortalama total ESWL enerjisi 40,36 joule (25-58), ortalama şok dalga sayısı 1672 (1500-2400) idi. 6 hastaya taş yükü ve hidronefroz nedeniyle ESWL öncesi DJ takıldı. Birinci seans ESWL sonrası 20 hastada (%55,55) taşsızlık sağlandı. 16 hastada rezidü taş saptandı. Bu hastalara 2. seans ESWL uygulandı. İkinci seans ESWL uygulanan 16 hastanın 9' unda taşsızlık sağlandı. Birinci ve 2. seans ESWL sonrası 29 hastada (%80,55) taşsızlık sağlandı. Taşsızlık sağlanamayan 7 hastanın (%19,45) 2'sine URS + DJ takılması, 5'ine RİRC+ DJ takılması uygulandı.

Komplikasyonlar değerlendirildiğinde 3 hastada transfüzyon gerektirmeyen geçici hematuri, bir hastada üriner enfeksiyon, 2 hastada renal kolik, 2 hastada taş yolu oluşması nedeniyle endoskopik müdahale gerekliliği şeklinde toplamda 8 hastada (%22,22) komplikasyon gelişti.

SONUÇ: Belirli büyüklükteki böbrek ve proksimal üreter taşı olan çocuklarda ESWL yönteminin birinci basamak tedavi olarak önerilebilecek etkili ve güvenli bir tedavi olduğunu düşünmekteyiz.

Anahtar Kelimeler: Böbrek taşı, çocukluk çağı, şok dalga, litotripsi

Extracorporeal Shock Wave Lithotripsy in the Treatment of Childhood Kidney and Proximal Ureteral Stones: A Retrospective Analysis of 36 Patients

Hasan Sulhan, Ekrem Yıldırak, Ali Çift
Adıyaman Unıversıty Educatıon And Research Hospıtal Urology Clınıc

INTRODUCTION: In recent studies, it has been reported that the prevalence of childhood urinary system stone disease has increased. In the treatment of childhood kidney and proximal ureteral stones, breaking the stones with extracorporeal shock wave ((Extracorporeal Shock Wave Lithotripsy (ESWL)), Ureterorenoscopy (URS), Retrograde Intrarenal Surgery (RIRC), Percutaneous Nephrolithotomy (PNL), open or laparoscopic stone surgeries are applied.Advances in technological developments have changed treatment options from open surgeries to minimally invasive surgeries.

OBJECTIVE: In this study, we aimed to evaluate the complication, success, efficacy and safety of the method in pediatric patients who underwent ESWL for kidney and upper ureteral stones.

MATERIALS-METHODS: Hospital records of pediatric patients (0-16 years old) who underwent ESWL under sedoanalgesia between January 2015 and January 2021 were evaluated retrospectively. Clinical and demographic characteristics of the patients such as age, gender, stone size, stone localization, information about the ESWL procedure, and parameters such as complication, stone-free rate, and success were recorded. ESWL was performed using the ModularisVario lithotripter (ModularisVario; Siemens, AG Healthcare, Munich, Germany).

RESULTS: 36 patients were included in the study. Twenty (68%) of these patients were boys and 16 (32%) were girls. The mean age of the patients was 7.27 (1-16 years). Of the stones, 19 (52.78%) were located on the right side and 17 (47.22%) on the left side. 18 (50%) renal pelvis, 4 (11.11%) upper calyx, 6 (16.66%) middle calyx, 4 (11.11%) lower calyx, 4 of the stones (11.11%) proximal ureter localization was localized. The mean stone size was 10.72 mm (6-22) and the mean Houndsfield Unit was 711 (217-1200) HU. 16 patients (44.44%) had hydronephrosis. It was grade 1 in 12 patients, grade 2 in 9 patients, and grade 3 in 1 patient. Skin-to-stone distance average 49 mm (27-100), average ESWL time 41.90 minutes (25-60), average total ESWL energy 40.36 joules (25-58), average number of shock waves 1672 (1500-2400) was. DJ was inserted before ESWL in 6 patients due to stone burden and hydronephrosis. Stone free was achieved in 20 (55.55%) patients after the first session of ESWL. Residual stones were detected in 16 patients. A second session of ESWL was applied to these patients. Stone-free status was achieved in 9 of 16 patients who underwent second session ESWL. Stone free was achieved in 29 (80.55%) patients after the first and second sessions of ESWL. URS + DJ implantation was applied to 2 of 7 patients (19.45%) who could not be stone-free, and RIRC + DJ implantation was applied to 5 of them.

When the complications were evaluated, a total of 8 patients (22.22%) developed complications such as temporary hematuria that did not require transfusion in 3 patients, urinary infection in one patient, renal colic in 2 patients, and the necessity of endoscopic intervention due to the formation of a stone tract in 2 patients.

CONCLUSION: We think that the ESWL method is an effective and safe treatment that can be recommended as a first-line treatment in children with kidney and proximal ureteral stones of a certain size.

Keywords: Kidney stone, childhood, shock wave, lithotripsy

SS-081

Enfeksiyonu olmayan rutin taş hastalarında işlem sırasında insidental pürülan idrar aspirasyonu görülmesi halinde PCNL ye devam etmek uygunmudur?

Timuçin Şipal, Ercan Yuvanç, İbrahim Şenocak, Miraç Ataman, Erdal Yılmaz
Kırıkkale Üniversitesi,Üroloji Anabilim Dali, Kırıkkale, Turkey

AMAÇ: Perkütan nefrolitotomi (PNL) operasyonunda enfektif olmayan rutin taş hastalarında insidental olarak pürülan idrar aspirasyonu sonrası PNL ye devam etmenin komplikasyonlar üzerine olan etkisini kendi hasta serilerimizde araştırmak istedik.

MATERYAL-METOD: Kliniğimizde son sekiz yıl içinde gerçekleştirilen 873 perkütan nefrolitotomi (PNL) operayonu geçiren hastalarımızn verileri retrospektif olarak incelendi. Enfektif, acil, septik ve komplike vakaların eliminasyonu sonrası operasyon esnasında pürülan idrar aspirasyonu ile karşılaşılan 39 vaka analiz edildi. 21 hastada PCNL nefrostomi katateri takılarak ertlenmiş (Grup A), 18 hastada PNL ile devam edilmişti (Grup B). İşlem tüm içeriğin drene edilmesi sonrası 30 F Amplatz kılıf ile düşük basınçla yapıldı.Tüm hastalarda preoperatif idrar kültürleri temizdi. Tüm hastalara profilaktik olarak 1 gr Seftriakson antibiyotiği verildi. Postoperatif ateşi olan hastalar enfeksiyon hastalıklarına danışılarak antibiyotikleri uygun tarzda değiştirildi.Preoperatif ve postoperatif veriler analiz edildi.

BULGULAR: Preoperatif taş boyutu, taş lokalizasyonu, idrar kültür sonuçları, c reaktif protein (CRP), beyaz kan hücre düzeyleri ve ateş düzeyleri arasında iki grup arasında bir fark yoktu. Taşsızlık oranları, aspire edilen içeriğpin kültür sonuçları, kan kültür sonuçları ve postoperatif hemoglobin düzeyleri de benzerdi. Postoperatif 1. ve 3. günlerdeki CRP ve ateş düzeyleri Grup B de yüksek bulunmasına rağmen ($p \leq 0.05$) bu değerler 5. günde benzerdi ($p = .023$). Toplam hastanede yatış süresi Grup A da daha uzundu. Her nekdar aspire edilen içeriklerin çoğunda üreme olmadıysa (% 77) da en çok izole edilen 6 vaka ile Escherichia coli, bir vaka ile Klebsiella pneumonia ve bir vaka ile de Pseudomonas aeruginosa üreyen ajanlardı. Postoperatif dönemde sepsise giren hasta olmadı.

SONUÇ: Aktif enfeksiyonu olmayan rutin bir PNL hastasında işlem esnasında fark edilen pürülan idrar aspirasyonu sonrası uygun yöntemlerle ve özellikle düşük basınç altında operasyona devam edilebilir.

Anahtar Kelimeler: Perkütan nefrolitotomi, Pürülan idrar aspirasyonu, C reaktif protein, Ateş

Does proceeding with PCNL following encountering incidental purulent urine aspiration feasible in non-infective rutine stone patients

Timuçin Şipal, Ercan Yuvanç, İbrahim Şenocak, Miraç Ataman, Erdal Yılmaz
Kırıkkale university, Departmen of Urology, Kırıkkale, Turkey

AIM: We aim to investigate the effect of proceeding with percutaneous nephrolithotomy (PNL) on complications in non-infectious routine stone patients following incidentally purulent urine aspiration retrospectively in our case series.

MATERIAL-METHODS: 873 patients operated on with PCNL in the previous eight years were retrospectively investigated. After eliminating infective, emergency, and complicated cases, the remaining 39 cases with purulent urine noticed in the operation were analyzed. In 21 patients, the PCNL operation was deferred following a nephrostomy tube placement (Group A), and the process continued in 18 patients (Group B). The procedure was carried out with 30 f Amplatz sheat under low pressure after draining purulent urine completely. All patients' preoperative urine cultures were clear and sftriakson 1 gr was given as a profilactic. All patients who had experienced fewer were urgently counseled on infectious disease specialty, and antibiotics changed accordingly. The preoperative and postoperative variables were analyzed.

RESULTS: There was no difference between the two groups regarding preoperative stone size, stone location, urine culture results, C reactive protein (CRP), white blood cell (WBC), and fewer levels. The stone-free rates, aspirated urine cultures results, blood culture results, and postoperative hemoglobin levels were similar. Fever and CRP levels in postoperative one and three days were high in group B ($p \leq 0.05$), but the same parameters were identical in five days between the groups (p =.023). Total hospitalization time was longer in group 1 patients. Even though most of the aspirated fluid came back clear (77 %), the most isolated agents in the aspirated fluid were Escherichia coli in 6 cases, Klebsiella pneumonia in one, and Pseudomonas aeruginosa were also seen in one case. No patient went through in septic state after the operation.

CONCLUSION: In case of purulent urine aspiration seen incidentally in PCNL, the operation can be proceeded with proper surgical technics and working under low pressure in patients with no active urinary infection.

Keywords: Percutaneous nephrolithotomy, prılent urine aspiration, C reaktive protein, fever

SS-082

Büyük Boyutlu Taşlarda Retrograd İntrarenal Cerrahiyi Perkütan Nefrolitotomiye Tercih Edilebilir mi?: İnvazivlik ne kadar minimal olmalı?

Cemil Kutsal
Sağlık Bilimleri Üniv Şişli Etfal Eğitim ve Araştırma Hastanesi Üroloji Anabilim Dalı,İstanbul

Böbrek taşlarının endoürolojik tedavisinde RIRS ve PCNL en yaygın olarak kullanılan iki yöntemdir.

Çalışmamızda bu yöntemlerin 2 cm'den büyük böbrek taşlarındaki etkinliğini karşılaştırmayı amaçladık. SBÜ Şişli EAH üroloji polikliniğine Haziran 2020- Mart 2022 tarihleri arasında ayaktan başvuran ve üriner sistem taşları tespit edilen 822 hastayı hastane veritabanı kullanarak taradık.

Dışlama kriterleri sonrası 2 cm'den büyük böbrek taşı saptanıp daha önce ameliyat olmamış 282 hastayı çalışmamıza dahil ettik.

Flexibl URS ve PCNL olmak üzere iki tedavi grubuna randomize edildi.

Hastaların demografik verileri çıkarıldı. Her hastadan tedavi öncesi; tam idrar tetkiki, hemogram, biyokimya, direk üriner sistem grafisi (DÜSG), intravenöz pyelografi(IVP) ve kontrastsız tüm batın bilgisayarlı tomografi (BT) arşiv kayıtlarından çıkarıldı.

Çalışmaya dahil edilmiş olan 282 hastaya operasyonu takip eden 3. haftada kontrol tüm batın BT istenmişti.

BULGULAR: Flexibl URS grubunun değerleri, BMI, vücut yüzey alanı, DM, hiperlipidemi, taş bilateralitesi oranı açısından PCNL grubu diğerlerine göre istatistiksel olarak anlamlı yüksek iken, taş adedi ve taş volümü açısından istatistiksel olarak anlamlı düşüktü. (sırası ile p=0,012 p=0,012 p=0,013 p=0,011 p=0,043 p<0,001 p<0,001).

Operasyon başarısı faktörlerinden; taşsızlık oranı incelediğinde, F-URS grubunun taşsızlık oranının PCNL grubuna göre istatistiksel olarak anlamlı düşük olduğu görülmektedir. (p=0,005). F-URS grubunun skopi süresi, operasyon süresi ve hospitalizasyon süresi PCNL grubu verilerine göre istatistiksel olarak anlamlı kısa saptanmıştır (p=0,002 p<0,001 p<0,001).

Grupların komplikasyon oranlarında istatistiksel olarak anlamlı fark saptanmıştır (p<0,017).

F-URS grubunun komplikasyon görülmeme oranı PCNL grubu verilerine göre anlamlı yüksek çıkmıştır.

SONUÇ: İstatistiki incelemeler sonucunda RIRS grubunda taşsızlık oranını daha düşük saptadık. Öte yandan PCNL grubunda komplikasyon riskini daha yüksek bulduk.

TARTIŞMA: Karşılaştırdığımız iki cerrahi seçenek de yüksek başarı oranları ile uygulanabilir yöntemlerdir. 2 cm'den büyük böbrek taşlarının tedavisinde PCNL altın standart olmasına rağmen, birden çok kez uygulanan RIRS prosedürü ile benzer başarı oranlarına ulaşılabileceği unutulmamalıdır. Günümüzde özellikle kanama diyatezi, iskelet anomalisi veya morbid obezitesi, ESWL sonrası rest taşı olan hastaların tedavisinde; RIRS ilk seçenek olarak karşımıza çıkmaktadır.

Anahtar Kelimeler: Fleksibl üreterorenoskopi,Nefrolitiyazis,Perkütan nefrolitotomi,

Can Retrograde Intrarenal Surgery be Preferred to Percutaneous Nephrolithotomy in Large Size Stones: How minimal should the invasiveness be?

Cemil Kutsal
Department of Urology, University of Health Sciences Şişli Etfal Training and Research Hospital,Istanbul,Turkey

RIRS and PCNL are the two most commonly used methods in the endourological treatment of kidney stones. In our study, we aimed to compare the effectiveness of these methods in kidney stones larger than 2 cm. We searched 822 outpatients who applied to the SBU Şişli EAH urology outpatient clinic between June 2020 and March 2022 and were diagnosed with urinary tract stones, using the hospital database. We included 282 patients who were diagnosed with kidney stones larger than 2 cm after exclusion criteria and had not undergone surgery before.

They were randomized into two treatment groups, flexible URS and PCNL.

Demographic data of the patients were extracted. Before treatment from each patient; Complete urinalysis, hemogram, biochemistry, direct urinary system radiography (DUSG), intravenous pyelography (IVP) and non-contrast abdominal computed tomography (CT) were extracted from archive records. Control CT of the entire abdomen was requested in the 3rd week following the operation for 282 patients included in the study.

RESULTS: While the values of the flexible URS group were statistically significantly higher in terms of BMI, body surface area, DM, hyperlipidemia, and stone bilaterality rate, the PCNL group was statistically significantly lower in terms of the number of stones and stone volume. (respectively $p=0.012$ $p=0.012$ $p=0.013$ $p=0.011$ $p=0.043$ $p<0.001$ $p<0.001$).

Operation success factors; When the stone-free rate is examined, it is seen that the stone-free rate of the F-URS group is statistically significantly lower than the PCNL group. ($p=0.005$). Scope time, operation time and hospitalization time of the F-URS group were found to be statistically significantly shorter than PCNL group data ($p=0.002$ $p<0.001$ $p<0.001$).

A statistically significant difference was found in the complication rates of the groups ($p<0.017$).

The complication-free rate of the F-URS group was significantly higher than the PCNL group data.

CONCLUSION: As a result of statistical analyzes, we found a lower stone-free rate in the RIRS group. On the other hand, we found a higher risk of complications in the PCNL group.

DISCUSSION: Both surgical options we compared are applicable methods with high success rates. Although PCNL is the gold standard in the treatment of kidney stones larger than 2 cm, it should be noted that similar success rates can be achieved with the RIRS procedure applied multiple times. Today, especially in the treatment of patients with bleeding diathesis, skeletal anomaly or morbid obesity, and rest stones after ESWL; RIRS is the first option.

Keywords: Flexible ureterorenoscopy, Nephrolithiasis, Percutaneous nephrolithotomy,

Operasyon başarısı faktörleri açısından F-URS ve PCNL grupları karşılaştırılmıştır.

Operasyon	Clavien	Fleksibl URS	PCNL	p
Taşsızlık oranı n(%)		23 (42,6)	131 (63,9)	0,005
Skopi Süresi (sn) Ort.±SD (Min-Maks)		16,2±25,6 (0-120)	81,1±111,5 (0-540)	0,002
Komplikasyon n(%)	0	49 (92,5)	176 (85,4)	0,017
Komplikasyon n(%)	1	0 (0,0)	7 (3,4)	
Komplikasyon n(%)	2	1 (1,9)	20 (9,7)	
Komplikasyon n(%)	3a	3 (5,7)	1 (0,5)	
Komplikasyon n(%)	3b	0 (0,0)	2 (1,0)	
Operasyon süre (dk) Ort.±SD (Min-Maks)		85,5±24,7 (30-150)	123,0±42,0 (30-240)	<0,001
Hospitalizasyon süresi Ort.±SD (Min-Maks)		1,40±1,01 (1-6)	4,41±1,86 (2-12)	<0,001

F-URS and PCNL groups were compared in terms of operative success factors.

operation	Clavien	flexible URS	PCNL	p
Stone-free rate n(%)		23 (42,6)	131 (63,9)	0,005
Scopy Time (sec) Mean±SD (Min-Max)		16,2±25,6 (0-120)	81,1±111,5 (0-540)	0,002
Complications n(%)	0	49 (92,5	176 (85,4)	0,017
Complications n(%)	1	0 (0,0)	7 (3,4)	
Complications n(%)	2	1 (1,9)	20 (9,7)	
Complications n(%)	3a	3 (5,7)	1 (0,5)	
Complications n(%)	3b	0 (0,0)	2 (1,0)	
Operation time (min) Mean±SD (Min-Max)		85,5±24,7 (30-150)	123,0±42,0 (30-240)	<0,001
Hospitalization time Mean±SD (Min-Max)		1,40±1,01 (1-6)	4,41±1,86 (2-12)	<0,001

SS-083

Çocuklarda 10-20 mm arası böbrek taşları tedavisinde kullanılan süper mini-perkütan nefrolitotomi ve extracorporeal shock wave lithotripsy modalitelerinin karşılaştırılması

Mehmet Sevim[1], Murat Demir[2]
[1]Siirt Eğitim Araştırma Hastanesi Üroloji Departmanı
[2]Van Yüzüncü Yıl Üniversitesi Tip Fakültesi Üroloji Departmanı

AMAÇ: Biz bu çalışmada, çocuklarda 10-20 mm arası böbrek taşları tedavisinde kullanılabilen ESWL ve SMP yöntemlerinin etkinlik ve güvenirliğini retrospektif olarak değerlendirmeyi amaçladık.

GEREÇ-YÖNTEM: Ocak 2017-Haziran 2021 tarihleri arasında 10-20 mm arası böbrek taşlarına Süper Mini-PNL ve ESWL yapılan hastaların verilerinin istatistiksel analizi planlandı. Araştırmaya 77 Süper Mini-PNL ve 82 ESWL yapılan hastaların verilerinin karşılaştırılması amaçlandı.

Tedavi ile ilgili tüm parametreler (taşsızlık oranları, seans sayısı, tedavi süresi, hastanede yatış, kalıntı fragmanların varlığı, komplikasyonlar ve ek müdahale ihtiyacı) not edildi ve iki grup karşılaştırmalı olarak değerlendirildi.

BULGULAR: ESWL yapılan grupta ortalama yaş 6,72±3,71, SMP grubunda ortalama yaş 6,63±3,59(1-17) olarak hesaplandı. Gruplar arasında yaş dağılımı açısından istatistiksel olarak anlamlı farklılık yoktu (p=0,87). ESWL grubunun VKİ'sinin ortalama değeri 20.10±2,01 olarak hesaplanırken, SMP grubunda 20.23±2,05 olarak hesaplandı. ESWL ve PNL grubu karşılaştırıldığında VKİ açısından iki grup arasında istatistiksel olarak farklılık saptanmadı (p=0.68). ESWL grubunun taş boyutu ortalama mm cinsinden 13.74±1,91(10-20mm), daha doğru sonuç verebilecek mm² cinsinden ise 149,75±45,46 olarak hesaplanırken, SMP grubunun ise ortalama değeri 14.064±2,6(10-20mm), mm² cinsinden ise 150,879±50,34 olarak hesaplandı. Gruplar arasında taş ortalaması açısından istatistiksel olarak anlamlı farklılık saptanmadı (p=(mm)=0,37 p=(mm²)=0.88). PNL ve ESWL grubunun taş lokalizayon dağılımı çoğunlukla pelviste mevcut olup gruplar arasında istatistiksel olarak fark izlenmedi ((p>0,05). Eritrosit süspansiyonu replesmanına ESWL grubunda ihtiyaç duyulmazken, SMP grubundan 2 hastaya (5cc/kg) ihtiyaç duyuldu (p>0,005).

SMP'nin erken dönem taşsızlık oranı %88,3 iken geç dönem taşsızlık oranı %91 olarak bulundu. ESWL grubunda ise erken dönem taşsızlık oranı %61 iken geç dönem taşsızlık oranı %70,73 olarak bulundu. SMP ve ESWL grubunun taşsızlık oranının kıyaslamasında hem erken hem de geç dönemde istatistiksel olarak anlamlı fark izlendi(p<0,005). SMP ve ESWL kendi grupları içinde erken ve geç dönemleri kıyaslandığında istatistiksel olarak fark izlenmedi (Pnl kısa-uzun dönem p>0,005 ESWL kısa-uzun dönem p>0,005).

SMP ve ESWL grubundaki Clavien verileri karşılaştırıldığında istatistiksel olarak farklılık izlenmedi (P>0,005). SMP grubunda ortalama yatış 60,0125±12,6 saat bulunurken, ESWL grubu ortalama işlem süresi 40 dk+4 saat takip sonrası taburcu edildi. ESWL grubunda sadece 1 hastada solunum arresti geliştiği için 24 saat takip edildi. SMP ort ameliyat süresi 55,18±21,5 dk bulunurken, ESWL işlem süresi tek seans ortalama 40 dk sürmektedir

SONUÇ: ESWL güvenli ve non-invaziv doğası ile pediatrik böbrek taşlarının çoğunda halen tercih edilen ilk tedavi yöntemi olmasına rağmen, SMP modalitesi ile tek seansta elde edilen yüksek taşsızlık oranları ve düşük komplikasyon oranları ile 10-20 mm arası böbrek taşı olan çocuk hasta popülasyonunda güvenli ve etkili bir tedavi alternatifi olarak uygulanabilir.

Anahtar Kelimeler: SMP, ESWL, böbrek taşı, ürolitiyazis, minimal invaziv cerrahi

Comparison of SMP and ESWL technique in renal stones between 10-20 mm in children

Mehmet Sevim[1], Murat Demir[2]
[1]Siirt Training and Research Hospital Urology Department
[2]Van Yüzüncü Yıl University Faculty of Medicine Urology Department

OBJECTIVE: In this study, we aimed to compare of SMP and ESWL technıque ın renal stones between 10-20 mm ın chıldren.

MATERIAL-METHOD: Statistical analysis of the data of patients who underwent Super Mini-PNL and ESWL for 10-20 mm kidney stones between January 2017 and June 2021 was planned. The aim of the study was to compare the data of 77 Super Mini-PNL and 82 ESWL patients. All treatment-related parameters (stone-free rates, number of sessions, duration of treatment, hospitalization, presence of residual fragments, complications, and need for additional intervention) were noted and the two groups were evaluated comparatively.

RESULTS: While ESWL was applied in 82 (51.6%) patients, SMP was applied in 77 (48.4%) patients. The patients who underwent ESWL were similar age with the patients who underwent SMP (6,72±3,71 years versus 6.63±3.59 years) (p=0.87).

The mean value of BMI in the ESWL group was calculated as 20.10±2.01 while it was calculated as 20.23±2.05 in the SMP group. When the ESWL and PNL groups were compared, no statistical difference was found between the two groups in terms of BMI (p=0.68).

The mean stone size of the ESWL group was calculated as 13.74±1.91mm(10-20mm), 149.75±45.46 mm², while the mean value of the SMP group was 14.064±2.6mm(10-20mm), 150.879±50.34 mm² calculated. There was no statistically significant difference between the groups in terms of stone mean (p=(mm)=0.37 p=(mm²)=0.88).

The stone localization distribution of the PNL and ESWL groups was mostly present in the pelvis, and there was no statistical difference between the groups (p>0.05). While erythrocyte suspension replacement was not needed in the ESWL group, 2 patients (5cc/kg) in the SMP group were needed (p>0.005). While the early stone-free rate of SMP was 88.3%, the late-stage stone-free rate was 91%. In the ESWL group, the early stone-free rate was 61%, while the late-stage stone-free rate was 70.73%. When comparing the stone-free rate of the SMP and ESWL groups, a statistically significant difference was observed both in the early and late periods. When the early and late periods of SMP and ESWL were compared within their groups, no statistical difference was observed (Pnl short-long-term p>0.005, ESWL short-long-term p>0.005).

When the Clavien data in the SMP and ESWL groups were compared, no statistical difference was observed (P >0.005). The mean hospital stay in the SMP group was 60.0125±12.6 hours, while the mean procedure time in the ESWL group was 40 minutes + 4 hours of follow-up. While the mean operation time for SMP is 55.18±21.5 minutes, the duration of ESWL procedure takes an average of 40 minutes in a single session.

CONCLUSION: ESWL is still the first treatment of choice for most pediatric kidney stones due to its safe and non-invasive nature. It can be applied as a safe and effective treatment alternative in the pediatric patient population with kidney stones between 10-20 mm, with high stone-free rates and low complication rates obtained in a single session with the SMP modality.

Keywords: Kidney stone, urolithiasis, SMP, ESWL, minimally invasive surgery

Tablo:2 / Table:2

Tablo 2. PNL-ESWL grubunda taş lokalizasyona göre geç dönem tassızlık karşılaştırılması

	PNL				ESWL				P
	Rezidü var (n)	(%)	Rezidü yok (n)	(%)	Rezidü var (n)	(%)	Rezidü yok (n)	(%)	
ÜST POL	1	100,0	0	0	2	33,3	4	66,7	0,999
ORTA POL	2	8,7	21	91,3	5	27,77	13	72,23	<0,05
ALT POL	1	10,0	9	90	5	45,5	6	54,5	<0,05
PELVİS	3	7	40	93	12	25,6	35	74,4	<0,05
Total	7	9	70	91	24	29,27	58	70,73	0,001

PNL-ESWL grubunda taş lokalizasyona göre geç dönem taşsızlık karşılaştırılması
Comparison of late stone-free status according to stone localization in the PNL-ESWL group

PNL-ESWL grubunda taş lokalizasyona göre erken dönem taşsızlık karşılaştırılması

	SMP Rezidü var(n)	%	SMP Rezidü yok(n)	%	ESWL Rezidü var(n)	%	SMP Rezidü yok(n)	%	P
Üst kaliks	1	100	0	0	3	50	3	50	0,999
Orta kaliks	3	13,1	20	86,9	7	38,9	11	61,1	<0,005
Alt ka-liks	1	10	9	90	5	45,45	6	54,55	<0,005
Pelvis	4	9,3	39	90,7	17	36,17	30	63,83	<0,005
Total	9	13,8	68	88,3	32	39	50	61	0,001

Comparison of early stone-free in PNL-ESWL group according to stone localization

	SMP Residue present(n)	%	SMP No residue(n)	%	ESWL Re-sidue pre-sent(n)	%	ESWL No residue(n)	%	P
Upper calyx	1	100	0	0	3	50	3	50	0,999
Middle calyx	3	13,1	20	86,9	7	38,9	11	61,1	<0,005
Lower calyx	1	10	9	90	5	45,45	6	54,55	<0,005
Pelvis	4	9,3	39	90,7	17	36,17	30	63,83	<0,005
Total	9	13,8	68	88,3	32	39	50	61	0,001

SS-084

Mini peruktan nefrolitotomi uygulamalarında spinal anestezi yeterli midir?

Rahmi Aslan
Rahmi ASLAN Yüzüncü yıl üniversitesi, Tıp fakültesi, Üroloji A.D.

AMAÇ: Çocuk hastalarda kullanılan mini perüktan nefrolitotomi (mPNL) günümüzde erişkin hastalarda da kullanılmaya başlanmıştır. Yapılan çalışmalarda perkütan trakt boyutunun küçülmesi ile beraber kanama ve morbidite azalmıştır. mPNL operasyonu spinal ve genel anestezi altında yapılabilmektedir. Biz bu retrospektif çalışmada spinal ve genel anestezi altında yapılan mPNL ameliyatlarının etkinlik ve güvenirliliğini karşılaştırdık.

Gereç ve YÖNTEMLER: Çalışmaya Ekim 2018 ve Ağustos 2022 tarihleri arasında mPNL operasyonu yapılan toplam 94 hasta dahil edildi. Genel anestezi grubunda (grup 1) 62 ve spinal anestezi grubunda (grup 2) 32 hasta mevcuttu. Bütün hastaların taş ve üriner sistem özellikleri, operasyon parametreleri ve postoperatif bulguları kaydedildi. Karşılaştırmalarda Independent Samples t Test, Mann Whitney U ve Ki-Kare testleri kullanıldı. P<0,05 anlamlı kabul edildi.

BULGULAR: Sırasıyla; ortalama yaş, cinsiyet ve taş boyutu açısından iki grup arasında istatistiki olarak anlamlı farklılık saptanmadı (p=0.23, p=0.73, p=0.34). Grup 2 deki hastaların tamamında operasyon başarı ile bitirildi, hiçbir hastada genel anesteziye dönülme ihtiyacı olmadı. Ortalama operasyon süresi grup 2'de anlamlı olarak daha düşüktü. her iki grup için floroskopi süresi benzerdi. Grup 1'de taşsızlık oranı % 79,20 iken grup2'de bu oran % 77,5 olarak kaydedildi ve anlamlı farklılık saptanmadı (p=0,33). Ortalama hastanede kalış süreleri her iki grup için benzer bulundu (p=0,73). Grup 1'de postoperatif baş ağrısı olmazken, grup 2'de 3 hastada postoperatif baş ağrısı oldu.

SONUÇ: mPNL, seçilmiş olgularda genel anesteziye alternatif olarak yüksek başarı ve düşük komplikasyon oranı ile spinal anestezi altında hızlı ve güvenilir bir şekilde yapılabilir.

Anahtar Kelimeler: böbrek taşı, perkütan nefrolitotomi, mini PNL, spinal anestezi

Is spinal anesthesia sufficient in mini- percutaneous nephrolithotomy?

Rahmi Aslan
Van Yüzüncü Yıl University, Faculty of Medicine, Urology Clinic, Van

OBJECTIVE: Mini-percutaneous nephrolithotomy (mPNL), which is used in pediatric patients, is now being used in adult patients as well. In the studies performed, bleeding and morbidity decreased with the reduction of the percutaneous tract size. mPNL operation can be performed under spinal and general anesthesia. In this retrospective study, we compared the efficacy and safety of mPNL surgeries performed under spinal and general anesthesia.

MATERIAL-METHODS: A total of 94 patients who underwent mPNL operation between October 2018 and August 2022 were included in the study. There were 62 patients in the general anesthesia group (group 1) and 32 patients in the spinal anesthesia group (group 2). Stone and urinary system characteristics, operation parameters and postoperative findings of all patients were recorded. Independent Samples t Test, Mann Whitney U and Chi-Square tests were used for comparisons. P<0.05 was considered significant

RESULTS: In order; There was no statistically significant difference between the two groups in terms of mean age, gender and stone size (p=0.23, p=0.73, p=0.34). The operation was completed successfully in all of the patients in Group 2, and none of the patients required conversion to general anesthesia. The mean operation time was significantly lower in group 2. Fluoroscopy time was similar for both groups. While the stone-free rate was 79.20% in group 1, this rate was 77.5% in group 2 and no significant difference was found (p=0.33). The mean hospital stay was similar for both groups (p=0.73). While there was no postoperative headache in group 1, 3 patients in group 2 had postoperative headache.

CONCLUSION: mPNL can be performed quickly and reliably under spinal anesthesia with high success and low complication rate as an alternative to general anesthesia in selected cases

Keywords: kidney stones, percutaneous nephrolithotomy, mini PNL, spinal anesthesia

TABLO / TABLE

Tablo 1. Hastaların demografik bilgileri ve operasyon parametreleri

	Grup 1	Grup 2	*P değeri*
Hasta sayısı, *n*	62	32	>0,05
Erkek/Kadın	38/24	19/13	>0,05
Ortalama yaş(yıl)	45±11,2	46,10,3	>0,05
Ortalama taş yükü(mm^2)	382±120	396±81,2	>0,05
Ortalama operasyon süresi (dk	63,81±11,10	56,21±8,10	**0,038**
Ortalama floroskopi süresi (dk)	5,3±3,1	5,9±4,1	>0,05
Hastanede kalış süresi (saat)	61.3±21.9	63±16.9	>0,05
Taşsızlık oranı	% 79,20	% 77,5	>0,05

SS-085

Pasif dilatasyon sonrası ikinci seans hastalarında floroskopisiz RIRS

Muammer Bozkurt[1], Kamil Gökhan Şeker[2]
[1]Başakşehir Çam ve Sakura Şehir Hastanesi, Üroloji Kliniği, İstanbul
[2]Liv Vadistanbul Hastanesi, Üroloji Kliniği, Istanbul

AMAÇ: Konvensiyonel Retrograd intrarenal cerrahinin (RIRS) bazı evrelerinde floroskopi cerrahiye kolaylıklar sağlamaktadır ancak radyasyon maruziyeti bu tekniğin en büyük dezavantajıdır. RIRS hastalarında alt grup olarak pasif dilatasyondan sonra ikinci seans cerrahi yapılan hastalarda floroskopi kullanılmadan uyguladığımız tekniğin etkili ve güvenli bir yöntem olduğunu göstermeyi amaçladık.

GEREÇLER VE YÖNTEMLER: Ekim 2018 ile Nisan 2020 arasında tek cerrah tarafından yapılan 54 second look RIRS vakasının verileri retrospektif olarak değerlendirildi. Hastaların demografik özellikleri (yaş, cinsiyet), taş özellikleri (lateralite, boyut, sayı, hacim ve yeri), ortalama ameliyat süresi ve peroperatif ve postoperatif komplikasyonların yanı sıra taşsızlık oranı da (SFR) retrospektif olarak değerlendirildi. Sonuçlar stone-free veya klinik önemsiz rezidüel fragmanlar (CIRF) olarak sınıflandırıldı. Komplikasyonlar Dindo-Clavien sınıflandırma sistemi kullanılarak derecelendirildi.

CERRAHİ TEKNİK: Semirijit üretererorenoskopla kılavuz tel vasıtasıyla üreteropelvik bileşkeye ulaşmak için takılan üreteral stent forseps ile distal ucundan çıkarıldı. Üreterenoskop ile UPJ kadar çıkıldı ve Uretereronoskop marker kalemle eksternal üretral meatus seviyesinden işaretlendi. Üreteral akses sheath (UAS) Üreterorenoskop ile işaretlenen uzunluğa uygun olarak işaretlendi. UAS bu seviyeden daha ileriye itilmedi (Şekil 1). UAS kılavuz tel üzerinden nazikçe yerleştirildi ve sonrasında böbrek taşları holmiyum lazer ile fragmante edildi.

BULGULAR: 54 hastanın 37'si erkek, 17'si kadındı. Hastaların ortalama yaşı 43,9+14,4 ve ortalama taş boyutu 17,8+5,07 mm'idi. Major komplikasyon izlenmedi (Clavien derece III-IV). Ameliyat sonrası taşsızlık oranı birinci gün %70,3 (38/54), ve 1. ay ise %83,3 (45/54)'idi. Birinci ayda CIRF %7,4 (4/54) iken rezidüel taş ise %9,3 (5/54) idi.

SONUÇ: Radyasyona maruziyet olmadan yapılan bu tekniğin taşsızlık başarı oranı yüksek ve komplikasyon oranı düşüktür. Endoüroloji konusunda deneyimli cerrahlar için şunu söyleyebiliriz; floroskopisiz teknik, daha önce üreteral stent takılarak pasif dilatasyon yapılan RIRS vakalarında güvenli ve etkilidir.

Anahtar Kelimeler: Fluoroskopisiz, retrograd intrarenal cerrahi, second look, böbrek taşı

Fluoroscopy-free RIRS on the second session after ureteral stent placement

Muammer Bozkurt[1], Kamil Gökhan Şeker[2]
[1]Department of Urology, Basaksehir Cam and Sakura City Hospital, Istanbul, Turkey
[2]Department of Urology, Liv Hospital Vadistanbul, Istanbul, Turkey

AIM: Fluoroscopy is used in some stages of the conventional Retrograde Intrarenal Surgery (RIRS) procedure and is beneficial. On the other hand, radiation exposure is its most obvious disadvantage. As a subgroup, we aimed to show that fluoroscopy-free technique is safe and effective in patients who underwent RIRS after passive dilatation.

MATERIALS-METHODS: Between October 2018 and April 2020, 54 cases of second session RIRS of renal stones performed by a single surgeon were retrospectively evaluated. Patients' demographic characteristics (age, gender), stone features (laterality, size, number, volume, and location), mean operative time, and, perioperative and postoperative complications, as well as the stone-free rate (SFR), were all retrospectively evaluated. The results were classified as stone free, clinical insignificant residual fragments (CIRF), and presence of residual stones. Complications were graded using the Clavien–Dindo classification system.

Surgical technique: Ureteral stent was removed from its distal end with forceps. It was entered ureter with the semirigid ureterorenoscope using the guidewire and it was provided access to Ureteropelvic Junction (UPJ). The Ureterorenoscope was marked with a marker pen at the external urethral meatus (EUM) level. UAS was marked by measuring according to the mark on the ureterorenoscope (Figure 1). The UAS has not been pushed further than this level. UAS was gently inserted over the guidewire and kidney stones were fragmented with a holmium laser.

RESULTS: Of the 54 patients, 37 were male and 17 were female. The mean age of the patients was 43.9+14.4 years and the mean stone size was 17.8+5.07 mm. All of complications were minor. There were no major complications (Clavien grade III–IV). The stone-free rate was 70.3% (38/54) on the first day after surgery and 83.3% (45/54) 1 month afterward, respectively. In the first month after surgery, CIRF was 7.4% (4/54) while residual stone was 9.3% (5/54).

CONCLUSION: This technique has a high stone-free success rate and a low complication rate without the use of radiation. For surgeons experienced in endourology, we can say that the fluoroscopy-free technique is safe and effective in secondary-session RIRS cases which passive dilatation was performed by inserting a ureteral catheter before.

Keywords: Fluoroscopy-free, retrograde intrarenal surgery, second session, renal stones

Figure 1 Figure 1

Measuring and marking the UAS according to the mark on the ureterorenoscope

SS-086

Supin Perkütan Nefrolitotomide Tecrübenin Akses ve Floroskopi Zamanları Üzerine Etkisi

Rıdvan Kayar, Emre Tokuç
Sağlık Bilimleri Üniversitesi, Haydarpaşa Numune SUAM, İstanbul

AMAÇ: Son dönemlerde hem umut verici taşsızlık oranları hem de hasta konforu açısından perkütan nefrolitotomi operasyonlarında supin pozisyon (sPNL) gündeme gelmiştir. Bu çalışmanın amacı, kliniğimizde yapılan sPNL operasyonlarında artan tecrübenin taşa ulaşmak için gereken akses deneme sayısı/süresi ve floroskopi süresi üzerine etkisini araştırmaktır.

MATERYAL-METOD: Mart 2021 ve Ocak 2023 tarihleri arasında kliniğimizde sPNL yapılan 66 hastanın verileri incelendi. Multiple akses yapılan 3 hasta, daha önce nefrostomisi olan 4 hasta ve akses sağlanamayan 1 hasta olmak üzere toplam 8 hasta çalışma dışı bırakıldı. Operasyon tarihlerine göre ilk 29 hasta grup 1, son 29 hasta grup 2 olmak üzere 58 hasta çalışmaya dahil edildi. Gruplar akses sayısı, başarılı aksese kadar geçen süre ve floroskopi süresi ve taşsızlık oranı (SFR) açısından birbirleriyle karşılaştırıldı. İstatistiksel analizde Student t-test kullanıldı. $p<0.05$ istatistiksel anlamlı kabul edildi.

BULGULAR: Grup 1'deki hastaların ortalama akses deneme sayısı 2.82±1,56 ve Grup 2'de 2,03±1,15 idi ve Grup 2'de akses deneme sayısı anlamlı biçimde daha azdı ($p=0.03$, $p<0.05$). Başarılı akses sürelerine karşılaştırıldığında, Grup 2'de akses süresi Grup 1'e göre anlamlı biçimde daha azdı ($p<0.001$, $p<0.05$). Skopi sürelerine bakıldığında ise, Grup 2'de ortalama süre daha az olmasına rağmen Grup 1 ile aralarında anlamlı farklılık saptanamadı ($p=0.65$). Grup 1'de SFR %86.6, Grup 2'de SFR %90 idi.

SONUÇ: Tecrübe arttıkça sPNL'de başarılı akses için gereken deneme sayısı ve süre azalmaktadır. Skopi sürelerindeki azalmanın anlamlılık göstermemesi, tecrübenin artıkça daha kompleks taşlara girişim yapılmasına bağlanabilir. sPNL'nin öğrenme eğrisini belirleyecek daha fazla parametreli ve kapsamlı çalışmalara ihtiyaç mevcuttur.

Anahtar Kelimeler: supin perkütan nefrolitotomi, taşsızlık oranı, floroskopi, akses

The Effect of Experience on Access and Floroscopy Times in Supine Percutaneous Nephrolithotomy

Rıdvan Kayar, Emre Tokuç
University of Health Sciences, Haydarpaşa Numune SUAM, Istanbul, Turkey

OBJECTIVE: Recently, supine position (sPNL) has come to the fore in percutaneous nephrolithotomy operations in terms of both promising stone-free rates and patient comfort. The aim of this study is to investigate the effect of increasing experience in sPNL operations performed in our clinic on the number and duration of access attempts and fluoroscopy time required to reach the stone.

MATERIAL-METHODS: The data of 66 patients who underwent sPNL in our clinic between March 2021 and January 2023 were analyzed. A total of 8 patients, including 3 patients with multiple access, 4 patients with previous nephrostomy, and 1 patient whom access could not be achieved, were excluded from the study. According to the date of operation, 58 patients, including the first 29 patients in group 1 and the last 29 patients in group 2, were included in the study. The groups were compared with each other in terms of number of access attempts, time to successful access, fluoroscopy time and stone-free rate (SFR). Student's t-test was used for statistical analysis. $p<0.05$ was considered statistically significant.

RESULTS: The mean number of access attempts was 2.82±1.56 in Group 1 and 2.03±1.15 in Group 2, and the number of access attempts was significantly less in Group 2 ($p=0.03$, $p<0.05$).. When compared to successful access times, the access time in Group 2 was significantly less than in Group 1 ($p<0.001$, $p<0.05$). Considering the duration of fluoroscopy, no significant difference was found between Group 1 and Group 1, although the mean time was shorter in Group 2 ($p=0.65$). SFR was 86.6% in Group 1 and 90% in Group 2.

CONCLUSION: As experience increases, the number of attempts and time required for successful access in sPNL decreases. The insignificance of the decrease in fluoroscopy times can be attributed to the intervention of more complex stones as the experience increases. There is a need for more parameterized and comprehensive studies that will determine the learning curve of sPNL.

Keywords: supine percutaneous nephrolithotomy, stone-free rate, floroscopy, access

sPNL yapılan hastaların gruplar arası karşılaştırmaları

	Grup 1 (n:29)	Grup 2 (n:29)	p
Akses Deneme Sayısı (n)	2.82±1.56	2.03±1.15	0.033
Başarılı Akses Süresi (saniye)	494.37±390.61	209.83±165.24	<0.001
Skopi Süresi (saniye)	108.41±76.33	99.58±73.32	0.65
Taşsızlık Oranı (SFR) %	%86.6	%90	

Comparisons of groups of patients who underwent sPNL

	Group 1 (n:29)	Group 2 (n:29)	p
Number of Access Attempts (n)	2.82±1.56	2.03±1.15	0.033
Time to Successful Access (sec)	494.37±390.61	209.83±165.24	<0.001
Floroscopy Time (sec)	108.41±76.33	99.58±73.32	0.65
Stone-Free Rate (SFR) %	%86.6	%90	

SS-087

Üreter taşına bağlı akut renal kolik tedavisinde birinci basamak tedavi olarak erken üreterolitotripsi

Ramazan Uğur[1], İlyas Yağmur[2]
[1]Başakşehir Çam ve Sakura Şehir Hastanesi,İstanbul
[2]Viranşehir Devlet Hastanesi, Şanlıurfa

AMAÇ: Renal kolik nedeniyle başvuruda bulunan ve taş protokolünde çekilen bilgisayarlı tomografide üreter taşı saptanan hastalara birincil tedavi olarak erken üreterolitotripsi yapılabilirliğini değerlendirmek.

GEREÇ-YÖNTEM: Eylül 2020 ile Mart 2022 yılları arasında üreter taşı nedeniyle tedavisi yapılan hastalar hastane online veri tabanı ve hasta dosyaları üzerinden geriye dönük olarak değerlendirildi. İlk 24 saat içerisinde opere edilenler erken litotripsi yapılan hastalar olarak tespit edildi. Dâhil edilme kriteri olarak yaş, cinsiyet ve eşlik eden hastalık gibi herhangi bir kısıtlayıcı faktör belirlenmedi. İdrar analizi tüm hastalara yapılırken, sadece akut faz yüksekliği olan ve klinik açıdan sepsis olma ihtimali olan hastalarda idrar kültürü alındı. Tüm hatalara profilaktik antibiyotik olarak 3.kuşak sefolosporin yapıldı. Tüm cerrahiler genel anestezi altında yapıldı. Birincil sonlanım noktası olarak erken litotripsi yapılmasının taşsızlık ve komplikasyon oranlarının literatür ile benzerlik gösterip göstermediğini değerlendirmektir. İkincil sonlanım noktası olarak da taşsızlık ve komplikasyonlar üzerine etkili olabilecek demografik, klinik, laboratuar, görüntüleme ve operatif değişkenlerin etkisini değerlendirmektir.

BULGULAR: Dâhil etme kriterlerine göre çalışmaya 219 hasta dâhil edildi. Erkek hasta sayısı 162 iken kadın hastaların sayısı 57 idi. Proksimal, orta, distal ve üreterovezikal bileşke taşı olarak sırasıyla; 22, 37, 128 ve 32 oldukları görüldü. Sağ tarafta taşı olan 107 hasta iken sol tarafta taşı olan 112 hasta vardı. Hastanede kalış süresi ortalaması 1,33 gün olduğu görüldü. İdrar analizi tüm hastalara yapılırken, idrar kültürünün sadece 77 hastada alındığı belirlendi. Üç hastada taş migrasyonu, iki hastada narkotik analjezik gerektiren post-op ciddi yan ağrısı, bir hastada 38ºC üzerinde ateş yüksekliği ve iki hastada post-op yoğun bakım ünitesinde takip ihtiyacı gerektiren sepsis olmak üzere toplamda sekiz hastada(%4) komplikasyon olduğu gözlendi. Komplikasyon gelişen sekiz hastanın dördünün(%50) proksimal üreter taşı olduğu görüldü. Komplikasyon gelişen grupta %88 üreteral stent takılmışken, komplikasyon olmayanlarda %73 oranında daha az stent takıldığı görülmekte. Taşsızlık oranına bakıldığında ise %92 taşsızlık elde edildiği görülmekte. Taşsızlık elde edilemeyen hastaların %64'ünün(11/17) proksimal üreter taşı olduğu tespit edildi. Taşsızlık elde edilen ve edilmeyen gruplarlarda; taş boyutu, taş lokalizasyonu, stent yerleştirme, başarısız akses, operasyon süresi, komplikasyonlar, beyaz küre yüksekliği ve idrar kültürü alınmasının istatistiksel anlamlı($p<0,05$) farklılık olduğu görüldü. İdrar kültürü alınmış olmasının anlamlı farklı olmasının yanında alınan idrar kültüründe üreme olması açısından gruplar arasında anlamlı farklılık olmadığı($p>0,05$) gözlendi. Komplikasyonlar açısından olan ve olmayan gruplar arasında; taş boyutu, taş lokalizasyonu, stent yerleştirme, başarısız akses, operasyon süresi, taşsızlık durumu, hastanede kalış süresi, serum reaktif protein, kreatinin ve idrar kültürü alınmasının istatistiksel anlamlı($p<0,05$) farklılık olduğu görüldü.

SONUÇ: Sonuç olarak üreter taşı olan, renal kolik ile başvuran hastalarda; medikal ekspulsive tedavi, üreteral stent takılması, perkütan nefrostomi ve geç üreterolitotirpsi yapılabileceği gibi uygun hastalarda erken birincil tedavi olarak üreterolitotripsi de yapılabileceğini düşünmekteyiz. Kanıt değeri yüksek veriler elde etmek ve daha sağlıklı çıkarımlarda bulunabilmek için, prospektif, randomize kontrollü çalışmalara ihtiyaç duyulmaktadır.

Anahtar Kelimeler: Üreter taşları, Üreterolitotripsi, Birinci basamak tedavi

Early ureterolithotripsy as a first-line treatment of acute renal colic for ureteral stones

Ramazan Uğur[1], İlyas Yağmur[2]
[1]Başakşehir Çam and Sakura City Hospital, İstanbul, Turkey
[2]Viransehir State Hospital, Şanlıurfa, Turkey

AIM: To evaluate the feasibility of early ureterolithotripsy as the primary treatment for patients with renal colic who were found to have ureteral stones in computed tomography taken in the stone protocol.

MATERIALS-METHODS: Patients treated for ureteral stones between September 2020 and March 2022 were evaluated retrospectively through the hospital online database and patient files.Patients who were operated within the first 24 hours were identified as those who underwent early lithotripsy.No limiting factors such as age, gender and concomitant disease were determined as inclusion criteria.While urinalysis was performed in all patients, urine cultures were obtained only in patients with acute phase elevation and clinical possibility of sepsis.Third generation cephalosporin was administered to all patients as a prophylactic antibiotic.All surgeries were performed under general anesthesia.The primary endpoint was to evaluate whether the stone-free and complication rates of early lithotripsy were similar to those in the literature.The secondary endpoint is to evaluate the effects of demographic, clinical, laboratory, imaging and operative variables that may have an impact on stone-free and complications.

RESULTS: According to the inclusion criteria, 219 patients were included in the study. While the number of male patients was 162, the number of female patients was 57.Number of patients with proximal, middle, distal and ureterovesical junction stones, respectively;they were 22, 37, 128 and 32.While there were 107 patients with stones on the right side, there were 112 patients with stones on the left.The mean hospital stay was 1.33 days. Urine culture was taken in 77 patients.Complications were observed in eight patients (4%), including stone migration in three patients, post-op severe flank pain requiring narcotic analgesics in two patients, fever over 38ºC in one patient, and sepsis requiring follow-up in the post-op intensive care unit in two patients.Four (50%) of the eight patients who developed complications were found to have proximal ureteral stones.While 88% of the ureteral stent was inserted in the group with complications, 73% less stent was inserted in the non-complicated group.When we look at the stone-free rate, it is seen that 92% stone-free is achieved.It was determined that 64% (11/17) of the patients who could not be stone-free had proximal ureteral stones.In stone-free and non-stone-free groups;Stone size, stone localization, stent placement, failed access, operation time, complications, white blood cell elevation and urine culture were found to be statistically significant($p<0.05$) differences.Although the urine culture was significantly different, it was observed that there was no significant difference between the groups in terms of growth in the urine culture taken ($p>0.05$).Among the groups with and without complications;stone size, stone localization, stent placement, failed access, operation time, stone-free status, hospital stay, serum reactive protein, creatinine and urine culture were found to be statistically significant ($p<0.05$) differences.

CONCLUSION: As a result, in patients with renal colic due to ureteral stones; In addition to medical expulsive therapy, ureteral stent placement, percutaneous nephrostomy and late ureterolithotripsy, we think that ureterolithotripsy can be performed as early primary therapy in suitable patients.Prospective, randomized controlled studies are needed in order to obtain data with high evidential value and to make healthier inferences

Keywords: Ureteral stones, Ureterolithotripsy, First-line treatment

SS-088

1 cm veya Daha Küçük Böbrek Taşlarında Seçilmiş Olgularında JJ stent yerleştirmeden Yapılan Retrograd İntrarenal Cerrahi. Üreteral Kateterizasyon Önemli mi?

Yasin Yitgin, Ayhan Karaköse
İstinye Üniversitesi, Üroloji Anabilim Dalı, İstanbul

GİRİŞ: 1 cm veya daha küçük böbrek taşlarının tedavisinde JJ stentsiz retrograd intrarenal cerrahinin (RİRC) güvenliğini ve etkinliğini değerlendirmek.

YÖNTEMLER: 1 cm veya daha küçük böbrek taşları nedeniyle komplike olmayan retrograd intrarenal cerrahi uygulanan 103 hastanın verileri retrospektif olarak incelendi. Üç grup oluşturuldu. RİRC işleminde 33 hastadan oluşan Grup 1'e JJ stent yerleştirilmedi, 36 hastadan oluşan grup 2'ye açık uçlu üreteral stent yerleştirildi ve 34 hastadan oluşan grup 3'e JJ stent yerleştirildi. Hastaların demografik verileri, taş karakterleri ile operatif ve postoperatif verileri analiz edildi. Tüm hastalarda postoperatif ağrı vizüel analog skala (VAS) ile değerlendirildi.

BULGULAR: Demografik veriler ve taş özellikleri açısından gruplar arasında anlamlı fark yoktu. Postoperatif erken dönemde (ilk 24 saat) grup 1'de VAS skorları anlamlı olarak yüksek iken, postoperatif 1. hafta kontrolünde grup 3'te anlamlı olarak daha yüksek bulundu. Ameliyat sonrası ateşli idrar yolu enfeksiyonu açısından üç grup arasında anlamlı fark yoktu.

SONUÇ: Postoperatif erken dönemde analjezi ihtiyacında artış olsa da seçilmiş olgularda JJ stent takılmadan da etkili ve güvenli retrograd intrarenal cerrahinin yapılabilmektedir. Önerdiğimiz yöntem sayesinde seçili hastalarda stent semptomları yaşanmayacak ve stent çıkarılması için ek bir müdahaleye gerek duyulmayacaktır

Anahtar Kelimeler: Retrograd intrarenal cerrahi, üreter kateterizasyonu, görsel analog ölçeği, üreteral stent ile ilgili şikayetler

Retrograde Intrarenal Surgery Without JJ stent placement in Selected Cases of Renal Stones of 1 cm or Less. Does Ureteral Catheterization Matter?

Yasin Yitgin, Ayhan Karaköse
Istinye University, Department of Urology, Istanbul

INTRODUCTION: To evaluate the safety and efficacy of without JJ stent retrograde intrarenal surgery (RIRS) for the management of renal stones of 1 cm or less.

METHODS: The data of 103 patients who underwent uncomplicated retrograde intrarenal surgery for kidney stones of 1 cm or less were retrospectively analyzed. We formed three groups. Group 1 consisted of 33 patients were not placed JJ stent, group 2 consisted of 36 patients were placed open-tip ureteral stent and group 3 consisted of 34 patients were placed JJ stent in the RIRS procedure. Demographic data of patients and stone characters, as well as operative and postoperative data were analysed. Postoperative pain in all patients was evaluated using visual analogue scale (VAS).

RESULTS: There were no significant differences between the groups for demographic data and stone characteristics. While the VAS scores were significantly higher in group 1 in the early postoperative period (first 24 hours), a significant higher was found in group 3 in the postoperative 1st week control. There were no significant difference between the three groups in terms postoperative febrile urinary tract infection.

CONCLUSION: Although there may be an increase in the need for analgesia in the early postoperative period, we support that effective and safe retrograde intrarenal surgery can be performed without JJ stent placement in selected cases. Thanks to the method we recommend, stent symptoms will not be experienced in selected patients and no additional intervention will be required for stent removal.

Keywords: Retrograde intrarenal surgery, ureteral catheterization, visual analogue scale, ureteral stent-related complaints

RIRS hastalarının operatif parametrelerinin karşılaştırılması (JJ stentli, açık uçlu üreteral stent (OUS) yerleştirilmiş ve JJ stentsiz)

	Grup 1 n=33 JJS (-)	Grup 2 n=36 OUS (+)	Grup 3 n=34 JJS (+)
Operation time (min)	33.3±7.2(25-50)	36.1±7.7(25-50)	38.8±6.9(30-52)
f-URS time (min)	22.7±5.3(15-30)	24.5±4.4(17-30)	26.2±3.8(20-30)
Flouroscopy time (sec)	3.8±2(0-9)	4.3±2.5(1-10)	5.6±2.8(1-12)
VAS1	4.7±1.8	3.6±1	3.3±1.2
VAS2 • flank pain • suprapubic pain • inguinal pain • genitalia pain	1.35±0.57 1.18±0.78 1.08±0.34 1.20±1.28	1.73±1.76 1.39±0.98 1.40±0.42 1.70±1.10	3.40±3.85 3.13±1.31 2.27±1.34 2.04±3.02
Non-routine analgesic medication	12 (%36)	3 (%8)	2 (%6)
Febrile UTI	3 (%9)	4 (%11)	2 (%6)

VAS1= ameliyat günü değerlendirilen VAS VAS2= ameliyat sonrası 1. hafta kontrolünde değerlendirilen VAS

Comparison of operative parameters of RIRS patients with JJ stent, placed open-tip ureteral stent (OUS) and without JJ stent

	Group 1 n=33 JJS (-)	Group 2 n=36 OUS (+)	Group 3 n=34 JJS (+)
Operation time (min)	33.3±7.2(25-50)	36.1±7.7(25-50)	38.8±6.9(30-52)
f-URS time (min)	22.7±5.3(15-30)	24.5±4.4(17-30)	26.2±3.8(20-30)
Flouroscopy time (sec)	3.8±2(0-9)	4.3±2.5(1-10)	5.6±2.8(1-12)
VAS1	4.7±1.8	3.6±1	3.3±1.2
VAS2 • flank pain • suprapubic pain • inguinal pain • genitalia pain	1.35±0.57 1.18±0.78 1.08±0.34 1.20±1.28	1.73±1.76 1.39±0.98 1.40±0.42 1.70±1.10	3.40±3.85 3.13±1.31 2.27±1.34 2.04±3.02
Non-routine analgesic medication	12 (36%)	3 (8%)	2 (6%)
Febrile UTI	3 (9%)	4 (11%)	2 (6%)

VAS1= visual analogue scale evaluated on the day of operation VAS2= visual analogue scale evaluated at the postoperative 1st week control

SS-089

Mekanik litotriptör: Göz ardı edilmiş bir ekipman

Mehmet Sevim, Mustafa Baturay Çetinkaya

Kütahya Sağlık Bilimleri Üniversitesi, Evliya Çelebi Eğitim ve Araştırma Hastanesi

Hipokrat yemininde de geçen ve insanlık tarihi kadar eski olan mesane taşı, üriner sistem taş hastalıklarının yaklaşık %5'ini oluşturmaktadır. Genellikle benign prostat hiperplazisi olan 60 yaşından büyük erkek hastalarda, ayrıca üriner disfonksiyonu olan nörolojik hastalarda görülmektedir (1,2). Yıllar içerisinde teknolojik gelişmelere bağlı olarak üriner sistem taş hastalıklarında çeşitli tedavi yöntemleri kullanılmıştır. Transüretral sistolitotripsi, extracorporeal shock wave lithotripsy (ESWL), perkütan sistolitotripsi ve açık sistolitotomi günümüzde en sık tercih edilen yöntemlerdendir. Transüretral yaklaşım özellikle lazer teknolojisindeki gelişmeler ile daha çok önem kazanmış, rezidü taş parçası kalmaması ve tek bir operasyon ile çözüme ulaşılabilen endoskopik bir işlem olması nedeni ile günümüzde daha çok tercih edilmektedir. Çeşitli enerji kaynakları ve cerrahi ekipmanların kullanıldığı endoskopik yaklaşımda; mekanik, ultrasonik, pnömotik ve lazer enerjisi, tedavi araçları olarak kullanılabilmektedir.

AMAÇ: Çalışmamızda mesane taşı hastalığında mekanik litotriptor kullanımının etkinlik ve güvenliğinin değerlendirilmesini amaçladık.

MATERYAL-METOD: Çalışmamıza Kütahya Sağlık Bilimleri Üniversitesi Evliya Çelebi Eğitim Araştırma Hastanesine Ocak 2020-Ocak 2023 tarihleri arasında başvuran 194 hastayı dahil edildi. Operasyonları benzer cerrahi deneyime sahip cerrahlar tarafından gerçekleştirilen ve retrospektif olarak değerlendirilen hastaların demografik verileri, cerrahi operasyon süreleri, kullanılan cerrahi ekipmanlar, taş boyutu, toplam taş yükü, post operatif komplikasyon gerçekleşeme durumu ve sistolitotripsi sonrası yapılan ek tedaviler kayıt altına alındı.

BULGULAR: Çalışmaya dahil edilen 194 hasta mekanik litotripsi ve lazer litripsi grubu olarak ikiye ayrıldı. Mekanik litotripsi grubundaki 140 hastanın yaş ortalaması 65,44±14,74 yıl iken, lazer litotripsi grubundaki 54 hastanın 67,91±14,58 yıl idi(p=0.297). Mekanik litotripsi grubundaki 140 hastanın 117'si spinal anestezi ile, 23'ü genel anestezi ile opere edilirken, lazer litotripsi grubundaki 54 hastanın 44'ü spinal, 10'u genel anestezi ile opere edildi (p=0.728). Mekanik litotripsi grubunda 49 hastada ek cerrahi girişim uygulanmadı. 59 hastaya tur-p, 10 hastaya internal üretratomi, 6 hastaya tur-m, 10 hastaya urs yapıldı. Lazer litotripsi grubunda 14 hastaya ek cerrahi girişim yapılmadı. 4 hastaya internal üretratomi, 31 hastaya tur-p, 2 hastaya tur-m, 3 hastaya urs yapıldı (p=0,360). Mekanik litotripsi grubunda litotripsi süresi 52,29±28,86 dk iken, lazer litotripsi grubunda 62,69±22,83 dk idi(p=0,01). Mekanik litoripsi grubunda en büyük taş boyutu 1,79±1,00 iken lazer litotripsi grubunda 1,82±1,14 cm idi(p=0,870). Mekanik litotripsi grubunda toplam taş boyutu 2,33±1,67 cm iken, lazer litotripsi grubunda 2,25±1,97 cm idi (p=0,779). Mekanik litoripsi grubunda 133 hastada komplikasyon izlenmedi. 1 hastada perop mesane perforasyonu, 6 hastada postop dönemde üretral darlık izlendi. Lazer litotripsi grubunda ise 52 hastada komplikasyon izlenmedi. 2 hastada postop dönemde üretral darlık izlendi(p=0,809).

SONUÇ: Çalışmamızda taş boyutları ve yükleri arasında anlamlı fark izlenmeyen hastalarda mekanik litotriptör kullanımında cerrahi sürenin anlamlı olarak kısaldığı ve komplikasyon oranlarının diğer cerrahi teknikler ile benzer olduğu görüldü. Mekanik litotriptör ile ilgili benzer cerrahi deneyime sahip olan hekimler ile yapılan çalışmamızda, komplikasyon oranları literatüre göre (%9-25) düşük olarak gözlendi. Çalışmamız mesane taşlarında mekanik litotriptör kullanımının güvenliği ve etkinliği ile ilgili mevcut literatüre katkıda bulunmaktadır.

Anahtar Kelimeler: Mesane Taşları, Litolapaksi, Litotripsi

Mechanical lithotriptor: An underrated equipment

Mehmet Sevim, Mustafa Baturay Çetinkaya
Kütahya University of Health Sciences, Evliya Celebi Training and Research Hospital

Background: Bladder stone, which is also mentioned in the Hippocratic oath and is as old as human history, constitutes approximately 5% of urinary system stone diseases. It is generally seen in male patients older than 60 years with benign prostatic hyperplasia, and also in neurological patients with urinary dysfunction (1,2). Over the years, various treatment methods have been used in urinary system stone diseases depending on technological developments.

OBJECTIVE: In our study, we aimed to evaluate the efficacy and safety of mechanical lithotriptor use in bladder stone disease.

METHODS: Our study included 194 patients who applied to Kütahya Health Sciences University Evliya Çelebi Training and Research Hospital between January 2020 and January 2023. The demographic data of the patients, whose operations were performed by surgeons with similar surgical experience and evaluated retrospectively, surgical operation times, surgical equipment used, stone size, total stone burden, occurrence of post-operative complications, and additional treatments after cystolithotripsy were recorded.

RESULTS: 194 patients included in the study were divided into mechanical lithotripsy and laser litripsy groups. The mean age of 140 patients in the mechanical lithotripsy group was 65.44±14.74 years, while the mean age of 54 patients in the laser lithotripsy group was 67.91±14.58 years (p=0.297). While 117 of 140 patients in the mechanical lithotripsy group were operated under spinal anesthesia and 23 were operated under general anesthesia, 44 of 54 patients in the laser lithotripsy group were operated under spinal and 10 under general anesthesia (p=0.728). No additional surgical intervention was performed in 49 patients in the mechanical lithotripsy group. Tur-p was performed in 59 patients, internal urethratomy was performed in 10 patients, tur-m was performed in 6 patients, and urs was performed in 10 patients. Internal urethratomy was performed in 4 patients, tur-p in 31 patients, tur-m in 2 patients, and urs in 3 patients (p=0.360). The duration of lithotripsy was 52.29±28.86 minutes in the mechanical lithotripsy group, while it was 62.69±22.83 minutes in the laser lithotripsy group (p=0.01). The largest stone size was 1.79±1.00 in the mechanical lithotripsy group, while it was 1.82±1.14 cm in the laser lithotripsy group (p=0.870). While the total stone size was 2.33±1.67 cm in the mechanical lithotripsy group, it was 2.25±1.97 cm in the laser lithotripsy group (p=0.779). No complications were observed in 133 patients in the mechanical lithotripsy group. Peropal bladder perforation was observed in 1 patient, and urethral stenosis was observed in 6 patients in the postoperative period. No complications were observed in 52 patients in the laser lithotripsy group. Urethral stenosis was observed in 2 patients in the postoperative period (p=0.809).

CONCLUSION: In our study, it was observed that the surgical time was significantly shortened and the complication rates were similar to other surgical techniques in the use of mechanical lithotripter in patients in whom no significant difference was observed between stone sizes and loads. In our study conducted with physicians with similar surgical experience with mechanical lithotripter, complication rates were observed to be lower (9-25%) compared to the literature.

Keywords: Bladder Calculi, Bladder Stones, Litholapaxy, Lithotripsy

Mekanik/lazer bulgular / Mechanical/laser findings

mekanikvslazer

		Frequency	Valid Percent	Cumulative Percent
Valid	mekanik	140	72,2	72,2
	lazer	54	27,8	100,0
	Total	194	100,0	
Missing	System	105		
Total		299		

Group Statistics

	mekanikvslazer	N	Mean	Std. Deviation	Std. Error Mean
YAS	mekanik	140	65,44	14,749	1,247
	lazer	54	67,91	14,584	1,985

P=0,297

Anestrzii * mekanikvslazer Crosstabulation

Count

		mekanikvslazer		Total
		mekanik	lazer	
Anestrzii	1	117	44	161
	2	23	10	33
Total		140	54	194

P=0,728

Group Statistics

	mekanikvslazer	N	Mean	Std. Deviation	Std. Error Mean
OPERASYON SÜRESİ (DK)	mekanik	140	52,29	28,866	2,440
	lazer	54	62,69	22,835	3,107

P=0,019

Group Statistics

	mekanikvslazer	N	Mean	Std. Deviation	Std. Error Mean
TAŞ BOYUTU	mekanik	140	1,799	1,0035	,0848
	lazer	54	1,826	1,1460	,1559

P=0.870

Group Statistics

	mekanikvslazer	N	Mean	Std. Deviation	Std. Error Mean
TOPLAM TAŞ YÜKÜ	mekanik	140	2,333	1,6707	,1412
	lazer	54	2,254	1,9738	,2686

0,779

Komplikasyon * mekanikvslazer Crosstabulation

Count

		mekanikvslazer		Total
		mekanik	lazer	
Komplikasyon	yok	133	52	185
	darlık	6	2	8
	perforasyon	1	0	1
Total		140	54	194

P=0,809

Ekprosedür * mekanikvslazer Crosstabulation

Count

		mekanikvslazer		Total
		mekanik	lazer	
Ekprosedür	yok	49	14	63
	üretratomi	10	4	14
	turp	59	31	90
	turm	6	2	8
	urs	16	3	19
Total		140	54	194

P=0,360

Mechanical/laser findings / Mechanical/laser findings

SS-090

2 cm'den Büyük Böbrek ve Proksimal Üreter Taşlarında ESWL

Kadir Eryılmaz, Gönenç Kuş, Osman Ergün
Süleyman Demirel Üniversitesi Tıp Fakültesi, Üroloji Kliniği

GİRİŞ: Uluslararası klavuzlarda hem 1 cm'den büyük proksimal üreter taşları için ve hem de 2 cm'den büyük böbrek taşları için ikinci tedavi seçeneği olarak ekstrakorporeal shock wawe lithotripsy (ESWL) önerilmektedir. Yaşanan teknolojik gelişmeler, üriner sistem taş tedavilerinin bir birlerine karşı olan avantaj ve dezavantajlarında değişkenlikler yaşanmasına sebep olabilmektedir. Biz bu çalışmamızda 2cm'den büyük proksimal üreter ve böbrek taşlarında ESWL tedavisinin sonuçlarını değerlendirdik.

YÖNTEM: Kliniğimize 36 ay boyunca başvuran (Ocak 2020 – Ocak 2023) 2 cm'den büyük proksimal üreter ve böbrek taşı olan ESWL uyguladığımız hastalar retrospektif olarak tarandı. Hastaların demografik verileri, taş özellikleri ve tedavi sonuçları kayıt altına alındı. ESWL tedavisi 'Elmed multimed classis lithohripsy' cihazı ve 'Elmed C kollu lithoscopy' cihazı ile yapıldı. ESWL işlemi taşsızlık sağlandığında ve ya hastalar 3 seansı tamamladığında sonlandırıldı. Tüm hastalara her bir seansta 100 Hz frekans ile toplamda 2500-3000 arasında atım yapıldı. İşleme 8 volt ile başlandı ve hastaların tolere edebildiği güce kadar çıkıldı(maksimum 20volt). İşlem tüm hastalarda aç karnına uygulandı. Rutin olarak işlem öncesinde intramuskuler non-steroidal antiinflamatuar uygulandı, işlem sonrasında ise medikal ekspulsiyon tedavisi uygulandı.

BULGULAR: Çalışmaya 24 hasta dahil edildi. Hastaların 19'u erkek, 5'i kadındı. Hastaların yaş ortalaması 53,45(41-73) idi. İşlem öncesi çekilen direk üriner sistem grafilerinde (DÜSG) taşın uzun çapı ortalaması 21,83(20-31) olarak hesaplandı. Bilgisayarlı tomografilerinde (BT) ise toplam taş yükü ortalaması 2818,25mm3 idi. 14 hastaya sol, 10 hastaya sağ taraf işlem yapıldı. 4 hastanın taşı proksimal üreter, 3 hastanın taşı üreteropelvik bileşke, kalan 17 hastanın taşı ise böbrek içinde idi. 1 hastanın at nalı böbreği mevcuttu. ESWL işlemi öncesi 4 hastaya double J katater takıldı. 10 hastada geçirilmiş taş operasyonu ve ya ESWL öyküsü mevcuttu. İşlem öncesi 3 hastada tek üriner ünitde multiple taş mevcuttu. Multiple taşlı hastalarda istatistiki analize hastaların en büyük taşının boyutu dahil edildi. Yine ESWL seansları sonrası parçalı taşı olan hastaların en büyük taşının en uzun çapı ortalamaya dahil edildi. ESWL öncesi taşın en uzun çap ortalaması 21,83 mm iken 1. seans sonrası 11,57 mm; 2. seans sonrası 8,58 mm; 3. seans sonrası 5,25 mm idi ve istatistiki olarak arada anlamlı fark tespit edildi ($p<0,05$). Üç hastada 1. seans, Üç hastada 2. Seans, sekiz hastada 3. Seans ESWL sonrası taşsızlık sağlandı. ESWL sonunda 7 hastaya URS, 1 hastaya flexible URS, 1 hastaya PNL operasyonları yapıldı.

SONUÇ: ESWL ürolitiyazis hastalarında daha az invaziv olması, düşük komplikasyon oranları ve teknolojik gelişmelerle tedavide önemli bir yer tutmaktadır. Yaklaşık 40 yıldır uygulanan güvenliği kanıtlanmış bir yöntemdir. Çalışmamız da 2cm'den büyük taşı olan hastalarda ESWL ile %58 oranında taşsızlık sağlanmış olup, %62 hastada ek tedaviye gerek görülmemiştir. 2 cm'den büyük taşlarda ESWL seçeneği mutlaka göz önünde bulundurulmalıdır. Ancak bu konuda daha fazla parametre ile yapılmış ve geniş serili çalışmalara ihtiyaç vardır.

Anahtar Kelimeler: ESWL, Proksimal üreter taşı, Böbrek taşı

ESWL in Kidney and Proximal Ureteral Stones Larger than 2 cm

Kadir Eryılmaz, Gönenç Kuş, Osman Ergün
University of Süleyman Demirel, Faculty of Medicine, Department of Urology

INTRODUCTION: ESWL is recommended as the second treatment option for both proximal ureteral stones larger than 1 cm and kidney stones larger than 2 cm in international guidelines. Technological developments can cause variability in the advantages and disadvantages of urinary system stone treatments against each other. In this study, we evaluated the results of ESWL treatment in proximal ureters and kidney stones larger than 2 cm.

METHODS: Patients who applied to our clinic for 36 months (January 2020 – January 2023) with proximal ureter and kidney stones larger than 2 cm in whom we underwent ESWL were retrospectively scanned. The ESWL procedure was terminated when stone-free was achieved or when the patients completed 3 sessions. All patients received a total of 2500-3000 beats with a frequency of 100 Hz in each session. The procedure was started with 8 volts and increased to the power that the patients could tolerate (maximum 20 volts). Intramuscular non-steroidal anti-inflammatory was applied routinely before the procedure, and medical expulsion therapy was applied after the procedure.

RESULTS: 24 patients were included in the study. The mean age of the patients was 53.45 (41-73). In the urinary system radiographs taken before the procedure, the average long diameter of the stone was calculated as 21.83 (20-31). In computed tomography (CT), the mean total stone load was 2818.25mm3. The stones of 4 patients were in the proximal ureter, the stones of 3 patients were in the ureteropelvic junction, and the stones of the remaining 17 patients were in the kidney. A double J catheter was inserted in 4 patients before the ESWL procedure. Before the procedure, 3 patients had multiple stones in a single urinary unit. The size of the largest stone of the patients was included in the statistical analysis in patients with multiple stones. Again, the longest diameter of the largest stone of the patients with comminuted stones after ESWL sessions was included in the average. While the mean of the longest diameter of the stone was 21.83 mm before ESWL, it was 11.57 mm after the first session; 8.58 mm after the 2nd session; After the third session, it was 5.25 mm and a istatistically significant difference was detected ($p<0.05$). Stone free was achieved after the first session in three patients, the second session in three patients, and the third session of ESWL in eight patients. At the end of ESWL, URS was performed in 7 patients, flexible URS in 1 patient, and PNL in 1 patient.

CONCLUSION: ESWL has an important place in the treatment of urolithiasis patients with its less invasiveness, low complication rates and technological developments.. In our study, stone-free was achieved in 58% of patients with stones larger than 2 cm with ESWL, and additional treatment was not required in 62% of the patients. For stones larger than 2 cm, the ESWL option should definitely be considered. However, studies with more parameters and large series are needed on this subject.

Keywords: ESWL, Proximal ureteral stone, Kidney stone

SS-091

Taş hastalığı olan anomalili böbreklerde retrograd intrarenal cerrahi sonuçlarının retrospektif analizi

Kemal Bala[1], Mücahit Uğur[1], Reha Ordulu[1], Emrah Küçük[2], Turgut Serdaş[1], Ekrem Akdeniz[1], Mahmut Ulubay[1], Mustafa Kemal Atilla[1]
[1]Samsun Üniversitesi, Samsun Eğitim ve Araştırma Hastanesi, Üroloji Kliniği, Samsun
[2]Akçakale Devlet Hastanesi, Üroloji Kliniği, Şanlıurfa

GİRİŞ: Çalışmamızın amacı taşlı anomalili böbreklerde uyguladığımız retrograd intrarenal cerrahi sonuçlarını değerlendirmektir.

METHOD: Kliniğimizde Ocak 2016-Aralık 2022 tarihleri arasında böbrek taşı nedeniyle takip edilen renal anomalili hastaların verileri retrospektif olarak değerlendirildi. Hastaların yaşı, cinsiyeti, taş lokalizasyonu, taş alanı, taş dansitesi (Hounsfield ünitesi) ve taşsızlık durumu kaydedildi. Tüm işlemler genel anestezi altında, dorsal litotomi pozisyonda, ihtiyaç halinde 11-13 Fr üretral erişim kılıfı kullanılarak fleksibl üreteroskop (Flex-X2, Karl Storz) ile yapıldı Çalışmamız ilgili yönergelere ve yönetmeliklere (Helsinki Deklarasyonu ve Uluslararası İyi Klinik Uygulamalar Kılavuzları) uygun olarak yürütüldü.

BULGULAR: Çalışmamıza yaş ortalaması 47,82 ± 12,3 yıl olan 23 hasta alındı. Dokuz (%39,1) hastada at nalı böbrek, altı (%26,1) hastada ektopik böbrek, altı (%26,1) hastada rotasyon anomalisi ve iki (%8,7) hastada duplike üreter mevcuttu (Figür 1). Ortalama taş alanı 144,21 ± 107,7 mm2 ve ortalama taş dansitesi 1001,78 ± 306,24 HU olarak bulundu. Tek seansta hastaların %69,6'sında taşsızlık sağlanmışken ek yöntemler ile final taşsızlık oranı %78,3 olarak saptandı.

SONUÇ: Çalışmamıza göre taşlı anomalili böbreklerde fleksibl üreteroskopi teknik olarak zor olabilse de güvenli ve etkili bir tedavi yöntemidir. Hasta sayımızın az olması nedeniyle bu konuyla ilgili geniş serili çalışmalara ihtiyaç olduğunu düşünüyoruz.

Anahtar Kelimeler: Anomalili böbrek, fleksible üreteroskopi, taş hastalığı

Retrospective analysis of retrograd intrarenal surgery results of stone disease in anomalous kidneys

Kemal Bala[1], Mücahit Uğur[1], Reha Ordulu[1], Emrah Küçük[2], Turgut Serdaş[1], Ekrem Akdeniz[1], Mahmut Ulubay[1], Mustafa Kemal Atilla[1]
[1]Department of Urology, Samsun Training and Research Hospital, Samsun University, Samsun, Türkiye
[2]Urology Clinic, Akcakale State Hospital, Sanliurfa, Türkiye

INTRODUCTION: The aim of our study is to evaluate the results of retrograde intrarenal surgery performed to stone disease in anomalous kidneys.

METHOD: The patients with stone disease in anomaly kidney who underwent flexible ureterorenoscopy between January 2016 and December 2022 were reviewed retrospectively. Patients' age, gender, stone location, stone area, stone density (Hounsfield unit) and stone-free status were recorded. Each surgery was performed under general anesthesia in the dorsal lithotomy position. A 11-13 Fr ureteral access sheath was placed when needed. All procedures were performed using flexible ureteroscope (Flex-X2, Karl Storz). Our study was conducted in accordance with the Helsinki principles and international Good Clinical Practice guidelines.

RESULTS: A total of 23 patients with a mean age of 47.82 ± 12.3 years were included in our study. Nine (39.1%) patients had horseshoe kidneys, six (26.1%) patients had ectopic kidneys, six (26.1%) patients had rotational anomaly, and two (8.7%) patients had a duplicate ureter (Figure 1). The mean stone area was 144.21 ± 107.7 mm2 and the mean stone density was 1001.78 ± 306.24 HU. While stone-free was achieved in 69.6% of the patients in a single session, the final stone-free rate was found to be 78.3% with additional procedure.

DISCUSSION: According to our study, although flexible ureteroscopy may be technically difficult stone disease with anomalous kidneys, it is a safe and effective treatment method. Due to the small number of our patients, we think that there is a need for large series studies on this subject.

Keywords: Anomalous kidney, flexible ureteroscopy, stone disease

Figür 1. Taşlı anomalili böbreklerin radyolojik görüntüleri (a: Atnalı böbrekte taş; b: Pelvik böbrekte mono-J stent)
Figure 1. Radiological images of stone in anomalous kidneys (a: Stone in horseshoe kidney; b: Mono-J stent in pelvic kidney)

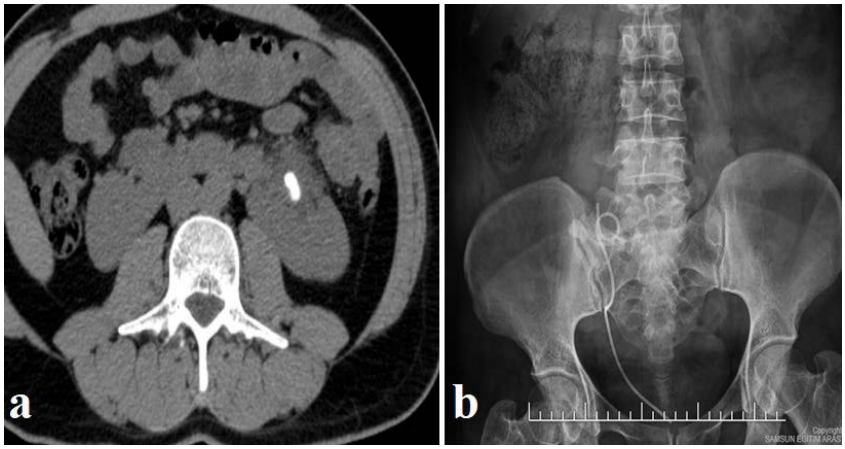

SS-092

Unutulmuş, taşlaşmış üreteral stentlere yaklaşım: Tek merkez deneyimi

Mert Hamza Özbilen[1], Erdem Kisa[2]
[1]Sağlık Bilimleri Üniversitesi Adana Şehir Eğitim ve Araştırma Hastanesi, Üroloji Ana Bilim Dalı, Adana
[2]Medicana International İzmir Hastanesi, İzmir

GİRİŞ-AMAÇ: Üreteral double-J-stentler (DJS) günümüz üroloji pratiğinde kendine yaygın yer bulmaktadır. Kullanımındaki temel amaç üst üriner sistemin drenajının sağlanmasıdır. Tedavi sırasında uygulanan stentlerin ne kadar süre tutulması gerektiğine ilişkin net bir konsensüs bulunmamaktadır. Ancak polimer bazlı DJS'lerin genellikle 3-6 aydan daha uzun süre tutulması önerilmemektedir. Yaygın kullanımının yanı sıra çeşitli sebeplerle bu stentler unutulabilmektedir. Unutulmuş üreteral stentlerin (ÜS) zamanla taşlaşması mümkündür. Taşlaşan ÜS'ler ürologlar için ciddi zorluk oluşturmaktadır ve çoğu zaman sistoskopik girişim ile çekilmesi mümkün olmamaktadır. Aynı zamanda obstrüksiyon, enfeksiyon, kanama, böbrek yetmezliği ve ölüm dahil çok sayıda komplikasyona sebep olmaktadır. Günümüzde unutulmuş ve taşlaşmış ÜS'lere yaklaşıma ilişkin algoritma bulunmamaktadır. Ancak taşlaşmış DJS'lere yönelik ameliyatların zorluğu nedeniyle bu tedavi zorluğunu tahmin etmek için çeşitli derecelendirme sistemleri tanımlanmıştır. Bu derecelendirme sistemleri arasında en yaygın kullanılanlar için KUB (kidney,ureter,bladder) skoru ve FECal (forgotten,encrusted,calcified) derecelendirmesidir. Bu çalışmada kliniğimizde taşlaşmış DJS'e sahip olan hastalar, bu hastalara uygulanan tedaviler ve bu tedavilerin etkinliğinin paylaşılması amaçlanmıştır.

YÖNTEM-GEREÇLER: Sağlık Bilimleri Üniversitesi İzmir Tepecik Eğitim ve Araştırma Hastanesi'nde taşlaşmış polimer bazlı DJS nedeniyle 2013-2022 yılları arasında tedavi görmüş 40 hastanın verileri retrospektif olarak toplandı ve kaydedildi. Tüm hastalar girişim öncesi ve girişim sonrasında bilgisayarlı tomografi ile değerlendirildi. KUB sistem skoru, böbrek, üreter ve mesane içindeki taşlaşmış stentin 3 farklı bölümünün taş yükü skorlarının maksimum taşlaşma çapına göre 1'den 5'e kadar bir skala kullanılarak belirlenen toplamıdır. FECal derecelendirme sistemi, taşın boyutuna, konumuna ve stent taşlaşma derecesine dayalıdır ve derece 1'den 5'e kadar derecelendirilir.

BULGULAR: Mevcut veriler değerlendirildiğinde DJS'nin çekilmemesinin nedeni genellikle hasta uyumunun düşük olmasıydı (%77,5).(Figür 1) DJS'nin kalış süresi ortalama 17,9 aydı. DJS'nin çekilmesine yönelik uygulanan başlıca tedavi üreterorenoskopi (URS) (%77,5) ve sistolitotripsi (%50)'ydi. Hastaların yarısında tek tedavi modalitesi ile DJS çekilebilmişken %32,5'inde iki ayrı modalite uygulanması gerekti. Hastaların %80'inde tek cerrahi yeterliyken %17,5'inde iki cerrahi uygulandı. Ortalama operasyon süresi 83,1 dakika, ortalama yatış süresi 2 gündü. Hiçbir hastada açık cerrahi uygulanmadı. Hiçbir hastada komplikasyon meydana gelmedi. Tüm hastaların DJS'sinin çekilmesine rağmen uygulanan işlemlerden sonra taşsızlık yalnızca %67,5 hastada sağlanabildi.

SONUÇLAR: Taşlaşan DJS'lerin çekilmesi işlemi iyi bir planlama ve multiodal yaklaşım gerektirebilecek zorlu bir işlemdir. DJS çekilse dahi stent çevresinde kırılan taşların çıkarılamaması nedeniyle taşsızlık sağlanamayabilir. DJS takılan hastaların tedaviye uyum göstermesi ve bu konuda bilgilendirilmesi oldukça önemlidir.

Anahtar Kelimeler: double j stent, üreter stenti, taşlaşmış, unutulmuş

Approach to forgotten, encrusted ureteral stents: A single-center experience

Mert Hamza Özbilen[1], Erdem Kisa[2]
[1]Department of Urology, Health Sciences University Adana City Training and Research Hospital, Adana, Turkey
[2]Medicana International Izmir Hospital, Izmir

INTRODUCTION- AIM: Ureteral double-J-stents (DJS) are widely used in today's urology practice. The main purpose of its use is to provide drainage of the upper urinary system. There is no consensus on how long stents should be kept during treatment. However, it is generally not recommended to keep polymer-based DJSs longer than 3-6 months. In addition to their widespread use, these stents can be forgotten for various reasons. It is possible for forgotten ureteral stents (USs) to become encrusted over time. Encrusted USs pose a serious challenge for urologists, and they are often not possible to be removed by cystoscopic intervention alone. It also causes many complications including obstruction, infection, bleeding, kidney failure and even death. Currently, there is no algorithm for approaching forgotten and encrusted USs. However, due to the difficulty of surgery for encrusted DJS, various grading systems have been defined to estimate this treatments' difficulty. Among these grading systems, the most commonly used are KUB (kidney, ureter, bladder) and FECal (forgotten, encrusted, calcified) scores. In this study, it is aimed to share the information of patients with encrusted DJS, the treatments applied to these patients and the effectiveness of these treatments in our clinic.

MATERIAL-METHODS: The data of 40 patients who were treated for encrusted polymer-based DJS in Health Sciences University Izmir Tepecik Training and Research Hospital between 2013- 2022 were collected and recorded retrospectively. All patients were evaluated with computed tomography before and after the intervention. KUB system score is the sum of the stone burden scores of 3 different parts of an encrusted stent within the kidney, ureter and bladder determined by using a scale from 1 to 5 according to the maximal diameter of encrustation. FECal grading system is based on the stone size, location and degree of stent encrustation and scored from Grade 1 to 5.

RESULTS: Considering the available data, the reason for not removing DJS was generally because of poor patient compliance (77.5%).(Figure 1) The mean indwelling US time was 17.9 months. The main treatments for DJS removal were ureterorenoscopy (URS) (77.5%) and cystolithotripsy (50%). While DJS could be removed with a single modality in half of the patients, two different modalities were required in 32.5% of the patients. While a single surgery was sufficient in 80% of the patients, two surgeries were performed in 17.5%. The mean operation time was 83.1 minutes, and the mean length of hospital stay was 2 days. Open surgery was not performed in any patient. No complications occurred in any patient. Although DJSs of all patients could be removed, only 67.5% of the patients were stone-free after the procedures.

CONCLUSIONS: The process of removing encrusted DJSs is a challenging one that may require good planning and multimodal approach. Even if the DJS is removed, stone-free status may not be achieved because the broken stones around the stent cannot be removed. It is very important for DJS patients to comply with treatment and to be informed about it.

Keywords: double j stent, ureteral stent, encrusted, forgotten

Unutulmuş,Taşlaşmış DJS Yaklaşım Sonuçlarımız / Our Forgotten, Encrusteed DJS Approach Results

Unutulmuş,Taşlaşmış DJS Yaklaşım Sonuçlarımız	
Hasta sayısı: (n)	40
Ortalama yaş:	46,7 (18-83)
Cinsiyet: -Erkek (n) (%) -Kadın (n) (%)	 26 (%65) 14 (%35)
Yönü: -Sağ (n) (%) -Sol (n) (%)	 21 (%52,5) 19 (%47,5)
Stentin çekilmeme nedeni: -Uyumun düşük olması (n) (%) -İletişim zayıflığı (n) (%) -Covid-19 (n) (%)	 31 (%77,5) 7 (%17,5) 2 (%5)
Taşlaşma yeri: -Böbrek (n) -Üreter (n) -Mesane (n) -Üretra (n)	 15 23 31 1
Ortanca KUB skoru:	7 (3-15)
Ortanca FECal skoru:	3 (1-5)
Stentin kalış süresi: (ay)	17,9 (3-95)
Uygulanan toplam tedavi türü: -ESWL (n) (%) -Sistolitotripsi (n) (%) -URS (n) (%) -RIRS (n) (%) -PCNL (n) (%)	 5 (%12,5) 20 (%50) 31(%77,5) 8 (%20) 11 (%27,5)
Uygulanan modalite sayısı: -1 (n) (%) -2 (n) (%) -3 (n) (%) -3'ten fazla (n) (%)	 20 (%50) 13 (%32,5) 4 (%10) 3 (%7,5)
Uygulanan cerrahi sayısı: -1 (n) (%) -2 (n) (%) -3 (n) (%)	 32 (%80) 7 (%17,5) 1 (%2,5)
Ortalama operasyon süresi: (dk)	83,1 (5-240)
Ortalama yatış süresi: (gün)	2 (1-11)
Postoperatif 1.ay BT'de taşsızlık oranı: (n) (%)	27 (%67,5)

Unutulmuş,Taşlaşmış DJS Yaklaşım Sonuçlarımız
Our Forgotten, Petrified DJS Approach Results

SS-093

Üreteroskopi Yapılan Hastalarda Üreteral Hasarın PULS Derecelendirme Sistemi Kullanılarak Değerlendirilmesi

Mesut Berkan Duran[1], Mustafa Aydın[3], Lokman İrkilata[3], Hakan Yıldız[2], Reha Ordulu[2], Kemal Bala[2], Mücahid Uğur[2], Mustafa Kemal Atilla[2]
[1]Pamukkale Üniversitesi Üroloji Anabilim Dalı,Denizli
[2]Samsun Üniversitesi Üroloji Anabilim Dalı,Samsun
[3]Samsun Eğitim ve Araştırma Hastanesi,Samsun

AMAÇ: Üreteroskopik girişimler sonrası üreter hasarının standardize edilmesi komplikasyonların yönetimi açısından büyük önem taşımaktadır. Bu çalışma ile PULS (Post-Ureteroscopic Lesion Scale) derecelendirme sistemi kullanılarak üreteral erişim kılıfı (ÜEK) ile birlikte retrograd intrarenal cerrahi (RIRS) yapılan, ÜEK kullanılmayarak RIRS yapılan ve semi-rigid üreteroskop ile taş tedavisi yapılan hastalarda üreteral hasarın ve ona etki eden faktörlerin değerlendirilmesi amaçlanmıştır.

GEREÇ-YÖNTEM: 1 Kasım 2020 ile 31 Aralık 2022 arasında kliniğimizde üreter veya böbrek taşı nedeniyle endoskopik olarak opere edilen erişkin hastalar prospektif olarak incelenmiştir. Öncesinde Double J Stent (DJS) takılan, ilk denemede ÜEK yerleştirilemeyip balon dilatasyonu veya pasif dilatasyon yapılan, üst üriner sistem malignitesi olan ve 18 yaşından küçük hastalar çalışma dışı bırakılmış olup hastalar ÜEK ile RIRS yapılan, ÜEK kullanılmayarak RIRS yapılan ve semi-rigid üreteroskop ile taş tedavisi yapılanlar olmak üzere 3 gruba ayrılarak birbirleriyle karşılaştırılmıştır.

BULGULAR: Çalışmaya 100 semi-rigid üreteroskop ile taş tedavisi yapılan, 58 ÜEK kullanılmayarak RIRS yapılan ve 44 ÜEK ile RIRS yapılan olmak üzere toplam 202 hasta dahil edildi. Hastaların ortalama yaşı 50 (20-89) idi. Taşların 46'sı (%22,8) alt üreterde, 15'i (%7,4) orta üreterde, 47'si (%23,3) üst üreterde, 53'ü (%26,2) böbrek renal pelviste, 19'u (%9,4) böbrek alt kaliskte, 13'ü (6,4) böbrek orta kalikste ve 9'u (%4,5) böbrek üst kalikste lokalize idi. Hastaların 19'unda (%9,4) üreter hasarı tespit edilmemişken 150'sinde (%74,3) PULS 1, 31'inde (%15,3) PULS 2, 1'inde (%0,5) PULS 3 ve 1'inde (%0,5) PULS 4 üreter hasarı saptanmıştır (Tablo 1). Semi-rigid üreteroskop ile taş tedavisi yapılan, ÜEK kullanılmayarak RIRS yapılan ve ÜEK ile RIRS yapılan hastalar arasında PULS derecelendirme sistemine göre üreter hasarı açısından anlamlı fark saptanmamıştır. ÜEK kullanılarak yapılan RIRS olgularında operasyon süresi; semirijit URS ve ÜEK kullanılmadan yapılan RIRS olgularına göre anlamlı daha fazla bulunmuştur($p < 0.001$).Ayrıca Semirijit URS olgularında alt üreterdeki lezyon oranı,ÜEK kullanılarak yapılan RIRS ve ÜEK kullanılmadan yapılan RIRS olgularına göre anlamlı daha fazla bulunmuştur($p=0.003$) (Tablo 2).PULS 0, 1 ve 2 üreter hasarı tespit edilen hastalar birbirleriyle karşılaştırıldığında yaş, cinsiyet,BMI,ASA skoru, taş sayısı, taş alanı, taş HU,operasyon süresi ve hastanede yatış süresi açısından anlamlı fark saptanmamıştır.Ayrıca PULS 1 lezyonlar alt üreterde; üst üreter ve orta üretere kıyasla anlamlı daha fazla bulunmuştur($p<0,001$) (Tablo3).

SONUÇ: Çalışmamızda operasyon grupları arasında üreter hasarı derecesi açısından anlamlı fark tespit edilmemiştir.Semirijit URS'de lezyonlar daha çok alt üreterde izlenmiş olup, PULS 1 lezyonlar yine alt üreterde anlamlı olarak daha fazla görülmüştür.

Anahtar Kelimeler: Üreter hasarı, Üreteroskopi, PULS

Evaluation of Ureteral Damage in Patients Undergoing Ureteroscopy by Using the PULS

Mesut Berkan Duran[1], Mustafa Ayđın[3], Lokman İrkilata[3], Hakan Yıldız[2], Reha Ordulu[2], Kemal Bala[2], Mücahid Uğur[2], Mustafa Kemal Atilla[2]
[1]Pamukkale University Department of Urology,Denizli
[2]Samsun University Department of Urology, Samsun
[3]Samsun Training and Research Hospital, Samsun

AİM:Standardization of ureteral damage after ureteroscopic interventions is of great importance in terms of management of complications.With this study, using PULS (Post-Ureteroscopic Lesion Scale); it was aimed to evaluate ureteral damage and the factors affecting it in patients who underwent retrograde intrarenal surgery (RIRS) with ureteral access sheath (UAS), RIRS without UAS, and semi-rigid ureteroscope that was used in stone surgery.

MATERIAL-METHODS: Adult patients who underwent endoscopic surgery for ureteral or kidney stones in our clinic between November 1, 2020 and December 31, 2022 were prospectively investigated. Patients who had a Double J Stent (DJS) before, who could not be placed in the UAS at the first attempt, who underwent balloon dilatation or passive dilatation, who had upper urinary tract malignancy and were younger than 18 years of age were excluded from the study. The patients were compared with each other by dividing them into 3 groups: RIRS with UAS, RIRS without UAS, and semi-rigid ureteroscope.

RESULTS: 202 patients were included in the study, 100 of whom were performed with a semi-rigid ureteroscope, 58 with RIRS without using a UAS, and 44 with RIRS with a UAS. The mean age of the patients was 50 (20-89). 46 (22.8%) of the stones were in the lower ureter, 15 (7.4%) in the middle ureter, 47 (23.3%) in the upper ureter, 53 (26.2%) in the renal pelvis, 19 (9.4%) were located in the lower calyx, 13 (6.4) in the middle calyx, and 9 (4.5%) in the upper calyx. While ureteral damage was not detected in 19 (9.4%) patients, PULS 1 in 150 (74.3%) patients, PULS 2 in 31 (15.3%) patients, PULS 3 in 1 (0.5%), PULS 4 ureteral damage was detected in 1 (0.5%) (Table 1). There was no significant difference in terms of ureteral damage according to the PULS grading system between the patients who underwent semi-rigid ureteroscope, RIRS without using UAS,RIRS with using UAS. Operation time in RIRS cases using UAS; It was found to be significantly higher than in the cases of semirigid URS and RIRS without the use of UAS ($p < 0.001$). In addition, the rate of lesions in the lower ureter in semirigid URS cases was found to be significantly higher than in RIRS using UAS and RIRS without UAS ($p=0.003$) (Table 2). When patients with PULS 0, 1 and 2 ureteral damage were compared with each other, there is no significant difference was found in terms of age, gender, BMI, ASA score, number of stones, stone area, stone HU, and duration of hospitalization. In addition, PULS 1 lesions are in the lower ureter; it was found to be significantly higher than the upper ureter and middle ureter ($p<0.001$) (Table 3).

CONCLUSION: In our study, no significant difference was found between the operation groups in terms of the degree of ureteral damage. In semirigid URS, lesions were mostly observed in the lower ureter, and PULS 1 lesions were again significantly more common in the lower ureter.

Keywords: Ureteral damage, Ureteroscopy, PULS (Post-Ureteroscopic Lesion Scale)

Tablo / Chart

Parametreler			Hasta grubu
Yaş, median (min-max)			50 (20-89)
Erkek cinsiyet, n (%)			132 (%65,3)
BMI (kg/m²), median (min-max)			27.07 (17.30-47.75)
ASA skoru, n(%)	1		31 (%15,3)
	2		131 (%64,9)
	3		39 (%19,3)
	4		1 (%0,5)
Taş sayısı, median (min-max)			1 (1-6)
Taş alanı (mm²), median (min-max)			65 (6-1080)
Taş HU, mean ± SD			988.29± 283,04
Taş lokalizasyonu, n (%)	Böbrek üst kaliks		9 (%4,5)
	Böbrek orta kaliks		13 (%6,4)
	Böbrek alt kaliks		19 (%9,4)
	Böbrek renal pelvis		53 (%26,2)
	Üst üreter		47 (%23,3)
	Orta üreter		15 (%7,4)
	Alt üreter		46 (%22,8)
Operasyon, n (%)	Semirigid URS		100 (%49,5)
	RIRS	Sheath +	44 (%21,8)
		Sheath -	58 (%28,7)
Operasyon süresi (dk), median (min-max)			40 (15-120)
Lezyon yeri, n (%)	Yok		16 (%7,9)
	Üst üreter		54 (%26,7)
	Orta üreter		33 (%16,3)
	Alt üreter		99 (%49,0)
PULS Grade, n (%)	0		19 (%9,4)
	1		150 (%74,3)
	2		31 (%15,3)
	3		1 (%0,5)
	4		1 (%0,5)
Hastanede yatış süresi, median (min-max)			1 (0-5)

		Semirigid URS n=100 (%49,5)	RIRS Sheath - n=58 (%28,7)	RIRS Sheath +n=44 (%21,8)	P
PULS, n (%)	0	10 (%52,6)	7 (36,8%)	2 (10,5%)	0.099
	1	67 (%44,7)	47 (%31,3)	36 (24,0%)	
	2	21 (%67,7)	4 (%12,9)	6 (19,4%)	
Hastanede yatış süresi		1 (0-5)	1 (0-1)	1 (0-3)	0.894
Operasyon süresi		30 (0-120)	40 (25-100)	60 (40-120)	**<0.001**
Lezyon yeri, n (%)	Yok	9 (56,3%)	5 (31,3%)	2 (12,5%)	**0.003**
	Üst üreter	20 (37,7%)	17 (32,1%)	16 (30,2%)	
	Orta üreter	15 (45,5%)	17 (51,5%)	1 (3,0%)	
	Alt üreter	54 (55,1%)	19 (19,4%)	25 (25,5%)	

Unless otherwise stated, values are presented median (min-max).

		PULS 0 N=19	PULS 1 N=150	PULS 2 N=31	P
Yaş, yıl		47 (28-78)	50 (21-89)	49 (23-74)	0.840
Cinsiyet, erkek,n (%)		13 (68,4%)	96 (64,0%)	23 (74,2%)	0.537
BMI		25.7 (22,9-38.1)	27.3 (17,3-47.7)	26.3 (22,3-36.2)	0.580
ASA skoru,n (%)	1	3 (15,8%)	22 (14,7%)	5 (16,1%)	0.639
	2	14 (73,7%)	100 (66,7%)	17 (54,8%)	
	3	2 (10,5%)	27 (18,0%)	9 (29,0%)	
	4	0 (0%)	1 (0,7%)	0 (0%)	
Taş sayısı		1 (1-4)	1 (1-6)	2 (1-5)	0.101
Taş alanı		50 (20-1080)	65 (6-600)	75 (12-260)	0.769
Taş HU		1010 (482-1700)	1000 (300-1600)	1090 (330-1450)	0.344
Operasyon süresi		30 (0-90)	40 (15-120)	35 (20-90)	0.304
Hastanede kalış süresi		1 (0-1)	1 (0-5)	2 (0-1)	0.173
Lezyon yerin (%)	Yok	16 (84,2%)	0 (0%)	0 (0%)	**<0.001**
	Üst üreter	0 (0%)	41 (27,3%)	12 (38,7%)	
	Orta üreter	1 (5,3%)	26 (17,3%)	6 (19,4%)	
	Alt üreter	2 (10,5%)	83 (55,3%)	13 (41,9%)	

Unless otherwise stated, values are presented median (min-max).

SS-094

Üroloji Kliniğinde Sıklıkla Önerdiğimiz Taş Operasyonlarının En Yaygın Video Platformu Youtube Videolarının Kalitesinin Araştırılması

Abdulkadir Özmez
Haseki Eğitim ve Araştırma Hastanesi

GİRİŞ: Böbrek taşı ameliyatına; taş boyutuna, lokalizasyonuna, yol açtığı tıbbi sonuçlarına(sepsis, akut böbrek yetmezliği..) göre hasta ile detaylı konuşarak karar veririz. Çoğunlukla endoskopik veya perkütan olarak bilinen minimal invaziv yöntemleri, bazen açık yöntemi de tercih etmekteyiz. Günümüzde hastaların çoğu internet üzerinden geçirecekleri operasyon hakkında bilgi arayışına girmektedirler. Çalışmamızın hedefi böbrek taşı ameliyatı ile ilişkili Youtube videolarının kalitesini değerlendirmek.

MATERYAL-METOD: En geniş ve en popüler video portalı olan Youtube'da 'Böbrek Taşı Ameliyatı' yazılarak arama yapıldı. En alakalı bulunan ilk 50 çalışma, değerlendirmemize dahil edildi. Videoların beğenilme, beğenilmeme sayıları, beğenilme oranı, videoların uzunlukları, yorum sayıları, kaliteleri JAMA(Journal of the American Medical Association), GQS(Global Quality Score) skorları ile değerlendirildi. Videolarda üzerinde durulan ameliyat yöntemleri not edildi. Videoların tamamının uzman doktor ve üzeri medikal doktorlar tarafından yayınlandığı izlendi. Doktorların tamamı özel kurumlarda çalışmakta idi. Doktorlar uzman doktor ve diğer(doçent ve profesör) olarak iki gruba ayrıldı.

BULGULAR: Toplam incelenen 50 videodan 27 si uzman(%54), 23(%46) ü doçent veya proffesör doktorlar tarafından yayınlanmıştı. Videoların ortalama izlenme sayısı 29879 idi. Ortalama video uzunluğu 3,9±3,2 dk olarak bulundu. Uzman doktorlar tarafından yayınlanmış videoların JAMA, GQS skorlarının, izlenme ve beğeni sayılarının istatistiksel olarak anlamlı derecede düşük olduğu saptandı. Video süresi ile video kalitesi arasında istatistiksel bir ilişki bulunamadı. Videoların 24(%48) ünde sadece URS(üreterorensokop) ile yapılan ameliyatlardan bahsedilirken, videoların 9'unda birden çok ameliyat yönteminden bahsedilmiş.

SONUÇ: Yüklenen videolar arasında doçent veya professör doktorlar tarafından yayınlananların uzmanlar tarafından yayınlanan videolardan daha kaliteli olduğu, izleyiciler tarafından daha çok tercih edildiği belirlendi. Ancak YouTube™'daki böbrek taşı ameliyatı ile ilgili videoların kalitesi genel olarak yüksek izlenmedi

Anahtar Kelimeler: Youtube, Böbrek Taşı Ameliyatı, JAMA, GQS

Investigation of the Quality of Youtube Videos, the Most Common Video Platform of Stone Operations We Frequently Recommend in Urology Clinic

Abdulkadir Özmez
Haseki Training and Research Hospital

INTRODUCTION: Kidney stone surgery; We decide by talking to the patient in detail according to the size of the stone, its localization, and its medical consequences (sepsis, acute kidney failure..). We mostly prefer minimally invasive methods known as endoscopic or percutaneous, sometimes open method. Today, most of the patients search for information about the operation they will undergo over the internet. The aim of our study is to evaluate the quality of Youtube videos related to kidney stone surgery.

MATERIAL-METHOD: A search was made on Youtube, the largest and most popular video portal, by typing 'Kidney Stone Surgery'. The top 50 most relevant studies were included in our evaluation. The number of likes and dislikes, the rate of likes, the length of the videos, the number of comments, and the quality of the videos were evaluated with JAMA (Journal of the American Medical Association), GQS (Global Quality Score) scores. The surgical methods discussed in the videos were noted. It was observed that all of the videos were broadcast by specialist doctors and higher medical doctors. All of the doctors were working in private institutions. Doctors were divided into two groups as specialist and other (associate professor and professor).

RESULTS: Of the 50 videos reviewed, 27 (54%) were published by specialists and 23 (46%) were published by associate professors or professors. The average number of views of the videos was 29879. The mean video length was found to be 3.9±3.2 minutes. It was determined that the JAMA, GQS scores, and the number of views and likes of the videos published by specialist doctors were statistically significantly lower. No statistical relationship was found between video duration and video quality. In 24 (48%) of the videos, only surgeries performed with URS (ureterorenoscope) were mentioned, while in 9 of the videos, more than one surgical method was mentioned.

CONCLUSION: Among the uploaded videos, it was determined that those published by associate professors or professors were of higher quality than the videos published by experts, and were more preferred by the audience. However, the quality of the videos about kidney stone surgery on YouTube™ was not generally highly viewed.

Keywords: Youtube, Kidney Stone Surgery, JAMA, GQS

SS-095

Böbrek ve üreter taş operasyonlarında, taş özellikleri ve operasyon öncesi tedavinin klinik değerlendirilmesi

Salih Yıldırım, Emre Burak Şahinler, Cahit Şahin
Sağlık Bilimleri Üniversitesi, Sancaktepe Şehit Prof. Dr. İlhan Varank Eğitim ve Araştırma Hastanesi, Üroloji Anabilim Dalı, İstanbul

GİRİŞ-AMAÇ: Böbrek ve üreter taşlarında operasyon öncesi uygulanan tedavinin (MET), taş lokalizasyonunun ve taş boyutlarının operasyon sonrası üreteral stent (DJ) takılma oranları ve komplet fragmantasyon oranları üzerindeki etkisinin araştırılması amaçlandı.

GEREÇ ve YÖNTEMLER: Kliniğimizde yapılan üreterorenoskopi (URS) vakaları retrospektif olarak derlendi. Operasyon sonrası hastalara DJ takılma ve hastaların komplet fragmentasyon oranları kıyaslandı.

BULGULAR: Çalışmaya 69 hasta dâhil edildi. Ortalama yaş 45,29 du. Hastaların 16'sı kadın, 53'ü erkekti. Operasyon öncesi 44 hasta tedavi almadı, 25 hasta MET aldı. Operasyon sonrası 55 hastaya DJ stent takıldı, 14 hastaya takılmadı. Taş boyutu 9 mm ve üzerinde olan hastalar, 9 mm'den küçük taşı olan hastalarla kıyaslandığında operasyon sonrası DJ stent takılma oranları arasında anlamlı olarak fark mevcuttu (p:0,06). Proksimal üreter ve intrarenal taşlara yapılan operasyon sonrasında DJ stent takılma oranı, orta ve distal üreter taşları ile kıyaslandığında anlamlı olarak fazlaydı (p:0,012). Operasyon öncesi tedavi alan ve almayan gruplar kıyaslandığında, operasyon sonrası DJ stent takılma oranları arasında anlamlı fark yoktu. Taş lokalizasyonları, büyüklükleri ve operasyon öncesi tedavi verilme durumları kıyaslandığında komplet fragmantasyon açısından gruplar arasında anlamlı olarak fark görülmedi.

TARTIŞMA: Kliniğimizdeki böbrek ve üreter taşı operasyonu planlanan vakalarda, boyutu daha fazla olan veya proksimaldeki taşlarda operasyon sonrası DJ stent takılma işlemi daha fazla uygulanmaktadır. Bu uygulamanın tedavi ve takipte faydalı olabileceği düşünülebilir. Üreter taşı operasyonu planlanan vakalarda, MET tedavisinin distal ve küçük üreter taşlarında anlamlı olmasa da daha geniş çalışmalar sonucunda ek girişim ihtiyacını azaltabileceğini düşünüyoruz.

Anahtar Kelimeler: DJ stent, üreterorenoskopi, üreter taşı

Clinical evaluation of renal and ureteral stones, per and post op outcomes

Salih Yıldırım, Emre Burak Şahinler, Cahit Şahin
Sağlık Bilimleri University, Sancaktepe Şehit Prof. Dr. İlhan Varank Training and Research Hospital, Urology Department, Istanbul Turkey

INTRODUCTION: In this study, we aimed to evaluate that affect of preoperative treatment (MET), stone localization and stone size on postoperative ureteral stent(DJ) insertion rates and complete fragmentation rates in kidney and ureteral stones.

METHOD: We planned this study with the ureterorenoscopy(URS) cases performed in our clinic. Cases were evaluated retrospectively. Stone free and DJ stent insertion rates were assessed.

RESULT: 69 patients were included in the study. The mean age was 45.29 years. 16 patients were female and 53 were male. 44 patients did not receive any treatment before the operation, 25 patients received MET. DJ stent insertion were applied in 55 paients. There was significantly statistically difference between the rates of insertion DJ stent after the operation when the stone size was 9 mm and above compared to the patients with stones smaller than 9 mm (p:0.06). The rate of insertion DJ stent after surgery for proximal ureteral and intrarenal stones was higher as compared to mid and distal ureteral stones. (p:0.012) There was no statistically significantly difference between the post-operative DJ stent insertion rates when comparing the preoperative received MET and didn't receive group. When the stone localizations, sizes and preoperative treatment were compared, there was no difference in complete fragmentation.

DISCUSSION: The cases that planned URS operation in our clinic, DJ stent insertion after the operation is applied more frequently in stones with larger size or proximal stones. It can be thought that this application may be useful in treatment and follow-up. In URS operation we think that MET treatment may reduce the need for any intervention, although it is not significant in distal and small ureteral stones. Further studies is needed to support this idea.

Keywords: DJ stent, ureterorenoscopy, ureter stone

SS-096

20-30 mm renal pelvis taş tedavisinde perkütan nefrolitotomi ve retrograd intrarenal cerrahinin karşılaştırılması

Kadir Karkin, Hakan Erçil, Buğra Aksay
Sağlık Bilimleri Üniversitesi, Adana Şehir Eğitim ve Araştırma Hastanesi, Üroloji Kliniği, Adana, Tükiye

AMAÇ: Renal pelvis taşı (20-30mm) olan hastalarda perkütan nefrolitotomi (PNL) ile retrograde intrarenal cerrahi (RIRC) tedavilerinin etkinliğini karşılaştırmayı amaçaladık.

GEREÇ-YÖNTEM: Ocak 2015 ile Ocak 2022 tarihleri arasında, 150'ü PNL ve 225'ü RIRC olmak üzere, renal taş nedeniyle cerrahi tedavi uygulanan hastalar retrospektif olarak değerlendirildi. Hastaların yaş, cinsiyet, VKİ (Vücut Kitle İndeksi), ASA (Amerikan Anesteziyoloji Derneği) skorları, taş boyutu, operasyon tarafı, HU (HounsfieldUnit) değerleri, cerrahi süresi, floroskopi süresi, hastanede kalış süresi, taşsızlık oranları, Clavien-Dindo derecelendirme sistemine göre komplikasyon oranları karşılaştırıldı. Taşsızlık durumu, postoperatif 1. ayda direk grafi, ultrasonagrafi gereken durumlarda bilgisayarlı tomografi ile değerlendirilen, taşsızlık 4 mm'den küçük semptomatik olmayan rezidü fragman varlığı olarak tanımlandı.

BULGULAR: Her iki grup yaş, cinsiyet, VKİ, ASA skoru operasyon tarafı, median taş boyutu ve HU değerleri açısından istatistiksel olarak anlamlı farklılık bulunmazken. RIRS ve PNL grupları için taşsızlık oranları sırası ile % 75 ve %92.idi. (p=0.033). Operasyon süresi, floroskopi süresi ve hastanede kalış süresi PNL grubunda anlamlı olarak daha yüksekti (sırasıyla p=0.01, p < 0.001, p<0.001). Clavien derece 1-2 komplikasyon oranları açısından istatistiksel olarak fark gözlenmedi.

SONUÇ: Sonuçlarımız bu taş boyutları için, PNL'nin RIRC'a göre daha yüksek taşsızlık oranına sahip olduğunu göstermektedir. Ancak RIRC düşük operayon ve floroskopi süresi, hastanede kalış süresinin kısalığı gibi önemli avantajları ile tercih edilebilir.

Anahtar Kelimeler: perkütan nefrolitotomi, retrograd intrarenal cerrahi, pelvis taşı

Comparison of percutaneous nephrolithotomy and retrograde intrarenal surgery in the treatment of 20-30 mm renal pelvis stones

Kadir Karkin, Hakan Erçil, Buğra Aksay
Health Sciences University, Adana City Training and Research Hospital, Urology Clinic, Adana, Turkey

OBJECTIVE: We aimed to compare the efficacy of percutaneous nephrolithotomy (PNL) and retrograde intrarenal surgery (RIRC) treatments in patients with renal pelvis stones (20-30mm).

MATERIALS-METHODS: Patients who underwent surgical treatment for renal stones between January 2015 and January 2022, 150 with PNL and 225 with RIRC, were evaluated retrospectively. Patients' age, gender, BMI (Body Mass Index), ASA (American Society of Anesthesiology) scores, stone size, operation side, HU (HounsfieldUnit) values, duration of surgery, duration of fluoroscopy, length of hospital stay, stone-free rates, Clavien-Dindo grading system Complication rates were compared. Stone-free status was defined as the presence of a non-symptomatic residual fragment smaller than 4 mm, which was evaluated by direct X-ray at the postoperative 1st month and by computed tomography when ultrasonography was required. RESULTS There was no statistically significant difference between the two groups in terms of age, gender, BMI, ASA score, operation side, median stone size and HU values. Stone-free rates for the RIRS and PNL groups were 75% and 92%, respectively. ($p=0.033$). Operation time, fluoroscopy time and hospital stay were significantly higher in the PNL group ($p=0.01$, $p < 0.001$, $p<0.001$, respectively). No statistical difference was observed in terms of Clavien grade 1-2 complication rates.

CONCLUSION: Our results show that for these stone sizes, PNL has a higher stone-free rate than RIRC. However, RIRC can be preferred with its important advantages such as low operation and fluoroscopy time, and shorter hospital stay.

Keywords: percutaneous nephrolithotomy, retrograde intrarenal surgery, pelvis stone

SS-097

Milimetrik distal üreter taşları masum mudur?

Muhammed Bahattin Ulu
Samsun Gazi Devlet Hastanesi, Üroloji Bölümü, Samsun

AMAÇ: Üriner taş oluşumu uzun kronik bir süreç olup hastalarda hafiften ciddi dereceye kadar semptomlar ile ilişkili olabilir. Taşın boyut ve lokalizasyonu tedaviye karar vermede belirleyici faktörlerdir. 4 mm'den küçük distal üreter taşları %95 olasılıkla kendiliğinden atılmaktadır. Yüksek oranda kendiliğinden düşme oranları distal üreter taşlarının tedavisinde ürologları daha konservatif bir yaklaşıma yönlendirmektedir. Bu çalışmada üroloji kliniğimizde milimetrik distal üreter taşları olan ve preoperatif beklenmedik komplikasyonları olan olgular dökümente edildi.

MATERYAL-METOD: Üroloji kliniğimizde 2014 ve 2023 yılları arasında üreter taşları olan ve üreteroskopi (URS) ile tedavi edilen olgular retrospektif olarak analiz edildi. Milimetrik distal üreter taşlarının preoperatif beklenmedik komplikasyonlarını dokümente etmek için toplam 447 olgu incelendi.

BULGULAR: 447 olgunun toplam 38'inde 4mm'den küçük distal üreter taşı mevcuttu (% 8,5) ve bunların arasında 3 olguda preoperatif olarak beklenmedik komplikasyon tespit edildi. Komplikasyonlar 2 olguda yaygın ürinoma (Figür 1-6) ve sol soliter böbrekli bir olguda anüri idi. Tüm olgulara acil URS yapıldı. Yaygın ürinomalı iki olgunun yaşları 35 ve 42 idi. Anüri ile gelen bir olgu bayandı ve 69 yaşında idi. Tüm olgularda taş boyutu 2 mm idi. Tüm olgular acil URS ile tedavi edildi ve üretere double J stent takıldı. Double J stent takıldıktan sonra üç hastanın da kliniği iyileşti

SONUÇ: Üreter taşları konservatif takibinde enfeksiyon, hidonefroz ve renal fonksiyonlarda bozulma gibi komplikasyonlara neden olmaktadır. Çalışmamızda milimetrik distal üreter taşlarının beklenmedik komplikasyonları bu taşların dikkatli bir şekilde takip edilmesi gerektiğini göstermektedir. Taşlar milimetrik olsa da acil ameliyat gerektirebileceği akılda tutulmalıdır.

Anahtar Kelimeler: üreter taşı, ürinoma, anüri

Are millimetric distal ureteral stones are innocent?

Muhammed Bahattin Ulu
Samsun Gazi State Hospital, Department of Urology, Samsun

PURPOSE: Urinary stone formation is a long chronic process, which may be associated with a mild to severe symptoms for the patients. The size and location of the stone are the determinant factors in the decision-making process. Stones ≤4 mm in the distal ureter are expelled spontaneously with a probability of 95%. These high rates of spontaneous passage encourage urologists to adopt a more conservative approach for the treatment of distal ureteral stones. In this study, we documented the patients with preoperative unexpected complications of millimetric distal ureteral stones in our urology clinic.

MATERIAL-METHODS: We retrospectively analyzed the patients with ureteral stones, treated with ureteroscopy (URS) in our urology clinic between 2014 and 2023 years. A total of 447 patients were included in the study to document preoperative unexpected complications of the millimetric distal ureteral stones.

RESULTS: We detected <4 mm sized distal ureteral stone in 38 of 447 patients (8,5%), and preoperative unexpected complications were detected in three of them. The complications were extensive urinoma in two patients (Figure 1-6) and anuria in one patient with a left solitary kidney. Emergent URS were done to all of them. The age of two male patients with extensive urinoma were 35 and 42 years old. The patient with anuria was female and 69 years old. The size of the stones was 2 mm in all of the patients. The patients were treated with emergent URS and the double J stent was placed into the ureters in all of them. After the double J stent placement, all three patients were clinically recovered.

CONCLUSION: Conservative monitoring of ureteral stones can cause some complications, such as infection, hydronephrosis, and impaired renal function. In our study, the unexpected complications of millimetric distal ureteral stones show that these stones must be followed carefully. It must be taken into consideration that these millimetric stones may need emergency surgery.

Keywords: ureteral stone, urinoma, anuria

Figür 1-6 / Figure 1-6

Figür 1-6: Figür 1'de 35 yaşında erkek olgunun abdomen BT tetkikinde sol üreter alt ucunda 2 mm boyutlu taş izleniyor. Sol böbrek etrafında ürinoma izlenmedi (Figür 2). Bir gün sonra olgunun klinik bulgularında değişiklik olması nedeni ile abdomen BT tetkiki tekrarlandı. Sol üreter alt uç taşı halen mevcuttu (Figür 3). BT tetkikinde sol böbrek ve üreter etrafında yaygın ürinoma tespit edildi (Figür 4). Ayrıca sağ iliak fossada (Figür 5) ve pankreas kuyruğu etrafında (Figür 6) da sıvılar mevcuttu.

Figure 1-6: Figure 1 showed 2 mm sized stone in left distal ureter in abdominal CT images of 35 years old male patient. There was no urinoma around the left kidney (Figure 2). After a day, the abdominal CT imaging was repeated due to the change in the patient's clinical condition. The left distal ureteral stone was still present (Figure 3). The CT showed extensive urinoma around the periphery of the left kidney and ureter (Figure 4). The fluid was also present in right iliac fossa (Figure 5) and around the tail of the pancreas (Figure 6).

SS-098

Proksimal üreter taşlarında endoskopik litotripsi sonrası yerleştirilen double J-stentin fragmanların spontan pasajına etkisi

Osman Çağatay Çiftçi, Safa Akyol, Uğur Semiz, Doğan Sabri Tok, Erhan Demirelli, Ercan Öğreden, Ural Oğuz
Giresun Üniversitesi, Üroloji Ana Bilim Dalı, Giresun

AMAÇ: Proksimal üreter taşlarının endoskopik tedavisinde taş fragmanlarının sonrası yerleştirilen double J stent'in çapının taşızlığa etkisinin değerlendirilmesi amaçlandı.

MATERYAL-METOD: Aralık 2017-Aralık 2021 tarihleri arasında proksimal üreter taşı nedeniyle endoskopik litotripsi yapılan hastaların verileri retrospektif olarak tarandı. Postop 3-4. haftada kontrol değerlendirmesi olmayan hastalar dahil edilmedi. Ameliyat öncesi taşın lokalizasyonu ve boyutu kontrastsız tüm batın bilgisayarlı tomografi (BT) ya da direk üriner sistem grafisi (DÜSG) ve ultrasonografi ile değerlendirildi. Kontrolde böbrekte ya da üreterde boyutuna bakılmaksızın fragman saptanması rezidü kabul edildi. Analiz için hastalar fragman saptanan ve saptanmayan olmak üzere 2 subgruba ayrılarak değerlendirildi. Çalışmanın istatistiği SPSS 22.0 programı ile yapıldı. Sayısal verilerin karşılaştırılmasında normal dağılım gösteren veriler student-t test, normal dağılım göstermeyen veriler Man Witney-U testi ile değerlendirildi. Kategorik değişkenler ki-kare testi ile değerlendirildi.

BULGULAR: Çalışmaya 219 hasta dahil edildi. Hastaların 79'u(%36,1) kadın, 140'ı(%63,9) erkekti. iki grubun cinsiyet dağılımı benzerdi. (p=0.3) Median taş boyutu rezidü saptanan ve saptanmayan gruplarda sırasıyla 12 (3-20) mm ve 10 (5-26) mm idi. (p=0.001) Ortalama yaş rezidü saptanan ve saptanmayan grupta sırasıyla 53.1±15.7 yıl ve 49.5±16.1 yıl idi. (p=0.4) Tüm hastaların %62 sinde lazer litotripsi, %34 ünde pnömotik litotripsi ve %4 ünde her iki enerji kullanıldı. Rezidü fragman saptanan ve saptanmayan gruplar arasındaki enerji tercihleri benzerdi. (p=0.35) Gruplarda hidronefroz varlığı da benzer saptandı (p=0.51)

219 hastanın 98'inde (%44,7) post-op görüntülemesinde rezidü fragman izlendi. Cerrahın tercihine göre hastaların 111 (%50,7) inde litotripsiyi takiben double-j stent yerleştirilirken, 108 (%49,3) ine double-j stent yerleştirilmedi. Stent yerleştirilen hastaların 61 ine 4,7Fr ve 50 sine 6Fr double j stent yerleştirildi. Tam taşsızlık oranı 4.7Fr stent kullanılanlarda %56,6 Fr stent kullanılanlarda %54 ve stent yerleştirilmeyenlerde %55.6 saptandı. Double j stent yerleştirilmesinin ya da yerleştirilen stentin çapının taşsızlık üzerine etkisi görülmedi. (p=0.98)

SONUÇ: Proksimal üreter taşlarının endoskopik litotripsi tedavisini takiben rezüdü fragmanların spontan pasajında taş boyutu en önemli parametredir. Stent yerleştirilmesinin ya da yerleştirilen stent çapının taşsızlık üzerine etkisi saptanmamıştır.

Anahtar Kelimeler: Double-J stent, Endoskopik litotripsi, Taşsızlık, Üreter taşı

The effect of double J-stent fragments placed after endoscopic lithotripsy on spontaneous passage of proximal ureteral stones

Osman Çağatay Çiftçi, Safa Akyol, Uğur Semiz, Doğan Sabri Tok, Erhan Demirelli, Ercan Öğreden, Ural Oğuz
Department of Urology, Giresun University, Giresun, Turkey

OBJECTIVE: In the endoscopic treatment of proximal ureteral stones, it was aimed to evaluate the effect of the diameter of the double J stent placed after the stone fragments on stone-freeness.

MATERIALS-METHODS: The data of patients who underwent endoscopic lithotripsy due to proximal ureteral stones between December 2017 and December 2021 were reviewed retrospectively. Patients who did not have a control evaluation at postoperative 3-4 weeks were not included. Preoperatively, the location and size of the stone were evaluated with non-contrast computed tomography (CT) of the entire abdomen or direct urinary system radiography (DUSG) and ultrasonography. Detection of fragments, regardless of size, in the kidney or ureter in the control was considered residual. For analysis, the patients were divided into 2 subgroups as fragment detected and undetected. The statistics of the study were made with the SPSS 22.0 program. In the comparison of numerical data, the data showing normal distribution were evaluated with the student-t test, and the data not showing normal distribution were evaluated with the Man Witney-U test. Categorical variables were evaluated with the chi-square test.

RESULTS: 219 patients were included in the study. Of the patients, 79 (36.1%) were female and 140 (63.9%) were male. The gender distribution of the two groups was similar. (p=0.3) Median stone size was 12 (3-20) mm and 10 (5-26) mm in groups with and without residual residuals, respectively. (p=0.001) The mean age was 53.1±15.7 years and 49.5±16.1 years in the residual and undetected groups, respectively. (p=0.4) Laser lithotripsy was used in 62% of all patients, pneumatic lithotripsy in 34%, and both energies in 4%. Energy preferences were similar between groups with and without residual fragment detected. (p=0.35) The presence of hydronephrosis was similar in the groups (p=0.51)

A residual fragment was observed in 98 (44.7%) of 219 patients in post-op imaging. According to the surgeon's preference, a double-j stent was placed in 111 (50.7%) patients following lithotripsy, while a double-j stent was not placed in 108 (49.3%) patients. A 4.7Fr double-j stent was placed in 61 patients and a 6Fr double-j stent was placed in 50 patients. The complete stone-free rate was 56.6% in those using 4.7Fr stent, 54% in those using Fr stent, and 55.6% in those without stent placement. There was no effect of double j stent placement or the diameter of the placed stent on stone-freeness. (p=0.98)

CONCLUSION: Stone size is the most important parameter in the spontaneous passage of residual fragments following endoscopic lithotripsy treatment of proximal ureteral stones. There was no effect of stent placement or stent diameter on stone-freeness.

Keywords: Double-J stent, endoscopic lithotripsy, stone-freeness, ureteral stones

SS-099

Üreterorenoskopi için irigan sıvısının ısıtılması sonuçları değiştirir mi? Oda sıcaklığı ve vücut sıcaklığı

Sedat Can Birinci, Nuri Oğuzhan Sağlam, Yavuz Karaca, Orhun Sinanoğlu
Sancaktepe Şehit Prof.Dr. İlhan Varank Eğitim Araştırma Hastanesi,İstanbu,Türkiye

Ürolitiyazis en sık görülen ürolojik hastalıklar arasındadır. Taşların üreteroskopik tedavisi yaygın olarak uygulanmaktadır ve lazer teknolojisindeki gelişmelerle birlikte endoskopik girişimler altın standart tedavi seçenekleri haline gelmektedir. Üreteroskopide anahtar nokta üreteral erişimdir. Daha küçük boyutlu üreteroskoplar kullanılarak üreterin balon dilatatörler ve üreteral kateterlerle dilate edilmesi, üreteral erişim sağlanamayan durumlarda kullanılabilir. Üreteroskopi sırasında irrigasyon sıvısı olarak genellikle oda sıcaklığında (20-22C) salin kullanılır. Vücut sıcaklığından düşük irrigasyon sıvısı kullanıldığında anestezik risklerde artma ve üreteral erişimi zorlaştıran üreteral spazmlarla karşılaşılabilir. Bu çalışmada oda sıcaklığı ile vücut sıcaklığındaki salin irrigant sıvısı arasında üreter taşı için üreteroskopi sonuçlarında bir fark olup olmadığını araştırmayı amaçladık. Hastaları 2 gruba randomize ettik: Grup 1 oda sıcaklığında üreteroskopi ve Grup 2 vücut sıcaklığında salin irrigasyon sıvısı ile üreteroskopi. Hastaların yaşı, cinsiyeti, taşın olduğu taraf, üreterdeki (üst, orta, alt üreter) taş seviyesi, milimetre cinsinden taş boyutu, taşın Hounsfield Birimi, irrigasyon sıvısının sıcaklığı (oda veya vücut), dakika olarak ameliyat süresi, üreteral kateter kullanılmışsa, üreteral kateter süresi gün olarak, taşsızlık durumu, ek girişimler ve ağrı değerlendirmesi için Visual Analog Score kullanıldı.

İki grup arasında taş boyutu (p:0.01) ve Hounsfield birimi (p:0.01) açısından istatistiksel olarak anlamlı fark bulundu. Grup 2'de ameliyat süresi daha kısa, taşsızlık durumu daha yüksek ve ek girişim gereksinimi daha düşüktü ancak aradaki fark istatistiksel olarak anlamlı değildi. İki grup arasında VAS puanlarında fark saptanmadı (p:0,924). Bu devam eden bir deneme olduğundan ve örneklem büyüklüğü fark edilir derecede küçük olduğundan, sonunda bu çalışmanın önemli sonuçlar doğuracağına inanıyoruz. Ayrıca oda sıcaklığındaki sıvıya kıyasla ısıtılmış irigasyon sıvısı kullanırken perioperatif olarak kolay üreteral erişim, daha iyi post-operatif sonuçlar ve daha az komplikasyon açısından bariz faydalar gözlemledik.

Anahtar Kelimeler: üreteroskopi, oda sıcaklığında salin, vücut sıcaklığında salin, üreter taşı, ürolitiyazis

Does Heating up the irrigant fluid for ureteroscopy change outcomes ? Room temperature vs body temperature

Sedat Can Birinci, Nuri Oğuzhan Sağlam, Yavuz Karaca, Orhun Sinanoğlu
Sancaktepe Sehit Prof. Dr. Ilhan Varank Research and Training Hospital, Istanbul, Türkiye

Urolithiasis is amongst most common urological diseases. Ureteroscopic management of stones is widely performed and with advancements in laser technology, endoscopic interventions are becoming gold standart treatment options. Ureteral access is the key point in ureteroscopy. Using smaller size ureteroscopes, dilatating the ureter with baloon dilatators and ureteral catheters may be used when ureteral acceess couldn't be achieved. During ureteroscopy, saline at room temperature (20-22C) is generally used as irrigation fluid. When irrigation fluid lower at than body temperature is used, increased anesthetic risks and ureteral spasms causing difficult ureteral access may be encountered. In this study we aimed to investigate if there is a difference at the outcomes of ureteroscopy for ureteral stone between room temperature and body temperature saline irrigant fluid. We randomized patients into 2 groups: Group 1 is ureteroscopy with room temperature and Group 2 is ureteroscopy with body temperature saline irrigant fluid. We collected patients ' age, sex, side of the stone, level of the stone in ureter (upper, middle, lower ureter), stone size in milimeters, Hounsfield Unit of the stone, temperature of the irrigation fluid (room or body), surgery duration in minutes, if a uretheral catheter has been used, uretheral catheter duration in days, stone free status, additional interventions and Visual Analog Score for pain assessment.

Statistically significant difference was found in stone size (p: 0.01) and Hounsfield unit (p: 0.01) between two groups. Surgery duration was shorter, stone free status was higher and additional intervention need was lower in group 2 but the differences weren't statistically significant. No difference was found in VAS points between two groups (p: 0.924). Since this is an ongoing trial and sample size is noticeably small we believe at the end, this work will generate significant results. Besides we observed clear benefits peri - operatively when using heated irrigation fluid compared to room temperature fluid regarding easy ureteral access, better post - operative results and fewer complications.

Keywords: ureteroscopy, room temperature saline, body temperature saline, ureteral stone, urolithiasis

SS-100

2 cm Altı Alt Pol Taşlarında supin perküran nefrolitotomi ile pron perkütan nefrolitotomi karşılaştırması

Ufuk Çağlar, Ali Ayrancı, Oğuzhan Yıldız, Çağlar Dizdaroğlu, Arda Meriç, Muhammet Raşit Tutal, Ömer Sarılar, Faruk Özgör
Sağlık Bilimleri Üniversitesi, Haseki Eğitim ve Araştırma Hastanesi, Üroloji Kliniği, İstanbul, Türkiye

AMAÇ: 2 cm altı alt pol böbrek taşlarında supin ve pron pozisyonda perkütannefrolitotomi (PNL) sonuçlarını karşılaştırmak.

GEREÇ-YÖNTEM: Ocak 2018 ile Aralık 2021 tarihleri arasında alt pol böbrek taşı nedeniyle PNL operasyonu yapılan hastalar geriye dönük olarak değerlendirildi. Tüm hastaların yaş, cinsiyet, ASA skoru, vücut kitle indeksi(BMI), taş boyutu, hounsfield unitesi(HU), taş tarafı, geçirilmiş cerrahi öyküsü ve komorbiditeleri kaydedildi. Gruplar işlem süresi, floroskopi süresi, hematokrit düşüşü, hastane yatış süresi, taşsızlık oranı ve komplikasyon oranları açısından karşılaştırıldı. Postoperatif komplikasyonlar Clavien-Dindo skorlama sistemine göre kaydedildi.

BULGULAR: Supin PNL grubunda 42, pron PNL grubunda 112 hasta vardı. Pron PNL yapılan grupta yaş ortalaması 46.8±10.2, supin PNL yapılan grupta yaş ortalaması 47.5±11.2 (p: 0,812) idi. ASA skoru, BMI, taş boyutu HU ünitesi, taş tarafı, geçirilmiş taş cerrahisi sayısı arasında istatiksel anlamlı fark saptanmadı. Supin PNL yapılan hastalarda taşsızlık oranı %85,7(n: 36) pron PNL yapılan grupta %82,1(n: 92) saptandı. Taşsızlık oranı olarak iki grup arasında istatiksel anlamlı fark saptanmadı (p:0,412). Hematokrit düşüşü ve total komplikasyon oranlarında istatistiksel olarak fark saptanmadı. (sırasıyla p: 0,265, p: 0,938). Ancak supin PNL yapılan grupta; işlem süresi (72.2±22.5 vs 91.2±20.3, p: 0,001), floroskopi süresi (1.3±1.0 vs 2.4±0.8, p: 0,001) ve hastane yatış süresi (55.7±22.0 vs 70.0±23.2, p: 0,001) pron PNL yapılan grupla kıyaslandığında istatiksel olarak anlamlı olarak düşük saptandı.

SONUÇ: 2 cm altı alt pol böbrek taşlarında supin PNL; başarı, komplikasyon ve kanama riski oranlarında pron PNL'ye benzer sonuçlar sağlamaktadır. Ancak 2cm altı alt pol böbrek taşlarında supin PNL; işlem süresini, floroskopi süresini ve hastane yatış süresini kısaltması nedeni ile pron PNL'den avantajlıdır.

Anahtar Kelimeler: Perkütan nefrolitotomi, Alt pol, Supin pozisyon, Pron pozisyon

Comparison of supine percutaneous nephrolithotomy and prone percutaneous nephrolithotomy in lower pole stones less than 2 cm

Ufuk Çağlar, Ali Ayrancı, Oğuzhan Yıldız, Çağlar Dizdaroğlu, Arda Meriç, Muhammet Raşit Tutal, Ömer Sarılar, Faruk Özgör
University of Health Sciences Turkey, Haseki Training and Research Hospital, Clinic of Urology, Istanbul, Turkey

OBJECTIVE: To compare the results of percutaneous nephrolithotomy (PNL) in supine and prone positions in lower pole kidney stones less than 2 cm.

MATERIAL-METHODS: Patients who underwent PNL operation for lower pole kidney stones between January 2018 and December 2021 were evaluated retrospectively. Age, gender, ASA score, body mass index (BMI), stone size, Hounsfield unit (HU), stone side, previous surgery history and comorbidities of all patients were recorded. The groups were compared in terms of duration of procedure, duration of fluoroscopy, decrease in hematocrit, length of hospital stay, stone-free rate and complication rates. Postoperative complications were recorded according to the Clavien-Dindo scoring system.

RESULTS: There were 42 patients in the supine PNL group and 112 patients in the prone PNL group. The mean age was 46.8±10.2 years in the prone PNL group, and 47.5±11.2 years in the supine PNL group (p: 0.812). There was no statistically significant difference between ASA score, BMI, stone size, HU unit, stone side, and the number of previous stone surgeries. The stone-free rate was 85.7% (n: 36) in patients who underwent supine PNL, and 82.1% (n: 92) in the group who underwent prone PNL. There was no statistically significant difference between the two groups in terms of stone-free rates (p:0.412). There was no statistical difference in hematocrit decrease and total complication rates. (p: 0.265, p: 0.938, respectively). However, in the group where supine PNL was performed; procedure time (72.2±22.5 vs 91.2±20.3, p: 0.001), fluoroscopy time (1.3±1.0 vs 2.4±0.8, p: 0.001) and length of hospital stay (55.7±22.0 vs 70.0±23.2, p: 0.001) were statistically significantly lower compared to the group that underwent pron PNL.

CONCLUSION: Supine PNL in lower pole kidney stones less than 2 cm; It provides similar results to prone PNL in terms of success, complication and bleeding risk. However, supine PNL in lower pole kidney stones less than 2 cm; It is advantageous over prone PNL because it shortens the procedure time, fluoroscopy time and hospital stay.

Keywords: Percutaneous nephrolithotomy, Lower pole, Supine position, Pron position

Tablo, Sonuçlar / Table, Results

Tablo Operasyon verileri, başarı ve komplikasyon verileri

	Supin (n=42)	Pron (n=112)	P değeri
İşlem süresi (dk)	72.2±22.5	91.2±20.3	***0.001***
Floroskopi süresi (dk)	1.3±1.0	2.4±0.8	***0.001***
Hematokrit düşüşü (%)	3.7±2.3	3.2±2.2	0.265
Hastane yatış süresi (saat)	55.7±22.0	70.0±23.2	***0.001***
Başarı (%)	36 (%85.7)	92 (%82.1)	0.412
Komplikasyon	7 (%16.7)	18 (%16.1)	0.928
Clavian-Dindo 1-2 (minör)	5 (%11.9)	13 (%11.6)	
Clavian-Dindo 3-5 (major)	2 (%4.8)	5 (%4.5)	

SS-101

Atnalı Böbrekte Perkütan Nefrolitotomi Deneyimimiz

Hüseyin Çelik, Muhammet Ali Kaya, İbrahim Topçu, Ahmet Çamtosun, Fatih Oğuz
İnönü Üniversitesi, Üroloji Anabilim Dalı, Malatya

AMAÇ: Atnalı böbrek en sık rastlanılan füzyon anomalisi olup, insidansı 400'de 1'dir. Bu böbreklerde enfeksiyon, obstrüksiyon ve taş oluşumu riski yüksektir. Atnalı böbrek hastalarının %20'inde taş oluşur ve en sık cerrahi gerektiren nedendir. Bu çalışmada atnalı böbreklerde uygulanan perkütan nefrolitotomi (PNL) sonuçlarının değerlendirilmesi amaçlandı.

GEREÇ YÖNTEM: İnönü Üniversitesi Turgut Özal Tıp Merkezi Üroloji Anabilim Dalı'nda 2010 ile 2022 tarihleri arasında atnalı böbreği olan yaşları 12 ile 69 arasında değişen 15 hasta, toplam 20 ünite retrospektif olarak değerlendirildi. Hastaların yaşı, cinsiyet, taş yüzey alanı, taraf ve lokalizasyon, operasyon süresi, skopi süresi, hemoglobin değişim miktarı, Hounsfield Ünitesi (HU) değerleri, nefrostomi alınma zamanı, komplikasyonları ve rezidüel taşları değerlendirildi. Tüm hastalarda PNL genel anestezi altında, skopi eşliğinde prone pozisyonunda gerçekleştirildi. Postoperatif 1. Ayda tüm hastalar kontrastsız ince kesit bilgisayarlı tomografi ile kontrol edildi ve 4 mm'den küçük rezidü taşlar klinik önemsiz taş kabul edildi.

BULGULAR: Hastaların yaş ortalaması 50,16 (12-69) yıl idi ve hepsi erkekti. Toplam 15 hasta, 20 atnalı böbreğe PNL cerrahisi uygulandı. Bir renal üniteye 20 F dilatasyon sağlanarak mini PNL, 19 renal üniteye ise 28 F'e kadar dilatasyon sağlanarak 24 F nefroskop ile PNL yapıldı. Ortalama operasyon süresi 156 dakika (80-220) ve skopi süresi 8 (5-9) dk olarak belirlendi. Operasyon sonrası 13 (%65) renal ünitede taşsızlık veya klinik önemsiz rezidü taş saptandı. Dört renal üniteye DJ stent takıldı. Postoperatif 1 hastaya kan transfüzyonu ihtiyacı oldu. Hiçbir hastada cerrahi sonrası akciğer sorunu ve ateş olmadı. Nefrostomi ortalama postoperatif 2.5 (2-4) gün sonra çekildi.

SONUÇ: Taş hastalığı, atnalı böbreklerde en sık rastlanılan sorun olmakla birlikte tüm oluzsuzluklara rağmen atnalı böbreklerde taş tedavisinde PNL etkin ve güvenilir bir yaklaşımdır.

Anahtar Kelimeler: Atnalı böbrek, perkütan nefrolitotomi, böbrek taşı, füzyon anomalisi

Our Experience Of Percutaneous Nephrolitomy in Horseshole Kidneys

Hüseyin Çelik, Muhammet Ali Kaya, İbrahim Topçu, Ahmet Çamtosun, Fatih Oğuz
Deparment of Urology, Inonu University, Malatya, Turkey

OBJECTİVE: Horseshoe kidney is the most common fusion anomaly in kidney and its incidence is 1 in 400. Horseshoe kidneys have a high risk of infection, obstruction and stone formation. Stones are formed in 20% of these patients and it is the most common reason requiring surgery. In this study, it was aimed to evaluate the results of percutaneous nephrolithotomy (PNL) performed in horseshoe kidneys.

MATERIAL METHOD: A total of 20 units of 15 patients, aged between 12 and 69 years, with horseshoe kidneys between 2010 and 2022 at İnönü University Turgut Özal Medical Center, Department of Urology, were evaluated retrospectively. Patients' age, gender, stone surface area, site and localization, operation time, fluoroscopy time, hemoglobin change amount, Hounsfield Unit (HU) values, nephrostomy removal time, complications and residual stones were evaluated. In all patients, PNL was performed under general anesthesia, in the prone position with fluoroscopy. All patients were checked with non-contrast thin-section computed tomography at 1 month postoperatively, and residual stones smaller than 4 mm were considered clinical insignificant stones.

RESULTS: The mean age of the patients was 50.16 (12-69) years and they were all male. A total of 15 patients underwent PNL surgery on 20 horseshoe kidneys. Mini PNL was performed by providing 20 F dilatation to one renal unit, and PNL was performed to 19 renal units by providing up to 28 F dilatation with a 24 F nephroscope. The mean operation time was 156 minutes (80-220) and the fluoroscopy time was 8 (5-9) minutes. Postoperatively, stone-free or clinically insignificant residual stones were detected in 13 (65%) renal units. DJ stent was placed in four renal units. Postoperatively, 1 patient required blood transfusion. None of the patients had pulmonary problems and fever after surgery. The nephrostomy was removed an average of 2.5 (2-4) days postoperatively.

CONCLUSION: Although stone disease is the most common problem in horseshoe kidneys, PNL is an effective and safe approach in the treatment of stones in horseshoe kidneys, despite all the disadvantages.

Keywords: Horseshoe kidney, percutaneous nephrolithotomy, kidney stone, fusion anomaly

At nalı böbrek IVP görüntüsü / Horseshoe kidney IVP image

SS-102

Perkutan nefrolitotomi cerrahisinde irigasyon sıvısında Traneksamik asit kullanımı peroperatif kan kaybını etkiler mi?

Berna Çalışkan[1], Hilal Sinan[1], Mehmet Fatih Akbulut[2], Ömer Sarılar[2]
[1]Haseki Eğitim ve Araştırma Hastanesi, Anestezi ve Reanimasyon Kliniği, İstanbul
[2]Haseki Eğitim ve Araştırma Hastanesi, Üroloji Kliniği, İstanbul

AMAÇ: Traneksamik asit kullanımının peroperatif kanama miktarını ve kan ürünü replasman ihtiyacını azalttığı bilinmektedir. Travmalarda, preoperatif intravenöz veya lokal kullanımlarının diz protezi, kalça protezi, vertebra gibi cerrahilerde kanamayı azalttığı ve işlemi kolaylaştırdığı gözlenmiştir. Çalışmamızda, perkutan nefrolitotomide lokal irigasyon sıvısında traneksamik asit kullanımının peroperatif kanama miktarına etkisini inceledik.

MATERYAL-METOD: Perkütan nefrolitotomi planlanan 15-70 yaş arası ASA I-III hastalar, transamin grubu (Grup 1) ve kontrol grubu (Grup 2) olarak iki gruba (n=20) randomize edildi. Grup 1 hastalarına ilk irrigasyon sıvısında 10 mg/kg transamin uygulandı. Hastalarda primer olarak; intraoperatif kanama miktarı, postoperatif 1. ve 2. gün hematokrit değerindeki düşüş miktarı kaydedildi. Sekonder olarak residüel fragman varlığı, hastanede yatış süresi, komplikasyon oranları ve vizüel ağrı skorlaması değerlendirildi. İstatistiksel analizlerde SPSS 15.0 programı kullanıldı.

BULGULAR: Hastaların demografik verileri, taş boyutu, residüel fragman varlığı, hastanede yatış süresi, vizüel ağrı skoru ve komplikasyon oranlarında anlamlı bir fark saptanmadı (Tablo 1). Kanama miktarı, postoperatif 1. gün ve 2. gün hematokrit değişimlerinde iki grup arasında Grup 1 lehinde anlamlı fark saptandı (p=0.046; 0.007; 0.004). Grup 1 hastalarında anlamlı derecede daha az intravenöz sıvı ihtiyacı olduğu görüldü (p=0.008).

SONUÇ: İrrigasyon sıvısı içerisinde traneksamik asit kullanımının, perkütan nefrolitotomi gibi kanamanın net hesaplanamadığı cerrahilerde intraoperatif kanama miktarını azaltabilir. Ayrıca intraoperatif cerrahi işlemi kolaylaştırabileceği gibi postoperatif takipte hematokrit değerlerine de olumlu katkıda bulunabilir.

Anahtar Kelimeler: kanama,perkutan nefrolitotomi,traneksamik asit

Does tranexamic acid use in the irrigation solution affect preoperative blood loss during percutaneous nephrolithotomy?

Berna Çalışkan[1], Hilal Sinan[1], Mehmet Fatih Akbulut[2], Ömer Sarılar[2]
[1]Department of Anesthesiology and Reanimation, Haseki Training and Research Hospital, Istanbul
[2]Department of Urology, Haseki Training and Research Hospital, Istanbul

AIM: It is known that the use of tranexamic acid reduces the amount of perioperative bleeding and the need for blood product replacement. It has been concluded that preoperative intravenous or local use of tranexamic acid in trauma, knee replacement, hip replacement, and vertebra surgery reduces bleeding and facilitates the procedure. In our study, we investigated the effect of the use of tranexamic acid in local irrigation fluid, on the amount of peroperative bleeding in percutaneous nephrolithotomy.

MATERIAL-METHOD: ASA I-III patients aged 15-70 years who were scheduled for percutaneous nephrolithotomy were randomized into two groups (n=20) as the transamine group (Group 1) and the control group (Group 2). Group 1 patients were administered 10 mg/kg transamine in the first irrigation fluid. Primarily; the amount of intraoperative bleeding and the decrease in the hematocrit value on the 1st and 2nd postoperative days were recorded. Presence of residual fragments, length of hospital stay, complication rates and visual pain scoring were also evaluated. SPSS 15.0 program was used for statistical analysis.

RESULTS: There were no significant differences in the demographic data of the patients, stone size, presence of residual fragments, length of hospital stay, visual pain score, and complication rates (Table 1). There was a significant difference in favor of Group 1 between the two groups in terms of bleeding amount and hematocrit changes on postoperative day 1 and day 2 (p=0.046; 0.007; 0.004). It was observed that Group 1 patients needed significantly less intravenous fluids (p=0.008).

CONCLUSION: The use of tranexamic acid in irrigation fluid may reduce the amount of intraoperative bleeding in surgeries such as percutaneous nephrolithotomy, where bleeding cannot be calculated. Moreover, it can facilitate the surgical procedure and contribute positively to the hematocrit values in the postoperative follow-up.

Keywords: bleeding,percutaneous nephrolithotomy,tranexamic acid

Tablo 1:Preoperatif ve postoperatif verilerin gruplar arasında karşılaştırılması

	Traneksamik asit (n=20)	Kontrol (n=20)	P değeri
Yaş (yıl)*	41.7±12.2	49.6±13.0	0.056
Cinsiyet (Erkek/Kadın)	14/6	15/5	0.723
ASA skoru*	1.5±0.6	1.6±0.5	0.780
Komorbidite Diabetes mellitus Hipertansiyon KOAH	4 4 -	4 5 2	
Vücut kitle indeksi (kg/m2)*	28.0±4.0	27.3±3.1	0.573
Taş boyutu (mm)*	24.1±5.0	27.6±8.1	0.109
GFR (%)*	98.1±21.6	96.7±27.2	0.858
Rezidüel fragman	1 (5.0%)	4 (20.0%)	0.151
Hastane yatış süresi (saat)*	98.4±25.7	103.2±36.6	0.634
Komplikasyon	-	1	NA
Peroperatif irrigasyon sıvısı (ml)**	11000 (6125-14625)	12000 (9000-18000)	0.327
Sıvı balansı (ml)**	1500 (1000-1950)	2000 (1500-2000)	0.008
Kanama miktarı (ml)**	100 (100-150)	150 (100-300)	0.046
Vizuel skor*	2.6±0.7	3.0±0.6	0.065
Preoperatif hematokrit* Postoperatif 1. gün hematokrit* 1.gün hematokrit düşüşü** Postoperatif 2. gün hematokrit* 2.gün hematokrit düşüşü**	41.3±3.4 41.1±3.6 0.2 (0.1-1.8) 38.8±3.2 2.5 (1.3-4.0)	42.2±5.3 39.5±5.4 2.5 (0.3-4.0) 36.5±6.0 5.5 (3.0-8.0)	0.551 0.262 0.007 0.149 0.004
Preoperatif platalet (x103/µL)* Postoperatif platalet(x103/µL)* Preoperatif INR** Postoperatif INR**	278.5±60.1 232.8±58.1 1.0 (0.9-1.0) 1.0 (1.0-1.1)	237.6±51.9 222.9±75.9 1.0 (0.9-1.0) 1.0 (0.9-1.1)	0.027 0.648 0.478 0.380

** ortalama±standart sapma, ** ortanca (interquartile range), ASA: American Society of Anesthesiologists, INR: International Normalized Ratio*

Table 1:Comparison of preoperative and postoperative data between groups

	Tranexamic acid (n=20)	Control (n=20)	p value
Age (years)*	41.7±12.2	49.6±13.0	0.056
Gender (Male/Female)	14/6	15/5	0.723
ASA score*	1.5±0.6	1.6±0.5	0.780
Comorbidity Diabetes mellitus Hypertension COPD	4 4 -	4 5 2	
Body mass index (kg/m2)*	28.0±4.0	27.3±3.1	0.573
Stone size (mm)*	24.1±5.0	27.6±8.1	0.109
GFR (%)*	98.1±21.6	96.7±27.2	0.858
Residual fragment	1 (5.0%)	4 (20.0%)	0.151
Length of hospital stay (hours)*	98.4±25.7	103.2±36.6	0.634
Complication	-	1	NA

Peroperative irrigation fluid (ml)**	11000 (6125-14625)	12000 (9000-18000)	0.327
Fluid balance (ml)**	1500 (1000-1950)	2000 (1500-2000)	0.008
Amount of bleeding (ml)**	100 (100-150)	150 (100-300)	0.046
Visual score*	2.6±0.7	3.0±0.6	0.065
Preoperative hematocrit* Postoperative day 1 hematocrit* 1st day hematocrit decrease** Postoperative 2nd day hematocrit* 2nd day hematocrit decrease**	41.3±3.4 41.1±3.6 0.2 (0.1-1.8) 38.8±3.2 2.5 (1.3-4.0)	42.2±5.3 39.5±5.4 2.5 (0.3-4.0) 36.5±6.0 5.5 (3.0-8.0)	0.551 0.262 0.007 0.149 0.004
Preoperative platelet (x103/µL)* Postoperative platelet(x103/µL)* Preoperative INR** Postoperative INR**	278.5±60.1 232.8±58.1 1.0 (0.9-1.0) 1.0 (1.0-1.1)	237.6±51.9 222.9±75.9 1.0 (0.9-1.0) 1.0 (0.9-1.1)	0.027 0.648 0.478 0.380

** mean±standard deviation, ** median (interquartile range), ASA: American Society of Anesthesiologists, INR: International Normalized Ratio*

SS-103

Proximal Üreter Taşlarının Semirijid Üreterorenoskopi ve Holmium Laser Litotripsi ile Tedavisinde Başarıyı Etkileyen Negatif Prediktif Değerlerin Saptanması

Hasan Sulhan[1], Ali Çift[1], Ekrem Yıldırak[1], Alı Tutuş[1], Cemil Oktay[2], Can Benlioğlu[1], Mehmet Özgür Yücel[1]
[1]Adıyaman Üniversitesi Eğitim Araştırma Hastanesi Üroloji Kliniği
[2]Adıyaman Üniversitesi Eğitim Araştırma Hastanesi Radyoloji Kliniği

AMAÇ: Bu çalışmada proximal üreter taşı nedeniyle semirijid URS ve holmiyum laser tedavisi uygulanan hastalarda başarıyı etkileyen negatif prediktif değerleri saptamayı amaçladık.

MATERYAL-METOD: Nisan 2015 - Mayıs 2020 tarihleri arasında proksimal üreter taşı nedeniyle semirijid URS ve holmiyum laser ile taş kırma tedavisi uygulanan 212 hastanın klinik ve demografik verileri retrospektif olarak değerlendirildi. Hastalara ait yaş, cinsiyet, taşın tarafı, lokalizasyonu, koronal aksiyel boyutu, hacmi, renal pelvise olan uzaklığı, Hounsfiel ünite (HU) değeri, hidronefroz derecesi (grade 1 ve 2 hafif-orta dereceli olarak, grade 3 ve 4 ileri dereceli olarak adlandırıldı), stone kullanımı, operasyon süresi, komplikasyonlar, hastaneden yatış süresi, taşsızlık durumu gibi parameterler kaydedildi. Operasyon sonrası 1. ayda çekilen direkt üriner sistem grafisi (DÜSG) veya gereklilik halinde çekilen kontrastsız bilgisayarlı tomografide (BT) taş görülmemesi, klinik önemi olmayan rezidüel taş (3mm) varlığı durumları tam taşsızlık olarak değerlendirildi. Hastalar; Grup 1: Tam taşsızlık grubu, Grup 2: Böbreğe kaçan taş grubu, Grup 3: Kırılan fakat böbrekte rezidü kalan taş grubu olmak üzere 3 grupta değerlendirildi.

BULGULAR: Grup 1'de 154 hasta (%74.5), grup 2'de 32 hasta (%15.1) ve grup 3'te 22 hasta (%10.4) mevcut idi. Gruplar arasında yaş, cinsiyet, taşın tarafı, şekli, koronal ve aksiyel boyutları, stone-cone kullanımı, operasyon süresi açısından istatistiksel olarak anlamlı bir fark saptanmadı.

Grup 1 ve 2 operasyon öncesi hidronefroz derecesi (grup 1'de; 138 hastada (%79.8) grade 1 ve 2 hidronefroz, 20 hastada (%51.3) grade 3 ve 4 hidronefroz saptanırken, grup 2' de; 17 hastada (%9.8) grade 1 ve 2 hidronefroz, 15 hastada (%38,5) grade 3 ve 4 hidronefroz), operasyon öncesi ortalama HU değeri (grup 1'de: 692±234, grup 2'de: 916±239), taşın renal pelvise olan uzaklığı (grup 1'de: ortalama 27 mm (6-75) ve grup 2'de: ortalama 7.5 mm (5-36)), taş volümü (grup1'de: ortalama 168 mm³ (40-1453), grup 2'de: 459 mm³ (56-1916)) açısından karşılaştırıldığında istatistiksel anlamlı fark saptandı ($p<0.001$).

Grup 1 ve 3 operasyon öncesi ortalama HU değeri (grup 1'de: 692±234, grup 3'te: 868±191) açısından karşılaştırıldığında istatistiksel anlamlı fark saptandı ($p<0.001$).

Grup 2 ve 3 operasyon öncesi hidronefroz derecesi (grup 2' de: 17 hastada (%9.8) grade 1 ve 2 hidronefroz, 15 hastada (%38,5) grade 3 ve 4 hidronefroz, grup 3'de 18 hastada (%10.4) grade 1 ve 2 hidronefroz, 4 hastada (%10.3) grade 3 ve 4 hidronefroz), operasyon öncesi ortalama HU değeri (grup 2'de: 916±239, grup 3'te: 868±191), taşın renal pelvise olan uzaklığı açısından karşılaştırıldığında istatistiksel anlamlı fark saptandı (sırasıyla; $p<0.001$, $p<0.001$, $p=0.005$).

Clavien 1. derecede komplikasyon grup 1'de: 9 hastada (%5.6), grup 2'de: 5 hastada (%15.6) ve grup 3'te: 3 hastada (%13.6) saptandı. Clavien 3B derecede komplikasyon sadece 1 hastada gelişti (Üreter perforasyonu olan hastaya intraoperatif 8 f nefrostomi takıldı. 1.5 ay sonra genel anestezi altında URS + laser litotripsi+ DJS yerleştirme yapıldı).

SONUÇ: Proximal üreter taşlarının tedavisinde; taş volümünün, HU değerinin, operasyon öncesi görüntülemede hidronefroz derecesinin yüksek olmasının, taş-renal pelvis mesafesinin kısa olmasının, operasyon başarısını olumsuz etkilediğini düşünmekteyiz. Bu parametrelere sahip hastaların operasyon öncesi dönemde olası cerrahi başarısızlık konusunda bilgilendirilmesi gerektiğini ve mümkün ise bu tedavi seçeneğinin flexible URS işleminin yapıldığı bir merkezde yapılmasının başarı oranını artacağını düşünmekteyiz.

Anahtar Kelimeler: Üreter taşı, üreterorenoskopi, holmium laser, başarı

Determination of Negative Predictive Values Affecting Success in Treatment of Proximal Ureteral Stones with Semirigid Ureterorenoscopy and Holmium Laser Lithotripsy

Hasan Sulhan[1], Ali Çıft[1], Ekrem Yıldırak[1], Alı Tutuş[1], Cemil Oktay[2], Can Benlioğlu[1], Mehmet Özgür Yücel[1]
[1]Adıyaman Unıversıty Educatıon And Research Hospıtal
[2]Adıyaman Unıversıty Educatıon And Research Hospıtal Radıology Clınıc

OBJECTIVE: In this study, we aimed to determine the negative predictive values affecting success in patients who underwent semirigid URS and holmium laser treatment for proximal ureteral stones.

MATERIALS-METHODS: Clinical and demographic data of 212 patients who underwent semirigid URS and holmium laser lithotripsy treatment for proximal ureteral stones between April 2015 and May 2020 were evaluated retrospectively. Patients' age, gender, side of the stone, localization, coronal axial size, volume, distance from the renal pelvis, Hounsfiel unit (HU) value, hydronephrosis grade (grades 1 and 2 were defined as mild-moderate, grades 3 and 4 were named advanced)), stone use, duration of operation, complications, length of hospital stay, and stone-free status were recorded.

RESULTS: There were 154 patients (74.5%) in group 1, 32 patients (15.1%) in group 2, and 22 patients (10.4%) in group 3. Preoperative grade of hydronephrosis in group 1 and 2 (in group 1; grade 1 and 2 hydronephrosis in 138 patients (79.8%), grade 3 and 4 hydronephrosis in 20 patients (51.3%) was detected, in group 2; 17 patients (9.8%)) grade 1 and 2 hydronephrosis, grade 3 and 4 hydronephrosis in 15 patients (38.5%), mean preoperative HU value (in group 1: 692±234, in group 2: 916±239), distance (in group 1: mean 27 mm (6-75) and in group 2: mean 7.5 mm (5-36)), stone volume (in group 1: mean 168 mm^3 (40-1453), group 2' de: 459 mm^3 (56-1916)) statistically significant difference was found ($p<0.001$).

When groups 1 and 3 were compared in terms of preoperative mean HU (group 1: 692±234, group 3: 868±191), a statistically significant difference was found ($p<0.001$).

Group 2 and 3 preoperative hydronephrosis grade (in group 2: 17 patients (9.8%) grade 1 and 2 hydronephrosis, 15 patients (38.5%) grade 3 and 4 hydronephrosis, in group 3 18 patients (10.4%) grade 1 and 2 hydronephrosis, grade 3 and 4 hydronephrosis in 4 patients (10.3%), mean preoperative HU value (in group 2: 916±239, in group 3: 868±191), in terms of the distance of the stone from the renal pelvis When compared, a statistically significant difference was found (respectively; $p<0.001$, $p<0.001$, $p=0.005$).

Clavien Grade 1 complication was detected in group 1: 9 patients (5.6%), group 2: 5 patients (15.6%), and group 3: 3 patients (13.6%). Clavien 3D degree complication developed in only 1 patient (Intraoperative 8 f nephrostomy was inserted in the patient with ureteral perforation. URS + laser lithotripsy + DJS placement was performed under general anesthesia 1.5 months later).

CONCLUSION: In the treatment of proximal ureteral stones; We think that the stone volume, HU value, high degree of hydronephrosis in the preoperative imaging, and short tachyrenal pelvis distance affect the success of the operation negatively. We think that patients with these parameters should be informed about possible surgical failure in the preoperative period, and if possible, this treatment option will increase the success rate if it is performed in a center where flexible URS procedure is performed.

Keywords: Ureteral stone, ureterorenoscopy, holmium laser, success

SS-104

Retrograde Intrarenal Surgery of Horseshoe Kidney: Results From a Large, Single-institution Series

Ahmet Keleş, Özgür Arıkan, Bekir Demirtaş, Muhammed Çiçek, Asıf Yıldırım
Department of Urology, Istanbul Medeniyet University School of Medicine, Prof. Dr. Süleyman Yalçın City Hospital,Istanbul, Turkey

INTRODUCTION AND OBJECTIVE: Urolithiasis, which occurs in patients with urinary tract malformations, is a challenging area due to its abnormal anatomical structure. This comprehensive study aimed to assess retrograde intrarenal surgery (RIRS) for the treatment of renal stones associated with horseshoe kidneys (HSKs) in our institution over 14 years.

METHODS: We performed a retrospective analysis of RIRS procedures performed between 2008 and 2022 in patients with HSKs.Patient demographics, perioperative parameters, and postoperative data were analyzed. Success was defined as stone-free or fragment smaller than 2 mm. The patients were evaluated for final success 1 month after surgery. We performed logistic regression to evaluate success factors.

RESULTS: In the treatment outcome, with a mean follow-up of 20.5 months (range 2-138 months), the single session stone-free rate was 72.5%, and the overall stone-free rate was 87.5%. Two patients have small residual stones in the lower pole. Logistic regression showed that stone statues (OR 0.954; 95% CI 0.878– 0.998; p=0.039), stone localization (OR 0.988; 95% CI 0.804 – 0.961; p=0.011), and stone size (OR 0.961; 95% CI 0.903–0.993; p=0.030), were significantly associated with residual fragments ≥2 mm. The study group had no major complications (Clavien III–V).

CONCLUSIONS: We report one of the largest series of RIRS on HSKs. Although RIRS in the horseshoe kidney can be technically challenging, with careful consideration of the anatomy, urolithiasis can be safely managed with excellent outcomes.

Source of Funding: None

Keywords: Flexible ureteroscopy, horseshoe kidney, kidney calculi

Demographic, clinical, and surgical characteristics of patients

Table 1 Demographic, clinical, and surgical characteristics of patients

Variables	Value (n=40)
Age (years), (mean ±SD)	46.23 ± 15.46
BMI (kg/m2) (mean ±SD)	25.67 ± 5.22
Sex, (n) (%)	
Male	29 (72.5 %)
Female	11 (27.5 %)
Preoperative serum creatinine, (mg/dl) (mean ±SD)	0.88 ± 0.31
Stone history	
Pre-stented, n (%)	9 (22.5 %)
Hydronephrosis degree, (median)	
≤ 1, n (%)	14 (35 %)
2, n (%)	23 (57.5 %)
3, n (%)	1 (2.5 %)
4, n (%)	2 (5 %)
Previous renal intervention, (n) (%)	
ESWL	10 (25 %)
RIRS*	5 (12.5 %)
PCNL	3(7.5 %)
Open surgery	5 (12.5 %)
Stone lateralization, (n) (%)	
Right	21 (52.5 %)
Left	19 (47.5 %)
Stone localization, (n) (%)	
Renal Pelvis	18 (45 %)
Upper calyx	7 (17.5 %)
Middle calyx	6 (15 %)
Lower calyx	9 (22.5 %)
Stone surface area (mm^2), median (min-max)	396.94 (40-150)
Stone burden (mean ±SD) (min-max)	31±8 (17-42)
Stone status (n) (%)	
Single	24 (60 %)
Multiple	16 (40 %)
Stone density HU, median (min-max)	993 (494–1400)
Final SFR (≤2mm), n (%)	
Single session	29 (72.5%)
With auxiliary therapy	34 (85%)
Operative time, (minutes, mean ±SD) (min-max)	68.33 ± 1.55 (40-150)
Fluoroscopy time (minutes), median (min-max)	2.33 (1– 5.2)
DJS rate, n (%)	34 (85%)
UAS usage	
UAS	27 (67.5%)
Non-UAS	13(32.5%)
Hospital stay (days), median (min-max)	1.32 (1-8)
Complication rate	
Clavien 1	5 (12.5 %)
Clavien 2	3 (7.5 %)
Clavien 3	-

Table 2 Explanotory variables of estimated final success rate

Variables		Adjusted	
	Odds Ratio	CI 95%	p-value
Age	0.869	0.142 – 2.603	0.696
BMI	1.102	0.988 – 1.569	0.153
Sex	1.000	0.991 – 1.009	0.949
Previous renal intervention	0.669	0.610 – 0.971	0.148
Surgical time	0.996	0.988 – 1.005	0.408
Stone status	0.954	0.878 – 0.998	0.039
Stone localization	0.988	0.804 – 0.961	0.011
Stone size	0.961	0.903 – 0.993	0.030
Pre-stented	0.884	0.678 – 1.368	0.283
Stone density HU	0.899	0.785 – 0.998	0.575
UAS usage	0.925	0.556 – 1.544	0.742

Table -2

SS-105

Üreter Darlıklarının Tedavisinde 3D Görüntüleme Sistemi Kullanılarak Yapılan Laparoskopik Üreter Uç Uca Anastomoz Sonuçlarımızın Bir Ön Raporu: Tek Merkez Deneyimlerimiz

Şaban Oğuz Demirdöğen, Şenol Adanur, Salih Al, Bakytbek Kozubaev, Özkan Polat
Atatürk Üniversitesi, Üroloji Ana Bilim Dalı, Erzurum

AMAÇ: Biz bu çalışmamızda kliniğimizde minimal invaziv cerrahi yöntem olarak 3D görüntüleme sistemlerinin kullanıldığı laparoskopik üreter uç uca anastomoz uygulanan hastaların demografik, klinik, perioperatif ve postoperatif özelliklerini paylaşarak literatüre katkı sağlamayı amaçladık.

MATERYAL-METOT: Çalışmaya yerel etik kurul onayı alınarak başlandı. Kliniğimizde 2017-2022 yılları arasında 2 cm'ye kadar, benign sebeplere bağlı gelişen orta ve üst kısım üreter darlıklarının tedavisinde transperitoneal 3D laparoskopik üreter uç uca anastomozu yapılan, konjenital üriner sistem anomalisi olmayan, 18 yaş üstü hastaların demografik, klinik, perioperatif ve postoperatif özelliklerini retrospektif olarak değerlendirildi. Hasta dosyaları, ameliyat notları, epikrizleri, postoperatif kontrol vizit notları, görüntüleme ve tetkikleri incelenerek analiz edildi. Operasyonların tamamı laparoskopik deneyimi olan tek endoürolog tarafından uygulandı. Üreter darlığı tanısı için preoperatif Üriner sistem ultrasonografisi(ÜsUSG), böbrek-üreter-mesane(KUB) radyografisi, intravenöz ürografı (IVU), non-kontrast bilgisayarlı tomografı(NCCT) gibi radyolojik görüntüleme yöntemleri kullanıldı. Radyolojik görüntülemelerde renal parankimal incelme gibi patolojik bulgu saptanan hastalar için DMSA sintigrafı uygulandı. Preoperatif darlığın lokalizasyonunu ve uzunluğunun değerlendirilemesi amacıyla tüm hastalara üreteroskopi ve retrograd pyelografı gibi endoskopik tanısal işlemler uygulandı. DJ stent alındıktan sonra 1.ayda ÜsUSG'de hidronefroz olmaması ve İntravenöz Ürografide üreteral açıklığın sağlanmış olması operasyon başarısı olarak kabul edildi.

BULGULAR: Çalışmaya üreter darlığı sebebi ile 3D görüntüleme sistemi kullanılarak laparoskopik üreter uç uca anastomoz operasyonu yapılan 20 hasta dahil edildi. Hastaların 13'ü (%65) erkek, 7'si (%35) kadındı. Hastaların ortalama hasta yaşı 34.7 ± 13.9 yıl olarak tespit edildi. Darlık 9 (%45) hastada sağ, 11 (%55) hastada sol taraftaydı. Hastaların tamamında tek yada multipl sayıda endoskopik üreter taşı müdahale öyküsü mevcuttu. Müdahale edilen dar segment uzunluk ortalaması 11.5 ± 4.32 mm idi. Hastaların tamamına peroperatif double J stent konuldu. Hastaların 14'ünde (%70) postoperatif dren konuldu. Hiçbir hastada peroperatif komplikasyon ile karşılaşılmadı. Operasyon süresi ortalama 126 ± 12.4dakika idi. Postoperatif dönemde yapılan kontrollerde 19 hastada (%95) hidronefroz yoktu ve üreteral açıklığın sağlandığı görüldü. Sadece 1 hastada (%5) ek müdahale gereken darlık saptandı. Çalışmaya dahil edilen hastalara ait demografik ve klinik özelliklere ait veriler tablo-1'de özetlenmiştir.

SONUÇ: Sonuçlarımız erişkin üreter darlıklarının tedavisinde 3D görüntüleme sistemlerinin kullanıldığı laparoskopik üreter uç uca anastomozlarının yüksek başarı ve düşük komplikasyon oranlarıyla güvenli ve etkin bir şekilde uygulanabildiğini göstermektedir.

Anahtar Kelimeler: Üreter Darlıkları, Laparoskopi, 3D, Üreter uç uca anastomoz

A Preliminary Report of Our Laparoscopic Ureter End-to-End Anastomosis Results Using 3D Imaging System in the Treatment of Ureteral Strictures: Our Single Center Experiences

Şaban Oğuz Demirdöğen, Şenol Adanur, Salih Al, Bakytbek Kozubaev, Özkan Polat
Department of Urology, Atatürk University, Erzurum, Türkiye

OBJECTIVE: In this study, we aimed to contribute to the literature by sharing the demographic, clinical, perioperative and postoperative characteristics of patients who underwent laparoscopic ureter end to end anastomosis, in which 3D imaging systems were used as a minimally invasive surgical method in our clinic.

METHODS: The study was initiated with the approval of the local ethics committee. Patients who underwent transperitoneal 3D laparoscopic ureter end-to-end anastomosis for the treatment of middle and upper part ureteral strictures up to 2 cm for benign reasons in our clinic between 2017-2022 were evaluated. Demographic, clinical, perioperative and postoperative characteristics of patients over 18 years of age without congenital urinary system anomaly were evaluated retrospectively. Patient files, surgery notes, epicrisis, postoperative control visit notes, imaging and examinations were analyzed.All operations were performed by a single endourologist with laparoscopic experience.

For the diagnosis of ureteral stenosis, radiological imaging methods such as preoperative urinary system ultrasonography (UsUSG), kidney-ureter-bladder (KUB) radiography, intravenous urography (IVU), non-contrast computed tomography (NCCT) were used. DMSA scintigraphy was performed for patients with pathological findings such as renal parenchymal thinning in radiological imaging.Endoscopic diagnostic procedures such as ureteroscopy and retrograde pyelography were applied to all patients in order to evaluate the localization and length of the stenosis. Absence of hydronephrosis in USG and ureteral patency in Intravenous Urography at the 1st month after DJ stent removal was considered as the success of the operation.

RESULTS: Twenty patients who underwent laparoscopic ureter end-to-end anastomosis operation using 3D imaging system due to ureteral stenosis were included in the study. Thirteen (65%) of the patients were male and 7 (35%) were female. The mean patient age of the patients was 34.7 ± 13.9 years. The stenosis was on the right in 9 (45%) patients and on the left in 11 (55%) patients. All patients had a single or multiple endoscopic ureteral stone intervention history. The average length of the narrow segment that was intervened was 11.5 ± 4.32 mm. Peroperative double J stent was placed in all patients. A postoperative drain was placed in 14 (70%) of the patients. No perioperative complications were encountered in any of the patients. The mean operation time was 126 ± 12.4 minutes. In the postoperative controls, 19 patients (95%) did not have hydronephrosis and ureteral patency was observed. Only 1 patient (5%) had stenosis requiring additional intervention. The demographic and clinical characteristics of the patients included in the study are summarized in Table-1.

CONCLUSIONS: Our results show that laparoscopic ureter end-to-end anastomoses using 3D imaging systems in the treatment of adult ureteral strictures can be performed safely and effectively with high success and low complication rates.

Keywords: Ureteral Strictures, Laparoscopi, 3D, Ureter End-to-End Anastomosis

Tablo 1. Tüm çalışma popülasyonunun demografik verileri ve klinik parametreleri

Hasta sayısı	20
Ortalama yaş ± SS, (yıl)	34.7 ± 13.9
Ortalama BKİ±SS, kg/m2	26.0 ± 1.98
Cinsiyet, n(%)	
Erkek	13 (65.0)
Kadın	7 (35.0)
Taraf, n(%)	
Sağ	9 (45.0)
Sol	11 (55.0)
Dar segmentin ortalama uzunluğu ± SS, mm	11.5 ± 4.32
Dar segmentin yeri, n(%)	
Proksimal	11 (55.0)
Orta	9 (45.0)
Komplikasyon, n(%)	1 (5.0)
Ameliyat sonrası DJS varlığı, n(%)	20 (100)
Ameliyat sonrası dren varlığı, n(%)	14 (70)
Ameliyat sonrası ortalama dren süresi ± SS, (gün)	1.35 ± 0.84
Ortalama HKS ± SS, (gün)	2.25 ± 0.71
Ortalama cerrahi süre ± SS, (dakika)	126 ± 12.4
Ameliyat sonrası sonuçlar, n(%)	
Normal	19 (95.0)
Darlık	1 (5.0)

SS, standart sapma; DJS, double J stent; HKS, hastanede kalış süresi

Table 1. Demographic data and clinical parameters of the whole study population

Number of patients	20
Mean age ± SD, (yrs)	34.7 ± 13.9
Mean BMI± SD, kg/m2	26.0 ± 1.98
Gender, n(%)	
Male	13 (65.0)
Female	7 (35.0)
Laterality, n(%)	
Right	9 (45.0)
Left	11 (55.0)
Mean diameter of narrow segment± SD, mm	11.5 ± 4.32
Location of narrow segment, n(%)	
Proximal	11 (55.0)
Middle	9 (45.0)
Complication, n(%)	1 (5.0)
Presence of DJS postoperatively, n(%)	20 (100)
Presence of drain postoperatively, n(%)	14 (70)
Mean duration of drain postoperatively ± SD, (days)	1.35 ± 0.84

Mean LOS ± SD, (days)	2.25 ± 0.71
Mean surgical duration ± SD, (min.)	126 ± 12.4
Results of postoperatively, n(%)	
Normal	19 (95.0)
Stricture	1 (5.0)

SD, standart deviation; DJS, double J stent; LOS, lenght of hospital stay

Laparoskopik üreter uç uca anastomoz

A Preliminary Report of Our Laparoscopic Ureter End-to-End Anastomosis Results Using 3D Imaging System in the Treatment of Ureteral Strictures: Our Single Center Experiences

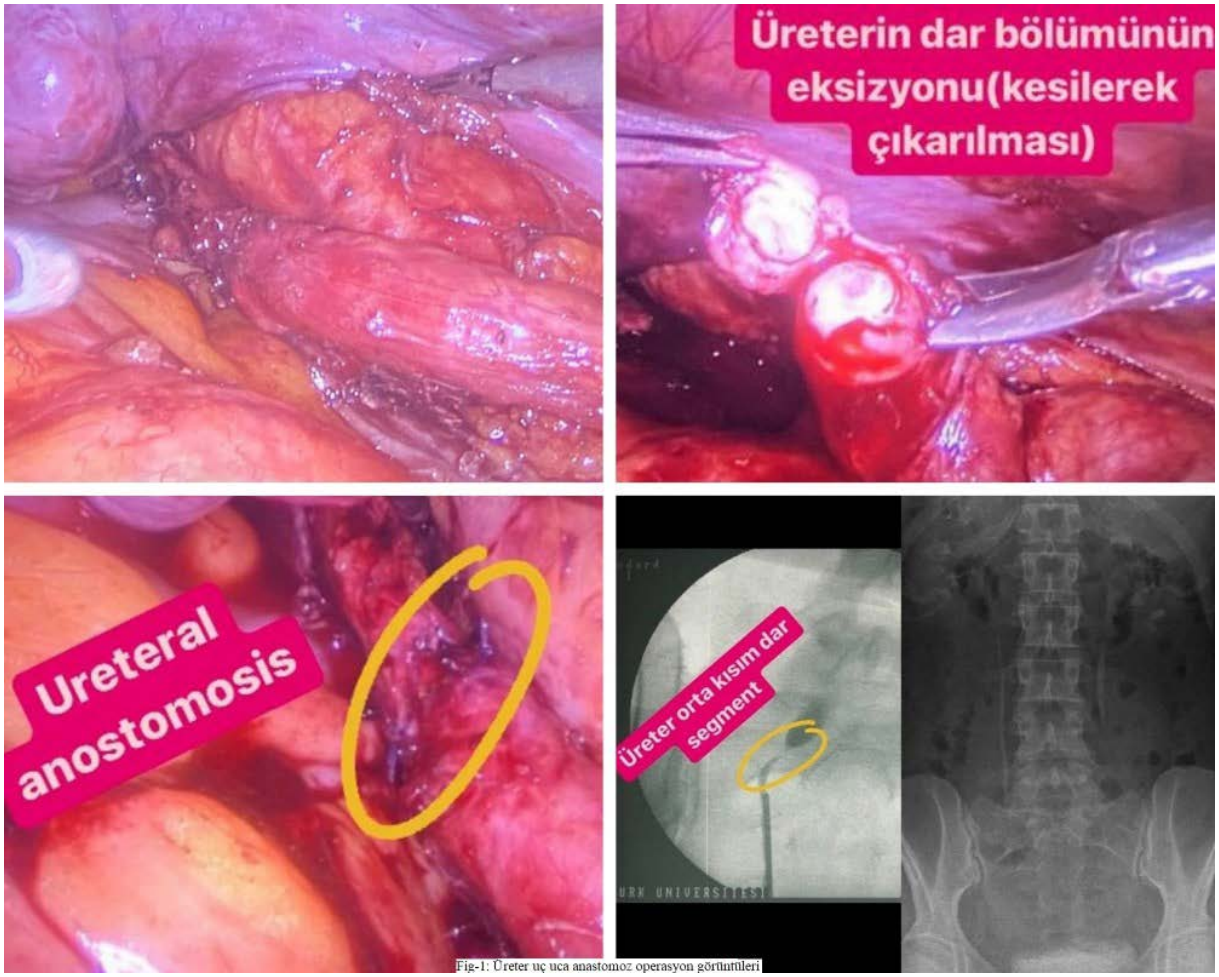

Fig-1: Üreter uç uca anastomoz operasyon görüntüleri

SS-106

Ürolojik laparoskopik cerrahi deneyimimiz: 136 olgu ile ne öğrendik?

Erhan Ateş[1], Ahmet Emre Yıldız[2], Hakan Görkem Kazıcı[3], Gökhan Şahin[1], Saparali Sulaimanov[1], Arif Kol[1]
[1]Aydın Adnan Menderes Üniversitesi, Üroloji Ana Bilim Dalı, Aydın
[2]Aydın Atatürk Devlet Hastanesi, Üroloji Kliniği, Aydın
[3]Mardin Kızıltepe Devlet Hastanesi, Üroloji Kliniği, Mardin

GİRİŞ-AMAÇ: Laparoskopik girişimler açığa göre komorbidite, hastane yatış süresi, kozmetik sonuçlar bakımından yüz güldürücüdür. Bu çalışmada, Aydın Adnan Menderes Üniversitesi'nde uygulanan laparoskopik cerrahilerdeki klinik sonuçlar, cerrahi teknikler ve komplikasyonları değerlendirmeyi amaçlandık.

GEREÇ-YÖNTEM: Eylül 2016 - Aralık 2022 arasında laparoskopik cerrahi uygulanmış toplam 136 hastanın verileri retrospektif olarak tarandı. Demografik özellikler, ameliyat endikasyonları, operasyon tarafı, ameliyatı yapan kişinin öğretim üyesi ya da araştırma görevlisi olması, insüflasyon ve operasyon süreleri, kullanılan trokar sayıları, trans ya da retroperitoneal olması, trokar giriş tekniği, ameliyattaki kanama miktarı, Modifiye Clavien ve Satava dereceleri, gelişen komplikasyonlar, dren süreleri, malignite vakalarının onkolojik sonuçları gibi veriler kaydedildi ve yıllara göre değerlendirildi. Yapılış sırasına göre ilk 68 hasta grup 1, sonraki 68 hasta grup2 olarak ayrıldı. İki grubun verileri uygun istatistik yöntemlerle karşılaştırıldı.

BULGULAR: Tüm hastaların yaş ortalaması 55.53±14.51 yıl idi. Gruplar arasında yaş ortalaması açısından anlamlı farklılık izlenmedi (p=0.117). Grup-1'de non-onkolojik vakaların sayısı anlamlı yüksek iken, grup-2'de onkolojik ve laparoskopik cerrahi sütür gerektiren komplike vakaların sayısının anlamlı arttığı görüldü (Tablo-2A). Yıllara göre ameliyat sayısındaki değişim, laparoskopik cerrahi sayısında artışı göstermektedir (Tablo-2B). Sadece 2018 yılında teknik aksaklıklar nedeniyle laparoskopik cerrahi sayısının azaldığı görüldü. Grup2'de transperitoneal akseste anlamlı artış saptandı. Araştırma görevlileri tüm vakaların %26.5'inde 1. cerrah iken, Grup2'de daha fazla ameliyat yapma fırsatı buldukları göze çarptı; ancak gruplarda istatistiksel fark saptanmadı. Grup1'de araştırma görevlileri çoğunlukla renal kist dekortikasyonu yaparken, Grup2'de pyeloplasti ve radikal nefrektomi gibi komplike cerrahiler gerçekleştirdi. Gruplar arasında insüflasyon ve operasyon süresi bakımından fark saptanmaması, grup2'de kanama miktarının anlamlı yüksek bulunması, grup-2'de komplike vakaların ve araştırma görevlilerinin birinci cerrah olduğu vaka sayısının artışına bağlandı. Toplam 11 adet LRP olan serimizde ilk ameliyatlarda süreler 320dk civarı iken son ameliyatlarda bu sürenin 140dk'ya kadar düştüğü izlendi. Operasyon sonrasındaki komplikasyonların değerlendirilmesine yönelik Modifiye Clavien sınıflamasında iki grup arasında fark saptanmadı. Operasyon esnasındaki komplikasyonların değerlendirilmesine yönelik Satava sınıflamasında ise Grup2'de komplikasyonlar daha azdı (p=0.06). 136 hastanın 8'sında (%5.9) açık cerrahiye geçildi. Grup1'de bu oran %7.4 iken, Grup2'de %4.4'e düşmüştür. Bunlardan 3'ü geçirilmiş pyelonefrit nedeniyle oluşan adezyon ve fibrozise bağlı, 3'si cerrahi süresinin uzaması ve metabolik asidoz kaynaklı, 2'si optik görüntü sistemi arızası nedeniyle gerçekleşti. Median hastanede yatış süresi 3 gün, dren süresi 2 gün olup gruplar arasında farklılık gözlenmedi.

SONUÇ: Laparoskopik cerrahi tecrübe arttıkça vaka çeşitliliği ve komplike cerrahilerin yapımı artarken, komplikasyon oranları azalmaktadır. Aydın Adnan Menderes Üniversitesi olarak sunduğumuz serimizde başarı ve komplikasyon oranları literatürle uyumlu saptanmıştır. Tecrübe gerektiren onkolojik ameliyatların giderek daha yaygın yapılması ile kanama miktarında artış görülürken, aynı ameliyatın ilk ve son icralarında operasyon süresinde azalma görülmektedir. Ayrıca kliniğimizde laparaskopik ürolojik cerrahilerin asistan eğitiminin bir parçası olması ve asistanların bu cerrahiyi bizzat uygulayabilmeleri memnuniyet ve umut verici bulunmuştur.

Anahtar Kelimeler: laparoskopi, cerrahi, üroloji, minimal invaziv yöntemler

Our urological laparoscopic surgery experience: what did we learn with 136 cases?

Erhan Ateş[1], Ahmet Emre Yıldız[2], Hakan Görkem Kazıcı[3], Gökhan Şahin[1], Saparali Sulaimanov[1], Arif Kol[1]
[1]Aydin Adnan Menderes University, Department of Urology, Aydin
[2]Aydin Atatürk State Hospital, Urology Clinic, Aydin
[3]Mardin Kızıltepe State Hospital, Urology Clinic, Mardin

Introduction-AIM: Laparoscopic interventions are encouraging in terms of comorbidity, length of hospital stay, and cosmetic results.We aimed to evaluate clinical results, surgical techniques and complications of laparoscopic surgeries performed at Aydin Adnan Menderes University.

Materials-METHODS: Data of 136 patients who underwent laparoscopic surgery between September 2016-December 2022 were retrospectively reviewed.Demographic features, whether the person performing the surgery is a faculty teaching staff or research assistant, insufflation-operation times, the number of trocars, trans/retroperitoneal intervention, amount of bleeding, modified Clavien and Satava classification, complications, drain times were recorded.The first 68 patients were divided into group 1, and the next 68 patients were divided into group 2 according to the order of surgery.The data of the two groups were compared with appropriate statistical methods.

RESULTS: The mean age of all patients was 55.53±14.51 years.There was no significant difference between the groups in terms of mean age(p=0.117).The number of non-oncological cases was significantly higher in group-1.The number of complicated cases requiring laparoscopic surgical sutures and oncological cases was significantly higher in group-2(Table-2A).The change in the number of surgeries by years shows the increase in the number of laparoscopic surgeries(Table-2B).Only in 2018, it was seen that the number of laparoscopic surgeries decreased due to technical problems.There was a significant increase in transperitoneal access in Group2.While the research assistants were the 1st surgeon in 26.5% of all cases,they had the opportunity to perform more operations in Group2;however,no statistical difference was found in the groups.In Group1, research assistants mostly performed renal cyst decortication, while in Group2, they performed complicated surgeries such as pyeloplasty and radical nephrectomy.The fact that there was no difference between the groups in terms of insufflation and operation time, the significantly higher amount of bleeding in group2 was attributed to the increase in the number of complicated cases in group-2 and the number of cases in which the research assistants were the first surgeon.In our series with a total of 11 LRPs, the duration of the first surgeries was around 320 minutes, while it was observed that this time decreased to 140 minutes in the last surgeries.There was no difference between the two groups in the Modified Clavien classification. In the Satava classification, complications were less in Group 2(p=0.06).Eight (5.9%) of 136 patients were converted to open surgery.While it was 7.4% in Group1, it decreased to 4.4% in Group2.Of these, 3 were due to adhesion and fibrosis caused by previous pyelonephritis,3 were due to prolongation of the surgery time and metabolic acidosis,and 2 were due to optical image system malfunction performed open.The median hospital stay was 3 days,the drain time was 2 days,and no difference was observed between the groups.

CONCLUSION: As the experience of laparoscopic surgery increases, the variety of cases and complicated surgeries increase, while the complication rates decrease.In our series,the success and complication rates were found to be compatible with literature.In addition, the fact that laparoscopic urological surgeries are a part of the training of residents in our clinic and that the residents can personally perform this surgery was found to be pleasing and promising.

Keywords: laparoscopy, surgery, urology, minimally invasive techniques

Tablo1 / Table1

	Total (n=136)	Grup 1 (n=68)	Grup 2 (n=68)	p
Yaş, mean (SD.)	55.53 (14.51)	53.77 (14.50)	57.32 (14.51)	0.098 [u]
Cinsiyet, n (%)				0.224 [c]
Kadın	57 (41.9)	25 (36.8)	32 (47.1)	
Erkek	79 (58.1)	43 (63.2)	36 (52.9)	
Cerrahi türü, n (%)				**0.001** [c]
Onkolojik	55 (40.4)	18 (26.5)	**37 (54.4)**	
Non-onkolojik	81 (59.6)	**50 (73.5)**	31 (45.6)	
Ameliyatı yapan cerrah, n(%)				0.244 [c]
Öğretim üyesi	100 (73.5)	53 (77.9)	47 (69.1)	
Araştırma görevlisi	36 (26.5)	15 (22.1)	21 (30.9)	
İnsüflasyon süresi, mean (SD.)	119.85 (64.3)	117.72 (56.09)	121.98 (72.02)	0.846 [u]
Operasyon süresi, mean (SD.)	146.13 (74.82)	143.67 (64.95)	148.6 (83.95)	0.831 [u]
Akses tipi, n (%)				**<0.05** [c]
Transperitoneal	115 (84.6)	**50 (73.5)**	**65 (95.6)**	
Retroperitoneal	21 (15.4)	18 (26.5)	3 (4.4)	
Trokar sayısı, median (min/max)	3 (3/6)	3 (3/5)	3 (3/6)	0.087 [u]
Kanama miktarı, mean (SD.)	144.5 (293.5)	86.76 (256.4)	**202.42 (318.0)**	**0.004** [u]
Modifiye Clavien, n (%)				1.000 [f]
1	125 (91.9)	62 (91.1)	63 (92.6)	
2	9 (6.6)	5 (7.4)	4 (5.9)	
3a	0	0	0	
3b	2 (1.5)	1 (1.5)	1 (1.5)	
4a	0	0	0	
4b	0	0	0	
5	0	0	0	
Modifiye Satava, n (%)				0.06 [f]
1	122 (89.7)	56 (82.4)	64 (97.1)	
2a	14 (10.3)	12 (17.6)	4 (2.9)	
2b	0	0	0	
3	0	0	0	
Açığa geçme, n (%)	8 (5.9)	5 (7.4)	3 (4.4)	0.718 [f]
Yatış süresi, median (min/max)	3 (1/52)	3.5 (1/19)	3 (1/52)	0.100 [f]
Dren süresi, median (min/max)	2 (1/15)	2 (1/7)	2 (1/15)	0.135 [f]

[u] Mann-Whitney U Test, [c] *Pearson Chi Square Test*, [f] *Fisher Exact Test, SD. Standard deviaiton*

2A-Ameliyat türlerine göre grupların karşılaştırılması 2B-Yıllara göre ameliyat sayıları

A			
Ameliyat türleri	n (%)	Grup 1 (n(%))	Grup 2 (n(%))
Basit nefrektomi	40 (29.4)	30 (44.1)	10 (14.7)
Renal kist dekortikasyonu	25 (18.3)	14 (20.6)	11 (16.2)
Radikal nefrektomi	20 (14.7)	10 (14.7)	10 (14.7)
Parsiyel nefrektomi	17 (12.5)	7 (10.3)	10 (14.7)
Pyeloplasti	8 (5.9)	1 (1.5)	7 (10.3)
Nefroüreterektomi	7 (5.1)	1 (1.5)	6 (8.8)
Pyelolitotomi	5 (3.6)	3 (4.4)	2 (2.9)
Radikal prostatektomi	11 (8.1)	0	11 (16.2)
Üreterolitotomi	1 (0.8)	0	1 (1.5)
Üreteroüreterostomi	1 (0.8)	1 (1.5)	0
Orşiektomi	1 (0.8)	1 (1.5)	0
Toplam	136 (100)	68 (100)	68 (100)
B			
Yıllar	Ameliyat sayıları		
2016	16		
2017	11		
2018	5		
2019	11		
2020	13		
2021	37		
2022	42		

2A-Comparison of groups according to types of surgery 2B-Number of surgeries by years

A			
Types of surgery	n (%)	Group 1 (n(%))	Group 2 (n(%))
Simple nephrectomy	40 (29.4)	30 (44.1)	10 (14.7)
Renal cyst decortication	25 (18.3)	14 (20.6)	11 (16.2)
Radical nephrectomy	20 (14.7)	10 (14.7)	10 (14.7)
Partial nephrectomy	17 (12.5)	7 (10.3)	10 (14.7)
Pyeloplasty	8 (5.9)	1 (1.5)	7 (10.3)
Nephroureterectomy	7 (5.1)	1 (1.5)	6 (8.8)
Pyelolithotomy	5 (3.6)	3 (4.4)	2 (2.9)
Radical prostatectomy	11 (8.1)	0	11 (16.2)
Ureterolithotomy	1 (0.8)	0	1 (1.5)
Ureteroureterostomy	1 (0.8)	1 (1.5)	0
Orchiectomy	1 (0.8)	1 (1.5)	0
Total	136 (100)	68 (100)	68 (100)
B			
Years	Number of surgery		
2016	16		
2017	11		
2018	5		
2019	11		
2020	13		
2021	37		
2022	42		

SS-107

Üst üriner sistemin ürotelyal karsinomunda laparoskopik ve açık nefroüreterektominin karşılaştırılması

Mehmet İkbal İpek[1], Mustafa Serdar Çağlayan[2]
[1]Hitit Üniversitesi Çorum Erol Olçok Eğitim ve Araştırma Hastanesi Üroloji Kliniği, Çorum
[2]Bitlis Tatvan Devlet Hastanesi Üroloji Kliniği, Bitlis

AMAÇ: Üst üriner sistemin ürotelyal karsinomunda (ÜÜSÜK) altın standart tedavi yöntemi radikal nefroüreterektomidir (RNÜ). Bu çalışmada ÜÜSÜK nedeni ile laparoskopik RNÜ (LRNÜ) ve açık RNÜ (ARNÜ) uygulanan hastaların sonuçlarının karşılaştırılması amaçlandı.

YÖNTEM: Kliniğimizde Ekim 2015 – Eylül 2022 tarihleri arasında 45 hastaya ÜÜSÜK nedeni ile ARNÜ veya LRNÜ yapıldı. Hastaların operasyon verileri, komplikasyonları, histopatolojik verileri, mesane nüks oranları retrospektif olarak değerlendirildi.

BULGULAR : Hastaların 16'sı (%35,5) kadın, 29'ü (%65,5) erkekti. Ortalama hasta yaşı 67,4±6,9 idi. Yirmi hastaya (%44,4) ARNÜ, 25 hastaya (%56,6) LRNÜ uygulandı. Tüm hastalara preop. sistoskopi yapıldı. LRNÜ'de kaf eksizyonu açık olarak yapıldı. ARNÜ ve LRNÜ uygulanan hastaların sırasıyla operasyon süreleri 188±48,4 ve 244.8±80.9 dk, kan kaybı 541,75±348,9 ve 300,38±189,1 cc, perioperatif kan transfüzyonu gerektiren hasta sayısı 9 (%20) ve 3 (%6,6), hospitalizasyon süreleri 5,5 (3-8) ve 3,3 (2-5) gün, onkolojik takiplerinde mesanede nüks izlenen hasta sayısı 2 (%4,4) ve 1 (%2,2) olarak bulundu. Her iki yöntemde de üretral katater postop. 7. günde çıkarıldı.

ÇIKARIMLAR: ÜÜSÜK'de LRNÜ ile, daha az kan kaybı, düşük perioperatif komplikasyon oranı ve daha az perioperatif kan transfüzyon ihtiyacı sağlanmıştır. Üroloji pratiğinde minimal invaziv yöntemler standart yöntemler haline gelmiştir. ÜÜSÜK'de laparoskopik nefroüreterektomi etkin bir yöntemdir.

Anahtar Kelimeler: Laparoskopi, nefroüreterektomi, üretelyal kanser

Comparison of laparoscopic and open nephroureterectomy in urothelial carcinoma of the upper urinary tract

Mehmet İkbal İpek[1], Mustafa Serdar Çağlayan[2]
[1]Hitit University, Çorum Erol Olçok Training and Research Hospital, Department of Urology, Çorum
[2]Bitlis Tatvan State Hospital Urology Clinic, Bitlis

AIM: Radical nephroureterectomy (RNU) is the gold standard treatment method for urothelial carcinoma of the upper urinary tract (UTUC). In this study, it was aimed to compare the results of patients who underwent laparoscopic RNU (LRNU) and open RNU (ORNU) due to UTUC.

METHOD: Between October 2015 and September 2022, ORNU or LRNU was performed in 45 patients due to UTUC in our clinic. Operation data, complications, histopathological data, bladder recurrence rates of the patients were evaluated retrospectively.

RESULTS: Of the patients, 16 (35.5%) were female and 29 (65.5%) were male. The mean patient age was 67.4±6.9. ORNU was applied to 20 patients (44.4%) and LRNU to 25 patients (56.6%). All patients underwent preoperative cystoscopy. Cuff excision was performed openly in LRNU. The operation times of the patients who underwent ORNU and LRNU were 188±48.4 and 244.8±80.9 minutes, respectively, blood loss was 541.75±348.9 and 300.38±189.1 cc, the number of patients requiring perioperative blood transfusion was 9 (20%), and 3 (6.6%), hospitalization times 5.5 (3-8) and 3.3 (2-5) days, number of patients with bladder recurrence in oncological follow-ups 2 (4.4%) and 1 (2.2%)) was found. In both methods, urethral catheter postop. It was removed on the 7th day.

IMPACTS: With LRNU in UTUC, less blood loss, lower perioperative complication rate, and less perioperative blood transfusion requirement are achieved. Minimally invasive methods have become standard methods in urology practice. Laparoscopic nephroureterectomy is an effective method in UTUC.

Keywords: Laparoscopy, nephroureterectomy, urothelial carcinoma

Demografik ve operatif veriler

	ARNÜ (n=20)	LRNÜ (n=25)	P değeri
Erkek	10	19	<0.001
Kadın	10	6	<0.001
Operasyon süresi (dk)	188±48,4	244.8±80.9	<0.001
Kan kaybı	541,75±348,9	300,38±189,1	<0.001
Kan transfüzyonu	9	3	0.001
Hospitalizasyon süresi (gün)	5,5 (3-8)	3,3 (2-5)	0.6
Mesane nüksü	2	1	<0.001
Clavien Komplikasyon			0.019
Sınıf 1	3	1	
Sınıf 2	9	3	

Demographic and operative data

	ORNU (n=20)	LRNU (n=25)	P value
Male	10	19	<0.001
Female	10	6	<0.001
Operation time (min)	188±48,4	244.8±80.9	<0.001
blood loss	541,75±348,9	244.8±80.9	<0.001
blood transfusion	9	3	0.001
Hospitalization time (day)	5,5 (3-8)	3,3 (2-5)	0.6
bladder recurrence	2	1	<0.001
Clavien Complication			0.019
Class 1	3	1	
Class 2	9	3	

SS-108

Retroperitoneal Laparoskopide İlk Ön Deneyimlerimiz

Osman Can, Batu Akalın, Halil Lutfi Canat
Basakşehir Çam ve Sakura Şehir Hastanesi, Üroloji Kliniği, İstanbul, Türkiye

Giriş: Ürolojide laparoskopik cerrahi her geçen gün artarak devam etse de retroperitoneal yaklaşım dar çalışma alanı, oryantasyonun hızlı bozulması gibi bazı dezavantajları nedeniyle pek tercih edilmemektedir. Ancak üriner sistemin tümünün retroperitoneal yerleşimli olması ve tüm organların bulunduğu yerde cerrahisinin yapılması prenisibi ile retroperitoneal laparoskopinin oldukça önemli olduğunu düşünüyoruz. Bu çalışmamızda ilk retroperitoneal laparoskopik böbrek cerrahileri sonuçlarımızı sunmaktayız.

Yöntem: Kliniğimizde Kasım 2021 ile Aralık 2022 arasında böbrek tümörü nedeniyle retoperitoneal laparoskopik cerrahi uyguladığımız hastaları dahil ettik. Hastaların demografik verilerinin yanı sıra tüm operasyonlar endovizyon sistemi aracılığı ile kayıt altına alındı. Hastalarda kanama miktarları, hastane yatış süresi ve gelişen komplikasyonlar kaydedildi.

Bulgular: Toplamda 11 hastaya retroperitoneal laparoskopi uygulandı. Bu hastalardan 6'sına radikal nefrektomi uygulanırken 5'ine parsiyel nefrektomi uygulandı. Hastaların yaş ortalaması 64.8±6.3 idi. Ortalama vücut kitle indeksi 31.7±2.1 kg/m2 olarak hesaplandı. Ortalama kan kaybı 116.3±38.8 cc iken ortalama hastane kalış süresi 2.4±0.5 gün idi. Radikal nefrektomi vakalarının 2'sinde böbreğin medial yüzündeki diseksiyon zorluğundan ötürü açık cerrahiye geçildi. Vakaların 4'ünde diseksiyonlar sırasında peritoneal perforasyon meydana geldi ancak transperitoneal mini kateter konularak 3 vaka başarılı şekilde yönetildi. Hastaların tamamında açık cerrahiye geçme dışında istemediğimiz bir durum gelişmedi.

Sonuç: Retropertoneal laparoskopi dezavantajlarına rağmen önemli ürolojik cerrahi tekniklerinden birisidir. Özellikle posterior yerleşimli böbrek tümörlerinin parsiyel cerrahisinde önemli avantajlarının olduğunu düşünüyoruz.

Anahtar Kelimeler: Böbrek tümörü, laparoskopi, Retroperitoneal

Our First Preliminary Experiences in Retroperitoneal Laparoscopy

Osman Can, Batu Akalın, Halil Lutfi Canat
Department of Urology, Basaksehir Cam and Sakura City Hospital, Istanbul, Turkey

Introduction: Although laparoscopic surgery in urology continues to increase day by day, the retroperitoneal approach is not preferred because of some disadvantages such as narrow working area and rapid deterioration of orientation. However, we think that retroperitoneal laparoscopy is very important with the principle of performing surgery where all organs are located and cause of the entire urinary system is located retroperitoneally. In this study, we present our first retroperitoneal laparoscopic kidney surgeries results.

Method : We included patients who underwent retoperitoneal laparoscopic surgery for kidney tumors in our clinic between November 2021 and December 2022. In addition to the demographic data of the patients, all operations were recorded through the endovision system. The amount of bleeding, length of hospital stay and complications were recorded.

Results: A total of 11 patients underwent retroperitoneal laparoscopy. Radical nephrectomy was performed in 6 of these patients, and partial nephrectomy was performed in 5 of them. The mean age of the patients was 64.8±6.3. The mean body mass index was calculated as 31.7±2.1 kg/m2. Mean blood loss was 116.3±38.8 cc, and mean hospital stay was 2.4±0.5 days. In 2 of the radical nephrectomy cases, open surgery was needed due to the difficulty of dissection on the medial surface of the kidney. Peritoneal perforation occurred during dissections in 4 of the cases, but 3 cases were successfully managed by placing a transperitoneal mini-catheter. Except for the conversion to open surgery in all of the patients, no undesirable situation developed.

Conclusion: Despite its disadvantages, retropertoneal laparoscopy is one of the important urological surgical techniques. We think that it has important advantages especially in partial surgery of posteriorly located kidney tumors.

Keywords: Kidney tumor, Laparoscopy, Retroperitoneal

Tablo

	n=11
Yaş	64.8±6.3
Vücut Kitle İndeksi (kg/m2)	31.7±2.1
Radikal nefrektomi (n)	6
Parsiyel nefrektomi (n)	5
Ortalama Kan Kaybı (cc)	116.3±38.8
Ortalama Hastane Süresi (gün)	2.4±0.5

Table

	n=11
Age	64.8±6.3
Body Mass Index (kg/m2)	31.7±2.1
Radical Nephrectomy (n)	6
Partial Nephrectomy (n)	5
Mean Blood Loss (cc)	116.3±38.8
Mean Hospitalization (day)	2.4±0.5

SS-109

Robotik Retroperitoneal Parsiyel Nefrektomi Sonuçlarının Cerrahi Tecrübe Artışı İle İlişkisi

Şahin Kılıç, Mehmet Reşat İnal, Murat Şambel, Kayhan Yilmaz, Batuhan Furkan Berk, Mutlu Ateş
SBÜ, Antalya Eğitim ve Araştırma Hastanesi, Üroloji Kliniği, Antalya

GİRİŞ: Evre 1 RCC' nin tedavisinde parsiyel nefrektomi (PN) temel tedaviyi oluşturmaktadır. PN; açık, laparoskopik ve robot yardımlı laparoskopik teknik ile transperitoneal veya retroperitoneal yaklaşımla uygulanabilir. Anatomik landmarkların belirgin oluşu, kolay trokar yerleştirilmesi gibi nedenlerle laparoskopik teknikte sıklıkla trasperitoneal yaklaşım tercih edilmektedir. Robot yardımlı laparoskopik retroperitoneal yaklaşım ise belirli avantajlarının yanı sıra göreceli teknik zorluklara sahip olması nedeniyle birçok üroloji kliniğinde rutin cerrahi yaklaşım olarak uygulanmamaktadır. Retroperitoneal organ cerrahisini en sık yapan uzmanlar olan üroloji uzmanlarının, robotik böbrek, üreter, sürrenal cerrahisinde retroperitoneal yaklaşımı uygulamaya ihtiyaç duyacağı klinik durumlar ile karşılaşması kaçınılmazdır. PN' de kısa iskemi süresi, komplikasyonsuz cerrahi ve tümörsüz cerrahi sınırların sağlanması ana hedeftir. Başarılı PN cerrahisini yorumlamada "marjin, iskemi ve komplikasyon (MIC) skoru" gibi skorlama yöntemleri geliştirilmiştir. PN'nin başarısını ve MIC skorlarını etkileyen en önemli faktör ise cerrahın tecrübesidir. Çalışmamızda operasyon sayısı ve tecrübe artışının RRPN' de cerrahi başarı üzerine etkisi ortaya koyulmaya çalışıldı.

GEREÇ-YÖNTEM: Robotik cerrahide tecrübeli bir cerrah tarafından kliniğimizde Ekim 2018 ile Ağustos 2022 tarihleri arasında gerçekleştirilmiş olan 37 RRPN operasyonu retrospektif olarak değerlendirildi. Kronolojik olarak hastalar 3 gruba ayrılarak MIC skorları, onkolojik ve fonksiyonel sonuçları ile kıyaslandı. İlk 12 hasta 1. grup, ikinci 12 hasta 2. grup ve son 13 hasta 3. grup olarak belirlendi. Toplanan tüm veriler 3 grup arasından istatistiksel olarak kıyaslandı.

BULGULAR: Demografik veriler, ortalama tümör boyutları, tümör lokalizasyonu ve R.E.N.A.L. skorlar açısından gruplar arası fark yoktu. Preoperatif ortalama kreatinin düzeyleri, eGFR ortalamaları, total operasyon süreleri ve renal artere ulaşım süreleri ortalamaları açısından gruplar arası anlamlı fark görülmedi. Ancak Grup 3'te diğer iki gruba göre renografi süresinin istatistiksel olarak belirgin şekilde kısalmış olduğu görüldü. Ayrıca yapılan vaka sayısı artışı ile ortalama konsol sürelerinin kısalma eğiliminde olduğu görüldü. Grup 1 de hastaların %33.3'üne klempsiz RRPN yapılmış iken, Grup 2 de %66.6'sına, Grup 3 te %76.9'sına klempsiz RRPN yapılmış olduğu görüldü. Klempsiz RRPN açısından Grup 3 ile 1 arasında istatistiksel fark saptandı. Bunun yanı sıra ilk 2 grupta stürsüz PN yapılan hasta bulunmazken, Grup 3 te hastaların %53.8 ine klempsiz ve stürsüz RRPN yapıldığı görüldü ve istatistiksel olarak anlamlı yorumlandı. Grup 2 ve 3 te majör komplikasyon saptanmadı. Grup 1' de 1 olguda üreter yaralanması gelişmiş olduğu görüldü. Patolojik tümör boyutları açısından gruplar arasında fark saptanmadı. Grup 1 de 2 olguda, Grup 2 de 3 olguda ve Grup 3 te 1 olguda cerrahi sınır pozitifliği saptandı. Gruplar arası patolojik benign-malign tümör oranları açısından fark saptanmadı. Postoperatif 3. ay ortalama kreatinin düzeyleri, eGFR ortalamaları ve eGFR değişimleri açısından istatistiksel fark saptanmadı. MIC skor pozitifliğinin Grup 1 de %58, Grup 2 de % 66.7 ve Grup 3 te %84.6 sağlanmış olduğu görüldü. ROC analizinde kronolojik sıralamada 31. olgu ve sonrası klempsiz teknik gerçekleştirebilme açısından, 25. olgu ve sonrası MIC skor pozitifliği sağlanabilmesi açısından istatistiksel olarak anlamlı saptandı.

SONUÇ: Teknolojik gelişmeler ile robotik cerrahisi sistemleri git gide yaygınlaşacaktır. PN de retoperitoneal yaklaşım özellikle posterior yerleşimli tümörlerde kolaylık sağlamaktadır. Görece teknik zorlukları yanında barındırması yanı sıra başarılı bir yöntemdir. Robotik böbrek cerrahisinde retroperitoneal yaklaşımın yaygınlaşması açısından öğrenme eğrilerini inceleyen daha geniş hasta sayılarını içeren çalışmalara ihtiyaç bulunmaktadır.

Anahtar Kelimeler: laparoskopik, nefrektomi, parsiyel, retroperitoneal, robotik

The Relationship Between Robotic Retroperitoneal Partial Nephrectomy Results and Surgical Experience

Şahin Kılıç, Mehmet Reşat İnal, Murat Şambel, Kayhan Yilmaz, Batuhan Furkan Berk, Mutlu Ateş
Department of Urology, Saglik Bilimleri University, Antalya Training and Rerearch Hospital

INTRODUCTION: Partial nephrectomy (PN) is the main treatment for stage 1 RCC. PN can be applied by open, laparoscopic and robot-assisted laparoscopic techniques with transperitoneal or retroperitoneal approach. In the laparoscopic technique, the trasperitoneal approach is often preferred. Because anatomical landmarks are clear and trocar placement is easy. Altought it has some advantages, the robot-assisted laparoscopic retroperitoneal approach is not used as a routine surgical approach in many urology clinics due to its relative technical difficulties. It is inevitable for urologists to encounter clinical situations in which they will have to apply the retroperitoneal approach. Short ischemia time, uncomplicated surgery and tumor-free surgical margins are the main goals in PN. Scoring methods such as "margin, ischemia and complication (MIC) score" have been developed to interpret successful PN surgery. The most important factor affecting the success of PN and MIC scores is the experience of the surgeon. In our study, we tried to reveal the effect of the number of operations and the increase in experience on surgical success in RRPN.

MATERIAL-METHODS: 37 RRPN operations performed in our clinic between October 2018 and August 2022 by a experienced robotic surgeon were evaluated retrospectively. The patients were divided into 3 groups chronologically. The first 12 patients were determined as the 1st group, the second 12 patients as the 2nd group, and the last 13 patients as the 3rd group. MIC scores, oncological and functional results were compared between the groups.

RESULTS: There was no difference between the groups in terms of demographic data, mean tumor sizes, tumor localization, and R.E.N.A.L. scores. There was no significant difference between the groups in terms of preoperative mean creatinine levels, mean eGFR, total operation time and mean time to reach the renal artery. However, it was observed that the renography time was statistically significantly shortened in Group 3, compared to the other two groups. In addition, it was observed that the average console times tended to shorten with the increase in the number of cases. Unclamped tecnic was used 33.3%, 66.6% and 76.9% of the patients in group 1, in Group 2 and in Group 3 respectively. No major complications were detected in groups 2 and 3. It was observed that ureteral injury developed in 1 case in group 1. MIC score positivity was found 58% of cases in Group 1, 66.7% in Group 2 and 84.6% in Group 3. In the ROC analysis, it was found to be statistically significant in terms of performing the clamp-free technique in the 31st case and after, in the chronological order, and in terms of MIC score positivity in the 25th case and after.

CONCLUSION: With technological developments, robotic surgery systems will become more and more widespread. Retoperitoneal approach in PN provides convenience especially in posterior localized tumors. It is a successful method even if it has relatively technical difficulties. There is a need for studies with larger numbers of patients examining the learning curves in terms of the widespread use of the retroperitoneal approach in robotic kidney surgery.

Keywords: laparoskopik, nefrektomi, parsiyel, retroperitoneal, robotik

RRPN Bulgular

	Grup 1 (n 12)	Grup 2 (n 12)	Grup 3 (n 13	p
Yaş	54	57	58	0,7
BMİ (kg/m2)	27	28	27	0,7
R.E.N.A.L. skor	6,7	6,5	6,4	0,9
R. Artere Ulaşım Süresi (dk)	18	17,5	21	0,3
Konsol Süresi (dk)	157	143	135	0,55
Kanama mikarı (ml)	100	160	100	0,27
Renografı süresi (dk)	24,7	18	9,6	<0,05
Sütürsüz gerçekleştirme (n)	0	0	7	<0,05
Klempsiz (n,%)	4 (33,3)	8 (66,6)	10 (76,9)	
Perop kompl. (n)	1	0	0	0,3
Patolojik tm boyutu (cm)	3,9	3,4	3,6	0,67
Cerrahi sınır pozitifliği (n)	2	3	1	0,48
Malign	9	11	9	0,33
Benign	3	1	4	0,33
MİC skor pozitifliği (n,%)	7 (58,3)	8 (66,7)	11 (84,6)	0,3
Preoperatif kreatinin (mg/dl)	0,94	0,98	1,06	0,22
Postoperatif 3. ay kreatinin (mg/dl)	0,93	1,04	1,06	0,15
Preoperatif GFR (ml/min)	84	83	77	0,46
Postoperatif 3. ay GFR (ml/min)	83	77	77	0,6

RRPN Results

	Grup 1 (n 12)	Grup 2 (n 12)	Grup 3 (n 13)	
Age	54	57	58	0,7
BMI (kg/m2)	27	28	27	0,7
R.E.N.A.L. skor	6,7	6,5	6,4	0,9
R. Artery Separeting Time (min)	18	17,5	21	0,3
Console Time (min)	157	143	135	0,55
Amount of bleeding (ml)	100	160	100	0,27
Renography time (min)	24,7	18	9,6	<0,05
Sutureless surgery (n)	0	0	7	<0,05
clampless surgery (n,%)	4 (%33,3)	8 (%66,6)	10 (76,9)	
perioperative complication (n)	1	0	0	
Pathological tumor size (cm)	3,9	3,4	3,6	0,67
surgical margin positivity (n)	2	3	1	0,48
Malign	9	11	9	0,33
Benign	3	1	4	0,33
MIC score positivity (n,%)	7 (58,3)	8 (66,7)	11 (84,6)	0,3
Preoperative creatinine (mg/dl)	0,94	0,98	10,6	0,22
Postoperative 3rd month creatinine (mg/dl)	0,93	1,04	1,06	0,15
Preoperative GFR (ml/min)	84	83	77	0,46
Postoperative 3rd month GFR (ml/min)	83	77	77	0,6

SS-110

Prostatın transüretral rezeksiyonuna sekonder mesane boynu darlığında robot yardımlı rekonstrüksiyon - Transvezikal yaklaşım

Metin Savun, Harun Ozdemir, Emin Taha Keskin, Yunus Colakoglu, Halil Lutfı Canat, Abdulmuttalip Simsek
Başakşehir Çam ve Sakura Şehir Hastanesi

GİRİŞ-AMAÇ: Mesane boynu darlığı (MBD), transüretral prostat rezeksiyonunun (TURP) nadir görülen geç bir komplikasyonudur. Endoskopik tedaviden fayda görmeyen hastalarda mesane boynu rekonstrüksiyonu yapılır. Bu çalışmada transvezikal yaklaşımla robot yardımlı mesane boynu rekonstrüksiyonu yapılan hastaların sonuçlarının paylaşılması amaçlandı.

YÖNTEMLER: Veriler, Ağustos 2020 ile Ağustos 2022 tarihleri arasında TURP'ye sekonder MBD için robot yardımlı (Da Vinci XI) mesane boynu rekonstrüksiyonu uygulanan sekiz hastadan toplandı. Tüm hastalar öncesinde yapılan endoskopik girişimlerden (dilatasyon, insizyon veya rezeksiyon) fayda görmedi. Tüm hastalara robot yardımlı transvezikal yaklaşımla mesane boynu rekonstrüksiyonu ve rezidüel prostat dokusunun eş zamanlı eksizyonu uygulandı.

BULGULAR: Hastaların medyan yaşı 69 (65-75) idi. Medyan ameliyat süresi 120 dakika ve medyan tahmini kanama hacmi 50 cc idi. Ortanca hastanede kalış süresi üç gün ve ortanca takip süresi dokuz aydı. Ameliyat sonrası bir hastada idrar yolu enfeksiyonu gelişti. Bir hastaya takipte endoskopik girişim gerekti. Başarı oranı %87,5 idi.

SONUÇ: Prostatın transüretral rezeksiyonuna sekonder mesane boynu darlığının transvezikal yaklaşımla robot yardımlı rekonstrüksiyonu başarılı ve güvenli bir tedavi yöntemidir.

Anahtar Kelimeler: Mesane boynu darlığı, rekonstrüksiyon, robotik

Robotic-assisted reconstruction for bladder neck contracture secondary to transurethral resection of the prostate - Transvesical approach

Metin Savun, Harun Ozdemir, Emin Taha Keskin, Yunus Colakoglu, Halil Lutfi Canat, Abdulmuttalip Simsek
Basaksehir Cam ve Sakura City Hospital

INTRODUCTION AND OBJECTIVE: Bladder neck contracture (BNC) is a rare late complication of transurethral prostate (TURP). Bladder neck reconstruction is performed in patients who do not benefit from the endoscopic treatment. This study aimed to share the results of patients who underwent robot-assisted bladder neck reconstruction via transvesical approach.

METHODS: Data were collected from eight patients who underwent robot-assisted (Da Vinci XI) bladder neck reconstruction for BNC secondary to TURP between August 2020 and August 2022. All patients did not benefit from endoscopic interventions (dilation, incision, or resection). Bladder neck reconstruction and simultaneous excision of the residual prostate tissue were performed in all patients using the robot-assisted transvesical approach.

RESULTS: The median age of the patients was 69 years (65-75 years). The median operative time was 120 minutes, and the median estimated bleeding volume was 50 cc. The median hospitalization time was three days and the median follow-up duration was nine months. Urinary tract infection developed in one patient postoperatively. One patient required endoscopic intervention during follow-up. The patency rate was 87.5%.

CONCLUSIONS: Robotic-assisted reconstruction via the transvesical approach for bladder neck contracture secondary to transurethral resection of the prostate is a successful and safe treatment modality.

Keywords: Bladder neck stenosis, reconstruction, robotics

Hasta karakteristikleri

Hasta sayısı	8
Yaş (yıl)*	69
Operasyon süresi (dk)*	120
Kanama miktarı (ml)*	50
Hastanede kalış süresi (gün)*	3
Başarı	7 (87.5%)
Komplikasyon	
Grade 2	1 (12.5%)

**: median*

Characteristics of patients

Patient number	8
Age (year)*	69
Operation time (min)*	120
Bleeding (ml)*	50
Hospitalization time (day)*	3
Patency	7 (87.5%)
Complications	
Grade 2	1 (12.5%)

**: median*

SS-111

Vezikoüretral anastomoz darlığında açık ve robot yardımlı rekonstrüksiyonun karşılaştırılması

Metin Savun, Harun Ozdemir, Emin Taha Keskin, Yunus Colakoglu, Halil Lutfi Canat, Abdulmuttalip Simsek
Başakşehir Çam ve Sakura Şehir Hastanesi

GİRİŞ-AMAÇ: Radikal prostatektomi sonrası endoskopik tedaviye yanıt vermeyen vezikoüretral anastomoz stenozu (VUAS) açık veya robot yardımlı rekonstrüksiyon ile tedavi edilebilir. Bu çalışmada bu iki yöntemin başarı ve komplikasyonlarını karşılaştırmayı amaçladık.

YÖNTEMLER: Temmuz 2017 ile Ağustos 2022 tarihleri arasında VUAS nedeniyle açık perineal rekonstrüksiyon cerrahisi uygulanan 18 hasta ve robot yardımlı (Da Vinci XI) transabdominal rekonstrüksiyon cerrahisi uygulanan 10 hasta bu çalışmaya dahil edildi. Demografik, operatif ve postoperatif hasta verileri incelendi. İki yöntem başarı, komplikasyon, nüks ve inkontinans açısından karşılaştırıldı. Başarı, 16 french sistoskopun geçişi veya üroflowmetride >15 ml/sn'lik maksimum akış olarak tanımlandı. İnkontinans, günde birden fazla ped kullanımı olarak tanımlandı.

BULGULAR: Her iki grupta medyan yaş 67 ve önceki endoskopik girişim sayısı yedi idi. Açık ve robot yardımlı gruplarda median ameliyat süresi sırasıyla 120 ve 150 dakika (p:0,175), median kanama miktarı 200 ve 100 ml (p:0,001) ve median hastanede yatış süresi dört ve üç gün (0,001). Açık grupta bir hastada yara enfeksiyonu (Clavien grade 2) ve bir hastada puborektal fistül (Clavien grade 3b) gelişti. Robot yardımlı grupta bir hastada yara yeri enfeksiyonu (Clavien grade 2) ve bir hastada ileus (Clavien grade 2) gelişti (p:0,724). Açık ve robot yardımlı gruplarda başarı oranı sırasıyla %77,8 ve %80,0'dir (p:0,944). Açık gruptaki tüm hastalarda (%100) takip süresince inkontinans görüldü. Daha önce inkontinansı olmayan altı hastanın beşi (%16,6) son kontrolde robot yardımlı gruplarda kontinan olarak kaldı.

SONUÇ: Açık perineal rekonstrüksiyona kıyasla, robot yardımlı transabdominal VUAS rekonstrüksiyonunda daha az kanama ve daha kısa hastanede kalış süresi vardır. Her iki yöntemin başarıve komplikasyon oranları benzer olsa da robot yardımlı rekonstrüksiyon kontinans oranları açısından belirgin olarak daha üstündür.

Anahtar Kelimeler: Rekonstrüksiyon, robotik, vezikoüretral anastomoz darlığı

Comparison of open and robot-assisted reconstruction in vesicourethral anastomotic stenosis

Metin Savun, Harun Ozdemir, Emin Taha Keskin, Yunus Colakoglu, Halil Lutfi Canat, Abdulmuttalip Simsek
Basaksehir Cam ve Sakura City Hospital

INTRODUCTION AND OBJECTIVE: Vesicourethral anastomotic stenosis (VUAS) that is unresponsive to endoscopic treatment after radical prostatectomy can be treated with open or robot-assisted reconstruction. In this study, we aimed to compare the patency and complications of these two methods.

METHODS: Eighteen patients who underwent open perineal reconstruction surgery and ten patients who underwent robot-assisted (Da Vinci XI) transabdominal reconstruction surgery for VUAS between July 2017 and August 2022 were included in this study. Demographic, operative, and postoperative patient data were examined. The two methods were compared in terms of patency, complications, recurrence, and incontinence. Patency was defined as either the passage of a 16 French cystoscope or a maximum flow on uroflowmetry of >15 ml/s. Incontinence was defined as use of more than one pad per day.

RESULTS: The median age was 67 years, and the number of previous endoscopic interventions was seven in both groups. The median operation time was 120 and 150 minutes (p:0.175), median bleeding amount was 200 and 100 ml (p:0,001), and median hospitalization time was four and three days (0,001) in the open and robotic-asisted groups, respectively. Wound infection (Clavien grade 2) developed in one patient and puborectal fistula (Clavien grade 3b) developed in one patient in the open group. Wound infection (Clavien grade 2) developed in one patient and ileus (Clavien grade 2) developed in one patient in the robotic-asisted group (p:0,724). Patency rate is 77.8% and 80.0% (p:0,944) in the open and robotic-asisted groups, respectively. All patients (%100) in the open group experienced incontinence during the follow-up period. Of the six patients without pre-existing incontinence, five (16,6%) remained continent at the last follow-up in the robotic-asisted groups.

CONCLUSIONS: Compared to open perineal reconstruction, robot-assisted transabdominal VUAS reconstruction has less bleeding and a shorter hospitalization time. Although the patency and complication rates of both methods are similar, robot-assisted reconstruction is superior in terms of continence rates.

Keywords: Reconstruction, robotic, vesicourethral anastomotic stenosis

Hasta karakteristikleri

	Açık	Robotik yardımlı	p
Hasta sayısı	18	10	
Yaş (yıl)*	67	67	0.524
Geçirilmiş endoskopik girişim*	7	7	0.906
Operasyon süresi (dk)*	120	150	0.175
Kanama (ml)*	200	100	0.001
Hastanede kalış süresi (gün)*	4	3	0.001
Başarı	14 (77.8%)	8 (80.0%)	0.944
Komplikasyonlar			0.724
Grade 2	1	2	
Grade 3b	1	0	

**: median*

Characteristics of patients

	Open	Robotic-asisted	p
Patient number	18	10	
Age (year)*	67	67	0.524
Previous endoscopic interventions*	7	7	0.906
Operation time (min)*	120	150	0.175
Bleeding (ml)*	200	100	0.001
Hospitalization time (day)*	4	3	0.001
Patency	14 (77.8%)	8 (80.0%)	0.944
Complications			0.724
Grade 2	1	2	
Grade 3b	1	0	

**: median*

SS-112

Laparoskopik Donör Nefrektomi: Tek Merkez Sonuçları

Selçuk Şahin[1], İsmail Evren[1], Mithat Ekşi[1], Nahide Kerim[1], Deniz Noyan Özlü[1], Azad Akdağ[1], Muhammed Yusuf Demir[1], Volkan Tuğcu[2], Ali İhsan Taşçı[1]
[1]Sağlık Bilimleri Üniversitesi, Bakırköy Dr. Sadi Konuk Eğitim ve Araştırma Hastanesi, Üroloji Kliniği, İstanbul
[2]Liv Hospital Vadistanbul, Üroloji Kliniği, İstanbul

AMAÇ: Kliniğimizde yapılan laparoskopik donör nefrektomi (LDN) deneyimlerimizin, karşılaşılan komplikasyonların ve komplikasyon yönetiminin sunulması.

METOD: Ocak 2011 - Kasım 2022 yılları arasında kliniğimizde yapılan 312 transperitoneal laparoskopik donör nefrektomi vakası retrospektif olarak değerlendirildi. Hastaların demografik özellikleri, operatif ve postoperatif veriler ve komplikasyonlar değerlendirildi.

BULGULAR: 172'si kadın, 140'ı erkek olan hastaların yaşları 21-79 arasında değişmekteydi. 292 hastada sol LDN, 20 hastada sağ LDN operasyonu uygulandı. Tüm ameliyatlar iki cerrah tarafından gerçekleştirildi. 25 hastada çift, 6 hastada 3 adet renal arter, 4 hastada çift üreter saptandı. Ortalama operasyon süresi 97,5 ± 10.7 (60-115) dakika, ortalama sıcak iskemi süresi 92.4 ±7 (minimum- maksimum: 83-99) saniye, ortalama hastanede kalış süresi 2.2 ± 0.75 gün olarak saptandı. Hastalardan ilk 200 vakada böbrek Gibson insizyondan çıkarılırken, son 112 vakada Pfannenstiel insizyondan çıkarıldı. Postoperatif 5 hastada atelektaziye bağlı 38.1 derece ateş izlendi. Dört vakada postoperatif paralitik ileus saptandı. Bir hastada postoperatif 3. gün pnömoni izlendi. Kontrol muayenelerde 2 vakada insizyonel herni gözlendi. Bir hastada postoperatif dönemde şilöz asit gelişti, somatostatin ve total parenteral nutrisyon ile konservatif olarak tedavi edildi.

SONUÇ: Laparoskopik donör nefrektomi ile hastanede kalış süresi kısalır ve daha iyi kozmetik sonuçlar gözlenebilmektedir. Ayrıca analjezik ihtiyacı da azalmaktadır. Karşılaştırmalı çalışmalar ile yöntemin farkları daha iyi ortaya konulabilecektir.

Anahtar Kelimeler: Laparoscopic Donor Nephrectomy, Gibson incision, Pfannenstiel incision

Laparoscopic Donor Nephrectomy: Single Center Results

Selçuk Şahin[1], İsmail Evren[1], Mithat Ekşi[1], Nahide Kerim[1], Deniz Noyan Özlü[1], Azad Akdağ[1], Muhammed Yusuf Demir[1], Volkan Tuğcu[2], Ali İhsan Taşçı[1]
[1]Health Sciences University, Bakırköy Dr. Sadi Konuk Training and Research Hospital, Urology Clinic, Istanbul
[2]Liv Hospital Vadistanbul, Urology Clinic, Istanbul

OBJECTIVE: To present our experience, complications and complication management of laparoscopic donor nephrectomy (LDN) performed in our clinic.

METHODS: 312 transperitoneal laparoscopic donor nephrectomy cases performed in our clinic between January 2011 and November 2022 were evaluated retrospectively. Demographic characteristics of the patients, operative and postoperative data, and complications were evaluated.

RESULTS: The ages of the patients, 172 women and 140 men, ranged from 21 to 79. Left LDN operation was performed in 292 patients and right LDN operation was performed in 20 patients. All surgeries were performed by two surgeons. Double ureters were detected in 25 patients, 3 renal arteries in 6 patients, and double ureters in 4 patients. The mean operative time was 97.5 ± 10.7 (60-115) minutes, the mean warm ischemia time was 92.4 ±7 (minimum-maximum: 83-99) seconds, and the mean hospital stay was 2.2 ± 0.75 days. The kidney was removed from the Gibson incision in the first 200 cases, while the Pfannenstiel was removed from the last 112 cases. Postoperative fever of 38.1 degrees was observed in 5 patients due to atelectasis. Postoperative paralytic ileus was detected in four cases. Pneumonia was observed in one patient on the 3rd postoperative day. Incisional hernia was observed in 2 cases during control examinations. Chylous ascites developed in one patient postoperatively, and was treated conservatively with somatostatin and total parenteral nutrition.

CONCLUSION: With laparoscopic donor nephrectomy, hospital stay is shortened and better cosmetic results can be observed. In addition, the need for analgesics is reduced. With comparative studies, the differences of the method will be better revealed.

Keywords: Laparoskopik Donör Nefrektomi, Gibson insizyonu, Pfannenstiel insizyonu

SS-113

HALP Skoru Testis Tümöründe Metastaz Açısından Öngörü Faktörü müdür?

Serdar Başboğa[1], Ali Yasin Özercan[2], Şeref Coşer[3], Altuğ Tuncel[1]
[1]Ankara Şehir Hastanesi, Üroloji Kliniği, Ankara
[2]Şırnak Devlet Hastanesi, Şırnak
[3]Kütahya Evliya Çelebi Eğitim ve Araştırma Hastanesi, Kütahya

AMAÇ: Testis tümörü ön tanısıyla radikal orşiektomi yapılan hastalarda histopatolojik sonuçlar ile metastaz olup olmama durumuna göre hemoglobin, albümin, lenfosit ve platelet (HALP) skorlarının karşılaştırılmasıdır.

GEREÇ-YÖNTEM: Çalışmamıza Ocak 2018 – Şubat 2019 tarihleri arasında testis tümörü ön tanısıyla kliniğimizde radikal inguinal orşiektomi yapılan 56 hasta dahil edildi. Hastaların yaş, semptom süresi, tümör boyutu, orşiektomi tarafı, preoperatif tümör marker değerleri (AFP, HCG, LDH), preoperatif tam kan sayımı ve biyokimya (ALT, AST, total protein, albümin) değerleri retrospektif olarak ulaşılarak kaydedildi. Hastalar histopatolojik sonuçlarına göre benign, seminomatöz germ hücreli, non-seminomatöz germ hücreli, non-germ hücreli olmak üzere 4 gruba; histopatolojik sonucu malign olan hastalar ise metastaz olup olmama durumuna göre 2 gruba ayrıldı. Elde edilen verilerden HALP skorları hesaplanarak gruplar arasında fark görülüp görülmediği araştırıldı. İstatistiksel olarak anlamlı olan p değeri <0.005 kabul edildi.

BULGULAR: Çalışmaya dahil edilen 56 hastanın yaş, semptom süresi, kitle boyutu ortalamaları sırasıyla 33.75±10.65 yıl, 59.1±99.76 gün, 35.2±18 mm idi. Otuz bir (%55.4) hastaya sağ radikal inguinal orşiektomi yapılırken 25 (%44.6) hastaya sol radikal inguinal orşiektomi yapıldı. Histopatolojik sonuçlara göre belirlenen gruplar karşılaştırıldığında preoperatif AFP ve HCG skorlarının non-seminomatöz germ hücreli tümörlü hastalardan oluşan grupta anlamlı olarak yüksek olması dışında diğer parametreler açısından gruplar arasında fark saptanmadı. Malign histopatolojik sonuca sahip olan hastalar metastaz olup olmama durumuna göre karşılaştırıldığında ise istatistiksel olarak anlamlı şekilde metastaz olan grupta preoperatif AFP, HCG, LDH değerlerinin yüksek, HALP skorlarının ise düşük olduğu saptandı (Tablo-1). Lojistik regresyon analizinde HALP skorunun metastazı öngörü değeri istatistiksel olarak anlamsız bulundu (OR=0.979, CI=0.957-1.002, p=0.069).

SONUÇ: Testis tümörlü hastalarda düşük HALP skoru olanlarda metastaz görülme ihtimali daha yüksektir fakat elde ettiğimiz verilerden HALP skoru metastazı öngörmede yeterli bir faktör değildir. Bu konuda daha geniş çaplı araştırmalara ihtiyaç vardır.

Anahtar Kelimeler: HALP skoru, metastaz, testis tümörü

Is HALP Score a Predictive Factor for Metastasis in Testicular Tumor?

Serdar Başboğa[1], Ali Yasin Özercan[2], Şeref Coşer[3], Altuğ Tuncel[1]
[1]Ankara City Hospital, Department of Urology, Ankara
[2]Şırnak City Hospital, Şırnak
[3]Kutahya Evliya Çelebi training and research hospital, Kutahya

OBJECTIVE: To compare histopathological results and hemoglobin, albumin, lymphocyte and platelet (HALP) scores according to the presence or absence of metastasis in patients who underwent radical orchiectomy with a preliminary diagnosis of testicular tumor.

MATERIALS-METHODS: Our study included 56 patients who underwent radical inguinal orchiectomy in our clinic with a preliminary diagnosis of testicular tumor between January 2018 and February 2019. Patients' age, symptom duration, tumor size, orchiectomy side, preoperative tumor marker values (AFP, HCG, LDH), preoperative complete blood count and biochemistry (ALT, AST, total protein, albumin) values were obtained and recorded retrospectively. According to the histopathological results, the patients were divided into 4 groups as benign, seminomatous germ cell, non-seminomatous germ cell, and non-germ cell; Patients with malignant histopathological results were divided into 2 groups according to the presence or absence of metastasis. HALP scores were calculated from the data obtained and it was investigated whether there was a difference between the groups. A statistically significant p value of <0.005 was accepted.

RESULTS: The mean age, symptom duration, and mass size of the 56 patients included in the study were 33.75±10.65 years, 59.1±99.76 days, 35.2±18 mm, respectively. Right radical inguinal orchiectomy was performed in 31 (55.4%) patients, while left radical inguinal orchiectomy was performed in 25 (44.6%) patients. When the groups determined according to the histopathological results were compared, no difference was found between the groups in terms of other parameters, except that the preoperative AFP and HCG scores were significantly higher in the group consisting of patients with non-seminomatous germ cell tumors. When patients with malignant histopathological results were compared according to the presence or absence of metastasis, it was found that preoperative AFP, HCG, LDH values were high and HALP scores were low in the group with statistically significant metastasis (Table-1). In the logistic regression analysis, the metastasis predictive value of the HALP score was found to be statistically insignificant (OR=0.979, CI=0.957-1.002, p=0.069).

CONCLUSION: Metastases are more likely to occur in patients with testicular tumors with low HALP scores, but the HALP score is not a sufficient factor in predicting metastasis. More extensive research is needed on this subject.

Keywords: HALP score, metastasis, testicular tumor

Tablo 1 / Chart 1

Degişkenler (median)	Benign (n=8)	Seminom (n=17)	Non-Seminomatöz Germ Hücreli (n=27)	Non-Germ Hücreli (n=4)	p degeri	Metastaz Olmayan (n=27)	Metastaz Olan (n=21)	p degeri
Yaş (yıl)	28.5±9.25 (18-45)	30±8.1 (26-52)	31.5±12.4 (18-72)	34±12.98 (28-56)	0.625	30±11.2 (18-72)	31±10.6 (19-59)	0.835
Semptom Süresi (gün)	24±18 (7-60)	10±90.2 (3-365)	21±121.2 (1-365)	15±11.8 (3-30)	0.783	14±107 (2-365)	14±108.6 (1-365)	0.851
Kitle Boyutu (mm)	22.5±27.7 (12-80)	30±16.5 (7-60)	38±16 (10-72)	34.5±19.4 (16-52)	0.797	35±17 (7-72)	38±15.6 (10-64)	0.618
Taraf					0.318			0.785
Sağ	3 (%37.5)	12 (%70.6)	13 (%48.1)	3 (%75)		18 (%52.9)	13 (%59.1)	
Sol	5 (%62.5)	5 (%29.4)	14 (%51.9)	1 (%25)		16 (%47.1)	9 (%40.9)	
AFP (ng/ml)	0.1±0.84 (0.1-1.95)	1.6±7.6 (0.1-27.92)	9.1±63474 (0.1-275486)	0.4±0.53 (0.1-1.2)	0.014*	0.69±1574.6 (0.1-8190)	9.1±71535.3 (0.1-275486)	0.010*
HCG (mIU/ml)	1.71±0.84 (0.8-2.9)	1.66±45.1 (0.61-188)	86.6±2247.4 (0.8-10618)	1.5±1.29 (0.7-3.7)	0.000*	2.2±225.9 (0.61-888)	79.4±2532.1 (0.8-10618)	0.002*
LDH (U/L)	185±95.2 (174-452)	212±109.4 (126-551)	285±435 (153-2194)	270.5±53.1 (180-303)	0.056	236±100.3 (155-623)	359±478.4 (126-2194	0.028*
HALP Skoru	55.3±20.5 (16.9-83.2)	49.9±76.9 (27.8-357.2)	44.1±46.4 (10.4-226.6)	59.2±27.1 (43.95-102)	0.685	55.4±68.4 (30.4-357.2)	32.2±32.7 (10.4-136.9)	0.003*

*Mann-Whitney U test sonucuna göre istatistiksel olarak anlamlı

SS-114

İnsidental saptanan adrenal kitlelerde radyolojik görüntüleme ne kadar güvenilir?

Anil Erkan, Soner Çoban, İbrahim Aydın, Deniz Baralı, Metin Kılıç, Muhammet Güzelsoy, Ali Rıza Türkoğlu, Akif Koç, Atilla Satır, Abdullah Gül, Murat Öztürk
Sağlık Bilimleri Üniversitesi Bursa Yüksek İhtisas Eğitim ve Araştırma Hastanesi, Üroloji Kliniği, Bursa

Giriş: Kesitsel görüntüleme tekniklerinin artan kullanımı ile birlikte insidental adrenal kitlelerinde görülme sıklığı da artmaktadır. 20'li yaşlarda görülme sıklığı %0,5 iken, 70'li yaşlarda bu oran %7'ye kadar yükselmektedir(1). Cerrrahi olarak bu kitlelerin çıkarılması kararı, radyolojik ve hormonal değerlendirme sonucu verilmektedir. Bu nedenle doğru radyolojik ön tanı ile bazı hastaların fazladan tedavi almasının önüne geçilebilir. Çalışmamızda insidental saptanan adrenal kitlelerin, radyolojik ve patolojik sonuçları arasındaki korelasyonun değerlendirilmesi amaçlanmıştır.

Materyal metod: 01/01/2017-01/11/2022 tarihleri arasında insidental saptanan ve fonksiyon göstermeyen adrenal lezyon nedeniyle Endokrinoloji ve Metabolizma hastalıkları kliniği tarafından yönlendirilen, adrenalektomi yapılan 34 hasta çalışmaya dahil edildi. Hastaların demografik özellikleri, radyolojik bulguları ve patoloji sonuçları karşılaştırıldı.

Sonuçlar: Çalışmaya dahil edilen hastaların 16'sı(%47,1) erkek, 18'i(%52,9) kadın idi. Hastaların ortalama yaşı ve ortalama lezyon boyutu sırası ile 57,8±12 yıl ve 52±24 mm idi. Dokuz (%26,5) hastanın bilgisayarlı tomografi(BT) bulguları adenom, 25(%73,5) hastanın ise non-adenom ile uyumlu saptandı. Görüntüleme ile patoloji sonucu korele olmayan 4(%12,8) hastanın radyolojik tanısı non-adenom iken patolojik inceleme sonrası, adrenal adenom olarak raporlandığı görüldü. Görüntüleme ile adenom tanısı konulan tüm hastaların patoloji sonucu adrenal adenom olarak raporlandığı görüldü. Çalışmaya dahil edilen hastaların patoloji sonuçları tablo 1'de özetlenmiştir. Non-adenom olarak değerlendirilen lezyonların 1'inde ön tanı myelolipom iken 3'ünde heterojen kontrastlanma ve yıkanma göstermemesi nedeniyle non-adenomatöz olarak değerlendirilmiştir. Patolojik korelasyon göstermeyen bu lezyonların ortalama boyutu, diğer lezyonlara göre daha küçük saptanmıştır ancak aradaki fark istatistiksel anlamlı değildir (sırasıyla, 33,5±16,7, 54,5±24 mm p=0,1). BT, non-adenomu ayırma duyarlılığı %100, özgüllüğü ise %69,2 olarak hesaplandı. Nihai patoloji ile karşılaştırıldığında, radyolojik olarak adenom/non-adenom ayrımının %88,2 doğruluk ile yapılabildiği hesaplandı.

Sonuç: Ameliyat öncesi yapılan BT'de non-adenomatöz kitle saptanan hastaların nihai patolojisi adenom olarak raporlanabileceği akılda tutulmalıdır. Çalışmamızın sonuçlarına göre, BT adrenal non-adenomların tanısı koymada yüksek duyarlılığa sahipken, özgüllüğü düşüktür.

Referans

1. Young WF, Jr. Management approaches to adrenal incidentalomas. A view from Rochester, Minnesota. Endocrinology and metabolism clinics of North America. 2000;29(1):159-85

Anahtar Kelimeler: adrenalektomi, non-adenom, adenom, bilgisyarlı tomografi

How reliable is radiological imaging in incidentally detected adrenal masses?

Anil Erkan, Soner Çoban, İbrahim Aydın, Deniz Baralı, Metin Kılıç, Muhammet Güzelsoy, Ali Rıza Türkoğlu, Akif Koç, Atilla Satır, Abdullah Gül, Murat Öztürk
University of Health Sciences, Bursa Yuksek Ihtisas Education and Training Hospital, Department of Urology, Bursa

Introduction: With the increasing use of cross-sectional imaging techniques, the incidence of incidental adrenal masses is increasing. While the incidence is 0.5% in the 20s, this rate rises to 7% in the 70s(1). The decision to surgically remove these masses is made as a result of radiological and hormonal evaluation. Therefore, with the correct radiological preliminary diagnosis, some patients can be prevented from receiving unnecessary treatment. In our study, we aimed to evaluate the correlation between radiological and pathological results of incidentally detected adrenal masses.

Material and Method: Between 01/01/2017 and 01/11/2022, 34 patients who underwent adrenalectomy and were referred by the Endocrinology and Metabolism Diseases clinic due to incidentally detected and non-functioning adrenal lesion were included in the study. Demographic characteristics, radiological findings and pathology results of the patients were compared.

Results: Of the patients included in the study, 16 (47.1%) were male and 18 (52.9%) were female. The mean age and mean lesion size of the patients were 57.8±12 years and 52±24 mm, respectively. Computed tomography (CT) findings of 9 (26.5%) patients were found to be compatible with adenoma, and 25 (73.5%) patients were found to be compatible with non-adenoma. While the radiological diagnosis of 4 (12.8%) patients, whose pathology results were not correlated with imaging, was non-adenoma, it was reported as adrenal adenoma after pathological examination. It was observed that all patients diagnosed with adenoma by imaging were reported as adrenal adenoma as a result of pathology. The pathology results of the patients included in the study are summarized in Table 1. While the preliminary diagnosis was myelolipoma in 1 of the lesions evaluated as non-adenoma, they were evaluated as non-adenomatous in 3 because they showed heterogeneous contrast enhancement and did not show wash-out. The mean size of these lesions, which did not show pathological correlation, was found to be smaller than the other lesions, but the difference was not statistically significant (33.5±16.7, 54.5±24 mm, respectively, p=0.1). The sensitivity of CT to distinguish non-adenoma was calculated as 100%, and the specificity was calculated as 69.2%. Compared with the final pathology, it was calculated that radiological adenoma/non-adenoma distinction could be made with an accuracy of 88.2%.

Conclusion: It should be kept in mind that the final pathology of patients with a non-adenomatous mass in preoperative CT may be reported as adenoma. According to the results of our study, while CT has high sensitivity in diagnosing adrenal non-adenomas, its specificity is low.

Reference

1. Young WF, Jr. Management approaches to adrenal incidentalomas. A view from Rochester, Minnesota. Endocrinology and metabolism clinics of North America. 2000;29(1):159-85

Keywords: adrenalectomy, non-adenoma, adenoma, computed tomography

Tablo 1: Adrenalektomi patolojilerinin dağılımı

Adrenokortikal adenom	13(%38,2)
Myelolipom	5(%14,7)
Metastaz	4(%11,6)
Feokromasitoma	3(%8,7)
Adrenal vasküler kist	2(%5,8)
Medüller hiperplazi	2(%5,8)
Adrenokortikal karsinom	1(%2,9)
B-hücreli non-hodgkin lenfoma	1(%2,9)
Kavernöz hemanjiom	1(%2,9)
Gastrointestinal stromal tümör	1(%2,9)
Schwannoma	1(%2,9)

Table 1: Distribution of adrenalectomy pathologies

Adrenocortical adenoma	13(%38,2)
Myelolipoma	5(%14,7)
Metastasis	4(%11,6)
Pheochromocytoma	3(%8,7)
Adrenal vascular cyst	2(%5,8)
Medullary hyperplasia	2(%5,8)
Adrenocortical carcinoma	1(%2,9)
B-cell non-Hodgkin lymphoma	1(%2,9)
Cavernous hemangioma	1(%2,9)
Gastrointestinal stromal tumor	1(%2,9)
Schwannoma	1(%2,9)

SS-115

Fonksiyonel ve nonfonksiyonel sürrenal kitlelerin cerrahi sonuçlara etkisi

Yavuz Mert Aydın[1], Ömer Faruk Aslan[2], Mehmet Çağatay Çiçek[2], Kadir Ömür Günseren[2], Özen Öz Gül[3], İsmet Yavaşcaoğlu[2]
[1]Iğdır Dr. Nevruz Erez Devlet Hastanesi. Üroloji, Iğdır
[2]Bursa Uludağ Üniversitesi Tıp Fakültesi, Üroloji Ana Bilim Dalı, Bursa
[3]Bursa Uludağ Üniversitesi Tıp Fakültesi, İç Hastalıkları Ana Bilim Dalı, Endokrinoloji Bilm Dalı, Bursa

AMAÇ: Laparoskopik sürrenalektomi uygulanan hastalarda kitlenin fonksiyonel olmasının cerrahi sonuçlara etkisinin incelenmesi.

MATERYAL-METOD: 1 Ocak 2004 ile 26 Ocak 2023 tarihleri arasında kliniğimizde laparoskopik sürrenalektomi uygulanan 333 hastaların verileri retrospektif olarak değerlendirildi. Patoloji sonuçları adrenokortikal karsinom (7), ektopik acth salgılanması nedeniyle bilateral sürrenalektomi uygulanan (2) ve leiomyom (1) olan hastalar çalışma dışı bırakıldı. Çalışmaya 356 hasta dahil edildi. Hastalar fonksiyonellik durumuna göre iki gruba ayrıldı. Fonksiyonellik Cushing Sendromu için 1 mg deksametazon süpresyon testinin baskılı olmaması, Conn sendromu için aldosteron/renin aktivitesi oranının 20:1 değerinin üstünde olması, Feokromasitoma için plazma ve idrar katekolaminlerinin yüksek olması olarak tanımladı. İki grup arasında cerrahi sonuçlar karşılaştırıldı.

BULGULAR: Hastaların ortalama yaşı 51.6 ±12,2 idi ve medyan takip süresi 11 (1-101) aydı. Hastaların 196 (%60,3)' ü kadındı. Fonksiyone grupta 94, nonfonksiyone grupta 262 hasta vardı. İki grup arasında yaş, vücut kitle indeksi, ASA, operasyon süresi, hastanede kalış süresi ve post operatif komplikasyon açısından fark yoktu (p değerleri sırasıyla: 0.549, 0.293, 0.432, 0.207, 0.240, 1). Fonksiyonel hasta grubunda kitlenin görüntülemedi boyutu ve perop kanama anlamdı derecede daha fazla tespit edildi (p değerleri sırası ile:0.026, 0.033).

SONUÇ: Laparoskopik sürrenalektomi fonksiyonel sürrenal kitlelerde nonfonksiyone kitlelerde olduğu gibi güvenle uygulanabilecek bir minimal invaziv cerrahi yöntemdir. Fonksiyone kitlelerde kanama daha fazla olabileceği için preop, perop ve post operatif dönemde gerekli önlemler alınmalıdır.

Anahtar Kelimeler: sürrenalektomi, laparoskopi, minimal invaziv cerrahi

The effect of functional and nonfunctional adrenal masses on surgical outcomes

Yavuz Mert Aydın[1], Ömer Faruk Aslan[2], Mehmet Çağatay Çiçek[2], Kadir Ömür Günseren[2], Özen Öz Gül[3], İsmet Yavaşcaoğlu[2]
[1]Igdir Dr. Nevruz Erez State Hospital, Urology,Igdır
[2]Bursa Uludag University Faculty of Medicine, Department of Urology, Bursa
[3]Bursa Uludag University Faculty of Medicine, Department of Internal Medicine-Endocrinology, Bursa

AİM: To investigate the effect of functional mass on surgical results in patients undergoing laparoscopic adrenalectomy.

Material-METHOD: The data of 333 patients who underwent laparoscopic adrenalectomy in our clinic between January 1, 2004 and January 26, 2023 were evaluated retrospectively. Patients with pathology results of adrenocortical carcinoma (7), bilateral adrenalectomy due to ectopic acth secretion (2) and leiomyoma (1) were excluded from the study. 356 patients were included in the study. The patients were divided into two groups according to their functional status. Functionality was defined as the absence of suppression of the 1 mg dexamethasone suppression test for Cushing's syndrome, an aldosterone/renin activity ratio above 20:1 for Conn's syndrome, and high plasma and urinary catecholamines for pheochromocytoma. Surgical outcomes were compared between the two groups.

RESULTS: The mean age of the patients was 51.6 ±12.2 years and the median follow-up was 11 (1-101) months. 196 (60.3%) of the patients were women. There were 94 patients in the functional group and 262 patients in the nonfunctional group. There was no difference between the two groups in terms of age, body mass index, ASA, duration of operation, length of hospital stay, and postoperative complications (p values: 0.549, 0.293, 0.432, 0.207, 0.240, 1). The size of the mass and perop bleeding were significantly higher in the functional patient group (p values: 0.026, 0.033, respectively).

CONCLUSION: Laparoscopic adrenalectomy is a minimally invasive surgical method that can be safely applied in functional adrenal masses as in nonfunctional masses. Since bleeding may be more in functional masses, necessary precautions should be taken in the preoperative, perop and post-operative periods.

Keywords: adrenalectomy, laparoscopy, minimally invasive surgery

SS-116

Retrograt İntrarenal Cerrahide Akses Kılıf Kullanımın Renal Kan Akımı Üzerine Etkileri

Selim Taş
University of Health Sciences, Antalya Training and Research Hospital, Department of Urology, Antalya, Turkey

GİRİŞ-AMAÇ: Ürolojik cerrahinin son yıllarında, retrograd intarenal cerrahi (RIRC) teknolojik gelişmeler, böbrek taşı hastalığının tedavisindeki rolünü büyük ölçüde genişlemiştir.

RIRC'da intapelvik basınç artışı,pyelovenöz sıvı reflüsü uzamış cerrahilerde komplikasyonları da beraberinde barındırmaktadır. Ayrıca intrapelvik basınç artışı böbrek kanlanmasını etkilemekte ve renal arter kan akımlarını etkileyebilmektedir.

RİRC ile rezidif indeks değişiminin değerlendirildiği literatürde sınırlı sayıda çalışma bulunmaktadır. RIRC cerrahisinde akses kılıf kulanmının intararenal basıncı azaltarak postopreatif komplikasyon oranını azaltığı kanısı mevcuttur.

Çalışmamızda RIRC'da renal arter ve arkuat arter kan akımları üzerine etkisini değelendirilmesini amaçladık.

MATERYAL-METOD: Antalya Eğitim ve Aratırma Hastanesi Üroloji Bölümünde Ağustos 2019 ve Ekim 2020 arasında prospektif olarak hastalar çalışmaya dahil edildi. Bütün RIRC işlemleri 9 fr ve 12 fr akses kılıf kulanarak yapıldı. Hastaların demografik verileri, taş boyutlar ve operasyon süreleri kayıt edildi. Öncesinde taş düşüren, hidronefrozu olan, D-J stent uygulanmış, böbrek fonksiyon testleri bozuk olan, aynı taraf taş cerrahisi geçirmiş olan veya aynı taş için öncesinde ESWL uygulanmış olan hastalar çalışmaya dahil edilmedi. Hastaların RIRC yapılan böbreğine renal Doppler ultrasonografı (RDUS) ile preoperatif ve postoperatif olarak renal arterler ve arkuat ater reziditif index (RI), pulsatif indeks (PI),pik sistolik (PDV) ve end diastolik (EDV) leri karşılaştırıldı.

BULGULAR: Çalışmaya uygun 50 hastaya RIRC işlemi uygulandı. Hastaların ortalama yaşları, ortalama taş boyutu, ortalama operasyon süreleri sırasıyla, 47.12 ±16.97 yıl, 15.14 ±4.28 mm ve 48.5 ± 17.5 dakika olarak not edildi.Preoperatif ve postoperatif renal ve arkuat artlerin RI,PI, PSV ve EDVlerinde istatistiksel anlamlı fark görülmedi(bütün parametreler $p>0.05$). Kan akımları ile ilgili detaylı bilgiler tablo 1 ve tablo 2 de verilmiştir.

SONUÇ: RIRC işlemlerinde akses kılıf kullanımı renal perfüzyonu etkilemediğinden güvenle kullanılabilir.

Anahtar Kelimeler: Akses kılıf, end diastolik ve pik sistolik velocite,pulsatif indeks, retrograd intrarenal cerrahi, reziditif indeks,

The effect of using accessory sheet on renal blood flow in retrograde intrarenal surgery

Selim Taş
Sağlık Bilimleri Universitesi, Antalya Eğitim ve Araştırma Hastanesi, Üroloji Bölümü, Antalya, Türkiye

Introduction and AIM: In recent years, technological developments in retrograde intrarenal surgery (RIRS) have greatly expanded its role in the treatment of kidney stone disease.

Increased intrapelvic pressure and pyelovenous fluid reflux are associated with complications in prolonged surgeries while performing RIRS. In addition, the increase in intrapelvic pressure affects the renal blood supply and it can affect the renal artery blood flows.

There are a limited number of studies in the literature to evaluate the change in RIRS with blood flow. There is an opinion that the use of an accessory sheath in RIRS reduces the rate of postoperative complications by reducing intrarenal pressure.

In our study, we aimed to evaluate the effect of RIRS on renal artery and arcuate artery blood flow.

MATERIALS-METHODS: Patients were included in the study prospectively between August 2019 and October 2020 in the Urology Department of Antalya Training and Research Hospital. All RIRS procedures were done using 9 fr and 12 fr accessory sheaths. Demographic data of the patients, stone sizes,operation times were recorded. Patients who had previous stone removal, had hydronephrosis, had a D-J stent applied, had impaired renal function tests, had undergone ipsilateral stone surgery or had previously undergone ESWL for the same stone were not included in the study. Preoperative and postoperative renal arteries and arcuate artery residual index (RI), pulsative index (PI), peak systolic (PDV) and end diastolic (EDV) values were compared with renal Doppler ultrasonography (RDUS) in the kidney of the patients who underwent RIRS.

RESULTS: The RIRS procedure was applied to 50 patients eligible for the study. Mean age, mean stone size, mean operation time of the patients were recorded as 47.12 ±16.97 years, 15.14 ±4.28 mm and 48.5 ± 17.5 minutes, respectively. There was no statistically significant difference in RI, PI, PSV and EDVs of preoperative and postoperative renal and arcuate arteries(all parameters p>0.05). Detailed information about blood flows are given in table 1 and table 2.

CONCLUSION: Since the use of an accessory sheath in RIRS procedures does not affect renal perfusion, it can safely use

Keywords: Accessory sheath, end diastolic and peak systolic velocity, pulsatif index, residitive index, retrograde intrarenal surgery

Tablo 1. Renal arter kan akımlarının preoperatif ve postoperatif gösterilmesi EDV, end diastolik velosite; PSV, pik sistolik velosite
Tablo 1. Comparision of preoperative and postoperative renal artery blood flows. EDV, end diastolic velocity; PSV, pik systolic velocity

Renal Arter	Preoperatif median (min-max)	Postoperatif median(min-max)	p değeri
Reziditif Indeks	0.69 (0.56-1.14)	0.69 (0.53-0.84)	0.828
Pulsatif Indeks	1.15 (0.5-2.24)	1.27 (0.13 -2)	0.415
PSV (cm/sn)	117.3 (27- 222.1)	104.8 (48 – 1051.3)	0.199
EDV (cm/sn)	38.25 (13-70.7)	31.9 (14-109.7)	0.134

Tablo 2. Arkuat arter kan akımlarının preoperatif ve postoperatif gösterilmesi

Arkuat Arter	Preoperatif median (min-max)	Postoperatif median(min-max)	p değeri
Reziditif Indeks	0.65 (0.5-0.79)	0.66 (0.51-0.89)	0.641
Pulsatif Indeks	1.12 (0.34-2.52)	1.13 (0.39-2.7)	0.547
PSV (cm/sn)	44.55 (13.5-127)	40.3 (12-134)	0.356
EDV (cm/sn)	12.25 (4.2-43)	12.5 (4-43)	0.840

EDV, end diastolik velosite; PSV, pik sistolik velosite

Tablo 2. Comparision of preoperative and postoperative arcuate artery blood flows

Arcuate artery	Preoperative median (min-max)	Postoperative median(min-max)	p value
Residitive Index	0.65 (0.5-0.79)	0.66 (0.51-0.89)	0.641
Pulsative Index	1.12 (0.34-2.52)	1.13 (0.39-2.7)	0.547
PSV (cm/sn)	44.55 (13.5-127)	40.3 (12-134)	0.356
EDV (cm/sn)	12.25 (4.2-43)	12.5 (4-43)	0.840

EDV, end diastolic velocity; PSV, pik systolic velocity

SS-117

En genç hastalarda UM-PCNL'nin etkinliği: Türkiye'nin endemik bir bölgesindeki tek merkez deneyimi

Mansur Dağgülü[1], Mehmet Mazhar Utanğaç[1], Onur Dede[1], Mahir Kuyumcu[2]
[1]Dicle Üniversitesi Tıp Fakültesi Üroloji Anabilim Dalı, Diyarbakır
[2]Dicle Üniversitesi Tıp Fakültesi Anesteziyoloji ve Reanimasyon Anabilim Dalı, Diyarbakır

GİRİŞ: Teknolojideki gelişmelere paralel olarak endoskopik aletlerde giderek minyatürize hale gelmiştir. Perkütan nefrolitotomi böbrek taşlarının tedavisinde minyatürize endoskopik aletlerin kullanımı ile infant döneminde deneyimli merkezlerde rutin şekilde yapılmaktadır. Bu çalışmadaki amaç kliniğimizde 1 yaş altındaki Ultramini Perkütan Nefrolitotomi (UMPNL) yaptığımız hastaları sunmaktır.

METOD: Çalışmaya kliniğimizde nisan 2013 ile aralık 2022 tarihleri arasında böbrek taşı nedeniyle ultramini perkütan nefrolitotomi yaptığımız hastalar dahil edildi. Toplamda 86 hastanın 32 si kız 54 sı erkek idi. Taşların 52 sağda 45 solda ve bunların 11'i bilateral idi. Toplamda 97 renal üniteye müdahale edildi. Tüm hastalara operasyon öncesi görüntüleme için düşük doz kontrastsız tomografi çekildi. Ortalama taş boyutu 14,2mm (9-28) idi. Ortalama yaş 9,82 ay (5-12 ay) idi. İşlem öncesinde preoperatif anestezi hazırlığı yapıldı. İdrar kültürü steril iken operasyon yapıldı. İşleme genel anestezi altında Retrograde 3 Fr üreter kateteri takılarak başlandı. Üreter kateterinin takılamadığı obstrüktif sistemlere ultason eşliğinde giriş yapıldı. Üreter kateterinin yeri skopide kontrol edildi. Altı Fr foley sonda mesaneye gönderilerek üreter kateteri foley sondaya tespit edildi. Hastaya prone pozisyonu verildi. Steril örtülemeyi takiben 14 Gauge anjiokat iğnesi ile skopi eşliğinde monoplanar şekilde böbreğe girildi. İdrar geldiği görüldükten sonra hidrofilik sensör guide (0.035 inç) gönderildi. Hidrofilik guidewire böbrekte olduğu kanaatine varılınca sensör guide üzerinden one shot tekniği (12 Fr dilatatör) kullanılarak kalisiyel sisteme girildi. Ardından 14 Fr akses kılıf skopi eşliğinde gönderildi. Nefroskop olarak 9,5 Fr pediatrik sistoskop (Storz) kullanıldı. Taşlar Ho:YAG laser ve pnömotik ile fragmante edildi. Fragmante edilen parçalar hafif şekilde basınçlı irrigasyon ile akses kılıftan dışarı alındı. Tüm kalikslerin içerisi kontrol edildi. Akses kılıftan gönderilen tüp ile antegrade görüntüleme yapıldı.

BULGULAR: Ortalama operasyon süresi 48 dk (25-135dk) idi. Ortalama yatış süresi 2,2 gün(1-8) idi. Dört hastada transfüzyon ihtiyacı oldu. Skopi süresi ortalama 1,2 dk (36-492saniye) idi. Antegrade 3 Fr 12 cm DJ stent 38 renal üniteye takıldı. Üreter kateteri 47 renal ünitede üzerinde bırakılarak 24. Saatte çekildi. Toplamda 12 hastaya işlem total tüpsüz olarak yapıldı. Post operatif hemoglobin düşüşü 0.72g/L (0,2-3) idi. Taşsızlık oranı post operatif 1. Ayda yapılan ultrasona göre %86 idi. Transfüzyon hiçbir hastaya yapılmadı. Sekiz hastada ek girişime (URS) ihtiyaç oldu. Hastanın 4 hf sonra Dj stentleri sedasyon altında çekildi.

SONUÇ: UMPNL operasyonu deneyimli merkezlerde böbrek taşı olan 1 yaş altındaki infant hastalarda bile kolaylıkla yapılabilmektedir.

Anahtar Kelimeler: İnfant, böbrek taşı, Ultramini perkütan nefrolitotomi

Effectiveness of UM-PCNL among the youngest patients: One centre's experience in an endemic region in Turkey

Mansur Dağgülü[1], Mehmet Mazhar Utanğaç[1], Onur Dede[1], Mahir Kuyumcu[2]
[1]Department of Urology, Dicle University Faculty of Medicine, Diyarbakır, Turkey
[2]Department of Anesthesiology and Reanimation, Dicle University Faculty of Medicine, Diyarbakır, Turkey

INTRODUCTION: In parallel with the developments in technology, endoscopic instruments have become increasingly miniaturized. Percutaneous nephrolithotomy is routinely performed in experienced centers during infancy with the use of miniaturized endoscopic instruments in the treatment of kidney stones. The aim of this study is to present patients under the age of 1 who underwent Ultramini Percutaneous Nephrolithotomy (UMPNL) in our clinic.

METHOD: Patients who underwent ultramini percutaneous nephrolithotomy due to kidney stones between April 2013 and December 2022 in our clinic were included in the study. In total, 32 of 86 patients were girls and 54 were boys. Stones were 52 on the right, 45 on the left, and 11 of them were bilateral. A total of 97 renal units were intervened. All patients underwent low-dose non-contrast tomography for imaging before the operation. The mean stone size was 14.2mm (9-28). The mean age was 9.82 months (5-12 months). Preoperative anesthesia preparation was made before the procedure. The operation was performed while the urine culture was sterile. The procedure was started by inserting a Retrograde 3 Fr ureteral catheter under general anesthesia. Obstructive systems where the ureteral catheter could not be inserted were accessed with ultrasound guidance. The location of the ureteral catheter was checked under scopy. Six Fr foley catheters were sent to the bladder and the ureteral catheter was fixed to the foley catheter. The patient was placed in the prone position. Following sterile draping, the kidney was entered monoplanarly with a 14-gauge angiocat needle, accompanied by fluoroscopy. Hydrophilic sensor guide (0.035 inch) was sent after urine was observed. When it was concluded that the hydrophilic guidewire was in the kidney, the calyceal system was entered using the one-shot technique (12 Fr dilator) over the sensor guide. Then, the 14 Fr Access sheath was sent with fluoroscopy. A 9.5 Fr pediatric cystoscope (Storz) was used as the nephroscope. Stones were fragmented with Ho:YAG laser and pneumatics. Fragmented parts were taken out of the accessory sheath with gentle pressure irrigation. The interior of all calyces was checked. Antegrade imaging was performed with the tube sent from the accessory sheath.

RESULTS: The mean operation time was 48 minutes (25-135 minutes). The mean hospital stay was 2.2 days (1-8). Four patients required transfusion. The mean duration of fluoroscopy was 1.2 minutes (36-492 seconds). Antegrade 3 Fr 12 cm DJ stent was inserted into 38 renal units. The ureteral catheter was left on 47 renal units and removed at the 24th hour. In total, the procedure was performed in 12 patients without a tube. Postoperative hemoglobin decrease was 0.72g/L (0.2-3). The stone-free rate was 86% according to the ultrasound performed at the postoperative 1st month. Transfusion was not performed on any patient. Eight patients required additional intervention (URS). After 4 weeks, DJ stents were removed under sedation.

CONCLUSION: UMPNL operation can be easily performed in experienced centers even in infant patients under 1 year old with kidney stones.

Keywords: Infant, kidney stone, Ultramini percutaneous nephrolithotomy

Bulgular

Ortalama operasyon süresi	48 dk (25-135dk)
Ortalama yatış süresi	2,2 gün (1-8)
Skopi süresi	1,2 dk (36-492 saniye)
Hgb düşüşü	0.72g/L (0,2-3)
Taşsızlık oranı	% 86

Bulgular

Results

Average operation time	48 dk (25-135dk)
Average hospital stay	2,2 gün (1-8)
Average Scopy time	1,2 dk (36-492 second)
Hgb drop	0.72g/L (0,2-3)
Stone-free rate	% 86

Results

SS-118

Epinefrin kullanımına bağlı görülen bir sünnet komplikasyonu: penis nekrozu

Emrah Küçük[1], Ekrem Akdeniz[2], Mahmut Ulubay[2], Mustafa Kemal Atilla[2]
[1]Akçakale Devlet Hastanesi, Üroloji Kliniği, Şanlıurfa
[2]Samsun Üniversitesi, Samsun Eğitim ve Araştırma Hastanesi, Üroloji Kliniği, Samsun

GİRİŞ: Lokal anestezik ajanlar, hem anestezi kalitesini artırır hem de periferik sinir bloğunun süresini uzatırlar. Lokal anestezik ajanlar genelde dozunu ve sistemik toksisitesini azaltmak için epinefrin ile birlikte kullanılırlar. Ancak terminal damarların uzun süreli vazokonstriksiyonundan kaynaklanan iskemi riski nedeniyle, epinefrinli lokal anestezik ajanların sünnette uygulanması tartışmalıdır. Bu olgu sunumumuzda sünnet nedeniyle epinefrinli penil sinir bloğu uygulanan hastada epinefrinin kullanımının penis üzerinde ki yıkıcı etkisi sunulmaktadır. Ayrıca çalışmamız bizim bilgilerimize göre bu konu üzerinde yapılan literatürdeki ikinci çalışmadır.

OLGU: 6 aylık çocuk hasta Suriye'nin Tel-Abyad ilçesinde evde yapılan sünnet sonrası peniste renk değişikliği nedeniyle acil servisimize başvurdu. Hasta acil servise sünnet olduktan yaklaşık 8 saat sonra başvurdu. Aileden alınan anamneze göre sünneti evde yapan kişinin tıp doktoru olmayan sünnetçi olduğu anlaşıldı. Sünnetten sonra peniste renk değişikliğinin başladığı, yaklaşık 4 saat sonra penisin beyaz renge döndüğü ve 6 saat sonra da siyah renk oluşmaya başladığı öğrenildi. Anamnezden epinefrin içeren lokal anesteziğin kullanıldığı öğrenildi. Fizik muayenede skrotumda ödemli hiperemik deri döküntüleri izlendi ve meatus tamamen kapalıydı (Figür 1a). Penisi tamamen içeren glanstan skrotuma uzanan yer yer nekrotik siyah alanların olduğu renk değişikliği izlendi (Figür 1b). Hastada glob vezikale mevcut değildi. Kurumumuzun ilçe hastanesi olması nedeniyle hasta üçüncü basamak hastaneye sevk edildi.

SONUÇ: Sünnet sonrası gelişen penil nekroz pek çok faktöre bağlı olabilir bu nedenle penil iskemiyi sadece epinefrine bağlamak doğru bir yaklaşım olmayabilir. Ancak iskeminin en önemli risklerinden biri epinefrin kullanımıdır. Bu nedenle olgu sunumumuzda da görüldüğü üzere penil iskemi riskini göz önüne alıp sünnette epinefrin içeren lokal anestezik kullanımını önermiyoruz.

Anahtar Kelimeler: Epinefrin, penil nekroz, sinir blokları, sünnet

A circumcision complication associated with epinephrine use: penile necrosis

Emrah Küçük[1], Ekrem Akdeniz[2], Mahmut Ulubay[2], Mustafa Kemal Atilla[2]
[1]Urology Clinic, Akcakale State Hospital, Sanliurfa, Türkiye
[2]Department of Urology, Samsun Training and Research Hospital, Samsun, Türkiye

INTRODUCTION: Local anesthetic agents advance the quality of anesthesia and simultaneously prolong the duration of the peripheral nerve block. Local anesthetic agents are generally used with epinephrine to reduce their dose and systemic toxicity. The administration of a local anesthetic agent with epinephrine is controversial in circumcision because of ischemia risk resulting from prolonged vasoconstriction of terminal vessels. In this case report, the devastating effect of epinephrine use in penile nerve block presented in the circumcision. In addition, to the best of our knowledge, this is the second study on epinephrine penile advers effect in the literature.

CASE: A six-month-old boy was admitted to the emergency department of our hospital with a color change in his penis eight hours after circumcision. A non-medical technician performed the circumcision in outside the hospital in Tel-Abyad in Syria. It was learned from his parents that color change started in the penis immediately after circumcision, after about four hours, the penis turned white and six hours later, black color began to appear. In addition, it was also learned that local anesthetic containing epinephrine was used in circumcision. On physical examination, edematous hyperemic skin eruptions were observed in the scrotum and the meatus was completely closed (Figure 1a). A color change with necrotic black areas extending from the glans to the scrotum, which includes the penis completely, was observed (Figure 1b). There was no globe vesical in the patient. Since our institution is a district hospital, the patient was referred to a tertiary hospital.

DISCUSSION: The penile necrosis event in the circumcision could not be confirmed as a complication related to epinephrine use because it could have been caused by multiple factors. However, the use of epinephrine may increase the risk of ischemia. Therefore, as seen in our case report, we do not recommend the use of local anesthetics with epinephrine in penile nerve block.

Keywords: Circumcision, epinephrine, nerve block, penile necrosis

Figür 1. Epinefrine bağlı skrotumda hiperemik deri döküntüleri ve meatal stenoz (a), penis ve skrotumda izlenen nekrotik dokular (b).
Figure 1. Edematous hyperemic skin eruptions in the scrotum and meatal stenosis (a), necrotic tissues in the penis and scrotum (b).

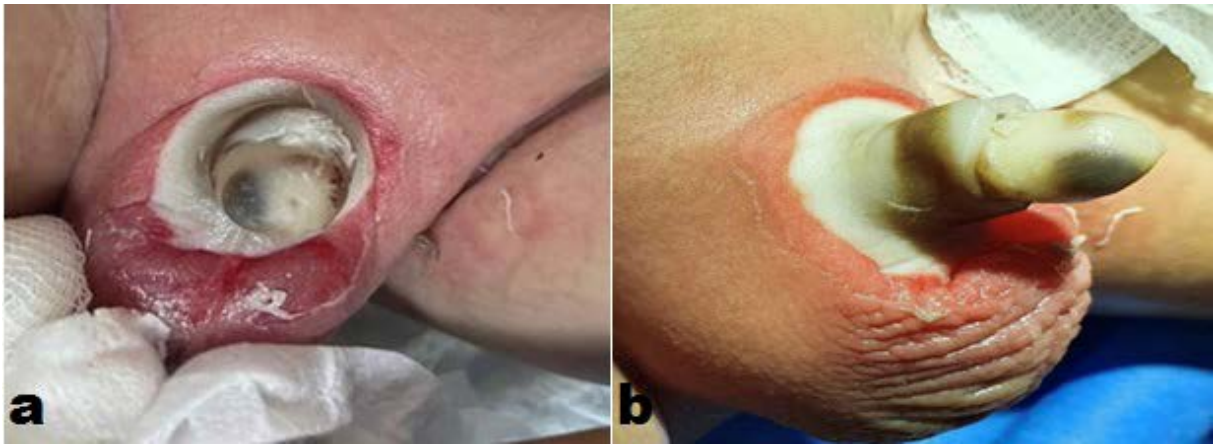

SS-119

Pediatrik hastalarda mini perkütan nefrolitotominin güvenliği, etkinliği ve komplikasyonlari: 327 böbrek ünitesi ile üçüncü basamak bir merkez deneyimi

Emre Can Gökşin[1], Abdullah Gölbaşı[2], Numan Baydilli[1], Deniz Demirci[1]
[1]Erciyes Üniversitesi, Üroloji Ana Bilim Dalı, Kayseri
[2]Kayseri Şehir Hastanesi, Kayseri

AMAÇ: Pediatrik hastalarda 14-20 Fr kılıfları kullanarak mini perkütan nefrolitotominin (PCNL) etkinliğini ve komplikasyonlarını değerlendirmek.

MATERYEL VE METOD: Şubat 2011 ile Ocak 2023 tarihleri arasında kliniğimizde böbrek taşı nedeniyle mini-PCNL uygulanan 291 pediatrik hastanın (327 böbrek ünitesi) kayıtları demografik özellikleri, komplikasyonları, taşsızlık oranlarını, kimyasal analiz ve metabolik analiz sonuçları baz alınarak retrospektif olarak değerlendirildi.

BULGULAR: Vakaların yaş aralığı 9 ay ile 16 yıl arasında değiştiği gözlendi. Ortalama yaş 6,1±4,9 yıl, ortanca yaş 4 yıl olarak kayıt edildi. Ortalama taş yükü ise 200 mm2 (min: 100; maks: 1600)'ydi. Taşların lokalizasyonuna baktığımız zaman ise en sık yerleşimin pelviste olduğu 157 (%48.1) olduğu gözlendi. Bunu sırasıyla alt kaliks taşları 70 (21.4%) ve çoklu kaliks yerleşimi gösteren taşların 54 (16.5%) izlediği gözlendi. Hastalara uygulanan cerrahiden sonra ilk muayenede taşsızlık oranının %80.5 olduğu ve bu oranın ek tedavi yöntemleri ile birlikte %87.7'ye yükseldiği gözlendi. Modifiye Clavien sınıflamasına göre toplam komplikasyon oranı %9.1 idi. Postoperatif taş analizi sonuçlarına bakıldığı zaman kalsiyum oksalat taşlarının hastaların %65,7'si ile en yüksek frekansa sahip olduğunu, ardından hastaların %25,7'si ile sistin taşlarının geldiği gözlendi.

SONUÇ: Mini-PCNL, pediatrik böbrek taşlarının tedavisi için kullanılan makul komplikasyonlara sahip güvenli ve etkili bir prosedürdür. Çocuk böbrek taşı hastalarında taşsızlığın tamamen sağlanması için her türlü multidisipliner çaba gerekmektedir.

Anahtar Kelimeler: çocuk, böbrek taşları, minimal invaziv cerrahi, perkütan nefrolitotomi

The safety, efficacy, and complications of mini-percutaneous nephrolithotomy in pediatric patients: A tertiary center experience with 327 kidney units

Emre Can Gökşin[1], Abdullah Gölbaşı[2], Numan Baydilli[1], Deniz Demirci[1]
[1]Erciyes University, Department of Urology, Kayseri
[2]Kayseri City Hospital, Kayseri

OBJECTIVE: To evaluate the efficacy and complications of mini-percutaneous nephrolithotomy (PCNL) surgery using 14-20 Fr access sheaths in paediatric patients.

MATERIAL-METHODS: We retrospectively evaluated the records of 291 paediatric patients (327 kidney units) who underwent mini-PCNL for kidney stones in our clinic between February 2011 and January 2023. We evaluated the demographic characteristics, complications, stone-free rates, and the results of chemical analysis and urinary metabolic analysis.

RESULTS: The age ranged from 9 months to 16 years. The mean age was 6.1±4.9 years, and the median age was 4 years. The median stone burden was 200 mm2 (min: 100; max: 1600). Kidney stones were most located in the pelvis in 157 (48.1%) patients, followed by lower calyceal stones in 70 (21.4%) and multiple calyceal stones in 54 (16.5%) patients, respectively. While the initial stone free rate was 80.5% after the first session, this rate increased to 87.7% after auxiliary treatments. The total complication rate was 9.1% according to modified Clavien classification. A postoperative stone analysis showed that calcium oxalate had the highest frequency with 65.7% of patients, followed by cystine stone with 25.7% of patients.

CONCLUSION: Mini-PCNL is a safe and effective procedure with reasonable complications for the treatment of pediatric kidney stones. All kinds of multidisciplinary efforts are required to remove kidney stones completely in pediatric patients.

Keywords: children, kidney stones, minimally invasive surgery, percutaneous nephrolithotomy

SS-120

İnternet üzerinden sünnet operasyonu araştırılmasında hangi hekim grubu tercih edilmiştir?

Gökhan Çeker, Batu Akalın
Başakşehir Çam ve Sakura Şehir Hastanesi, Üroloji Kliniği, İstanbul

Amaç: Sünnet en eski cerrahi uygulamalardan birisidir. Dini ritüel, kültürel veya sağlık amacıyla uygulanabilmektedir. Sünnet sıklıkla üroloji, genel cerrahi, çocuk ürolojisi, çocuk cerrahisi uzmanları ve fenni sünnetçiler tarafından yapılmaktadır. Bu çalışmada Google Trends (GT) verileri kullanılarak son 5 yıldır sünnet taramalarında meslek grubu ve bölgelerin farklılıklarını araştırmak hedeflendi.

Gereç-Yöntem: GT, ilgili kelimenin Google'ın arama motorlarında belirli bir zaman aralığı içerisinde hangi sıklıkla arandığını gösteren internet uygulamasıdır. GT her arama için ilgi artış ve azalışını gösteren çizgi grafikler oluşturur. Minimum ilgi 0 maksimum ilgi 100 olmak üzere değişen trendler görece arama hacmi (RSV: Relative Search Volume) ile ölçeklendirilir ve yüzdesel oranlar verilir. Sünnet ile birlikte üroloji, genel cerrahi, çocuk cerrahisi, çocuk ürolojisi ve fenni sünnet kelimeleri ayrı ayrı yazılıp GT ile 15 Ocak 2018- 15 Ocak 2023 tarihleri arasında aratıldı. 5 ayrı arama sonuçları polinomal trend eğrisi olarak bir grafikte birleştirildi.

Bulgular: Türkiye'de sünnet aramaları son 5 yıl içerisinde en çok 22-28 Eylül 2019 haftasında gerçekleşmiştir. Sünnet taramaları yaz ayları ve Eylül ayında yoğunlaştığı görülmektedir. Bu durumunun tek istisnasının COVID-19 salgının yoğun olarak görüldüğü 2020 yazı olduğu belirtmek gerekir. 2020 yazında her yaz dönemi görülen artış trendi düşük olarak seyretmiştir. Sünnet aramalarında üroloji uzmanları (%42) en çok arananlar olup sonrasında genel cerrahlar (%39) gelmektedir. Çocuk cerrahisi %31, çocuk ürolojisi %30 ve fenni sünnetçi %30 RSV oranında taranmıştır. Ülkemizde sünnet taramalarında Ankara, Eskişehir, Tekirdağ, Kocaeli, Burdur, Sivas ve Gümüşhane'de genel cerrahi en trend olarak aranmıştır. Ülkemizin kalan şehirlerinin tamamında Üroloji ilk sırada aranmıştır. Hiçbir ilimizde fenni sünnetçiler ilk arama seçeneği olmamasına rağmen çocuk cerrahisi ve çocuk ürolojisi ile benzer aranma oranına ulaştığı görülmektedir.

Sonuçlar: Ülkemizde toplumun yaygın bir kesiminin yaz aylarında yapmayı tercih ettiği sünnet operasyonu için sıklıkla internet üzerinden arama yapılmaktadır. Çalışmamızda görülen sonuçlarda azımsanmayacak oranda hekim dışı aranmanın gerçekleştiği görülmektedir. Gerekli toplum bazlı eğitimlerin her kademede verilip sünnetin bu konuda uzman olan hekimlerce yapılması için teşvik edilmesi gerektiğini düşünmekteyiz.

Anahtar Kelimeler: Google, Google Trends, Sünnet

Which group of physicians was preferred in the online circumcision operation research?

Gökhan Çeker, Batu Akalın
Department of Urology, Başakşehir Çam and Sakura City Hospital, Istanbul

Aim: Circumcision is one of the earliest surgical practices. It can be applied for religious ritual, cultural or health purposes. Circumcision is often performed by urology, general surgery, pediatric urology, pediatric surgery specialists and scientific circumcisers. In this study, it was aimed to investigate the differences of occupational groups and regions in circumcision screenings for the last 5 years using Google Trends (GT) data.

Material-Method: GT is an internet application that shows how often the related word is searched in Google's search engines within a certain time period. GT generates line graphs showing interest increase and decrease for each search. The changing trends are scaled by the relative search volume (RSV: Relative Search Volume), with a minimum interest of 0 and a maximum interest of 100, and percentages are given. Together with circumcision, the words urology, general surgery, pediatric surgery, pediatric urology and scientific circumcision were written separately and searched by GT between January 15, 2018 and January 15, 2023. 5 separate search results are combined into a graph as a polynomial trend curve.

Results: In the last 5 years, circumcision searches in Turkey took place mostly in the week of 22-28 September 2019. It is seen that circumcision scans are intensified in the summer months and September. It should be noted that the only exception to this situation is the summer of 2020, when the COVID-19 outbreak is seen intensely. In the summer of 2020, the upward trend seen every summer period remained low. In circumcision searches, urologists (42%) are the most sought after, followed by general surgeons (39%). Pediatric surgery 31%, pediatric urology 30% and scientific circumciser 30% RSV were screened. In our country, general surgery was sought as the trend in circumcision screenings in Ankara, Eskişehir, Tekirdağ, Kocaeli, Burdur, Sivas and Gümüşhane. Urology was sought in the first place in all remaining cities of our country. Although natural circumcisers are not the first search option in any of our provinces, it is seen that they have a similar search rate with pediatric surgery and pediatric urology.

Results: In our country, many searches are made on the internet for the circumcision operation, which is preferred by a common part of the society in the summer months. In the results of our study, it is seen that non-physician calls were made at a substantial rate. We think that necessary community-based training should be given at all levels and circumcision should be encouraged by physicians who are experts in this field.

Keywords: Google, Google Trends, Circumcision

Farklı meslek gruplarının karşılaştırıldığı Google Trends üzerinden 5 yıllık sünnet araştırmaları verisi
Five years of circumcision research data on Google Trends comparing different occupational groups.

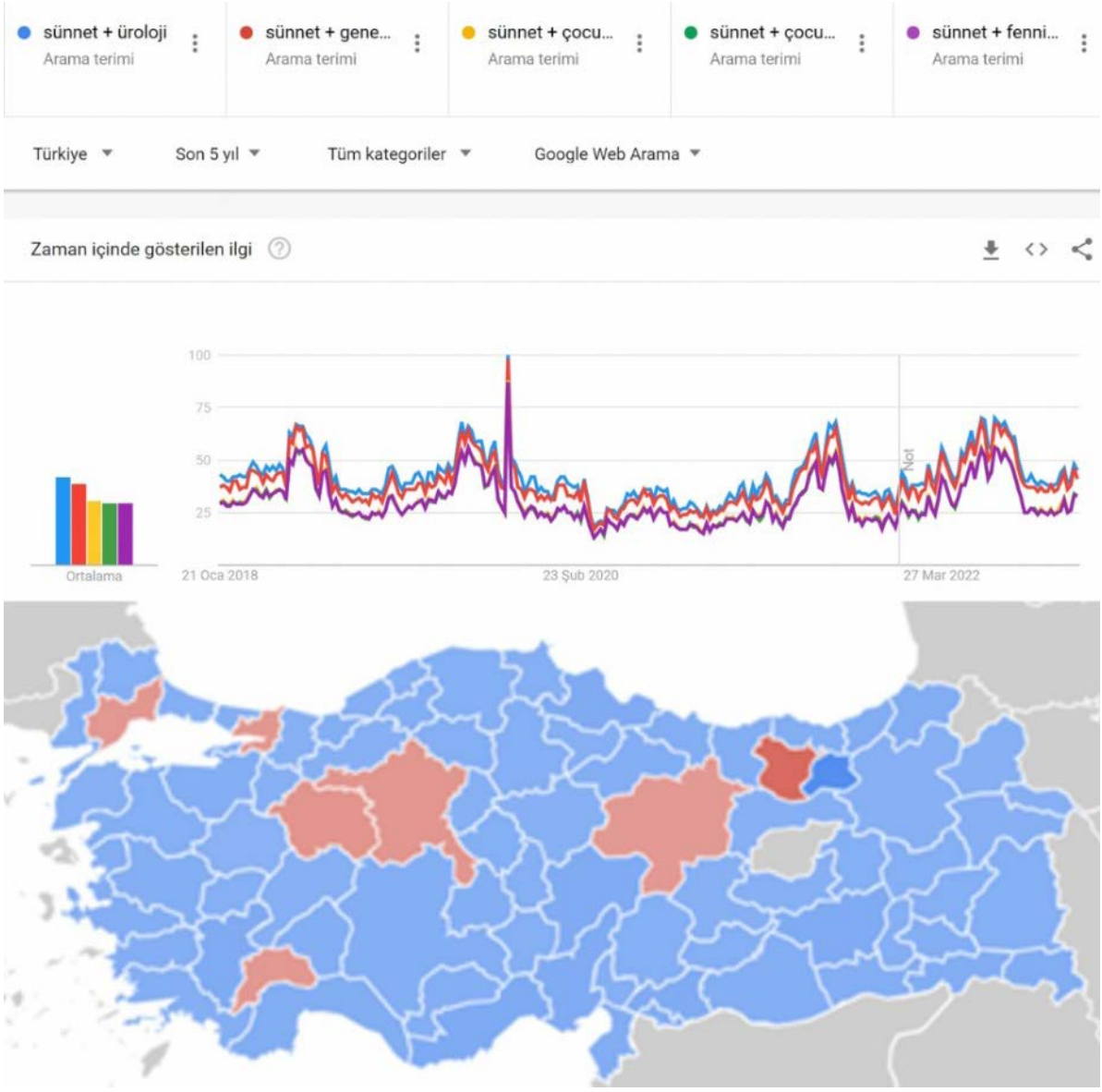

SS-121

Sünnet Muayenesinde Saptanan Genital Anomali Oranları: Tek Merkezli Çalışma

Kenan Yalçın
Tokat Medikal Park Hastanesi Üroloji Kliniği

AMAÇ: Bu çalışmamızda sünnet muayenesi sırasında saptanan genital organ anomali oranlarını literatür eşliğinde değerlendirmeyi amaçladık.

GEREÇ-YÖNTEM: Kliniğimizde 11 yıl boyunca 5427 sünnet operasyonu gerçekleştirildi. Sünnet muayenesinde saptanan genital organ anomali verilerine hasta dosyalarının rektospektif olarak incelenmesi ile ulaşıldı. Elde edilen veriler literatür eşliğinde değerlendirildi.

BULGULAR: Toplam 5427 sünnet muayenesi sırasında genital anomalisi tespit edilen hasta sayısı 324 (% 5.97) idi. En sık saptanan anomaliler sırasıyla; inmemiş testis (% 1.47), intakt sünnet derisi megameatus (% 1.27), retraktil testis (% 0.88), hipospadias (% 0.69),inguinal herni (% 0.68) ve diğer anomaliler (% 0.98) şeklindeydi.

SONUÇ: Sünnet muayenesinin önemi hakkında ailelerin daha fazla eğitilmesi ve bilinçli olmasına, hekimlerin ise sünnet muayenesinde daha dikkatli olması gerektiği sonucuna varılmıştır. İlginç olarak muayene sırasında genellikle saptanamayan ve sünnet işlemine başlandığında saptanan intakt sünnet derisi megameatus konusunda da biz hekimlerin daha dikkatli olması gerektiğini belirtmek isteriz.

Anahtar Kelimeler: Anomali, dış genital organ, muayene, sünnet

Genital Anomaly Rates Detected in Circumcision Examination: A Single Center Study

Kenan Yalçın
Tokat Medikal Park Hospital Urology Clinic

OBJECTIVE: In this study, we aimed to evaluate the genital organ anomaly rates detected during circumcision examination in the light of the literature.

MATERIALS-METHODS: 5427 circumcision operations were performed in our clinic for 11 years. The genital organ anomaly data detected in the circumcision examination were obtained by examining the patient files retrospectively. The obtained data were evaluated in the light of the literature.

RESULTS: The number of patients with genital anomalies during a total of 5427 circumcision examinations was 324 (5.97%). The most frequently detected anomalies are respectively; undescended testis (1.47%), intact foreskin megameatus(1.27%), retractile testis (0.88%), hypospadias (0.69%), inguinal hernia (0.68%) and other anomalies (0.98%).

CONCLUSION: It was concluded that families should be educated and conscious about the importance of circumcision examination, and physicians should be more careful in circumcision examination. Interestingly, we would like to point out that we, the physicians, should be more careful about the intact foreskin megameatus, which is usually not detected during the examination and is detected when the circumcision procedure is started.

Keywords: Anomaly, circumcision, examination, external genitalia

Genital anomali tespit edilen hasta verileri

Anomali	N	Yüzde(%)
İnmemiş testis	80	1.47
İntakt sünnet derisi megameatus	69	1.27
Retraktil testis	48	0.88
Hipospadias	38	0.69
İnguinal herni	37	0.68
Gömük penis	24	0.44
Hipoplazik testis	17	0.31
Varikosel	2	0.03
Hidrosel	3	0.05
Penil kordi	6	0.11
Toplam	324	5.97

Data of patients with genital anomalies

Anomaly	N	Percentage(%)
Undescended testis	80	1.47
Intact foreskin megameatus	69	1.27
Retractile testis	48	0.88
Hypospadias	38	0.69
Inguinal hernia	37	0.68
Buried penis	24	0.44

Hypoplasic testis	17	0.31
Varicocele	2	0.03
Hydrocele	3	0.05
Penile cord	6	0.11
Total	324	5.97

Genital anomali tespit edilen hasta verileri

Anomali	N	Yüzde(%)
İnmemiş testis	80	1.47
İntakt sünnet derisi megameatus	69	1.27
Retraktil testis	48	0.88
Hipospadias	38	0.69
İnguinal herni	37	0.68
Gömük penis	24	0.44
Hipoplazik testis	17	0.31
Varikosel	2	0.03
Hidrosel	3	0.05
Penil kordi	6	0.11
Toplam	324	5.97

Data of patients with genital anomalies

Anomaly	N	Percentage(%)
Undescended testis	80	1.47
Intact foreskin megameatus	69	1.27
Retractile testis	48	0.88
Hypospadias	38	0.69
Inguinal hernia	37	0.68
Buried penis	24	0.44
Hypoplasic testis	17	0.31
Varicocele	2	0.03
Hydrocele	3	0.05
Penile cord	6	0.11
Total	324	5.97

SS-122

Yerli Popülasyon ve Mülteciler Arası Pediatrik Perkütan Nefrolitotomi Sonuçları ve Etkileyen Olası Faktörlerin Değerlendirilmesi

Mücahit Kart[1], Serdar Toksöz[2], Mesut Berkan Duran[3]
[1]Hatay Eğitim ve Araştırma Hastanesi, Çocuk Üroloji Kliniği, Hatay
[2]Hatay Eğitim ve Araştırma Hastanesi, Üroloji Kliniği, Hatay
[3]Pamukkale Üniversitesi Tıp Fakültesi, Üroloji Anabilim Dalı, Denizli

Amaç: Böbrek taşlarının tedavisinde ekstrakorporal şok dalga litotripsi (ESWL), perkütan nefrolitotomi (PNL), retrograd inrarenal cerrahi (RIRS) ve laparoskopik taş operasyonu olmak üzere 4 adet minimal invazif tedavi yöntemi bulunmaktadır. Taşın lokalizasyonu ile içeriği, hastanın anatomisi, eşlik eden komorbiditeleri ve taş yükü böbrek taşı tedavisinde en uygun tedavi yöntemini belirlemede göz önünde bulundurulması gereken faktörlerdir. Bu çalışmada PNL yapılan pediatrik yerli popülasyon ve mülteci hasta gruplarının ameliyat sonuçlarının, komplikasyonlarının karşılaştırılması ve varsa bu değişikliğin hangi faktörlere bağlı gerçekleştiğinin değerlendirilmesi amaçlanmıştır.

Gereç-Yöntem: İki farklı merkezde 1 Ocak 2018 ile 31 Mayıs 2022 tarihleri arasında PNL yapılan pediatrik yerli popülasyon ve mülteci hasta grupları retrospektif olarak değerlendirilmiştir. Hastaların yaş, cinsiyet, ırk gibi demografik verileri, opere edilen böbrek tarafı, taş yeri, boyutu ve opak olup olmaması, uygulanan PNL yöntemi özellikleri kaydedilmiştir.

Bulgular: Yerli popülasyon grubunda 17 çocuk hastaya 17 adet, mülteci hasta grubunda ise 21 çocuğa 25 adet PNL operasyonu gerçekleştirildi. Yaş ortalaması yerli popülasyonda 7,9 yıl, mülteci popülasyonda 5,2 yıl idi. Böbrek taşının özellikleriyle ilgili değerlendirmelerde mülteci hasta grubundaki olgularda taş boyutunun belirgin olarak yüksek izlendiği ve bunun istatistiksel olarak anlamlı bulunduğu gösterilmiştir (5,4 cm2 & 7,2cm2, p<0,01). Taş lokasyonu ve sayısı her iki grupta da benzer izlenirken, mülteci hasta grubundaki olgularda staghorn taş varlığı yerli popülasyondaki olgulara göre anlamlı derecede yüksek gözlendi (2 (%11) & 5 (%20), p<0,02). Operasyon sonrası 1. aydaki radyolojik değerlendirmede 4mm altında rezidü taş varlığı başarılı kabul edilmiştir. Perkütan nefrolitotomi cerrahisinin yerli popülasyondaki olgularda mülteci hasta grubuna göre anlamlı şekilde başarılı olduğu gösterilmiştir (%87 & %59, p<0,02).

Sonuç: Mülteci popülasyon olgularının düzensiz beslenme, sıvı alımındaki yetersizlikler, sağlık sistemine ulaşmadaki zorluklar ve düşük sosyoekonomik düzey gibi nedenlerle böbrek taşı boyutları diğer gruba göre fazla izlenmiştir. Yerli popülasyonun taş yükünün daha az olduğu gösterildi. Bu olgularda taş yükünün azlığının ayrıca operasyon süresinde kısalmaya, komplikasyonlarda azalmaya, tüpsüz operasyondan çıkmaya ve böylece erken taburculuğa yol açtığı izlenmiştir.

Anahtar Kelimeler: Böbrek taşı, mülteci, perkütan nefrolitotomi

Evaluation of Pediatric Percutaneous Nephrolithotomy Outcomes and Possible Affecting Factors Among Local Population and Refugees

Mücahit Kart[1], Serdar Toksöz[2], Mesut Berkan Duran[3]
[1]Department of Pediatric Urology, Hatay Training and Research Hospital, Hatay
[2]Department of Urology, Hatay Training and Research Hospital, Hatay
[3]Department of Urology, Pamukkale University, School of Medicine, Denizli

Aim: There are 4 minimally invasive treatment methods in the treatment of kidney stones: extracorporeal shock wave lithotripsy (ESWL), percutaneous nephrolithotomy (PNL), retrograde intrarenal surgery (RIRS) and laparoscopic stone operation. The localization and content of the stone, the patient's anatomy, accompanying comorbidities and stone burden are the factors that should be considered in determining the most appropriate treatment method in the treatment of kidney stones. In this study, it was aimed to compare the surgical results and complications of pediatric local population and refugee patient group who underwent PNL, and to evaluate the factors, if any.

Material-Method: Pediatric local population and refugee patient groups who underwent PNL in two different centers between January 1, 2018 and May 31, 2022 were evaluated retrospectively. The demographic data of the patients such as age, gender, race, the operated kidney, the location of the stone, its size and whether it was opaque, and the characteristics of the PNL method applied were recorded.

Results: 17 PNL operations were performed on 17 pediatric patients in the local population group, and 25 PNL operations on 21 children in the refugee patient group. The mean age was 7.9 years in the local population and 5.2 years in the refugee population. In the evaluations regarding the characteristics of kidney stones, it was shown that the stone size was significantly higher in the cases in the refugee patient group and this was statistically significant (5.4 cm2 & 7.2cm2, $p<0.01$). While stone location and number were similar in both groups, the presence of staghorn stones in the refugee patient group was significantly higher than in the local population (2 (11%) & 5 (20%), $p<0.02$). In the radiological evaluation at the 1st month after the operation, the presence of residual stones less than 4 mm was considered successful. Percutaneous nephrolithotomy surgery was shown to be significantly more successful in cases in the local population compared to the refugee group (87% & 59%, $p<0.02$).

Conclusion: Kidney stone sizes of the refugee population cases were observed more than the other group due to reasons such as irregular nutrition, insufficiencies in fluid intake, difficulties in accessing the health system and low socioeconomic level. It was shown that the local population had less stone burden. In those cases, it was observed that the low stone burden also resulted in a shortening of the operation time, a decrease in complications, exiting the tubeless operation, and thus early discharge.

Keywords: Kidney stone, percutaneous nephrolithotomy, refugee

Gruplar arası operasyon verilerinin değerlendirilmesi

	Grup 1 (n=17) YERLİ POPÜLASYON	Grup 2 (n=25) MÜLTECİ	P değeri
Aksess sayısı	1,01 (1-2)	1,55 (1-3)	0,03*
Yöntem 17,5F Mini-perc 28/30F Makro perc	10 (%28,5) 7 (%71,5)	11(%44) 14(%56)	0,01*
Skopi süresi (sn)	68,2 (22-180)	83,1 (25-360)	0,002*
Operasyon süresi (dk)	95,7 (75-150)	113,2 (70-180)	0,001*
Nefrostomi çekim süresi (gün)	2,31 (1-6)	2,79 (1-5)	0,02*
Hospitalizasyon süresi (gün)	2,18 (1-12)	3,26 (1-11)	0,02*
Başarı oranı	%87	%59	0,02*
Tubeless	12 (%70)	12 (%48)	0,01*
Clavien komplikasyon	%17	%24	0,2

Evaluation of operation data between groups

	Group 1 (n=17) LOCAL POPULATION	Group 2 (n=25) REFUGEE	p value
Number of accesses	1.01 (1-2)	1.55 (1-3)	0.03*
Method 17.5F Mini-perc 28/30F Macro perc	10 (28.5%) 7 (71.5%)	11(44%) 14(56%)	0.01*
Scopy time (sec)	68.2 (22-180)	83.1 (25-360)	0.002*
Operation time (min)	95.7 (75-150)	113.2 (70-180)	0.001*
Nephrostomy removing time (days)	2.31 (1-6)	2.79 (1-5)	0.02*
Duration of Hospitalization (days)	2.18 (1-12)	3.26 (1-11)	0.02*
Success Rate	87%	59%	0.02*
Tubeless	12 (70%)	12 (48%)	0.01*
Clavian complication	17%	24	0.2

SS-123

Başarısız hipospadias cerrahisi geçiren olgularda rekonstrüksiyon deneyimlerimiz

Ali Sezer
Konya Şehir Hastanesi, Çocuk Ürolojisi Kliniği, Konya

Hipospadias cerrahi başarısında en önemli etkenlerden biri cerrahın tecrübesidir. Başarısız cerrahi sonrası yeniden onarımlarda komplikasyon oranları artmakta ve başarı oranı azalmaktadır. Başarısız hipospadias cerrahisi geçirmiş ve tarafımızca yeniden opere edilen hastaların sonuçlarını sunmayı amaçladık. Mart 2021 ve Ekim 2022 tarihleri arasında operasyonları tamamlanan 15 hastanın verileri incelendi. Ortalama hasta yaşı 9.4 (2-18 yaş), daha önce geçirilmiş ortalama operasyon sayısı 2,1 (1-4 kere) idi. Hastaların üretral meatuslarının 4'ü distal, 6'sı midpenil, 1'i penoskrotal seviyedeydi. Dört hastada normal lokalizasyonda meatus ve koronal fistül mevcuttu. Hastaların üçü çocuk ürolojisi uzmanı tarafından (fistüllü hastalar), kalan 12'si çocuk cerrahisi uzmanları tarafından opere edilmişti. Üç hastaya planlı iki aşamalı onarım (1 prepüsyel, 2 bukkal greft), 6 hastaya inlay greft ile TIPU onarımı (3 prepüsyel, 3 bukkal greft), 4 hastaya fistülektomi, 2 hastaya meatoplasti uygulandı. Beş hastada ek olarak kordi onarımı yapıldı. Ailelerin talebi üzerine meatoplasti yapılan iki hasta ve penoskrotal hipospadiası olan 1 hastada mea distal penil seviyede bırakıldı. Meatoplasti yapılan hastalardan biri daha önce 4 kez opere olan, diğeri bilateral hidroüreteronefroz ve kronik böbrek hastalığı olan hastalardı. Perop ve erken postop dönemde komplikasyon gelişmedi. Ortalama takip süresi 6,9 aydı (2-15 ay). Meatusu glans tepesine taşınan 12 hastadan sadece 1 hastada glans ayrışması oldu (%91.6 - %93). Glans çapı küçük midpenil hipospadiası olan bu hastaya prepüsyel inlay greft ile onarım yapılmıştı. Darlık gelişen üç hastadan (%20) birinde eşlik eden damlama şeklinde pinpoint fistül (%6) vardı, dilatasyon tedavisi sonrası hiçbir hastada ek girişim gereksinimi olmadı, fistül kendiliğinden kapandı. Tekrarlayan kordi hiçbir hastada görülmedi. Meatoplasti yapılan ve glans ayrışması olan hastalar da dahil olmak üzere (%100) tüm hastalarda normal kalibrasyonda düz işeme saptandı. Hastaların takiplerde ek sorun saptanmadı. Başarısız hipospadias cerrahisi sonrası yeniden onarım planlanan hastalarda aile beklentisi ve tercihi, mevcut dokunun kalitesi ve yeterliliği, prepisyum dokusunun varlığı operasyon tipine karar vermede önemli parametrelerdir. Komplike hipospadias cerrahileri çocuk ürolojisi uzmanlarınca yapılmalıdır.

Anahtar Kelimeler: bukkal greft, fistül, hipospadias, sekonder hipospadias

Our reconstruction experience in patients with previous failed hypospadias surgery

Ali Sezer
Konya City Hospital, Pediatric Urology Clinic, Konya, Turkey

One of the most important factors of a successful hypospadias surgery is the experience of the surgeon. Complication rates increase after unsuccessful surgery and repair becomes more difficult. We aimed to present the reconstruction results of patients who had unsuccessful hypospadias surgery. The data of 15 patients who were operated between March 2021 and October 2022 were analyzed. The mean patient age was 9.4 (2-18 years), and the mean number of previous operations was 2.1 (1-4 times). The urethral meatus of the patients were 4 distal, 6 midpenil, 1 penoscrotal. Coronal fistula with normal meatus localization was present in four patients. Three of the patients were operated by a pediatric urologist, and the remaining 12 were operated by a pediatric surgeon. Planned two-stage repair (1 preputial, 2 buccal grafts) was performed in three patients, TIPU repair with inlay grafts in 6 patients (3 preputial grafts, 3 buccal grafts), fistulectomy in 4 patients, and meatoplasty in 2 patients. Additional chordee repair was performed in five patients. Meatus was left at the distal penile level in two patients and one patient with penoscrotal hypospadias who underwent meatoplasty with the request of their families. One of the patients who underwent meatoplasty had been operated 4 times before, and the other was a patient with bilateral hydroureteronephrosis and chronic kidney disease. There were no complications in the perioperative and postoperative period. The mean follow-up time was 6.9 months (2-15 months). Glans dehiscence was observed in only 1 patient (91.6% - 93%) out of 12 patients whose meatus was moved to the top of the glans. This patient had a small glans diameter and midpenile hypospadias which was repaired with a prepuce inlay graft. One of the three patients (20%) who developed stenosis had a concomitant pinpoint fistula (6%). Recurrent chordee was not observed in any of the patients. Straight voiding in normal calibration was detected in all patients (100%) who underwent meatoplasty including the patient with glans dehiscence. No additional problems were detected in the follow-up of the patients. Family expectation and preference, quality and adequacy of existing tissue, presence of preputial tissue are important parameters in deciding the type of operation in patients who are planned to re-repair after unsuccessful hypospadias surgery. Complicated hypospadias surgeries should be performed by experienced pediatric urologists.

Keywords: buccal graft, fistula, hypospadias, secondary hypospadias

SS-124

Sünnet komplikasyonları

Murat Demir[1], Veli Avci[2]
[1]Yüzüncü Yıl Üniversitesi, Üroloji Ana Bilim Dalı, Van
[2]Lokman Hekim Van Hastanesi, Çocuk Cerrahisi Kliniği, Van

AMAÇ: Sünnet tıp tarihinde bilinen en eski cerrahi müdahale nedenidir. Dini, medikal ve kültürel nedenlerden dolayı tüm dünyada yaygın olarak yapılması sünnet işlemine olan ilgiyi arttırmaktadır. Bu çalışmada amaç; Van ilinde mahalli sünnetçiler tarafından yapılmış sünnet işlemi sonrası oluşan komplikasyonları irdelenmektir.

YÖNTEM: Ocak 2021- Aralık 2022 tarihleri arasında Van Yüzüncü Yıl Üniversitesi Dursun Odabaş Tıp Merkezi Üroloji Kliniği ile Lokman Hekim Van Hastanesi Çocuk Cerrahisi Kliniklerinde mahalli sünnetçiler tarafından yapılan sünnet sonrası komplikasyon gelişen ve revizyonu yapılan hastalar retrospektif olarak tarandı.

BULGULAR: Çalışmaya 21 hasta dahil edildi. Hastaların ortalama yaşı 4.3±1.2 yıl idi. Hastalardaki komplikasyonlar sırasıyla sekonder fimozis (n=10), kanama (n=6), inklüzyon kisti (n=2), sünnet derisinin eksik (n=2) veya fazla (n=1) kesilmesi idi.

Tartışma ve SONUÇ: Sağlık Bakanlığı Sağlık Hizmetleri Genel Müdürlüğü tarafından yayımlanan 2015/10 sayılı genelgede 1219 sayılı kanunun 3. maddesinde sünnet işleminin sadece hekimler tarafından yapılabileceği ve hekim dışı kişilerin bu işlemi yapması halinde iki yıldan beş yıla kadar hapis cezası ve bin güne kadar para cezası ile çarptırılacakları hükmüne rağmen sünnet işlemi hala sünnetçiler tarafından korkusuzca yapılmaktadır. Üstelik gelişebilecek komplikasyonlarında hastaların ebeveynleri tarafından çeşitli nedenlerden dolayı sünnetçileri şikayet etmemeleri, onların cesaretlerini daha da arttırmaktadır. Halbuki sünnet işleminin tabipler tarafından steril şartlarda yapılmasının kompilasyonları minimize edeceği literatürde defalarca vurgulanmıştır. Bu nedenle gerek üroloji ve gerekse çocuk cerrahisi kliniklerinde sünnet işlemi için uygun ortamların hazırlatılmasının sünnetçilere olan ilgiyi azaltacağı ve dolayısıyla komplikasyonların da azalacağı kanaatindeyiz.

Anahtar Kelimeler: doktor, komplikasyon, sünnet

Complications of circumcision

Murat Demir[1], Veli Avci[2]
[1]Van Yuzuncu Yıl University, Department of Urology, Van, Turkey
[2]Lokman Hekim Van Hospital, Clinic of Pediatric Surgery, Van

OBJECTIVE: Circumcision is the oldest known surgical intervention in the history of medicine. It is widely performed all over the world for religious, medical and cultural reasons, which increases the interest in circumcision. The aim of this study was to examine the complications after circumcision performed by local circumcisers in Van province.

METHOD: Between January 2021 and December 2022, patients who developed complications and underwent revision after circumcision performed by local circumcisers in Van Yüzüncü Yıl University Dursun Odabaş Medical Center Urology Clinic and Lokman Hekim Van Hospital Pediatric Surgery Clinics were retrospectively reviewed.

RESULTS: The study included 21 patients. The mean age of the patients was 4.3±1.2 years. The complications were secondary phimosis (n=10), bleeding (n=6), inclusion cyst (n=2), incomplete (n=2) or excessive (n=1) incision of the foreskin, respectively.

Discussion and CONCLUSION: In the circular numbered 2015/10 published by the Ministry of Health General Directorate of Health Services, circumcision is still performed fearlessly by circumcisers despite the provision in article 3 of the law numbered 1219 that circumcision can only be performed by physicians and if non-physicians perform this procedure, they will be sentenced to imprisonment from two to five years and a fine of up to one thousand days. Moreover, the fact that the parents of the patients do not complain to the circumcisers for various reasons in case of possible complications increases their courage even more. However, it has been repeatedly emphasized in the literature that circumcision performed by physicians under sterile conditions will minimize complications. Therefore, we believe that the preparation of appropriate environments for circumcision in both urology and pediatric surgery clinics will decrease the interest in circumcisers and thus the complications will decrease.

Keywords: doctor, complication, circumcision

Sünnet Komplikasyonları / Circumcision Complications

SS-125 [Pediatrik Üroloji]

Glomerüler filtrasyon hızı 15'in altında olan çocuklarda pyeloplasti deneyimlerimiz

Muharrem Baturu, Haluk Şen, İlker Seçkiner, Ömer Bayrak, Ahmet Tüfekçi
Gaziantep Üniversitesi, Üroloji Ana Bilim Dalı, Gaziantep

AMAÇ: Ureteropelvik bileşke darlığı (UPD) hastalarda hidronefroza neden olan yaygın bir hastalıktır. Gecikmiş olgularda artan hidronefroz parankimal yapıya zarar vermektedir ve günümüzde azalmış renal fonksiyonu olanlarda tedavi tartışma konusudur. Çalışmamızda preoperatif glomeruler filtrasyon hızı (GFR) ≤15 olanlarda piyeloplasti sonuçlarımızı ve bu sonuçları etkileyen faktörleri değerlendirmeyi amaçladık.

HASTALAR VE YÖNTEM: Çalışmamızda, kliniğimizde 2015-2022 yılları arasında UPD'na sekonder GFR≤15 olan ve pyeloplasti yapılan 45 pediatrik hastanın verileri retrospektif incelenmiştir. Bir yıllık takip sonuçları olanlar çalışmaya dahil edilmiştir. Daha önce endopyelotomi öyküsü, geçirilmiş renal cerrahi öyküsü, sekonder UPD, vezikoüreteral reflü öyküsü, posterior uretral valv öyküsü, kronik böbrek yetmezliği ve bilateral UPD olan hastalar çalışma dışı bırakılmıştır. Teknesyum-99m Dimerkaptosüksinik asit(DMSA) renal sintigrafide DRF' da %10'dan fazla kaybı olan, ultrasonografide(USG) hidronefrozu(APD>30mm) olan, Teknesyum-99m dietilen triamin pentaasetikasit(DTPA) diüretik renogramda t1/2>20 dk olan ve GFR≤15 olan hastalar çalışma kapsamında değerlendirilmiştir. Anderson Hynes tekniğine göre pyeloplasti tek cerrah tarafından gerçekleştirilmiştir. Hastaların yaşı, UPD lateralitesi, pelvis APD, renal parankim kalınlığı, preoperatif ve postoperatif DRF ve GFR düzeyleri kaydedilmiştir. 6.ay ve 12.ay DMSA, DTPA ve USG görüntüleriyle hastalar takip edilmiştir.

BULGULAR: Çalışma kriterlerini karşılayan 29 hasta değerlendirilmiştir. Çalışmaya dahil edilen hastaların ortalama yaşı 48.79(5-180) ay olarak hesaplanmıştır. Hastaların 16(%55,17)'sı erkek, 13(44,83)'ü kız olup; 17(%58,6)'sinde sol, 12(%41,37)'sinde sağ tarafta UPD izlenmiştir. Operasyon öncesi hastaların 19(%66)'sında grade 3, 10(%34)'unda grade 4 hidronefroz olduğu gözlenmiştir.

Hastaların preoperatif ortalama DRF değerleri %28,69±9.32 iken, postoperatif 6.ayda ortalama %35,71±15.04 ve postoperatif 12.ayda %35,27+14,57 olarak hesaplanmıştır. Postoperatif 1 yıllık dönemde 5(%17.24) hastanın DRF fonksiyonlarda gerileme gözlenirken, 2(%6,8) hastanın DRF değerlerinde değişiklik izlenmemiş, 22(%75,86) hastanın DRF değerlerinde yükseliş saptanmıştır (p=0.004). (Tablo 1)

Hastaların preoperatif GFR değerleri ortalama 13.44±1.52 ml/dk iken, postoperatif 6.ayda 23.35±10.52 ml/dk ve postoperatif 12.ayda 24.35±10.8'e yükselmiştir (p<0.001). Postoperatif 6.ay ve 12. ay arasındaki değişimde istatistiksel bir farklılık izlenmemiştir (p=0.974). (Tablo 1)

Hastaların preoperatif böbrek parankim kalınlığı (PK) ortalama 4.86±0.23 mm iken, postoperatif 6. ayda 7.66±0.33 mm, postoperatif 12. ayda 10±0.34 mm olarak ölçülmüş olup, preoperatif döneme göre her iki dönemde de anlamlı iyileşme rapor edilmiştir (p<0.001) (Tablo1).

Preoperatif dönemde hastaların 19(65.51%)'unda grade 3 hidronefroz, 10(35.49%)'unda grade 4 hidronefroz olup pyeloplasti sonrası 12. ay kontrolerinde grade 4 hidronefroz izlenmezken 5(17.24%) hastada grade 3 hidronefroz izlenmiştir (p<0.001) (Tablo 1).

Başarıyı etkileyen faktörler değerlendirildiğinde; APD / PK(Parankim kalınlığı) için cut off değeri 5.5, sensitivite %87,5, spesifite %80; renal pelvis APD / USG'de ölçülen uzunluk için cut off değeri 0.37, sensitivite %79.2 ve spesifite %80 olarak hesaplanmış olup, Renal pelvis APD/PK ve Renal pelvis AP/USG'de ölçülen uzunluk oranlarının başarıda etkisi olmadığı izlenmiştir (p=0.2, p=0.22). Preoperatif DRF değerinin ise başarıyı etkileyen bir faktör olduğu ve ROC eğrisi analizinde cut off değerinin %18, sensitivitenin %95,8 ve spesifitesinin %20 olduğu saptanmıştır (p=0.006) (Figür 1).

SONUÇ: Çalışmamızda diüretükli sintigrafide GFR<15 olan pyeloplasti yapılan hastalarımızda GFR'da ve DRF'larda iyilişmeler saptanmıştır. Literaturde başarıyı etkileyen faktörler olarak gösterilen preoperatif PK, renal

pelvis APD ve renal pelvis APD/PK oranlarının bizim çalışmamızda başarıyı etkilemediği saptanmıştır. Ancak diğer çalışmalardan farklı olarak çalışmamızda renal fonksiyonu zayıf olan hastalarda DRF için cutt off değeri 18 saptanmıştır. Çalışmamız DRF>18 olan hastalarda pyeloplastinin tercih edilmesi gerektiğini desteklemektedir.

Anahtar Kelimeler: Hidronefroz, pyeloplasti, üreteropelvik bileşke darlığı

Our experience with pyeloplasty in children with a glomerular filtration rate below 15

Muharrem Baturu, Haluk Şen, İlker Seçkiner, Ömer Bayrak, Ahmet Tüfekçi
Department of Urology, Gaziantep University, Gaziantep

AIM: Ureteropelvic junction stenosis(UPD) is a common disease causing hydronephrosis in patients. In the delayed cases, the increasing hydronephrosis damages the parantening structure and treatment is the subject of discussion in those with reduced renal function.

In our study, we aimed to evaluate our pyeloplasty results and factors affecting these results in those with preoperative glomerular filtration rate (GFR)≤15.

Patients and methods: In our study, the data of 45 pediatric patients who were secondary GFR≤15 to UPD between 2015-2022 and 45 pediatric patients with pyeloplasty were examined. Those with one year follow up results were included in the study. Technetium DimercaptosüccinikAcid(DMSA) renal sintgraphy DRF has a loss of more than 10%in ultrasonography(USG) hydronephrosis(APD> 30mm), Technetium-99mDietilentriampe ntascuts(DTPA) diuretic renogram T1/2>20 min. Patients with 15 were evaluated within the scope of the study. According to Anderson Hynes technique, Pyeloplasty was performed by a single surgeon. Age of the patients, UPD laterality, pelvis APD, renal parenchym thickness, preoperative and postoperative DRF and GFR levels were recorded. 6th month and 12th month DMSA, DTPA and USG images were followed by patients.

RESULTS: 29 patients who met the study criteria were evaluated. While the preoperative average DRF values of the patients were 28.69 ± 9.32 %, the postoperative 6th month was calculated as 35.71±15.04 %in the 6th month and the postoperative 12th month as 35.27+14.57%. In the postoperative 1year period, 5(17.24%) patient's DRF functions decreased, while 2 (6.8%) DRF values of the patient did not change, and 22 (75.86%) DRF values were increased (p=0.004).(Table 1)

While the preoperative GFR values of the patients an average was 13.44±1.52 ml/min, the postoperative rose to 23.35±10.52 ml/min at 6th month and the postoperative 12th month to 24.35 ±10. (p<0.001). There was no statistical difference in the change between postoperative 6th month and 12 months (p = 0.974). (Table 1)

Preoperative period 19(65.51%) in the grade 3 hydronephrosis, 10(35.49%) grade 4 hydronephrosis and pyeloplasty after the 12th month control 4 hydronephrosis was not observed in 5(17.24%) Grade 3 hydronephrosis was observed in patients (p <0.001)(Table 1).

When the factors affecting success are evaluated; The Cut Off value for APD / PK is 5.5, Sensitivity is 87.5%, specificity 80%; For renal pelvis APD/USG Lenght, the CUT off value was calculated as 0.37, sensitivity is 79.2%and specificity 80 %, and the Renal Pelvis APD/PK and Renal Pelvis AP/USG Lenght ratios have no effect on success (p=0.2, p=0.22). Preoperative DRF value was a factor affecting success and ROC Curve analysis was found to be 18 %of the Cut Off value, 95.8 %of sensitivity and 20 %of its specificity (p = 0.006)(Table 3),(Figure 1).

CONCLUSION: In our study, Pyeloplasty with GFR<15 patients with diuretlu scintigraphy were improved in GFR and DRFs. Preoperative PT, renal pelvis APD and renal pelvis APD/PT ratios, which are shown as factors affecting success in literature, did not affect success in our study. However, unlike other studies, Renal function weak, CUTT Off value for DRF in patients with weakness was determined. Our study supports pyeloplastine in patients with DRF>18.

Keywords: Hydronephrosis, pyeloplasty, ureteropelvic junction stenosis

Risk faktörleri için ROC eğrisi parametreleri / ROC curve parameters for risk factors

Figür 1: ROC curve parameters for risk factors.

Risk Factor	AUC (95%)	Cut off value	p	Sensitivity (%)	Specifity (%)
DRF	0.9 (0.71-1)	18	**0.006**	95.8	20
Renal Pelvis APD/PT ratio	0.317 (0-0.63)	5.5	0.2	87.5	80
Renal Pelvis APD /USG length ratio	0.32 (0.07-0.57)	0,37	0.22	79.2	80

AUC: Area under roc curve, **AP:** Anterio-posterior diameter, **PT:** Parenchymal thickness
DRF: differantial renal function

***ROC curve of risk factors

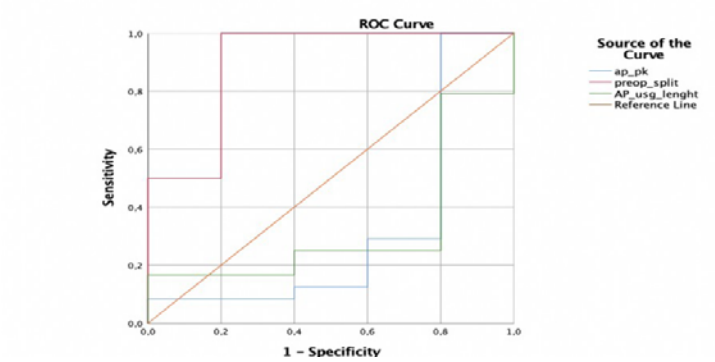

Preoperatif ve postoperatif renal fonksiyon verileri

	Preoperatif	Postoperatif 6. ay	Postoperatif 12. ay	p değeri
GFR ± SD (ml/min)	13.44±1.52	23.35±10.52	24.35±10.8	<0.001
DRF ± SD (%)	28.69±9.32	35.71±15.04	35.27+14.57	0.004
Parankim kalınlığı ± SD (mm)	4.86±0.23	7.66±0.33	10 ±0.34	<0.001
Renal Pelvis AP çap ± SD (mm)	37.13±7.79	14.74±6.75	13.89±1.28	<0.001
HN Grade 1 Grade 2 Grade 3 Grade 4	0 0 19 10	1 13 15 0	14 10 5 0	<0.001

SD: Standart deviasyon GFR: Glomerüler filtrasyon oranı Ml: Mililitre Min: Minimum AP: Anteroposteior HN: Hidronefroz

Preoperative and postoperative renal function data

	Preoperative	Postoperative 6. month	Postoperative 12. month	p value
GFR ± SD (ml/min)	13.44±1.52	23.35±10.52	24.35±10.8	<0.001
DRF ± SD (%)	28.69±9.32	35.71±15.04	35.27+14.57	0.004
Parenchymal thickness ± SD (mm)	4.86±0.23	7.66±0.33	10 ±0.34	<0.001
Renal Pelvis AP diameter ± SD (mm)	37.13±7.79	14.74±6.75	13.89±1.28	<0.001
HN Grade 1 Grade 2 Grade 3 Grade 4	0 0 19 10	1 13 15 0	14 10 5 0	<0.001

SD: Standart deviation GFR: Glomerüler filtration rate Ml: Mililitre Min: Minimum AP: Anteroposteior HN: Hydronephrosis

SS-126

Koroner Arter Hastalığı Olan Post-Menopozal Kadınlarda Aşırı Aktif Mesane Sıklığının Araştırılması

EKREM KARAAYVAZ[1], Murat Dursun[2]
[1]İstanbul Universitesi, Kardiyoloji Ana Bilim Dalı, İstanbul
[2]İstanbul Universitesi, Üroloji Ana Bilim Dalı, İstanbul

GİRİŞ-AMAÇ: Aşırı aktif mesane (AAM) patogenezi multifaktöriyeldir ve her iki cinsi de etkileyebilir. AAM yaşla birlikte arttığı pek çok çalışmada gösterilmiştir. AAM etiyolojisinde yaşla birlikte artan aterosklerozun olabileceği bildirilmiştir. Pelvik damarların artmış aterosklerozuna bağlı mesane iskemisi AAM'ye neden oluyor olabilir. Bu çalışmada kardiyovasküler sistem hastalıkları olan post-menopozal kadınlarda aşırı aktif mesane sıklığının araştırılmasını amaçladık.

GEREÇ-YÖNTEM: Bu ön çalışmaya kardiyoloji polikliniğine herhangi bir şikâyet ile başvuran ve çalışmaya katılmayı kabul eden 40 yaş üstü menapoza girmiş kadın hastalar çalışmaya dahil edildi. Her hastadan aşırı aktif mesane semptomları varlığını değerlendirmek için Türkçe validasyonu bulunan OAB-V8 (Overactive bladder V8) formunu dolduruldu. Hastaların demografik bilgileri, medikal ve cerrahi geçmişleri, vücut kitle indeksleri, arteryal kan basınçları, üre, kreatinin, açlık glukoz, serum lipid profilleri ve tam idrar tetkiki sonuçları kaydedildi.

BULGULAR: Çalışmaya toplam 33 hasta dahil edildi. Hastaların ortalama yaşı 61.3±9.8 yıl ortalama vücut kitle indeksi 28.1±3.6 kg/m2 idi. Tüm hastaların ortalama OAB V8 skoru 6.3±3.7 idi. Hastalar koroner arter hastalığı (KAH) olanlar ve olmayanlar olarak iki gruba ayrıldı. KAH grubunda 18 (%54.5), KAH olmayan hasta grubunda 15 (%45.5) hasta var idi. Hastaların 17'si (%51.5) sigara içerken 16'sı (%48.5) sigara içmiyordu. 12 (%36.4) hastanın diabetes mellitusu mevcuttu ve 3 (%9.1) hastanın koroner arter by-pass grefti mevcuttu. Toplamda 12 (36.4%) hasta OAB V8 skoruna göre AAM tanısı aldı. KAH grubunda 9 (%50) hastada AAM var iken kontrol grubunda ise bu sayı 3 (%20) idi. AAM sıklığı KAH grubunda yüksek olmakla birlikte istatistiksel olarak anlamlı değil idi, p=0.14.

SONUÇ: Aşırı aktif mesane sıklığı koroner arter hastalığı olan post-menopozol kadınlarda artmış olabilir. Bu hastalar AAM varlığı açısından sorgulanabilir. Ayrıca AAM için ilaç tedavisi verilirken var olan KAH göz önünde bulundurulmalıdır.

Anahtar Kelimeler: Post-Menopausal Women, Overactive Bladder, Coronary artery disease

Investigation of Overactive Bladder Frequency in Post-Menopausal Women with Coronary Artery Disease

EKREM KARAAYVAZ[1], Murat Dursun[2]
[1]Department of Cardiology, Istanbul Medical Faculty, Istanbul
[2]Department of Urology, Istanbul Medical Faculty, Istanbul

Introduction and AIM: The pathogenesis of overactive bladder (OAB) is multifactorial and may affect both sexes. Many studies have shown that OAB increases with age. It has been reported that atherosclerosis, which increases with age, may be in the etiology of OAB. Bladder ischemia due to increased atherosclerosis of the pelvic vessels may cause OAB. In this study, we aimed to investigate the frequency of overactive bladder in post-menopausal women with cardiovascular system diseases.

MATERIALS-METHODS: Menopausal female patients over the age of 40 who applied to the cardiology outpatient clinic with any complaint and agreed to participate in the study were included in this preliminary study. In order to evaluate the presence of overactive bladder symptoms from each patient, the Turkish validation OAB-V8 (Overactive bladder V8) form was filled. Demographic information, medical and surgical histories, body mass indexes, arterial blood pressures, urea, creatinine, fasting glucose, serum lipid profiles, and complete urinalysis results were recorded.

RESULTS: A total of 33 patients were included in the study. The mean age of the patients was 61.3±9.8 years, and the mean body mass index was 28.1±3.6 kg/m2. The mean MAP V8 score of all patients was 6.3±3.7. The patients were divided into two groups as those with and without coronary artery disease (CAD). There were 18 (54.5%) patients in the CAD group and 15 (45.5%) patients in the non-CAD group. While 17 (51.5%) of the patients were smokers, 16 (48.5%) were non-smokers. 12 (36.4%) patients had diabetes mellitus and 3 (9.1%) patients had coronary artery by-pass graft. A total of 12 (36.4%) patients were diagnosed with OAB based on the OAB V8 score. While 9 (50%) patients in the CAD group had OAB, this number was 3 (20%) in the control group. Although the frequency of OAB was higher in the CAD group, it was not statistically significant, p=0.14.

CONCLUSION: The frequency of overactive bladder may be increased in post-menopausal women with coronary artery disease. These patients can be questioned for the presence of OAB. In addition, existing CAD should be considered when administering medication for OAB.

Keywords: Post-Menopozal Kadınlar, Aşırı Aktif Mesane, Koroner Arter Hastalığı

SS-127

Başarısız sentetik orta üretral askı sonrası otolog pubovajinal askı uygulanan hastalarda kısa dönem sonuçlarımız

Hakan Polat
Sağlık Bilimleri Üniversitesi, Bakırköy Dr. Sadi Konuk Eğitim ve Araştırma Hastanesi Üroloji Kliniği, İstanbul

AMAÇ: Sentetik orta üretral askıdan sonra tekrarlayan stres inkontinansı olan hastalara uygulanan otolog faysa pubovajinal sling deneyimlerimizi sunmak.

Gereçler ve YÖNTEMLER: 2020'den 2022'ye kadar başarısız sentetik orta üretral askı cerrahisi sonrası rektus fasya otolog pubovajinal askı uygulanan 6 hastanın kısa dönem sonuçlarını değerlendirdik.

BULGULAR: Ortalama hasta yaşı 61.3 (52-71) ve ortalama operasyon süresi 82.5 dakika, ortalama kan kaybı 216 ml olarak hesaplandı. Ameliyat öncesi, tüm hastalarda ürodinamik test ile Valsalva sızıntı noktası basıncının (VLPP) 60 cmH2O' nun altındaydı. Hastaların 4'ünde ekskrüzyon nedeni ile sentetik mesh çıkarılması yapılmıştı. Operasyon sonrası hiçbir hastada kateterizasyon gerektiren işeme bozukluğu saptanmadı. Hastalardan 5'inde tam kuruluk sağlanırken birinde günlük 1 ped kaçak izlendi.

SONUÇ: Başarısız sentetik orta üretral askı sonrası tekrarlayan stres üriner inkontinansı olan kadınlarda otolog pubovajinal askı etkili ve güvenli bir seçenektir.

Anahtar Kelimeler: Başarısız sentetik orta üretral askı, otolog fasya pubovajinal askı, stres idrar kaçırma.

Our short-term results in patients who underwent autologous pubovaginal sling after unsuccessful synthetic mid-urethral sling

Hakan Polat
Department of Urology, University of Health Sciences, Bakırköy Sadi Konuk Training and Research Hospital, İstanbul Turkey

OBJECTIVE: To present our experience with autologous pubovaginal sling fascia applied to patients with recurrent stress incontinence after synthetic mid-urethral sling.

Materials-METHODS: We evaluated the short-term outcomes of 6 patients who underwent rectus fascia autologous pubovaginal sling after failed synthetic mid-urethral sling surgery from 2020 to 2022.

RESULTS: Mean patient age was 61.3 (52-71), mean operation time was 82.5 minutes, and mean blood loss was 216 ml. Preoperatively, all patients had Valsalva leak point pressure (VLPP) below 60 cmH2O by urodynamic testing. Synthetic mesh removal was performed in 4 of the patients due to extrusion. Urinary dysfunction requiring catheterization was not detected in any of the patients after the operation. While complete dryness was achieved in 5 of the patients, leakage of 1 pad per day was observed in one.

CONCLUSIONS: Autologous pubovaginal sling is an effective and safe option for women with recurrent stress urinary incontinence after a failed synthetic mid-urethral sling.

Keywords: Failed synthetic mid-urethral sling, autologous fascia pubovaginal sling, stress urinary incontinence.

SS-128

Erkek ve Kadınlarda İnterstisyel Sistit / Mesane Ağrı Sendromunun Klinik Bulguları ve Tedavi Sonuçlarının Karşılaştırılması

Rıdvan Polat, Onur Kaygısız, Burhan Coşkun

Erkek ve Kadınlarda İnterstisyel Sistit / Mesane Ağrı Sendromunun Klinik Bulguları ve Tedavi Sonuçlarının Karşılaştırılması

GİRİŞ: İnterstisyel sistit / mesane ağrı sendromu (İS / MAS), mesane ve pelvik bölgede ağrı veya rahatsızlık ile acil ve veya sık idrara çıkma ihtiyacı ile karakterize kronik bir durumdur. İS / MAS kadınlarda erkeklerden daha sık teşhis edilirken, klinik bulgular ve tedavi sonuçları açısından cinsiyet farklılıkları literatürde fazla yer almamaktadır. Bu çalışmada, İS / MAS tanısı alan kadın ve erkeklerde klinik ve sistoskopik bulgularla, tedavi sonuçlarını karşılaştırmayı amaçladık.

METOD: İS / MAS tanısı alan ve Temmuz 2014-Temmuz 2022 tarihleri arasında kliniğimizde tedavi gören hastalar çalışmaya alındı. Çalışmaya dahil edilen tüm hastalara en az bir hidrodistansiyon prosedürü uygulandı. Demografik, klinik ve preoperatif veriler toplandı. Veriler tanımlayıcı istatistikler kullanılarak İS / MAS ile kadın ve erkeklerin özelliklerini karşılaştırmak için analiz edildi. Kategorik değişkenler için ki-kare testi, sürekli değişkenler için Student t-testi kullanıldı. 0.05'ten küçük bir p-değeri istatistiksel olarak anlamlı kabul edildi.

Bulgular: Çalışmaya toplam 36 hasta dahil edildi. Hastaların 10'u (%27.8) erkek, 26'sı (%72.2) kadındı. Kadınların yaş ortalaması 54.15 ± 12.78 yıl iken, erkeklerin yaş ortalaması 51.10 ± 11.49 yıl (p:0.514). Preoperatif dönemde kadınların ortalama VAS değeri 8.5 ± 1.02, erkeklerin ortalama VAS değeri 8.7 ± 1.05 (0.608) idi. Hunner ülseri erkeklerin 2'sinde (%20), kadınların 4'ünde (%15.4) saptandı (p=0.739). Dört (%15.4) kadın ve bir erkek (%10) eş zamanlı botulinum toksin enjeksiyonu uygulandı (p=0.676). Ortalama sistometrik kapasite kadınlarda 376.53 ± 114.88 ml, erkeklerde 400 ± 146.5 ml idi (p=0.615). Kadınların postoperatif VAS ortalaması 3.69 ± 1.12, erkeklerin ortalama VAS ortalaması 3.6 ± 0.96 (0.608) idi Toplam 4 erkek (%50) ve 17 (%65.4) kadın tekrar operasyona ihtiyaç duydu (p=0.596). Ortalama ameliyat sayısı kadınlarda 2.38 ±1.81, erkeklerde 1.9 ±1.52 idi (p=0.428).

Sonuç : Bu çalışmanın sonuçları, İS/MAS 'li kadın ve erkekler arasında klinik bulgular, intraoperatif bulgular ve tedavi sonuçlarında farklılık olmadığını göstermektedir. Ancak bu sonuçlar küçük örneklem büyüklüğü ve çalışmanın retrospektif niteliği ışığında değerlendirilmelidir. Bu bulguları doğrulamak için daha büyük örneklem büyüklüklerine ve ileriye dönük tasarıma sahip gelecekteki çalışmalara ihtiyaç duyulacaktır.

Anahtar Kelimeler: İnterstisyel sistit, hidrodistansiyon, cinsiyet

Comparing the Clinical Presentation and Treatment Outcomes of Interstitial Cystitis/ Bladder Pain Syndrome in Men and Women

Rıdvan Polat, Onur Kaygısız, Burhan Coşkun

Comparing the Clinical Presentation and Treatment Outcomes of Interstitial Cystitis/Bladder Pain Syndrome in Men and Women

INTRODUCTION: Interstitial cystitis/bladder pain syndrome (IC/BPS) is a chronic condition characterized by pain or discomfort in the bladder and pelvic area, along with an urgent and/or frequent need to urinate. While İS / MASis more commonly diagnosed in women than in men, gender differences in terms of outcomes have not been well studied in the literature. The purpose of this study is to evaluate any differences in cystoscopic findings, treatment, and outcomes in men and women who have been diagnosed with IC/BPS.

METHODS: Patients diagnosed with IC /BPS and treated at our center between July 2014 and July 2022 were enrolled in the study. All patients included in the study had undergone at least one hydrodistention procedure. Demographic, clinical, and preoperative data were collected.

The data were analyzed using descriptive statistics to compare the characteristics of men and women with IC / BPS. Chi-square test was used for categorical variables and Student t-test for continuous variables. A p-value of less than 0.05 is considered statistically significant.

RESULTS: A total of 36 patients were included in the study. Ten (27.8%) of the patients were men and 26 (72.2%) of them were women. While the mean age of women was 54.15 years, the mean age of men was 51.10 years (p:0.514). Preoperatively, the mean VAS value of women was 8.5 and the mean VAS value of men was 8.7 (0.608). Hunner ulcers were found in 2 (20%) of men and 4 (15.4%) of women (p=0.739). Four (15.4%) women and one man (10%) received concurrent botulinum toxin injection (p=0.676). Mean cystometric capacity was 376.53 ml in females and 400 in males (p=0.615). The postoperative mean VAS of the women was 3.69 and the mean VAS of the men was 3.6 (0.608) A total of 4 men (50%) and 17 (65.4%) women required reoperation (p=0.596). The mean number of surgeries was 2.38 in women and 1.9 in men (p=0.428).

CONCLUSION: The results of this study indicate that there were no differences in the clinical presentation, intraoperative findings, and treatment outcomes between men and women with IC/BPS. However, these results should be considered in light of the small sample size and the retrospective nature of the study. Future studies with larger sample sizes and prospective design would be needed to confirm these findings.

Keywords: Interstitial cystitis, hydrodistention, gender

SS-129

Robotik Ve Açik Perineal Radikal Prostatektomi'nin Onkolojik Ve Fonksiyonel Sonuçlarının Karşılaştırılması

Yunus Çolakoğlu[1], Mithat Ekşi[2], Deniz Noyan Özlü[2], Abdulmuttalip Şimşek[1], Volkan Tuğcu[3], Ali İhsan Taşçı[2]
[1]Başakşehir Çam ve Sakura Şehir Hastanesi
[2]Bakırköy Dr. Sadi Konuk Eğitim ve Araştırma Hastanesi
[3]İstinye Üniversitesi, Tıp Fakültesi, Üroloji Anabilim Dalı

AMAÇ: Prostat Kanseri nedeniyle Açık Perineal Radikal Prostatektomi ve Robotik Perineal Radikal Prostatektomi yapılmış olan hastaların fonksiyonel ve onkolojik sonuçlarının karşılaştırılması.

GEREÇ-YÖNTEM: Kasım 2016-Eylül 2018 tarihleri arasında lokalize prostat kanseri (<cT3) nedeniyle, robotik perineal prostatektomi yapılmış olan 77 hasta ile, Haziran 2016-Şubat 2019 yılları arasında açık perineal prostatektomi yapılmış olan 58 hasta çalışmaya dahil edildi. İki gruba ait yaş, bmi, geçirilmiş cerrahi öyküsü, prostat volümleri, multiparametrik mr özellikleri, psa ve klinik evreleri gibi preoperatif özellikler toplandı. Hastaların operasyon öncesi yaş, bmi, prostat volümü gibi klinik özellikleri açısından benzer hasta grupları oluşturuldu. Operasyon süresi, kanama miktarı gibi peroperatif özellikler, postoperatif hastane kalış süresi, sonda alınma süresi gibi veriler kaydedildi. Onkolojik sonuçlar açısından hastaların operasyon sonrası patolojik evreleri, cerrahi sınır özellikleri ve biyokimyasal nüks verileri değerlendirildi. Fonksiyonel sonuçlar açısından sonda alındıktan hemen sonra, 3. Ay, 6ay ve 12. Ay inkontinans durumları karşılaştırıldı. Potens durumu ise preoperatif potensi olan hastalar arasında değerlendirilmiş olup 12. Ay potens durumları karşılaştırıldı.

BULGULAR: Hastaların preoperatif ortalama yaş APP grubunda 62,06±4,78, RPP grubunda 62,19±4,53 olarak izlendi. Hastaların PSA ortalamaları, APP grubunda 7,23±2,79, RPP grubunda 6,89±1,78 olarak izlendi. ve ortalama prostat volümleri APP grubunda 44,22±8,5, RPP grubunda 45,96±10,6 olarak izlendi. Yaş, BMİ, PV, geçirilmiş cerrahi öyküsü, PSA gibi preoperatif özellikler açısından gruplar arasında istatistiksel olarak farklılık izlenmedi. Peroperatif bulgulardan, operasyon süresi ortalamaları, APP grubu için 83,90±15,48 dk saptanırken, RPP grubunda 110,88±28,10 dk saptanmıştır.

APP grubunda istatistiksel olarak anlamlı olarak daha kısa bulunmuştur. Kanama miktarı ise APP grubu için ortalama 74,06±17,66 cc saptanırken, RPP grubunda 59,51±22,04 cc saptanmıştır. RPP grubunda istatistiksel olarak anlamlı olarak daha az bulunmuştur. Onkolojik sonuçlar açısından yapılan değerlendirmelerde, cerrahi sınır pozitifliği APP grubunda %8,6 oranında saptanırken, RPP grubunda % 5,1 oranında saptanmıştır. Biyokimyasal nüks ise APP grubu için %6,9 oranında saptanırken, RPP grubunda %5,2 oranında saptanmıştır. Cerrahi sınır pozitifliği ve biyokimyasal rekürrens açısından iki grup arasında istatiksel olarak fark izlenmemiştir.

Radikal perineal prostatektomi şekline göre olgularda erken, 3. ay, 6. ay ve 12. ay kontinan olan olguların oranı, RPP yapılanlar için sırasıyla; 31 (% 40,3), 62 (% 80,5), 67 (% 87,0), ve 70 (% 90,9) oranında izlenirken; APP yapılan olgularda ise sırasıyla 21 (% 36,2), 41 (% 70,7), 50 (% 86,2) ve 52 (% 89,7) oranında bulunmuştur. Kontinan olma oranları arasında istatistiksel olarak anlamlı farklılık izlenmemektedir (p>0,05). Radikal perineal prostatektomi şekline göre preop potens gözlenen olgularda 12. ayda postop potens görülme oranları arasında istatistiksel olarak anlamlı farklılık saptanmamıştır (p>0,05).

SONUÇ: Her iki yöntemin kıyaslanmasında kanama miktarı, operasyon süresi gibi peroperatif parametrelerde farklılıklar izlenmiş olsa da; RP tekniklerinin kıyaslanmasında en büyük öneme sahip olan onkolojik ve fonksiyonel sonuçlarının benzer olduğu ortaya konulmuştur.

Anahtar Kelimeler: Prostat Kanseri, Açık Perineal Prostatektomi, Robotik Perineal Prostatektomi

Comparison of Oncological and Functional Outcomes of Robotic and Open Perineal Radical Prostatectomy

Yunus Çolakoğlu[1], Mithat Ekşi[2], Deniz Noyan Özlü[2], Abdulmuttalip Şimşek[1], Volkan Tuğcu[3], Ali İhsan Taşçı[2]
[1]Başakşehir Çam and Sakura City Hospital
[2]Bakırkoy Dr. Sadi Konuk Training and Research Hospital
[3]Istinye University, Faculty of Medicine, Department of Urology

Aim: Comparison of functional and oncological results of patients who underwent Open Perineal Radical Prostatectomy and Robotic Perineal Radical Prostatectomy for Prostate Cancer.

MATERIALS-METHODS: Due to localized prostate cancer (<cT3), 77 patients who underwent robotic perineal prostatectomy between November 2016 and September 2018 and 58 patients who underwent open perineal prostatectomy between June 2016 and February 2019 were included in the study considering the inclusion and exclusion criteria. Preoperative features such as age, BMI, previous surgical history, prostate volumes of the two groups were collected. Similar patient groups were created in terms of preoperative features. Operation time, mean blood loss, peroperative features, postoperative hospital stay, catheter indwelling time were recorded. Also postoperative pathological stages, surgical margin characteristics, and biochemical recurrence data were evaluated. As functional results, immediate, 3 month, 6 month and 12 month continence rates were compared. Potency status was evaluated among patients with preoperative potency and 12th month potency rates were compared.

RESULTS: The preoperative mean age of the patients was 62.06 ± 4.78 in the APP group and 62.19 ± 4.53 in the RPP group. PSA averages of the patients were observed as 7.23 ± 2.79 in the APP group, 6.89 ± 1.78 in the RPP group, and mean prostate volumes were 44.22 ± 8.5 in the APP group and 45.96 ± 10.6 in the RPP group. There was no statistically significant difference between the groups in terms of preoperative feature. From the peroperative findings, the operation time averages were determined as 83.90 ± 15.48 min for the APP group, while 110.88 ± 28.10 min for the RPP group. Operation time statistically significantly shorter in the APP group. The mean blood loss was 74.06 ± 17.66 cc for the APP group, while 59.51 ± 22.04 cc was detected in the RPP group. It was found statistically less in RPP group. While the surgical margin positivity was %8,6 for the APP group, it was %5,1 for the RPP group. Biochemical recurrence was 6,9% for the APP group, while 5,2% for the RPP group. There was no statistically difference between the two groups in terms of surgical margin positivity and biochemical recurrence. The continence rates were, at the immediate, 3., 6. and 12.month, %40,3, % 80,5, % 87 and % 90,9 for RPP group and %36,2), %70,7, %86,2 and %89,7 for APP group. There is no statistically significant difference between continence rates. (p>0,05). There was no statistically significant difference between the rates of postop potency seen at the 12th month in patients with preop potency according to the radical perineal prostatectomy method. (p>0,05).

Conclusion: Although the differences in the peroperative parameters such as the mean blood loss and duration of operation were observed in the comparison of both methods; It has been demonstrated that oncological and functional results, which have the greatest importance in comparing RP techniques, are similar.

Keywords: Prostate cancer, Open Perineal Prostatectomy, Robotic Perineal Prostatectomy

SS-130

Tek merkezin Transperitoneal Robot yardımlı Radikal Prostatektomi Sonuçları: 13 Yıllık Deneyim

Selçuk Şahin[1], Alper Bitkin[1], Taner Kargı[1], İsmail Evren[1], Hakan Polat[1], Nahide Kerim[1], Deniz Noyan Özlü[1], Azad Akdağ[1], Muhammed Yusuf Demir[1], Volkan Tuğcu[2], Ali İhsan Taşçı[1]
[1]Sağlık Bilimleri Üniversitesi, Bakırköy Dr. Sadi Konuk Eğitim ve Araştırma Hastanesi, Üroloji Kliniği, İstanbul
[2]Liv Hospital Vadistanbul, Üroloji Kliniği, İstanbul

AMAÇ: Ağustos 2009 ve Ağustos 2022 tarihleri arasında prostat kanseri nedeniyle 1982 hastaya yapılan robot yardımlı radikal prostatektomi (RARP) operasyonlarının onkolojik ve fonksiyonel sonuçlarını sunmak.

GEREÇ-YÖNTEM: Hastalar retrospektif olarak incelendi. Tüm hastalar dört kol Da-Vinci robotik cerrahi yaklaşım ile opere edildi. Perioperatif hasta karakteristikleri ve postoperatif onkolojik ve fonksiyonel sonuçlar bildirildi. Fonksiyonel sonuçlar, kontinans ve erektil fonksiyon anketleri kullanılarak değerlendirildi.

BULGULAR: Hastaların ortalama yaşı 64.6 ± 6.5 olarak izlendi. D'Amico risk sınıflamasına göre düşük, orta ve yüksek riskli hasta oranları sırasıyla %55.9, %28.8 ve %15.3 olarak saptandı. Ortalama operasyon süresi 138.3 ±48.3 dakika ve ortalama kan kaybı 96,9 ±35 cc idi. 693 (%35) hastada lenf nodu diseksiyonu yapıldı. Sinir koruyucu prosedür 810 (% 40.8) olguda tek taraflı, 507 (% 25.5) olguda bilateral yapılırken 665 hastada sinir koyucu prosedür yapılmadı. Ortalama dren kalma süresi 2,4 ± 1 gün ve hastanede kalış süresi 3,2 ± 1,6 gündü. Kateter post operatif 9,5 ± 1,5 günde çekildi. Komplikasyon oranı %9.2 olarak saptandı ve bunların %90.3'ü Clavien grade 1 ve 2 komplikasyon idi. Cerrahi sınır 262(% 13.3) hastada pozitif bulundu. 95 (%4.7) hastada biyokimyasal rekürrens saptandı. 12 aylık takipte kontinans oranları 3, 6 ve 12. aylarda sırasıyla % 52.9, % 76 ve % 93,1 ve daha önce potent hastalarda potens oranları %54.3, %64.2 ve % 72.6 olarak saptandı.

SONUÇ: RARP, prostat kanseri tedavisinde hem onkolojik hem de fonksiyonel sonuçlarıyla güvenli ve uygulanabilir bir tekniktir. Ancak bu sonuçları destekleyen yeni prospektif ve randomize çalışmalara ihtiyaç vardır.

Anahtar Kelimeler: Robotik Radikal Prostatektomi,Prostat Kanseri, Sinir koruyucu

Transperitoneal Robot-assisted Radical Prostatectomy Outcomes of a Single Center: 13 Years of Experience

Selçuk Şahin[1], Alper Bitkin[1], Taner Kargı[1], İsmail Evren[1], Hakan Polat[1], Nahide Kerim[1], Deniz Noyan Özlü[1], Azad Akdağ[1], Muhammed Yusuf Demir[1], Volkan Tuğcu[2], Ali İhsan Taşçı[1]
[1]Health Sciences University, Bakırköy Dr. Sadi Konuk Training and Research Hospital, Urology Clinic, Istanbul
[2]Liv Hospital Vadistanbul, Urology Clinic, Istanbul

OBJECTIVE: To present the oncological and functional results of robot-assisted radical prostatectomy (RARP) operations performed on 1982 patients for prostate cancer between August 2009 and August 2022.

MATERIAL-METHODS: Patients were analyzed retrospectively. All patients were operated with a four-arm Da-Vinci robotic surgical approach. Perioperative patient characteristics and postoperative oncological and functional outcomes are reported. Functional outcomes were assessed using continence and erectile function questionnaires.

RESULTS: The mean age of the patients was 64.6 ± 6.5 years. According to the D'Amico risk classification, the rates of low, intermediate and high risk patients were determined as 55.9%, 28.8% and 15.3% respectively. The mean operation time was 138.3 ±48.3 minutes and the mean blood loss was 96.9 ±35 cc. Lymph node dissection was performed in 693 (35%) patients. While the nerve sparing procedure was performed unilaterally in 810 (40.8%) cases, bilaterally in 507 (25.5%) cases, nerve sparing procedure was not performed in 665 patients. The mean duration of drain stay was 2.4 ± 1 day and the hospital stay was 3.2 ± 1.6 days. The catheter was removed in 9.5 ± 1.5 days post-operatively. The complication rate was 9.2%, and 90.3% of them were Clavien grade 1 and 2 complications. Surgical margin was positive in 262 (13.3%) patients. Biochemical recurrence was detected in 95 (4.7%) patients. At 12-month follow-up, the continence rates were 52.9%, 76% and 93.1% at 3, 6 and 12 months, respectively, and potency rates were 54.3%, 64.2% and 72.6% in previously potent patients.

CONCLUSION: RARP is a safe and feasible technique with both oncological and functional results in the treatment of prostate cancer. However, new prospective and randomized studies are needed to support these results.

Keywords: Robotic Radical Prostatectomy, Prostate Cancer, Nerve sparing

SS-131

MR füzyon prostat biyopsisi yapılan hastalarda lezyon boyutunun, alınan kor sayısı ve patoloji sonuçları ile ilişkisi

Kubilay Sabuncu, Bahattin Sürmeli, Mehmet Çağrı Kaçtan, Osman Ermiş, Rahim Horuz, Selami Albayrak
Medipol Üniversitesi, Üroloji Ana Bilim Dalı, İstanbul

GİRİŞ-AMAÇ: MR füzyon prostat biyopsisi yapılan hastaların prostat hacimleri, lezyon hacimleri, lezyondan alınan kor sayısı ve pozitif kor sayısının karşılaştırılması. Çeşitli çalışmalarda MR füzyon prostat biyopsisinde alınması gereken optimum kor sayısı belirlenmiştir. Bu çalışmada amaç lezyon boyutunun alınacak kor sayısı ile ilişkisini araştırmaktır.

MATERYAL-METOD: Eylül 2021 ile Kasım 2022 arasında MR füzyon prostat biyopsi yapılan toplam 138 hastanın verileri retrospektif olarak tarandı. Prostat kanseri saptanmayan, sistematik biyopsi eklenen hastalar çalışma dışı bırakıldı. Herhangi bir yaş sınırlamasında bulunulmadı. Kriterlere uygun 49 hasta çalışmaya dahil edildi. Bu hastaların yaşları, vücut kitle indeksleri (VKİ), komorbiditeleri, total prostat spesifik antijenleri (tPSA), prostat volümleri, indeks lezyon volümleri, indeks lezyondan alınan biyopsi kor sayıları, alınan korlardan kanser tespit edilen kor sayısı, indeks lezyonların yerleşimi ve iğne biyopsi patoloji sonuçları kayıt edildi.

SONUÇLAR: Çalışmaya dahil edilen 49 hastanın median yaşı 64 (38-76) yıl olarak bulundu. Median total PSA değerleri 7 (1.54-96) ng/dl, median prostat volümü 60 (21-254) ml, ortalama indeks lezyon boyutu 5.7±2.1ml olarak bulundu. Hastalarda %2 (n=1) PIRADS 2, %38 (n=19) PIRADS 3, %46 (n=23) PIRADS 4, %12 (n=6) PIRADS 5 lezyon olduğu izlendi. Hastalardan alınan ortalama kor sayısı 7.2±1.4 olarak saptandı. Ortalama alınan korlarda pozitif kor sayısı 3±1.6 olarak bulundu. Çalışmaya alınan 49 hastanın 13'ünde klinik önemli prostat kanseri (Gleason score ≥7) saptandı. İndeks lezyon boyutu arttıkça daha az kor alındığı, ancak alınan korlarda pozitiflik oranının arttığı saptandı. Hastalardan her indeks lezyon ml'sine karşılık ortalama 2.1±0.7 kor örnekleme yapıldığı saptandı.

TARTIŞMA: Prostat kanserinin saptanması amacıyla yapılan MR füzyon prostat biyopsilerde her boyuttaki lezyondan aynı sayıda kor örneklemek yerine indeks lezyon boyutuna göre alınan kor sayısının azaltılabileceği düşünülmektedir. MR'da saptanan lezyonun boyutu arttıkça lezyondan alınacak biyopsi sayısı azaltılabilir. Lezyon boyutu arttıkça isabet oranının arttığı düşünülmektedir. Bu durum prostat biyopsisine bağlı komplikasyonları azaltabilir ancak klinik önemli kanser saptama olasılığını da azaltabilir.

Anahtar Kelimeler: biyopsi, füzyon, MR, prostat

The relationship between lesion size, number of cores and pathology results in patients undergoing MRI fusion prostate biopsy

Kubilay Sabuncu, Bahattin Sürmeli, Mehmet Çağrı Kaçtan, Osman Ermiş, Rahim Horuz, Selami Albayrak
Department of Urology, Medipol University, Istanbul, Turkey

Introduction and AIM: To compare the prostate volumes, lesion volumes, number of cores taken and number of positive cores in patients who underwent MRI fusion prostate biopsy. Various studies have determined the optimal number of cores to be taken in MRI fusion prostate biopsy. The aim of this study is to investigate the relationship between lesion volume and the number of cores taken.

MATERIALS-METHOD: Data from a total of 138 patients who underwent MRI fusion prostate biopsy between September 2021 and November 2022 were retrospectively scanned. Patients with no prostate cancer and those who underwent fusion biopsy with added systematic biopsy were excluded from the study. No age limit was imposed. 49 patients who met the criteria were included in the study. The ages, body mass indexes (BMIs), comorbidities, total prostate specific antigens (tPSA), prostate volumes, index lesion volumes, number of cores taken from the index lesion, the number of cores with cancer, location of index lesions and needle biopsy pathology results of these patients were recorded.

RESULTS: The median age of the 49 patients included in the study was 64 (38-76) years. The median tPSA values were 7 (1.54-96) ng/dl, the median prostate volume was 60 (21-254) ml, and the average index lesion size was 5.7±2.1ml. PIRADS 2, PIRADS 3, PIRADS 4, and PIRADS 5 lesions were observed in 2% (n=1), 38% (n=19), 46% (n=23), and 12% (n=6) of the patients, respectively. The average number of cores taken was 7.2±1.4. The average number of positive cores was 3±1.6. Clinically significant prostate cancer (Gleason score ≥7) was detected in 13 of the 49 patients included in the study. It was found that as the index lesion size increased, fewer cores were taken, but the positivity rate of the cores taken increased. It was found that for each index lesion ml, 2.1±0.7 cores were sampled from the patients.

DISCUSSION: It is thought that in MRI fusion prostate biopsies performed for the detection of prostate cancer, the number of cores taken can be reduced according to the index lesion size instead of taking the same number of cores from each lesion volume. As the size of the lesion detected by MRI increases, the number of biopsies taken from the lesion can be reduced, but may also reduce the likelihood of detecting clinically significant cancer. Therefore, it is considered that the number of cores taken should be planned according to the size of the lesion detected by MRI.

Keywords: biopsy, fusion, MR, prostate

SS-132

Transrektal USG eşliğinde alınan prostat biyopsi öncesi tek taraflı lidokain blokaj ve VAS skalası ile değerlendirmelerimiz

Mehmet İkbal İpek[1], Zeynep Banu Aydın[2]
[1]Hitit Üniversitesi Çorum Erol Olçok Eğitim ve Araştırma Hastanesi Üroloji Kliniği, Çorum
[2]Hitit Üniversitesi Tıp Fakültesi Radyoloji A.D, Çorum

Amaç: Transrektal ultrason (TRUS) eşliğinde yapılan prostat biyopsilerinde, tek taraflı prostatik lidoakin blokajı uygulanan hastaların işlem sonrasında visüel analog skalası (VAS) ile değerlendirilmesi ve bu değerlendirme sonucunda işlem öncesi uygulanan lokal anestezinin hasta konforu üzerindeki etkisinin tespiti amaçlanmıştır.

Yöntem: Kliniğimizde 7 Mart 2022 – 30 Haziran 2022 Tarihleri arasında TRUS-BX yaptığımız 51 hastamıza tek taraflı (sağ periprostatik alana) lidokain blokaj yapıldı. Sol periprostatik alana ise serum fizyolojik (SF) yapıldı. Biyopsi işlemine her seferinde periprostatik blokaj yapılan tarafla başlandı. Hastalarımız işlem öncesi bilgilendirildi ve onamları alındı. Hastalara, hangi tarafa blokaj yapıldığı VAS değerlendirmesi sonrası bildirildi. VAS skalasında iki tarafın da ortalaması alınarak karşılaştırma yapıldı.

BULGULAR: Sağ lidokain blokajı yapılan 51 hastanın 16 (%30)'sı işlemin ilk ve ikinci yarısında eşit derecede ağrı hissettiğini bildirdi. 30 (%60) hasta ise işlemin ikinci yarısında daha çok ağrı hissettiğini bildirdi (Sol prostatik alandan biyopsi alınırken). 5 (%10) hasta ise işlemin ilk yarısında daha çok ağrı hissettiğini bildirdi (Sağ prostatik alandan biyopsi alınırken). İşlemin ilk yarısı için yapılan VAS skor ortalaması = 3,39 / 10 (Sağ lidokain blokaj altında). İşlemin ikinci yarısı için yapılan VAS skor ortalaması = 4,29 / 10 (Periprostatik blokaj yapılmayan tarafta).

SONUÇ: Prostat biyopsisi öncesi periprostatik blokaj hasta konforu açısından önemlidir. Çalışmamızda, periprostatik blokaj yapılan ve yapılmayan bölgeler arasında elde edilen VAS değerlerindeki fark, P=0,05 alındığında istatistiksel olarak anlamlıdır. Prostat biyopsisi öncesinde uygulanan lokal anestezi hasta konforunu arttırmaktadır.

Anahtar Kelimeler: Biyopsi, lokal anestezi, prostat kanseri

Our evaluations with unilateral lidocaine blockade and VAS scale before prostate biopsy taken with transrectal USG

Mehmet İkbal İpek[1], Zeynep Banu Aydın[2]
[1]Hitit University, Çorum Erol Olçok Training and Research Hospital, Department of Urology, Çorum
[2]Hitit University, Faculty of Medicine Department of Radiology, Çorum

AIM: It was aimed to evaluate the patients who underwent unilateral prostatic lidoacin blockade in prostate biopsies performed with transrectal ultrasound (TRUS) after the procedure with visual analog scale (VAS) and to determine the effect of local anesthesia applied before the procedure on patient comfort as a result of this evaluation.

METHOD: Unilateral (right periprostatic area) lidocaine blockade was applied to 51 patients who underwent TRUS-BX between March 7, 2022 and June 30, 2022 in our clinic. Physiological saline (SP) was applied to the left periprostatic area. The biopsy procedure was started with the side where the periprostatic block was made each time. Our patients were informed before the procedure and their consent was obtained. The patients were informed on which side of the blockade was performed after VAS evaluation. The comparison was made by taking the average of both sides on the VAS scale.

RESULTS: Sixteen (30%) of 51 patients who underwent right lidocaine blockade reported that they felt pain equally in the first and second half of the procedure. Thirty (60%) patients reported that they felt more pain in the second half of the procedure (while biopsy was taken from the left prostatic area). 5 (10%) patients reported that they felt more pain in the first half of the procedure (while biopsy was taken from the right prostatic area). VAS score mean for the first half of the procedure = 3.39/10 (Right under lidocaine blockade). The mean VAS score for the second half of the procedure = 4.29/10 (on the side without periprostatic blockade).

CONCLUSION: Periprostatic blockade before prostate biopsy is important for patient comfort. In our study, the difference in VAS values between regions with and without periprostatic blockade was statistically significant when P=0.05. Local anesthesia applied before prostate biopsy increases patient comfort.

Keywords: Biopsy, local anesthesia, prostate cancer

Hasta verileri ve ağrı değerlendirme sonuçları

	Sol Tarafta Ağrı Çok	Sağ Tarafta Ağrı Çok	Her İki Taraf Eşit
Hasta Sayısı n (%)	30 (%59)	5 (%10)	16 (%31)
	Sol	Sağ	
VAS Skoru	4,29/10	3,39/10	
Ortalama PSA ng/dl	33 (3,2-541)		
Ortalama Yaş	67,17		
Ortalama Prostat Hacmi (ml)	68,29		
Gleason Skor Ortalama (A+B)	3,6+3,4		

Patient data and pain assessment results

	More Pain on Left Side	More Pain on the Right Side	Both Sides Equal
Number of Patients n (%)	30 (%59)	5 (%10)	16 (%31)
	Left	Right	
VAS Score	4,29/10	3,39/10	
Mean PSA ng/dl	33 (3,2-541)		
Average Age	67,17		
Average Prostate Volume (ml)	68,29		
Gleason Score Average (A+B)	3,6+3,4		

SS-133

MR Füzyon Prostat Biyopsisi Yapılan Hastaların Patolojilerinde ISUP Derecesi ve Alınan Parçalardaki Tümör Oranının Pirads Skoruyla Korelasyonu

Ali Ayrancı, Ufuk Çağlar, Hüseyin Burak Yazılı, Nazım Furkan Günay, Ahmet Halis, Murat Baykal, Ömer Sarılar, Faruk Özgör
Sultangazi Haseki Eğitim ve Araştırma Hastanesi, Üroloji Kliniği, İstanbul

GİRİŞ: Multiparametrik prostat MR sonucu Pirads 3 ve üstünde lezyonu olan hastalarda, MR füzyon biyopsisi yapılması son Avrupa üroloji kılavuzlarına göre önerilmektedir. Biz bu çalışmada biyopsi yapılan bu hastaların patolojilerinde ISUP derecesinin hastaların index lezyondaki Pirads skoruyla korele olup olmadığını araştırdık.

MATERYAL-METOD: Bu çalışmada Ekim 2022- Aralık 2022 arasında, 253 Pirads-3, 348 Pirads-4 ve 110 tane Pirads-5 lezyonu olan olmak üzere toplam 711 hastanın verilerinin retrospektif incelenmesi planlandı. Hastaların yaşı, psa düzeyi, prostat volümü, psa dansitesi, patoloji sonuçları kaydedildi.

SONUÇLAR: Pirads-3 grubunda ortalama yaş 61.8, Pirads-4 grubunda 62.1, Pirads-5 grubunda 63.2 idi. PSA düzeyi istatistiksel olarak anlamlı derecede Pirads-5 grubunda, Pirads-3 ve Pirads-4 grupları ile kıyaslandığında yüksekti (16.6±17.3 vs 7.9±5.5, 16.6±17.3 vs 7.9±6.1 p=0.001). PSA dansitesi de aynı şekilde Pirads-5 grubunda, Pirads-3 ve Pirads-4 grupları ile kıyaslandığında istatistiksel olarak anlamlı derecede yüksekti (0.3±0.7 vs 0.1±0.1, 0.3±0.7 vs 0.2±0.1 p=0.001). Ayrıca patoloji sonucunun malign çıkma sonucu, pirads derecesi ile korele olarak artmaktaydı (Pirads-3 için %17, Pirads-4 için %38.5 ve Pirads-5 için %60.9 p=0.001). Patoloji sonucu malign çıkan hastalarda PSA ve PSA dansitesi düzeyi Pirads-5 lezyonu olan hastalarda, Pirads-3 ve Pirads-4 lezyonu olan hastalarla kıyaslandığında istatistiksel anlamlı olarak yüksekti. Malign patoloji sonuçları, ISUP 1-5 arasında sınıflandırıldı. Patoloji sonucunun ISUP 4 ve 5 çıkma oranı, Pirads skorunun artışıyla korele olarak artış göstermekteydi (ISUP 4 için; Pirads-3 %4.7, Pirads-4 %10.1 ve Pirads-5 %13.4, ISUP 5 için; Pirads-3 %7, Pirads-4 %7.4 ve Pirads-5 %31.7, p=0.001). Ayrıca ISUP 1 çıkma oranı Pirads skoru artışıyla azalmaktaydı (Pirads-3 için %72.1, Pirads-4 için %43.9 ve Pirads-5 için %22.4, p=0.001). Patolojilerde index lezyondan alınan biyopsi spesimeninde saptanan ortalama tümör oranı da yine istatistiksel olarak anlamlı şekilde Pirads derecesi artışıyla birlikte artmaktaydı (Pirads-3 için %12.2, Pirads-4 için %22.6 ve Pirads-5 için %35.5, p=0.001).

TARTIŞMA: Bu çalışmada, patoloji sonucunun malign çıkma oranının pirads derecesi artışı ile artmasıyla birlikte, ISUP derecesinin de pirads derecesi artışıyla artış gösterdiği sonucuna varılmıştır. Ayrıca index lezyondan alınan biyopsi spesimeninde tümör oranı da yine pirads derecesi ile korele olarak artmaktadır.

Anahtar Kelimeler: Prostat biyopsisi, Pirads, ISUP, MR Füzyon

Correlation between ISUP Grade and Tumor Ratio in biopsy specimen with Pirads Score in the Pathology of Patients Who Had MR Fusion Prostate Biopsy

Ali Ayrancı, Ufuk Çağlar, Hüseyin Burak Yazılı, Nazım Furkan Günay, Ahmet Halis, Murat Baykal, Ömer Sarılar, Faruk Özgör
Sultangazi Haseki Training and Research Hospital, Urology Department, İstanbul

INTRODUCTION: MRI fusion biopsy is recommended according to the latest European urology guidelines in patients with lesions of Pyrads 3 and above as a result of multiparametric prostate MRI. In this study, we investigated whether the ISUP degree in the pathology of these patients who underwent biopsy was correlated with the Pirads score of the patients' index lesion.

MATERIAL-METHODS: In this study, it was planned to retrospectively analyze the data of 711 patients, 253 of whom had Pirads-3, 348 Pirads-4 and 110 Pirads-5 lesions, between October 2022 and December 2022. Patients' age, psa level, prostate volume, psa density, and pathology results were recorded.

RESULTS: The mean age was 61.8 in the Pirads-3 group, 62.1 in the Pirads-4 group, and 63.2 in the Pirads-5 group. The PSA level was statistically significantly higher in the Pirads-5 group compared to the Pirads-3 and Pirads-4 groups (16.6±17.3 vs 7.9±5.5, 16.6±17.3 vs 7.9±6.1 p=0.001). PSA density was also statistically significantly higher in the Pirads-5 group compared to the Pirads-3 and Pirads-4 groups (0.3±0.7 vs 0.1±0.1, 0.3±0.7 vs. 0.2±0.1 p=0.001). In addition, the malignant outcome of the pathology result increased in correlation with the degree of pyramids (17% for Pirads-3, 38.5% for Pirads-4, and 60.9% for Pirads-5, p=0.001).In patients with malignant pathology results, the level of PSA and PSA density was statistically significantly higher in patients with Pirads-5 lesions compared to patients with Pirads-3 and Pirads-4 lesions. Malignant pathology results were classified between ISUP 1-5. The rate of ISUP 4 and 5 emergence of pathology result increased in correlation with the increase in Pirads score (for ISUP 4; Pirads-3 4.7%, Pirads-4 10.1% and Pirads-5 13.4%, for ISUP 5; Pirads-3 7%, Pirads -4 7.4% and Pirads-5 31.7%, p=0.001). In addition, ISUP 1 spawn rate decreased with increasing Pirads score (72.1% for Pirads-3, 43.9% for Pirads-4 and 22.4% for Pirads-5, p=0.001). The mean tumor rate detected in the biopsy specimen taken from the index lesion in pathologies also increased with the increase in the Pirads grade, statistically significantly (12.2% for Pirads-3, 22.6% for Pirads-4 and 35.5% for Pirads-5, p=0.001).

CONCLUSİONS: In this study, it was concluded that the rate of malignancy in the pathology result increased with the increase in the pyrads grade, and the ISUP grade increased with the increase in the pyrads grade. In addition, the tumor rate in the biopsy specimen taken from the index lesion also increases in correlation with the pyrads grade.

Keywords: Prostate biopsy, Pirads, ISUP, MR Fusion

Tüm hastaların ve patoloji sonucu malign sonuçlananların ayrı olarak PİRADS dereceleri, ISUP dereceleri ve demografik verileri karşılaştırılması

Patoloji sonucu malign olan hastalar	PİRADS 3	PİRADS 4	PİRADS 5	P değeri
Sayı	43	148	67	
Yaş (yıl)	63.3±5.4	64.6±6.7	63.9±5.8	0.475
PSA (ng/ml)	8.9±8.1a	8.9±7.8a	20.4±27.1b	0.006
Prostat volümü (cc)	58.1±25.9	52.9±33.0	47.0±24.1	0.152
PSA dansitesi	0.2±0.2	0.2±0.2	0.4±0.8	0.006

“ISUP derecesi ISUP 1 ISUP 2 ISUP 3 ISUP 4 ISUP 5”	“ 31(72.1)a 5 (11.6%) 2 (4.7%) 2 (4.7%) 3 (7.0%)”	“ 65 (43.9%)b 33 (22.3%) 24 (16.2%) 15 (10.1%) 11 (7.4%)”	“ 15(22.4%)c 14 (20.9%) 8 (11.9%) 9 (13.4%) 21(31.7%)”	0.001
Ortalama tümör oranı (%)	12.2±9.7a	22.6±26.9b	35.5±29.3c	0.001
Tüm hastalar	PIRADS 3	PIRADS 4	PIRADS 5	P değeri
Sayı	253	384	110	
Yaş (yıl)	61.8±6.0	62.1±6.9	63.2±6.3	0.159
PSA /ng/ml)	7.9±5.5 a	7.9±6.1a	16.6±17.3b	0.001
Prostat volümü (cc)	63.2±28.6	61.9±35.9	61.8±37.5	0.874
PSA dansitesi	0.1±0.1a	0.2±0.1a	0.3±0.7b	0.001
“Patoloji Benign Malign”	“ 210 (83.0%)a 43 (17.0%)” “	“ 236 (61.5%)b 148 (38.5%)”	“ 43 (39.1%)c 67 (60.9%)”	0.001

Üst simge olarak belirtilen harflerden aynı olan gruplar arasında (örnek a-a) istatistiksel fark yok, farklı olanlar arasında (örnek a-b) istatistiksel fark mevcut (post-hoc analiz).

Comparison of PIRADS grades, ISUP grades and demographic data of all patients and those with malignant pathology results separately.

Patients with malignant pathology result	PİRADS 3	PİRADS 4	PİRADS 5	P score
Number	43	148	67	
Age	63.3±5.4	64.6±6.7	63.9±5.8	0.475
Psa level	8.9±8.1a	8.9±7.8a	20.4±27.1b	0.006
Prostate volume	58.1±25.9	52.9±33.0	47.0±24.1	0.152
PSA density	0.2±0.2	0.2±0.2	0.4±0.8	0.006
ISUP Grade ISUP 1 ISUP 2 ISUP 3 ISUP 4 ISUP 5”	“ 31(72.1)a 5 (11.6%) 2 (4.7%) 2 (4.7%) 3 (7.0%)”	“ 65 (43.9%)b 33 (22.3%) 24 (16.2%) 15 (10.1%) 11 (7.4%)”	“ 15(22.4%)c 14 (20.9%) 8 (11.9%) 9 (13.4%) 21(31.7%)”	0.001
Average tumor rate (%)	12.2±9.7a	22.6±26.9b	35.5±29.3c	0.001
All patients	PIRADS 3	PIRADS 4	PIRADS 5	P score
Number	253	384	110	
Age	61.8±6.0	62.1±6.9	63.2±6.3	0.159
PSA level	7.9±5.5 a	7.9±6.1a	16.6±17.3b	0.001
Prostate volume	63.2±28.6	61.9±35.9	61.8±37.5	0.874
PSA density	0.1±0.1a	0.2±0.1a	0.3±0.7b	0.001
Pathology Benign Malign	“ 210 (83.0%)a 43 (17.0%)” “	“ 236 (61.5%)b 148 (38.5%)”	“ 43 (39.1%)c 67 (60.9%)”	0.001

SS-134

Multiparametrik prostat manyetik rezonans görüntülemesinde deneyimli üroradyolog tarafından yapılan yeniden değerlendirmenin klinik sonuçlara etkisi

Muhammet Çiçek[1], Burak Tüfekci[1], Nesrin Gündüz[2], Erkan Mehmet Erbay[3], Meftun Çulpan[1], Asıf Yıldırım[1]
[1]istanbul medeniyet üniversitesi, tıp fakültesi, üroloji anabilim dalı, istanbul
[2]istanbul medeniyet üniversitesi, tıp fakültesi, radyoloji anabilim dalı, istanbul
[3]istanbul okan üniversitesi, tıp fakültesi, üroloji anabilim dalı, istanbul

GİRİŞ: Radyologlar içerisinde multiparametrik prostat MR raporlamada ciddi farklılıklar izlenebilmektedir. Deneyimli radyologların yaptığı raporlama ile daha yüksek duyarlılık ve özgüllük oranları yakalandığı bilinmektedir. Bu çalışmada merkezimizde klinik şüphe üzerine deneyimli bir üroradyolog tarafından yeniden mpMR değerlendirmesi yapılan hastaların PIRADS skorundaki değişimleri ve prostat kanseri tanı oranlarını değerlendirmeyi amaçladık.

MATERYAL-METOD: Ocak 2018 ve Haziran 2022 tarihleri arasında haftalık düzenlenen Üroloji - Radyoloji multidisipliner konseyinde klinik şüphe üzerine MR görüntüleri yeniden değerlendirilen 127 hasta çalışmaya dahil edildi. Yeniden değerlendirme sonucu skoru yükselen hastalar upgrading, düşen hastalar downgrading grubu olarak adlandırıldı. Tüm hastalarda ve alt gruplarda biyopsi kararı alınan hastaların sayısı kaydedildi. Biyopsi kararı alınan hastalara transrektal ultrason eşliğinde standart 12 kadran biyopsi uygulandı. Biyopsi sonucu prostat kanseri olan hastalar kaydedildi.

BULGULAR: Yeniden değerlendirme sonucu 33 (%26) hastada upgrading, 26 (%20) hastada downgrading oldu. Tüm hastaların %62'sine standart TRUS-Bx uygulanırken, upgrading olan hastaların %70'i downgrading olan hastaların ise %46'sına TRUS-Bx yapıldı. tüm hastalar içerisinde biyopsi sonucu kanser olarak sonuçlanan hastaların oranı %32 iken, upgrading olan grupta bu oran %49 downgrading olan grupta ise %8 olarak tespit edildi. Yeniden değerlendirme sonucu PIRADS 1 ve 4 olarak değerlendirilen hasta sayısı azalırken (%1 ve %7), PIRADS 2,3 ve 5 olan hastaların sayısında artış (%4, %1, %5) gerçekleşti.

SONUÇLAR: Klinik şüphe halinde deneyimli radyologlar tarafından yapılacak yeniden değerlendirme ile skorlamanın tahmin gücü iyileştirilebilmektedir. Yeniden değerlendirme ile gereksiz biyopsilerden kaçınmak ve kanser atlanma ihtimalini azaltmak mümkündür.

Anahtar Kelimeler: prostat kanseri, PİRADS MR, prostat biyopsisi

The effect of reassessment by an experienced uroradiologist in multiparametric prostate magnetic resonance imaging on clinical outcomes

Muhammet Çiçek[1], Burak Tüfekci[1], Nesrin Gündüz[2], Erkan Mehmet Erbay[3], Meftun Çulpan[1], Asıf Yıldırım[1]
[1]istanbul medeniyet university, faculty of medicine, urology department, istanbul, turkey
[2]istanbul medeniyet university, faculty of medicine, radiology department, istanbul, turkey
[3]istanbul okan university, faculty of medicine, urology department, istanbul, turkey

INTRODUCTION: Serious differences can be observed in multiparametric prostate MRI reporting among radiologists. It is known that higher sensitivity and specificity rates are achieved with the reporting made by experienced radiologists. In this study, we aimed to evaluate the changes in the PIRADS score and prostate cancer diagnosis rates of patients who were re-evaluated for mpMR by an experienced uroradiologist on clinical suspicion in our center.

MATERIAL-METHOD: 127 patients whose MR images were re-evaluated due to clinical suspicion at the Urology - Radiology multidisciplinary council held weekly between January 2018 and June 2022 were included in the study. The patients whose scores increased as a result of re-evaluation were named as the upgrading group, and the patients whose scores decreased as the downgrading group. The number of patients for whom biopsy decision was made in all patients and subgroups was recorded. Standard 12-quadrant biopsy was performed under transrectal ultrasound guidance to the patients for whom biopsy was decided. Patients with prostate cancer as a result of biopsy were recorded.

RESULTS: As a result of re-evaluation, upgrading was observed in 33 (26%) patients and downgrading in 26 (20%) patients. While standard TRUS-Bx was applied to 62% of all patients, TRUS-Bx was applied to 70% of upgrading patients and 46% of downgrading patients. While the rate of patients with biopsy results as cancer was 32% among all patients, this rate was 49% in the upgrading group and 8% in the downgrading group. As a result of the re-evaluation, the number of patients evaluated as PIRADS 1 and 4 decreased (1% and 7%), while the number of patients with PIRADS 2,3 and 5 increased (4%, 1%, 5%).

CONCLUSIONS: In case of clinical doubt, the predictive power of the scoring can be improved by re-evaluation by experienced radiologists. With re-evaluation, it is possible to avoid unnecessary biopsies and reduce the chance of cancer being missed.

Keywords: prostate cancer, PIRADS MR, prostate biopsy

Yeniden değerlendirme sonrası PIRADS dağılımı / PIRADS distribution after reassessment

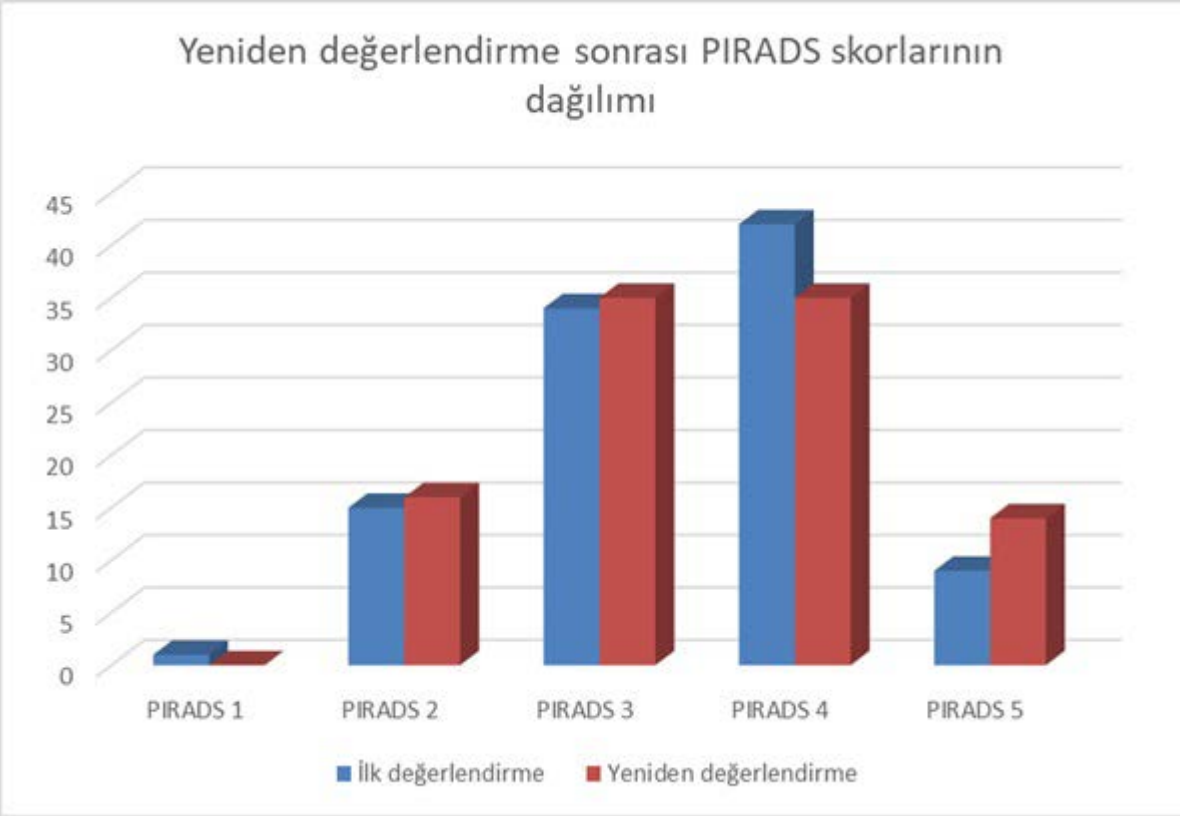

Tablo 1: Yeniden değerlendirme sonucu skorlaması değişen hastaların biyopsi yapılma ve kanser tespit edilme oranları

	Tüm hastalar (n=127)	Upgrading (n=33)	Downgrading (n=26)	Değişiklik olmayan (n=68)
Yaş ± SS	65,3±7,8	63,9±8,7	65,3±8,1	65,9±7,4
PSA ± SS (ng/ml)	7,4±7,7	7,4±6,9	9,4±13,2	6,7±4,7
TRUS-BX yapılan (%)	79(62)	23 (70)	12 (46)	44 (65)
Biyopsi sonucu Pca	40 (32)	16 (49)	2 (8)	22 (32)
csPca (gleason skor 2-5)	13(10)	6(18)	0(0)	7(10)

Table 1: Biopsy and cancer detection rates of patients whose scores were changed as a result of reassessment

	All patiens (n=127)	Upgrading (n=33)	Downgrading (n=26)	Non change (n=68)
Age ± SS	65,3±7,8	63,9±8,7	65,3±8,1	65,9±7,4
PSA ± SS (ng/ml)	7,4±7,7	7,4±6,9	9,4±13,2	6,7±4,7
TRUS-Biopsy (%)	79(62)	23 (70)	12 (46)	44 (65)
biopsy result Pca	40 (32)	16 (49)	2 (8)	22 (32)
csPca (gleason score 2-5)	13(10)	6(18)	0(0)	7(10)

SS-135

PI-RADS 4 ve 5 Lezyonu Olan ve Prostat Biyopsisi Yapılan Hastalarda Hemogram Parametrelerinin Prostat Kanseri Tanısında Yeri Var mı?

Mehmet Erhan Aydın, Coşkun Kaya, Aykut Aykaç, Mustafa Sungur
Eskişehir Şehir Hastanesi, Üroloji Kliniği, Eskişehir

Giriş: Prostat kanseri (PKa), dünya genelinde erkeklerde en sık görülen ikinci kanserdir (1). PSA, bu kanser için bir biyobelirteç olarak kullanılmaktadır ancak düşük özgüllüğü nedeniyle gereksiz biyopsilere neden olmaktadır. Bu nedenle biyopsi kararı verilirken ek parametrelerden ve radyolojik görüntülemelerden yararlanılmaktadır. Son zamanlarda, manyetik rezonans görüntüleme (MRG), PKa'nın teşhisi için yaygın olarak kullanılmaya başlanmıştır (2). Prostat Görüntüleme-Raporlama ve Veri Sistemi sürüm 2 (PI-RADS v2) en sık kullanılan şemadır (3). Klinik olarak, üroloji kılavuzlarında PI-RADS ≥3 lezyonu olan hastalara MRG hedefli ve sistematik biyopsi yapılması önerilmektedir (2,3). Ancak yakın zamanda yapılan bir meta-analizde prostat kanseri saptama oranı; PI-RADS 4 için %46 ve PI-RADS 5 için %75 olarak bulunmuştur (5). Bu sonuçlara göre, prostat MRG'de PI-RADS 4 ve 5 lezyonu olan hastaların bir kısmında gereksiz biyopsi yapıldığı düşünülebilir. Güncel çalışmalarda, sistemik inflamasyonun kanserin gelişmesinde ve ilerlemesinde önemli bir rol oynadığı saptanmıştır. Sistemik inflamatuar yanıtın belirteçleri, genellikle lenfoid/miyeloid dokudan gelişen dolaşımdaki farklı beyaz kan hücrelerinin oranlarına dayanmaktadır. Bu çalışmada, MRG'de PI-RADS 4 ve 5 lezyonları olan hastalarda biyopsi öncesi sistemik inflamatuar yanıt belirteçlerinin histolojik sonuçları tahmin etmedeki rolünü araştırmayı amaçladık.

Gereç ve Yöntem: Ocak 2019-Aralık 2022 tarihleri arasında prostat biyopsisi yapılan hastalar HBYS'den tarandı. PSA <25 ng/ml olan hastalar ve biyopsi öncesi son 1 ayda tam kan sayımı olan hastalar çalışmaya alındı. Aktif enfeksiyonu olan, malignite tanısı olan ve sistemik hastalığı olan hastalar çalışma dışı bırakıldı. Hastaların yaş, serbest ve total PSA, PI-RADS skorları, prostat hacmi, nötrofil, lenfosit, monosit, platelet ve patoloji sonucu bilgileri kaydedildi.

PI-RADS 4 ve 5 lezyonu olan hastalar ayrı ayrı ve tüm hastalar olarak değerlendirildi. Hastalar patoloji sonucuna göre PKa olmayanlar ve olanlar olarak 2 gruba ayırıldı. Gruplar arasında kaydedilen bilgiler ve nötrofil/lenfosit oranı (NLO), lenfosit/monosit oranı (LMO), platelet lenfosit orası (PLO), sistemik inflamatuar indeks (SSI) (nötrofil*platelet/lenfosit) karşılaştırıldı.

Bulgular: Çalışmaya 51 hasta alındı. PI-RADS 4 lezyonu olan hasta sayısı 31 (%60,8) iken; 5 olan hasta sayısı 20 (%39,2) idi. Prostat kanseri tanı alan hasta sayısı 22 (%43,1) idi (Tablo-1). Prostat kanseri olmayan ve olan hastalar arasında inflamatuar belirteçler arasında istatistiksel açıdan anlamlı farklılık saptanmadı (Tablo-2).

Sonuç: Çalışmamızda PI-RADS 4 ve 5 lezyonu olan ve prostat biyopsisi yapılan hastalarda, PKa olmayanlar ve olanlar arasında inflamatuar belirteçler açısından anlamlı farklılık saptanmamıştır. Bu konu hakkında daha geniş kapsamlı ve büyük çalışmalar yapılması gerekmektedir.

Kaynaklar

1. Bray F, Ferlay J, Soerjomataram I, Siegel RL, Torre LA, Jemal A. Global cancer statistics 2018: GLOBOCAN estimates of incidence and mortality worldwide for 36 cancers in 185 countries. CA Cancer J Clin. 2018 Nov;68(6):394-424.
2. Rajwa P, Pradere B, Quhal F, Mori K, Laukhtina E, Huebner NA, D'Andrea D, Krzywon A, Shim SR, Baltzer PA, Renard-Penna R, Leapman MS, Shariat SF, Ploussard G. Reliability of Serial Prostate Magnetic Resonance Imaging to Detect Prostate Cancer Progression During Active Surveillance: A Systematic Review and Meta-analysis. Eur Urol. 2021 Nov;80(5):549-563.
3. Padhani AR, Weinreb J, Rosenkrantz AB, Villeirs G, Turkbey B, Barentsz J. Prostate Imaging-Reporting and Data System Steering Committee: PI-RADS v2 Status Update and Future Directions. Eur Urol. 2019 Mar;75(3):385-396.

Anahtar Kelimeler: prostat, biyopsi, kanser, PI-RADS

Do Hemogram Parameters Have a Role in the Diagnosis of Prostate Cancer in Patients with PI-RADS 4 and 5 Lesions and Prostate Biopsy?

Mehmet Erhan Aydın, Coşkun Kaya, Aykut Aykaç, Mustafa Sungur
Eskisehir City Hospital, Urology Clinic, Eskisehir

Introduction: Prostate cancer (PCa) is the second most common cancer in men worldwide (1). PSA is used as a biomarker for this cancer, but due to its low specificity, it causes unnecessary biopsies. For this reason, additional parameters and radiological imaging are used when deciding on biopsy. Recently, magnetic resonance imaging (MRI) has been widely used for the diagnosis of PCa (2). The Prostate Imaging-Reporting and Data System version 2 (PI-RADS v2) is the most commonly used scheme (3). Clinically, MRI-targeted and systematic biopsy is recommended for patients with PI-RADS ≥3 lesions in urology guidelines (2,3). However, in a recent meta-analysis, the prostate cancer detection rate; It was found to be 46% for PI-RADS 4 and 75% for PI-RADS 5 (5). According to these results, it can be considered that unnecessary biopsy was performed in some of the patients with PI-RADS 4 and 5 lesions on prostate MRI. Recent studies have shown that systemic inflammation plays an important role in the development and progression of cancer. Markers of the systemic inflammatory response are based on the proportions of different circulating white blood cells, which usually develop from lymphoid/myeloid tissue.

Materials and Methods: Patients who underwent prostate biopsy between January 2019 and December 2022 were screened. Patients with PSA <25 ng/ml and patients with complete blood count in the last 1 month before biopsy were included in the study. Patients with active infection, diagnosis of malignancy and systemic disease were excluded from the study. Patients' age, free and total PSA, PI-RADS scores, prostate volume, neutrophils, lymphocytes, monocytes, platelets and pathology results were recorded.

Patients with PI-RADS 4 and 5 lesions were evaluated separately and together. According to the pathology results, the patients were divided into 2 groups as those without and those with PCa. Information recorded between the groups and neutrophil/lymphocyte ratio (NLR), lymphocyte/monocyte ratio (LMO), platelet lymphocyte ratio (PLO), systemic inflammatory index (SSI) (neutrophil*platelet/lymphocyte) were compared.

Results: 51 patients were included in the study. While the number of patients with PI-RADS 4 lesions was 31 (60.8%); The number of patients who were 5 was 20 (39.2%). The number of patients diagnosed with prostate cancer was 22 (43.1%) (Table-1).

There was no statistically significant difference in inflammatory markers between patients with and without prostate cancer (Table-2).

Conclusion: In our study, no significant difference was found in terms of inflammatory markers in patients with PI-RADS 4 and 5 lesions and those who underwent prostate biopsy, between those without and those without PCa. More comprehensive and larger studies are needed on this subject.

Keywords: prostate, biopsy, cancer, PI-RADS

Tablo-1: PI-RADS 4 ve 5 lezyonu olan hastalarda PKa olanlar ve olmayanlar arasında verilerin ve inflamatuar belirteçlerin karşılaştırılması

Table-1: Comparison of data and inflammatory markers in patients with PI-RADS 4 and 5 lesions with and without PCa

Tablo-1: PI-RADS 4 ve 5 lezyonu olan hastalarda PKa olanlar ve olmayanlar arasında verilerin ve inflamatuar belirteçlerin karşılaştırılması

	PI-RADS 4 lezyonu olan hastalar (n=31)			PI-RADS 5 lezyonu olan hastalar (n=20)			Toplam (n=51)		
Prostat kanseri tanısı alan hasta sayısı (n, %)	11 (35,5)			11 (55)			22 (43,1)		
ISUP gruplaması (Gleason skoru) (n, %) 1 (6) 2 (3+4) 3 (4+3) 4 (8) 5 (9-10)	6 (54,5) 3 (27,3) 1 (9,1) 0 (0) 1 (9,1)			4 (36,4) 6 (54,5) 0 (0) 0 (0) 1 (9,1)			10 (45,5) 9 (40,9) 1 (4,5) 0 (0) 2 (9,1)		
	PKa olmayanlar (n=20)	PKa olanlar (n=11)	p	PKa olmayanlar (n=9)	PKa olanlar (n=11)	p	PKa olmayanlar (n=29)	PKa olanlar (n=22)	p
YAŞ (ortanca,min-maks)	64 (53-74)	63 (45-71)	0,855*	65 (54-71)	66 (58-77)	0,175*	64 (53-74)	65,5 (45-77)	0,434*
PROSTAT HACMİ (gr) (ort ± ss)	57,20 ± 26,03	64,82 ± 59,99	0,640*	58,78 ± 27,63	55,09 ± 26,86	0,882*	57,69 ± 26,05	59,95 ± 45,63	0,585*
SERBEST PSA (ng/ml) (ort ± ss)	1,93 ± 2,04	1,13 ± 0,62	**0,04***	2,01 ± 1,59	2,04 ± 1,65	0,882*	1,96 ± 1,88	1,58 ± 1,31	0,196*
TOTAL PSA (ng/ml) (ort ± ss)	7,41 ± 3,16	7,01 ± 1,62	0,887*	11,08 ± 6,40	10,46 ± 5,60	0,824*	8,54 ± 4,63	8,73 ± 4,39	0,555*
SERBEST/TOTAL PSA (ort ± ss)	0,24 ± 0,12	0,17 ± 0,09	**0,044***	0,18 ± 0,09	0,19 ± 0,11	0,766*	0,22 ± 0,12	0,17 ± 0,09	0,123*
PSA DANSİTESİ (PSA/HACİM) (ort ± ss)	0,14 ± 0,07	0,21 ± 0,17	0,64*	0,21 ± 0,11	0,24 ± 0,17	1,000*	0,16 ± 0,09	0,22 ± 0,16	0,506*
PLATELET (10^3/µL) (ort ± ss)	253,55 ± 56,87	281 ± 54,48	0,197*	285,89 ± 136,72	234,45 ± 77,56	0,412*	263,59 ± 88,132	257,73 ± 69,61	0,746*
NÖTROFİL (10^3/µL) (ort ± ss)	4,33 ± 1,05	4,74 ± 1,42	0,476*	4,78 ± 1,68	4,94 ± 1,16	0,766*	4,47 ± 1,27	4,84 ± 1,27	0,323*
LENFOSİT (10^3/µL) (ort ± ss)	2,37 ± 0,79	2,44 ± 0,89	0,761*	2,23 ± 0,61	2,18 ± 0,74	0,882*	2,33 ± 0,74	2,31 ± 0,81	0,894*
MONOSİT (10^3/µL) (ort ± ss)	0,57 ± 0,14	0,66 ± 0,17	0,227*	0,58 ± 0,31	0,68 ± 0,22	0,412*	0,57 ± 0,21	0,66 ± 0,19	0,135*
NLO (ort ± ss)	1,97 ± 0,69	2,18 ± 0,96	0,583*	2,26 ± 1,06	2,69 ± 1,78	0,656*	2,06 ± 0,81	2,43 ± 1,42	0,408*
LMO (ort ± ss)	4,31 ± 1,52	3,77 ± 1,11	0,528*	6,67 ± 8,50	3,43 ± 1,55	0,175*	5,03 ± 4,84	3,59 ± 1,32	0,082*
PLO (ort ± ss)	114,87 ± 38,32	129,74 ± 50,49	0,359*	141,05 ± 85,25	126,10 ± 84,70	0,603*	122,99 ± 56,78	127,91 ± 68,07	0,932*
SII (ort ± ss)	494,77 ± 200,71	626,54 ± 344,33	0,298*	752,95 ± 761,07	670,54 ± 574,84	0,941*	574,89 ± 455,63	648,53 ± 462,94	0,408*

(ort: ortalama, ss: standart sapma, NLO: nötrofil/lenfosit oranı, LMO: lenfosit/monosit oranı, PLO: platelet/lenfosit oranı, SII: sistemik inflamatuar indeks)

* Mann-Whitney U

*(ort: ortalama, ss: standart sapma, NLO: nötrofil/lenfosit oranı, LMO: lenfosit/monosit oranı, PLO: platelet/lenfosit oranı, SII: sistemik inflamatuar indeks) * Mann-Whitney U*

*(sd: standard deviation, NLR: neutrophil/lymphocyte ratio, LMR: lymphocyte/monocyte ratio, PLR: platelet/lymphocyte ratio, SII: systemic inflammatory index) * Mann-Whitney U*

SS-136

Prostat biyopsisinde periprostatik sinir bloğu erektil fonksiyonlar açısından güvenli mi? Randomize, kontrollü, prospektif gözlemsel çalışma

Ali Yasin Özercan[1], Özer Güzel[2], Şeref Coşer[3], Koray Tatlıcı[2], Ali Atan[4], Altuğ Tuncel[2]
[1]Şırnak Devlet Hastanesi, Üroloji Ana Bilim Dalı, Şırnak, Türkiye
[2]Sağlık Bilimleri Üniversitesi, Ankara Bilkent Şehir Hastanesi, Üroloji Ana Bilim Dalı, Ankara, Türkiye
[3]Kütahya Sağlık Bilimleri Üniversitesi, Evliya Çelebi Eğitim ve Araştırma Hastanesi, Üroloji Ana Bilim Dalı, Kütahya, Türkiye
[4]Gazi Üniversitesi Tıp Fakültesi, Üroloji Ana Bilim Dalı, Ankara, Türkiye

AMAÇ: Bu çalışmadaki amacımız transrektal ultrasonografı eşliğinde prostat biyopsisi işleminde uygulanan periprostatik sinir bloğu ve intrarektal lokal anestezi yöntemlerinin kısa ve uzun dönemde erektil fonksiyonlar üzerine etkilerini değerlendirmektir.

Gereç ve YÖNTEMLER: Ocak 2020 ile Eylül 2021 tarihleri arasında kliniğimizde prostat biyopsisi yapılan 86 hasta çalışmaya dahil edildi. Hastalar, intrarektal 10cc %2 lidokain jel uygulanan 40 hasta (Grup-1), %1 lidokain HCL 10 ml ile periprostatik sinir bloğu yapılan 46 hasta (Grup-2) olmak üzere 2 gruba ayrıldı. Hastaların demografik verileri(yaş, boy, kilo), biyopsi işlemi öncesi PSA değerleri, prostat hacimleri, görsel ağrı skorları(VAS), işlem sonrası geliştiyse komplikasyonları not edildi. Erektil fonksiyonları ve sonraki dönemde erektil fonksiyonların değişimini değerlendirmek amacıyla hastalar, biyopsi günü, biyopsi sonrası 15.gün, 1.ay, 3.ay ve 6.ayda IIEF-5 formu ile sorgulanarak puanları kaydedildi. Anlamlı p değeri <0.05 olarak kabul edildi.

BULGULAR: Çalışmaya dahil edilen hastaların yaş ortalaması 61.08±6.05 yıl, VKİ ortalaması 27.35±3.7 kg/cm2, biyopsi sürelerinin ortalaması 11.84±2.32 dk, alınan ortalama kor sayısı 11.9±1.4 adet, PSA değerleri, prostat hacimleri, IPSS ortalamaları sırasıyla 8.19±3.82 ng/ml, 56.8±23.8 cc, 10.5±4.28 saptandı. Bu değerler açısından gruplar arasında anlamlı fark saptanmadı (Tablo-1). Zaman içindeki erektil fonksiyon değişimi açısından IIEF-5 puan ortalamaları karşılaştırıldığında gruplar arasında fark olmadığı görüldü (p=0.907). Grup içlerinde, zaman içerisindeki değişim karşılaştırıldığında her iki grupta da Friedman test skorları arasında anlamlı fark saptandı (Grup-1: x2(4)=9.89, p=0.042, Grup-2: x2(4)=23.69, p<0.001). Dönemlerin kendi içinde karşılaştırıldığı ikili karşılaştırmalarda her grupta biyopsi sonrası 15. gün IIEF-5 skorunun düştüğü, sonraki dönemlerde ise arttığı görüldü. Bu düşüş Grup-1'de başlangıç ve sonraki dönemlerle karşılaştırıldığında istatistiksel olarak anlamlı bulunmazken, Grup-2'de anlamlı bulundu (p<0,05).

SONUÇ: Elde ettiğimiz veriler ışığında ağrı açısından da daha etkili olduğu gösterilen periprostatik sinir bloğunun biyopsi sonrası uzun dönemde erektil fonksiyonlar üzerine olumsuz etkisi saptanmamıştır. Kısa dönemde erektil fonksiyonlar üzerine olan olumsuz etkisi ise geçicidir. Bu nedenle transrektal ultrason eşliğinde prostat biyopsisi sırasında periprostatik sinir bloğunun erektil fonksiyonlara etki açısından güvenle kullanılabileceğini düşünüyoruz. Bu konu ile ilgili daha kapsamlı çalışmalara ihtiyaç vardır.

Anahtar Kelimeler: Periprostatik sinir bloğu, intrarektal lokal anestezi, prostat, biyopsi, erektil fonksiyon

How innocent is periprostatic nerve block on erectile functions in prostate biopsy? Randomized, controlled, prospective observational study

Ali Yasin Özercan[1], Özer Güzel[2], Şeref Coşer[3], Koray Tatlıcı[2], Ali Atan[4], Altuğ Tuncel[2]
[1]Department of Urology, Şırnak State Hospital, Sirnak, Turkey
[2]Department of Urology, University of Health Science, Ankara Bilkent City Hospital, Ankara, Turkey
[3]Department of Urology, Kütahya University of Health Science, Evliya Celebi Training and Research Hospital, Kutahya, Turkey
[4]Department of Urology, Gazi University School of Medicine, Ankara, Turkey

OBJECTIVE: In this study, we aimed to evaluate the effects of periprostatic nerve block and intrarectal local anesthesia methods which are applied in the prostate biopsy procedure accompanied by transrectal ultrasonography on erectile functions in the short and long term.

MATERIAL-METHODS: Between January 2020 and September 2021, 86 patients who underwent prostate biopsy in our clinic were included in the study. The patients were divided into 2 groups as 40 patients (Group-1) who were administered 10cc intrarectal 2% lidocaine gel, and 46 patients (Group-2), who underwent periprostatic nerve block with 10 ml of 1% lidocaine HCL. Demographic data of the patients (age, height, weight), PSA values before the biopsy procedure, prostate volumes, visual analogue scores (VAS) and complications after the procedure were noted. In order to evaluate the erectile functions and the changes in erectile functions in the next period, the patients were questioned with the IIEF-5 form during the biopsy, at the 15th day, 1st month, 3rd month and 6th month after the biopsy, and their scores were recorded. Significant p value was accepted as <0.05.

RESULTS: The mean age of the patients included in the study was 61.08±6.05 years, the mean BMI, biopsy time, number of cores were 27.35±3.7 kg/cm2, 11.84±2.32 minutes, 11.9±1.4, and PSA values, prostate volumes, IPSS mean 8.19±3.82 ng/ml, 56.8±23.8 cc, 10.5±4.28 were detected respectively. There was no difference between the groups in terms of these values. When the IIEF-5 score averages were compared in terms of erectile function change over time, no difference was found between the groups (p=0.907). When the change in time within the group was compared, the Friedman test result was significant in both groups (Group-1: x2(4)=9.89, p=0.042, Group-2: x2(4)=23.69, p<0.001). In the pairwise comparisons in which the periods were compared within themselves, it was shown that the IIEF-5 score on the 15th day after the biopsy decreased, and increased in the following periods in each group. While this decrease was not statistically significant in the baseline and subsequent periods in Group-1, it was found to be significant in Group-2 (p<0.05).

CONCLUSION: In the light of the data we obtained, periprostatic nerve block does not have a negative effect on long-term erectile functions after biopsy, and its negative effect on erectile functions in the short term is temporary. Therefore, we think that periprostatic nerve block can be used safely in terms of erectile functions during transrectal ultrasound-guided prostate biopsy. More comprehensive studies on this subject are needed.

Keywords: Periprostatic nerve block, intrarectal local anesthesia, prostate, biopsy, erectile function

Zaman içindeki IIEF-5 değişimi / IIEF-5 change over time

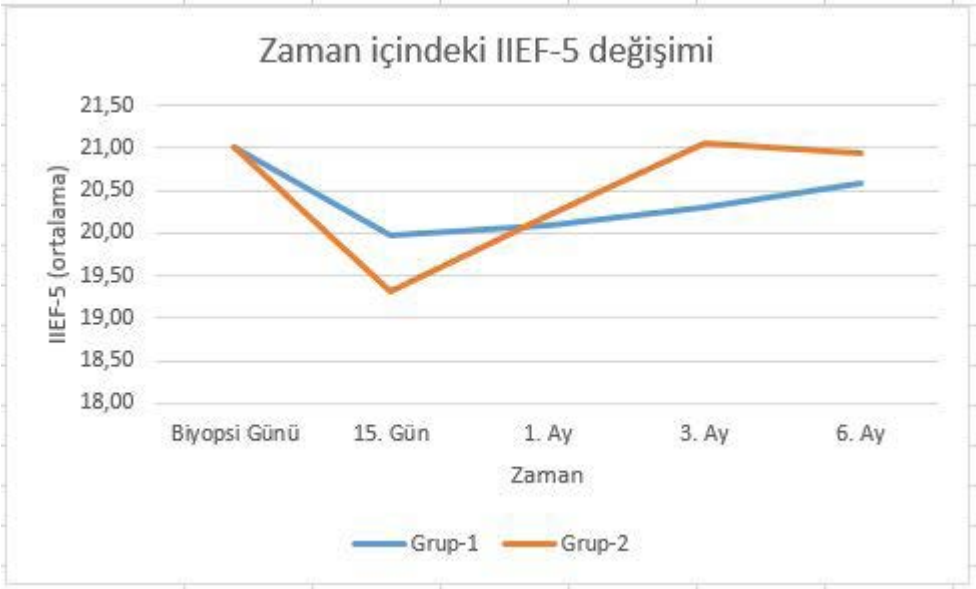

Gruplar arası demografik veriler, VAS skorları ve dönemler arası IIEF-5 skorlarının karşılaştırması

Değişkenler	Grup 1 (n=40)	Grup 2 (n=46)	p değeri
Yaş (ortalama, yıl)	59.68±6.68 (44-73)	62.15±5.29 (52-74)	0.078
VKİ (ortanca, kg/cm2)	26.4±4.2 (20.4-40.3)	26.3±3.1 (21.2-34.1)	0.775
Biyopsi Süresi (ortanca, dk)	12±1.82 (9-16)	12±2.7 (8-25)	0.947
Kor Sayısı (ortanca)	12±1.36 (10-16)	12±1.37 (10-17)	0.122
PSA (ortanca, ng/ml)	6.55±3.27 (2.98-14)	7.55±4.26 (2-19.4)	0.544
Prostat Hacmi (ortanca, ml)	55.5±21.9 (22-113)	48±25. (25-126)	0.530
IPSS (ortanca)	10.5±3.85 (3-18)	9.5±4.7 (4-21)	0.771
VAS Skorları (ortanca)			
VAS-1		3±1.37 (1-7)	
VAS-2	2±1.06 (1-6)	3±1.56 (0-7)	0.223
VAS-3	4±1.45 (2-9)	1±1.19 (0-5)	0.000*
VAS-4	2.5±1.2 (0-6)	1±0.92 (0-4)	0.000*
VAS-5	2±0.97 (0-4)	1±0.88 (0-4)	0.002*
VAS-6	1±0.79 (0-3)	1±0.87 (0-4)	0.030*
IIEF-5 (ortanca)			
Biyopsi günü	22±3.97 (10-25)	22±4.32 (7-25)	0.909
Biyopsi sonrası 15. Gün	20.5±4.57 (10-25)	21±5.42 (7-25)	0.669
Biyopsi sonrası 1. Ay	21±4.65 (10-25)	22±5.06 (6-25)	0.838
Biyopsi sonrası 3. Ay	22.5±5.36 (5-25)	23±4.75 (5-25)	0.511
Biyopsi sonrası 6. Ay	22±4.86 (10-25)	23±5.14 (5-25)	0.637

*VKİ: Vücut kitle indeksi PSA: Prostat spesifik antijen VAS: Visual analogue scale Normal dağılıma uygunluğa göre yaş verisi Student's t-test ile, diğer veriler Mann Whitney U test ile karşılaştırılmıştır * İstatistiksel olarak anlamlı*

Comparison of between-group, demographic data, VAS scores and IIEF-5 scores between periods

Variables	Group 1 (n=40)	Group 2 (n=46)	p value
Age (mean, years)	59.68±6.68 (44-73)	62.15±5.29 (52-74)	0.078
BMI (median, kg/cm2)	26.4±4.2 (20.4-40.3)	26.3±3.1 (21.2-34.1)	0.775
Biopsy Time (median, min)	12±1.82 (9-16)	12±2.7 (8-25)	0.947
Number of Cores (median)	12±1.36 (10-16)	12±1.37 (10-17)	0.122
PSA (median, ng/ml)	6.55±3.27 (2.98-14)	7.55±4.26 (2-19.4)	0.544
Prostate Volume (median, ml)	55.5±21.9 (22-113)	48±25. (25-126)	0.530
IPSS (median)	10.5±3.85 (3-18)	9.5±4.7 (4-21)	0.771
VAS Scores (median)			
VAS-1		3±1.37 (1-7)	
VAS-2	2±1.06 (1-6)	3±1.56 (0-7)	0.223
VAS-3	4±1.45 (2-9)	1±1.19 (0-5)	0.000*
VAS-4	2.5±1.2 (0-6)	1±0.92 (0-4)	0.000*
VAS-5	2±0.97 (0-4)	1±0.88 (0-4)	0.002*
VAS-6	1±0.79 (0-3)	1±0.87 (0-4)	0.030*
IIEF-5 (median)			
Biopsy Day	22±3.97 (10-25)	22±4.32 (7-25)	0.909
15th Day After Biopsy	20.5±4.57 (10-25)	21±5.42 (7-25)	0.669
1st Month After Biopsy	21±4.65 (10-25)	22±5.06 (6-25)	0.838
3rd Month After Biopsy	22.5±5.36 (5-25)	23±4.75 (5-25)	0.511
6th Month After Biopsy	22±4.86 (10-25)	23±5.14 (5-25)	0.637

*BMI: Body mass index PSA: Prostate specific antigen VAS: Visual analogue scale According to normal distribution, age data were compared with Student's t test, other data were compared with Mann Whitney U test. * Statistically significant*

SS-137

Prostat biyopsisi sonrası oluşan enfeksiyon sıklığı açısından profilaktik antibiyotik rejimlerinin karşılaştırılması

Mehmet İkbal İpek[1], Mustafa Serdar Çağlayan[2]
[1]Hitit Üniversitesi Çorum Erol Olçok Eğitim ve Araştırma Hastanesi Üroloji Kliniği, Çorum
[2]Bitlis Tatvan Devlet Hastanesi Üroloji Kliniği, Bitlis

AMAÇ: Prostat kanseri (PCa) tanısı için uygulanan transrektal prostat biyopsisine (Trus-Bx) bağlı hematüri, hematospermi gibi komplikasyonlar çok sık görülmekle beraber çoğunluğu konservatif izlemle düzelmektedir. Trus-Bx'de majör sıkıntı biyopsi sonrası gelişen üriner enfeksiyon ve ürosepsistir. Trus-Bx'de rutin olarak antibiyotik proflaksisi uygulanmasına rağmen biyopsi sonrası üriner enfeksiyon ve sepsis görülme oranları son zamanlarda artmaktadır. Halen profilakside kullanılacak ilaçlar ve tedavi süresi hakkında ortak bir görüş birliği yoktur. Biz bu çalışmada uyguladığımız 2 ayrı profilaksi protokolünde gelişen enfeksiyöz komplikasyonların sıklığını karşılaştırılmayı amaçladık.

GEREÇ-YÖNTEM: Kliniğimizde Ocak 2022 ve Eylül 2022 tarihleri arasında yapılan 85 prostat biyopsisi retrospektif olarak değerlendirildi. Hastaları proflaktik antibiyotik protokollerine göre 2 gruba ayırdık. Grup A (40 hasta) biyopsiden bir gün önce başlayan, beş güne tamamlanan ciprofloksasin 500 mg ve ornidazol 500 mg alan hastalardan oluşmaktaydı. Grup B (45 hasta) biyopsiden bir gün önce başlayan, beş güne tamamlanan sefiksim 400mg (oral 3. Kuşak sefalosporin) ve ornidazol 500 mg alan hastalardan oluşmaktaydı. İki grup biyopsi sonrası gelişen enfeksiyöz komplikasyonlar açısından karşılaştırıldı.

BULGULAR: Her iki grup arasında yaş, prostat hacmi ve PSA seviyesi bakımından fark yoktu. Grup A'da 40 hastanın 5'inde (%12,5) grup B'de 45 hastanın 1'inde (%2,2) biyopsiye bağlı üriner enfeksiyon izlendi. Grup A'da 2 hasta genel durum bozukluğu ve >38 derece ateşi olması nedeniyle hospitilize edildi. İki grup arasında enfeksiyon görülme sıklığı açısından anlamlı fark tespit edildi. ($P<0,05$)

SONUÇ: Son yıllarda florokinolonlara karşı bakteriyel direnç artışı mevcuttur. Rektal süruntü kültürlerinde florokinolon rezistansı %14-25 oranındadır. Çalışmamızda sefiksim ile yapılan proflokside florokinolonlarla yapılana göre enfeksiyöz komplikasyonların literatürle uyumlu olarak daha az görüldüğü tespit edilmiştir.

Komplikasyon riskinin en aza indirilmesi için prostat biopsisi öncesi kullanılan antiyotik profilaksi protokollerinde kinolon yerine farklı antibiyotik rejimlerinin kullanılması biyopsi sonrası üriner enfeksiyon ve ürosepsisin önlenmesinde etkili olacaktır.

Anahtar Kelimeler: prostat biyopsisi, üriner enfeksiyon, proflaktik antibiyotik

Comparison of prophylactic antibiotic regimens in terms of infection frequency after prostate biopsy

Mehmet İkbal İpek[1], Mustafa Serdar Çağlayan[2]
[1]Hitit University, Çorum Erol Olçok Training and Research Hospital, Department of Urology, Çorum
[2]Bitlis Tatvan State Hospital Urology Clinic, Bitlis

OBJECTIVE: Complications such as hematuria and hematospermia due to transrectal prostate biopsy (Trus-Bx) performed for the diagnosis of prostate cancer (PCa) are very common, but most of them improve with conservative follow-up. The major problems in Trus-Bx are urinary infection and urosepsis that develop after biopsy. Although antibiotic prophylaxis is routinely applied in Trus-Bx, the incidence of urinary infection and sepsis after biopsy has been increasing recently. Currently, there is no consensus on the drugs to be used in prophylaxis and the duration of treatment. In this study, we aimed to compare the frequency of infectious complications that developed in 2 different prophylaxis protocols.

MATERIALS-METHODS: 85 prostate biopsies performed in our clinic between January 2022 and September 2022 were evaluated retrospectively. We divided the patients into 2 groups according to the prophylactic antibiotic protocols. Group A (40 patients) consisted of patients receiving ciprofloxacin 500 mg and ornidazole 500 mg, starting one day before the biopsy and completing five days. Group B (45 patients) consisted of patients receiving cefixime 400mg (oral 3rd generation cephalosporin) and ornidazole 500mg starting one day before the biopsy and completing five days. The two groups were compared in terms of infectious complications after biopsy.

RESULTS: There was no difference between the two groups in terms of age, prostate volume and PSA level. Urinary infection due to biopsy was observed in 5 (12.5%) of 40 patients in group A and 1 (2.2%) of 45 patients in group B. Two patients in group A were hospitalized due to poor general condition and fever >38 degrees. There was a significant difference between the two groups in terms of the incidence of infection. ($P<0.05$)

CONCLUSION: There has been an increase in bacterial resistance to fluoroquinolones in recent years. Fluoroquinolone resistance in rectal swab cultures is 14-25%. In our study, it was determined that infectious complications were less common in prophylaxis with cefixime than with fluoroquinolones, in line with the literature. In order to minimize the risk of complications, the use of different antibiotic regimens instead of quinolones in the antibiotic prophylaxis protocols used before prostate biopsy will be effective in preventing post-biopsy urinary infection and urosepsis.

Keywords: prostate biopsy, urinary infection, prophylactic antibiotics

Hasta verileri

	Grup A	Grup B	P değeri
Hasta sayısı (n)	40	45	
Yaş (yıl) mean±SD	69,90±3,906 (50-78)	70,08±3,566 (51-77)	0.630
Total PSA (ng/ml) mean±SD	7,431±3,642 (2,5-20,3)	7,625±3,654 (2,5-20,1)	0.657
Prostat hacmi (cm3) mean±SD	67,43±25,241 (30-156)	67,64±26,610 (33-156)	0.830
Önceki biyopsi öyküsü (n)	12	10	0.380
Üriner enfeksiyon (n)	5	1	0.03

Patients' data

	Group A	Group B	P value
Number of patients (n)	40	45	
Age (years) mean±SD	69,90±3,906 (50-78)	70,08±3,566 (51-77)	0.630
Total PSA (ng/ml) mean±SD	7,431±3,642 (2,5-20,3)	7,625±3,654 (2,5-20,1)	0.657
Prostate volume (cm3) mean±SD	67,43±25,241 (30-156)	67,64±26,610 (33-156)	0.830
History of previous biopsy (n)	12	10	0.380
Urinary infection (n)	5	1	0.03

SS-138

Prostat kanserinde PIRADS-3 lezyonlarda lezyon boyutu ile ISUP grade ilişkisi

Feyzi Sinan Erdal, Sedat Çakmak, Arda Meriç, Akif Erbin, Faruk Özgör, Ömer Sarılar
Haseki Eğitim ve Araştırma Hastanesi, Üroloji Kliniği, İstanbul

AMAÇ: Prostat kanseri, dünyada erkeklerde en sık görülen kanserdir ve kansere bağlı ölümlerin en sık ikinci nedenidir. PI-RADS (Prostat Görüntüleme, Raporlama ve Veri Sistemi) şüpheli kanser olgularında lezyonu saptama, lokalize etme, karakterize etme ve risk düzeyi saptanmasını arttırmak için tasarlanmıştır. Bu çalışmada; prostat kanseri araştırmasında yapılan manyetik rezonans (MR) görüntülemelerinde saptanan PIRADS v2.1'e göre evre 3 lezyonların boyutu ile prostat kanseri saptanan olgulardaki ISUP (Uluslararası Üropatoloji Birliği) tarafından belirlenen derecelendirme sistemi arasındaki ilişkisinin araştırılması amaçlanmıştır.

MATERYAL ve METOD: Çalışmaya 2018-2021 yılı arasında prostat kanseri öntanısı ile araştırılan, prostat füzyon biyopsisi yapılmış olan 505 hasta dahil edildi ve veriler retrospektif olarak incelendi. Hastaların genel demografik verileri, tıbbi öyküleri, varsa önceki biyopsileri, prostata özgü antijen (PSA) düzeyleri, prostat hacimleri kayıt edildi. MR'da saptanan lezyonların boyutları en uzun akslarında ölçüldü ve kayıt edildi. Multipl lezyonlar çalışmaya dahil edilmedi. Biyopsi işlemlerinin tümü, BK Medikal-BioJet yazılımı kullanılarak, litotomi pozisyonunda, lokal anestezi yapılarak uygulandı. Biyopsi sonucunda saptanan gleason ve ISUP dereceleri not edildi ve hesaplamalar bu değerlere göre yapıldı.

BULGULAR: Çalışmaya dahil edilen 505 hastadan 143 tanesinde PIRADS-3 lezyon saptandı (%28.3). Bu hastaların 17 tanesinde prostat kanseri görüldü (%11.8). Kanser saptanan hastaların 14 tanesi ISUP grade 1, 2 tanesi ISUP grade 2 ve 1 tanesi ISUP grade 4 olarak değerlendirildi (sırasıyla %82.3, %11.7, %6). Lezyon boyutları; PIRADS-3 lezyonlar için genel olarak 9.4 mm olarak ölçüldü. ISUP grade 1 prostat kanseri saptanan hastalarda lezyon boyutu; 9.5 mm (2.5mm-16mm), ISUP grade 2 kanser saptananlarda; 7.5 mm ve ISUP grade 4 kanser saptanan hastada 9 mm olarak ölçüldü. Biyopsi sonucunda prostat kanseri saptanan hastalarda, PIRADS-3 lezyonlarda lezyon boyutu ve lezyonun ISUP derecesi arasındaki ilişkinin anlamlı olmadığı saptandı ($p>0.05$).

SONUÇ: Füzyon biyopsi, prostat kanseri taramasında başarılı ve güvenilir bir yöntemdir. Bununla birlikte biyopsi sonuçlarını öngörmek, gereksiz biyopsilerin yapılmasını engelleyecektir. Bu amaçla daha fazla hastanın katıldığı geniş populasyonlarda çalışmalar yapmak gerekmektedir. Çalışmamızda PIRADS-3 lezyonların boyutu ve saptanan prostat kanserinin derecesi arasında anlamlı bir ilişki bulunamamıştır.

Anahtar Kelimeler: Prostat kanseri, ISUP grade, lezyon boyutu, MR füzyon biyopsi

Correlation between lesion size and ISUP grade in PIRADS-3 lesions in prostate cancer

Feyzi Sinan Erdal, Sedat Çakmak, Arda Meriç, Akif Erbin, Faruk Özgör, Ömer Sarılar
Haseki Training and Research Hospital, Department of Urology, Istanbul, Turkey

Objective: Prostate cancer is the most common cancer in men worldwide and the second most common cause of cancer-related death. PI-RADS (Prostate Imaging, Reporting and Data System) is designed to increase lesion detection, localization, characterization and risk level determination in suspected cancer cases. In this study; In this study, it was aimed to investigate the relationship between the size of stage 3 lesions according to PIRADS v2.1 detected in magnetic resonance (MR) imaging performed in prostate cancer research and the grading system determined by ISUP (International Association of Uropathology) in cases with prostate cancer.

Material and Method: The study included 505 patients who were investigated for the presumptive diagnosis of prostate cancer and underwent prostate fusion biopsy between 2018 and 2021, and the data were analyzed retrospectively. General demographic data, medical history, previous biopsies, if any, prostate-specific antigen (PSA) levels and prostate volumes of the patients were recorded. The sizes of the lesions detected in MRI were measured in their longest axes and recorded. Multiple lesions were not included in the study. All biopsy procedures were performed using BK Medikal-BioJet software, in the lithotomy position, under local anesthesia. The gleason and ISUP grades determined as a result of the biopsy were noted and calculations were made according to these values.

Results: PIRADS-3 lesions were detected in 143 of 505 patients included in the study (28.3%). Prostate cancer was seen in 17 of these patients (11.8%). Of the patients with cancer, 14 were evaluated as ISUP grade 1, 2 as ISUP grade 2 and 1 as ISUP grade 4 (82.3%, 11.7%, 6%, respectively). Lesion dimensions; PIRADS-3 measured 9.4 mm overall for lesions. Lesion size in patients with ISUP grade 1 prostate cancer; 9.5 mm (2.5mm-16mm), ISUP grade 2 cancer; It was measured as 7.5 mm and 9 mm in the patient with ISUP grade 4 cancer. In patients with prostate cancer as a result of biopsy, the relationship between lesion size and ISUP degree of the lesion was not significant in PIRADS-3 lesions ($p>0.05$).

Conclusion: Fusion biopsy is a successful and reliable method in prostate cancer screening. However, predicting biopsy results will prevent unnecessary biopsies. For this purpose, it is necessary to conduct studies in large populations with more patients. In our study, no significant correlation was found between the size of PIRADS-3 lesions and the degree of prostate cancer detected.

Keywords: Prostat kanseri, ISUP grade, lesion size, MR fusion biopsy

Prostat kanseri hastalarında ISUP grade ve lezyon boyutları

ISUP	Grade 1	Grade 2	Grade 3	Grade 4
Hasta Sayısı	14	2	143	1
Lezyon Boyutu	9,5mm	7,5mm	9,4mm	9mm

ISUP: Uluslararası Üropatoloji Birliği

ISUP grade and lesion sizes in prostate cancer patients

ISUP	Grade 1	Grade 2	Grade 3	Grade 4
Number of Patients	14	2	143	1
Lesion Size	9,5mm	7,5mm	9,4mm	9mm

ISUP: International Association of Uropathology

SS-139

Transrektal ultrason eşliğinde yapılan prostat biyopsisinde intrarektal lidokainli jel, intrarektal ultrasonik jel ve periprostatik sinir blokajının hasta ağrı toleransı açısından karşılaştırılması

Gökhan Çevik[1], Mustafa Ozan Ataçer[2], Atınç Tozsin[2], Hakan Akdere[2], Tevfik Aktoz[2]
[1]Sultan 1.Murat Devlet Hastanesi, Üroloji Bölümü, Edirne
[2]Trakya Üniversitesi Tıp Fakültesi Hastanesi, Üroloji Anabilim Dalı, Edirne

Prostat biyopsisi prostat kanseri tanısında kullanılan altın standart yöntemdir. Bu işlem sırasında, lokal anestezik maddelerin periprostatik enjeksiyonunun prostat biyopsisi sırasındaki ağrının azaltılmasında en etkili yöntem olduğu bilinmekle birlikte rektuma lokal anestetik madde uygulanmasının da etkili bir yöntem olduğunu belirten çalışmalar mevcuttur. Bu çalışma ile prostat biyopsi endikasyonu olan hastalarımızda TRUS eşliğinde prostat biyopsisi almadan önce intrarektal lidokainli jel (Konix Catheter Gel®), intrarektal ultrasonik jel (Konix Ultrasonic Gel®) ve periprostatik bölgeye verilen lidokainin ağrıyı azaltmadaki etkinliğini karşılaştırıldı.

Trakya Üniversitesi Tıp Fakültesi Bilimsel Araştırmalar Etik Kurulu'nun TUTF-BAEK2019/203 onay numarası ile çalışmamıza Trakya Üniversitesi Tıp Fakültesi Üroloji Kliniği'ne başvuran ve prostat biyopsi endikasyonu olan 100 gönüllü hasta dahil edildi. İşlem öncesi hastaların anksiyete durumunu ölçmek için STAI-I anket formu dolduruldu. Hastalar randomize olarak 25'er kişiden oluşan A, B, C ve D olmak üzere dört gruba ayrıldı. Tüm hastalara 12 parça prostat biyopsisi işlemi uygulandı. İşlem sonrasında hastanın ağrı toleransı vizüel analog skorlaması yapıldı.

Gruplar arasında her üç aşamadaki vizual ağrı skorları arasında da istatistiksel olarak anlamlı fark bulunmuştur (tablo 1). Hastaların işlem öncesi anksiyetelerinin işlem sırasında ve sonrasındaki ağrı arasında çalışmamızda anlamlı ilişki bulunmamıştır. Probun rektuma yerleştirilmesi sırasında duyulan ağrının sadece intrarektal lidokain jel kullanımı ile intrarektal ultrasonik jel ve lidokainli periprostatik blokajın birlikte kullanıldığında duyulan ağrının VAS değerleri arasında anlamlı fark olmadığı görüldü. Prob yerleştirilirken üzerine lubrikan jel sürülmesine rağmen yalnızca periprostatik blokaj yapılan hastaların daha fazla ağrı duydukları ancak biyopsi alımı ve biyopsi sonrası VAS değerlerinin intrarektal ultrasonik jel ve lidokainli periprostatik blokajın birlikte kullanıldığı hastalar ile anlamlı olarak fark taşımadığı saptandı.

Prostat biyopsileri sırasında yalnızca lidokain ile periprostatik blokajın probun giriş anında yeterli olmayıp hastaların ağrı duymasına neden olduğu, bu nedenle periprostatik blokajla beraber intrarektal lidakain jel ile kombine kullanılmasının hasta konforunu arttırdığı ve bu kombinasyonun biyopsinin her üç aşamasında da en düşük VAS skorlarına sahip olduğu gösterilmiştir.

Anahtar Kelimeler: intrarektal lokal anestezi, periprostatik sinir blokajı, prostat biyopsi

Comparison of intrarectal lidocainated gel, intrarectal ultrasonic gel and periprostatic nerve blockage concerning patients' pain tolerance

Gökhan Çevik[1], Mustafa Ozan Ataçer[2], Atınç Tozsin[2], Hakan Akdere[2], Tevfik Aktoz[2]
[1]Sultan 1.Murat State Hospital, Department of Urology, Edirne, Turkey
[2]Trakya University School of Medicine Hospital, Department of Urology, Edirne, Turkey

Prostate biopsy is the gold standard method used in the diagnosis of prostate cancer. While periprostatic injection of local anesthetic agents during this procedure is the most effective method for reducing pain during the prostate biopsy, there are studies indicating that application of a local anesthetic agent to the rectum is also an effective method. In this study, we compared the effectiveness of intrarectal lidocaine gel (Konix Catheter Gel®), intrarectal ultrasonic gel (Konix Ultrasonic Gel®) and lidocaine administered to the periprostatic region in pain reduction before taking prostate biopsy in our patients with prostate biopsy indication.

In our study, 100 volunteer patients with prostate biopsy indication were included with TUTF-BAEK2019/203 approval number of Trakya University Faculty of Medicine Ethics Committee. These patients were randomly divided into four groups of 25. Groups were named A, B, C and D. A standard 12-piece prostate biopsy was performed with a trucut biopsy needle from all patients. After the procedure, the patient's pain tolerance was evaluated by a different individual. The VAS scale was used to assess pain tolerance.

A statistically significant difference was also found between the groups regarding the visual pain scores in all three stages (table 1). When STAI-I of the patients participating in this study was compared, there was no significant difference among the four groups. In our study, no significant relationship was found between pre-procedure anxiety and pain during and after the procedure.

During prostate biopsies, only periprostatic blockade with lidocaine was not sufficient at the time of introduction of the probe, causing patients to feel pain, therefore, combined with periprostatic blockage with intrarectal lidocaine gel, it has been shown that it increases patient comfort and has the lowest VAS scores in all three stages of biopsy.

Keywords: intrarectal local anesthesia, periprostatic nerve block, prostate biopsy

Görsel ağrı skorlarının gruplara göre karşılaştırılması

	Grup A	Grup B	Grup C	Grup D	x2	p
VAS 1	5.96±1.10	7.08±19.0	5.76±1.30	4.12±4.12	27.574	<0.001
VAS 2	6.16±1.55	4.60±2555	3.84±1.40	2.64±2.64	35.841	<0.001
VAS 3	3.12±1.30	2.32±1.03	1.64±1.15	0.72±1.02	25.333	<0.001

Comparison of visual pain scores by groups

	Group A	Group B	Group C	Group D	x2	p
VAS 1	5.96±1.10	7.08±19.0	5.76±1.30	4.12±4.12	27.574	<0.001
VAS 2	6.16±1.55	4.60±2555	3.84±1.40	2.64±2.64	35.841	<0.001
VAS 3	3.12±1.30	2.32±1.03	1.64±1.15	0.72±1.02	25.333	<0.001

SS-140

Manyetik Rezonans Hedefli Kognitif TRUS Prostat Biyopsi Patoloji Sonuçlarıyla PI-RADS vs 2.1'nin Uyumu;

Hüseyin Bıçakçıoğlu, Mustafa Bozlu, Sedat Soyupek, Taylan Oksay
Süleyman Demirel Üniversitesi Tıp Fakültesi, Üroloji Anabilim Dalı,Isparta

AMAÇ: Prostat Magnetik Rezonans Görüntüleme(mpMRG),sahip olduğu yüksek yumuşak doku gösterme gücü sayesinde 1980 yılından itibaren prostat kanserinin teşhisi ve evrelemesinde kullanılmaktadır.Günümüzde prostat kanseri teşhisinde elimizdeki en değerli görüntüleme yöntemidir.2012 yılında Avrupa Ürogenital Radyoloji Derneği(ESUR) tarafından radyologlar arasında yorum farklılığını ortadan kaldırmak mpMRG görüntülerini standardize etmek için PI-RADS sınıflaması yayınlandı. 2019 yılında gelişmiş teşhiş performansı gösteren PI-RADS vs2.1 okuyucu tekrarlanabilirliğini iyileştirmek için kullanıma sunuldu.PI-RADS sınıflaması ve mpMRG'deki gelişmeler ışığında mpMRG'nin biyopsi patoloji sonuçlarıyla uyumunu araştırmayı amaçladık.

YÖNTEM: Ocak 2020 ile Ocak 2022 tarihleri arasında Süleyman Demirel Üniversitesi Tıp Fakültesi Hastanesinde prostat biyopsi öncesi magnetik rezonans görüntüleme raporunda PI-RADS 3,4,5 lezyonlar saptanan ve kognitif MRG-TRUS füzyon biyopsi yapılan bütün hastalar çalışmamıza dahil edilmiştir.Hastalardan 10 kor sistemik prostat biyopsi ve 2 adet lezyona yönelik biyopsi alınmıştır.

BULGULAR: Çalışmaya toplamda 88 hasta dahil edildi.Hastaların ortalama yaşı 65,52 ve ortalama PSA değeri 9,17 ng/ml'ydi.PI-RADS 3,4,5 lezyonların toplam sayısı 134 olarak hesaplandı. PI-RADS 3,4,5 lezyon sayısı sırasıyla 36,48 ve 50 olarak saptandı.134 lezyondan %71'inde prostat kanseri;%41'inde klinik anlamlı prostat kanseri tespit edildi.Yanlış pozitiftik oranı %29 olarak hesaplandı. PI-RADS 3,4,5 lezyonlarda tespit edilen kanser oranı sırasıyla %52,%70 ve %84 olarak hesaplandı.Klinik anlamlı prostat kanser oranı sırasıyla %26,%32 ve %68'di. Yanlış pozitiflik oranı sırasıyla %48,%30 ve %16 olarak tespit edildi.Tespit edilen kanserlerin çoğunluğunu(%71) GS ≥ 7 oluşturdu.88 hastanın 24'ünde(%27,2) lezyona yönelik yapılan kognitif biyopsi sonucunda MRG'de lezyon saptanmayan ama sistemik biyopsi alınan başka bir bölgede gleason grade grubu aynı olan farklı tümör odakları saptandı.Ayrıca 6 hastada(%7) MRG'de saptanan ve kognitif biyopsi alınan bölge/bölgeler dışında gleason grade grubu daha yüksek olan tümör odakları tespit edildi.

SONUÇ: MpMRG de PI-RADS vs 2.1 sınıflaması kılavuzluğunda yapılan kognitif MRG-TRUS füzyon ve sistemik biyopsiyle günümüzde yüksek doğrulukla(%71) prostat kanseri saptamaktayız.Özellikle PI-RADS 4 ve 5 lezyonlarda bu oran %79'a kadar çıkmaktadır.PI-RADS sınıflamasındaki revizyonlara ve mpMRG'deki bir çok teknolojik gelişmeye rağmen yaklaşık her üç hastadan birinde prostat kanserli lezyon/lezyonlar gözden kaçmaktadır. Bu durumun nedeni prostat kanserinin diğer kanser türlerinden farklı olmasıdır.Diğer kanser türlerinde genel olarak solid lezyonlar saptanırken prostat kanseri heterojen ve çok odaklı bir kanser türünü temsil eder.Bu yüzden prostat kanserini klasik görüntüleme yöntemleri kullanarak tam anlamıyla analiz etmek çok zordur.Bu durum üroradyolojide cevap bekleyen ve üzerine en çok çalışma yapılan sorundur.Üroradyologlar bu sorunu son zamanlarda popülaritesi giderek artan radyomiklerle çözmeye çalışmaktadır.Radyomik, görüntüleme yöntemlerinden elde edilen fonksiyonel ve anatomik verilerden gözle görülmeyen nicel görüntüler elde edilmesini sağlar.Bu nicel görüntülerden dokunun patofizyolojik özellikleri elde edilmeye çalışılır.

Anahtar Kelimeler: Kognitif MRG-TRUS biyopsi,PI-RADS vs 2.1,Prostat kanseri,

Concordance of Magnetic Resonance Targeted Cognitive TRUS Prostate Biopsy Pathology Results with PI-RADS vs 2.1;

Hüseyin Bıçakçıoğlu, Mustafa Bozlu, Sedat Soyupek, Taylan Oksay
Suleyman Demirel University Faculty of Medicine, Department of Urology, Isparta

OBJECTIVE: Prostate Magnetic Resonance Imaging (MRG) has been used in the diagnosis and staging of prostate cancer since 1980 due to its high soft tissue imaging power. Currently, it is the most valuable imaging modality in the diagnosis of prostate cancer. In 2012, the PI-RADS classification was published by the European Association of Urogenital Radiology (ESUR) in order to standardize mpMRI images to eliminate the difference in interpretation among radiologists.In 2019, PI-RADS vs2.1 with improved diagnostic performance was introduced to improve reader reproducibility. We aimed to investigate the compatibility of mpMRI with biopsy pathology results in the light of developments in PI-RADS classification and mpMRI.

METHOD: All patients who were diagnosed with PI-RADS 3,4,5 lesions in the magnetic resonance imaging report before prostate biopsy and underwent cognitive MRI-TRUS fusion biopsy between January 2020 and January 2022 at Süleyman Demirel University Medical Faculty Hospital were included in our study.10 core systemic prostate biopsies and 2 lesion biopsies were taken from the patients.

RESULTS: A total of 88 patients were included in the study. The mean age of the patients was 65.52 and the mean PSA value was 9.17 ng/ml. The total number of PI-RADS 3,4,5 lesions was calculated as 134. The number of PI-RADS 3,4,5 lesions was found to be 36,48 and 50, respectively. Of the 134 lesions, 71% had prostate cancer and 41% had clinically significant prostate cancer. False positive rate was calculated as 29%. The cancer rate detected in PI-RADS 3,4,5 lesions was calculated as 52%, 70% and 84%, respectively. Clinically significant prostate cancer rates were 26%, 32%, and 68%, respectively. False positivity rates were 48%, 30%, and 16%, respectively. The majority (71%) of detected cancers were GS ≥ 7. As a result of cognitive biopsy performed for the lesion in 24 of 88 patients (27.2%), different tumor foci with the same Gleason grade group were found in another region where no lesion was detected in MRI but systemic biopsy was taken. In addition, tumor foci with a higher Gleason grade group were detected in 6 patients (7%) except for the region/regions that were detected in MRI and cognitive biopsy was taken.

CONCLUSION: Despite the revisions in the PI-RADS classification and many technological advances in mpMRI, prostate cancer lesion(s) is overlooked in approximately one out of every three patients. The reason for this is that prostate cancer is different from other cancer types. While solid lesions are generally detected in other cancer types, prostate cancer represents a heterogeneous and multifocal type of cancer. Therefore, it is very difficult to analyze prostate cancer fully using classical imaging methods.This is the most studied problem in uroradiology. Uroradiologists have been trying to solve this problem with radiomics, which has become increasingly popular lately. Radiomic allows obtaining invisible quantitative images from functional and anatomical data obtained from imaging methods. From these quantitative images, the pathophysiological features of the tissue are tried to be obtained.

Keywords: Cognitive MRI-TRUS biopsy, PI-RADS vs 2.1, Prostate cancer

SS-141

Retrograd İntrarenal Cerrahide(RIRC) Taş Boyutunun Tek Seans Taşsızlık Üzerine Etkisi, Bursa Uludağ Üniversitesi Deneyimi

levent turan, Khatai Gurbanlı, Kadir Ömür Günseren, Mehmet Çağatay Çiçek, Hakan Kılıçarslan
Department of Urology, Bursa Uludağ University, Turkey

GİRİŞ: Teknolojik gelişmelerle beraber taş cerrahisinde RIRC yaygın şekilde kullanılmaktadır. Avrupa Üroloji Klavuzu 2 cm altı taşlarda ilk tercih SWL ya da RIRS önermekte. 2 cm üzeri taşlarda da RIRS ikinci tercih olarak önerilmekte. Ancak uygun hasta grubu ve yeterli tecrübe sağlandığında 2 cm den büyük taşlarda da tek seansta yüksek başarı oranı sağlanabilmektedir. Bu bildiride kliniğimizde RIRC uygulanan hastalarımızdaki başarı oranlarımızı, taş boyutuna göre sunmayı planladık.

GEREÇ – YÖNTEM: Haziran 2010 – Aralık 2022 arasında kliniğimizde RIRC uygulanan 1517 hastanın verileri retrospektif olarak değerlendirildi. Hastalar taş boyutları < 1cm, 1-2 cm, 2-3 cm, 3-4 cm ve >4 cm olarak gruplara ayrıldı. RIRC süresi hiçbir hastada 90 dakikayı geçmedi. Hastalardan 128 tanesinin taş boyutu <1 cm idi. Tek seansta 114(%91) hastada taşsızlık sağlandı.1- 2 cm taş boyutuna sahip 581 hastanın da 502 (%87)tanesinde tek seansta taşsızlık sağlandı. Taş boyutu 2-3 cm arasında olan 540 hastanın ise 446 (%83)tanesinde tek seansta taşsızlık sağlandı. Taş boyutu 3-4 cm olan 230 hastanın 159(%69.1) hastada tek seansta taşsızlık sağlandı. Hastalardan 38 tanesinde ise taş boyutu > 4 cm idi. Bu hastalardan 21(%55.2) tanesinde tek seansta taşsızlık sağlandı.

SONUÇ: Böbrek taşı cerrahisinde klinik deneyim ve uygun hasta grubunda RIRC, taş boyutu ile beraber düşmekle beraber yüksek başarı oranına sahip minimal invaziv cerrahi seçenektir.

Keywords: kidney stone, RIRS, stone free

SS-142

1,5-2,5 cm arası Hounsfield ünitesi 1000'in altında taşı olan hastaların tedavisinde ESWL, RIRS ve PNLnin karşılaştırılması

Mehmet Şahin, Emin Taha Keskin, Batu Akalın
Başakşehir Çam ve Sakura Şehir Hastanesi, Üroloji Kliniği, İstanbul

AMAÇ: Böbrek üst ve orta kaliksler, pelvis renalis ve proksimal üreterde 1,5-2,5 cm arası ve Hounsfield ünitesi 1000'in altında olan hastalarda ESWL, RIRS veya PNL taşsızlık ve komplikasyon oranlarının karşılaştırılması

GEREÇ-YÖNTEM: Mayıs 2022 ve eylül 2022 arasında böbrek ve proksimal üreter taşı nedeniyle merkezimizde ESWL, RIRS ve PNL yapılan hastalar geriye dönük olarak değerlendirildi. Taş boyutları 1,5 cm altında olan ve 2,5 cm üzerinde olan hastalar, taşının Hounsfield ünitesi 1000'in üzerindeki hastalar, alt kaliks taşı olan hastalar dışlandı. Hastalar uygulanan tedavi yöntemine göre 3 gruba ayrıldı. 1. grup ESWL, 2. grup RIRS ve 3. grup PNL olarak gruplandı. Grupların taşsızlık ve işlem sonrası komplikasyon oranları kaydedildi. Taşsızlık için işlem sonrası opak taşlarda DÜSG, opak olmayan taşlarda BT kullanıldı. Taşsızlık olarak görüntüleme yöntemlerinde <4mm taş olması veya hiç taş olmaması kabul edildi. Komplikasyonlar modifiye Clavien yöntemine göre sınıflandı. İstatistiksel analiz için ANOVA ve ki-kare testleri kullanıldı. P değeri anlamlı olarak 0,05 değeri kabul edildi.

BULGULAR: Her 3 grupta da 40ar hasta yer aldı. Gruplarda hastaların yaş ortalamaları (42,6±10,5; 43,2±14,6; 43,8±10,8 p=,051), taş boyutları (16,9±2,2; 19,9±3,3; 21±3 p=,082) ve taşların Hounsfield değerlerinde(837±159; 800±171; 832±155 p=,348) anlamlı fark izlenmedi. 1. grupta 26(%65) hastada taş pelviste, 8 (%20) hastada taş üst veya orta kalikste, 6(%15) hastada ise taş proksimal üreterde; 2. grupta 21 (%52,5) hastada taş pelviste, 9(%22,5) hastada taş üst veya orta kalikste, 10(%25) hastada ise taş proksimal üreterde; 3. grupta 19 (%47,5) hastada taş pelviste,19 (%47,5) hastada taş üst veya orta kalikste,2(%5) hastada ise taş proksimal üreterde bulunuyordu. Hidronefroz 1. grupta 5 (%12,5) hastada bulunmazken 18(%45) hastada grade 1, 11 (% 27,5) hastada grade 2; 6 (%15) hastada grade 3 hidronefroz vardı. Hidronefroz 2. grupta 14(%35) hastada bulunmazken 11(%27,5) hastada grade 1, 11 (% 27,5) hastada grade 2; 11(%27,5) hastada grade 3 hidronefroz vardı. Hidronefroz 3. grupta 25(%62,5) hastada bulunmazken 11(%27,5) hastada grade 1, 3(%7,5) hastada grade 2; 6 1(%2,5) hastada grade 3 hidronefroz vardı. 1. grup ve diğer gruplar arasında rezidü taşı kalan hastalar arasında (28(%70), 8(%20), 8 (%20) p<0,001) anlamlı fark gözlendi. Modifiye Clavien skorlarına göre gruplar Clavien 1-2 ve Clavien 3-4-5 olanlar olarak incelendiğinde gruplar arası anlamlı fark gözlenmedi (40 (%100), 36 (%90), 40 (%100) p=0,016).

SONUÇ: Çalışmamızda PNL ve RIRS uygulanan hastalarda ESWL uygulanan hastalara kıyasla taşsızlık oranları anlamlı yüksek hesaplandı. Değerlendirilen hastaların hepsinin taşı ESWL'ye uygun olmakla birlikte PNL ve RIRS tercih edilen olgularda minimal komplikasyon ile daha yüksek taşsızlık oranının mümkün olduğunu gördük. Bu üç yöntem de kılavuz tarafından uygun bulunsa da çalışmamızda minimal invaziv yöntemlerin ESWL'ye üstün olduğu gösterilmiştir.

Anahtar Kelimeler: ESWL, RIRS, PNl, STONE-FREE

Comparison of ESWL, RIRS and PNL in the treatment of patients with 1.5-2.5 cm Hounsfield unit stones less than 1000

Mehmet Şahin, Emin Taha Keskin, Batu Akalın
Başakşehir Çam and Sakura City Hospital, Department of Urology, Istanbul

OBJECTIVE: Comparison of ESWL, RIRS or PNL stone-free and complication rates in patients with 1.5-2.5 cm kidney upper and middle calyces, pelvis renalis and proximal ureter stones with Hounsfield unit below 1000.

MATERIAL-METHODS: Patients who underwent ESWL, RIRS and PNL in our center between May 2022 and September 2022 due to kidney and proximal ureteral stones were evaluated retrospectively. Patients with stone sizes less than 1.5 cm and over 2.5 cm, patients with a Hounsfield unit of stone over 1000, and patients with lower calyceal stones were excluded. The patients were divided into 3 groups according to the treatment method applied. Group 1 was grouped as ESWL, group 2 as RIRS and group 3 as PNL. Stone-free and postoperative complication rates of the groups were recorded. DUSG was used for opaque stones and CT was used for non-opaque stones after the procedure for stone free. Stone-free was accepted as stones <4 mm or no stone seen in imaging methods. Complications were classified according to the modified Clavien method. ANOVA and chi-square tests were used for statistical analysis. A P value of 0.05 was accepted as significant.

RESULTS: There were 40 patients in each of the 3 groups. Mean age of the patients in the groups (42.6±10.5; 43.2±14.6; 43.8±10.8 p=.051), stone sizes (16.9±2.2; 19.9±3 No significant difference was observed in Hounsfield values (837±159; 800±171; 832±155 p=.348) of stones and.3; 21±3 p=.082). In the 1st group, 26 (65%) patients had stones in the pelvis, 8 (20%) patients had stones in the upper or middle calyx, and 6 (15%) patients had stones in the proximal ureter; In group 2, 21 (52.5%) patients had stones in the pelvis, 9 (22.5%) patients had stones in the upper or middle calyx, and 10 (25%) patients had stones in the proximal ureter; In group 3, stone was located in the pelvis in 19 (47.5%) patients, in the upper or middle calyx in 19 (47.5%) patients, and in the proximal ureter in 2 (5%) patients. A significant difference was observed between the 1st group and the other groups (28 (70%), 8 (20%), 8 (20%) p<0.001) patients with residual stones. When the groups were analyzed as Clavien 1-2 and Clavien 3-4-5 according to the modified Clavien scores, no significant difference was observed between the groups (40 (100%), 36 (90%), 40 (100%) p=0.016).

CONCLUSION: In our study, stone-free rates were calculated to be significantly higher in patients who underwent PNL and RIRS compared to patients who underwent ESWL. Although all stones of the evaluated patients were suitable for ESWL, we found that a higher stone-free rate was possible with minimal complications in cases with PNL and RIRS preferred. Although these three methods were found to be appropriate by the guideline, our study showed that minimally invasive methods were superior to ESWL.

Keywords: ESWL, RIRS, PNL, STONE-FREE

Tablo 1

	ESWL (n:40)	RIRS (n:40)	PCNL (n:40)	P değeri
Rezidü taş(n, %)				
yok	12 (%30)	32(%80)	32(%80)	<0,001
var	28(%70)	8(%20)	8 (%20)	<0,001
Komplikasyon(n, %)				
Clavien 1-2	40 (%100)	36 (%90)	40 (%100)	0,016
Clavien 3-4-5	0 (%0)	4 (%10)	0 (%0)	0,016

Table 1

	ESWL (n:40)	RIRS (n:40)	PCNL (n:40)	P değeri
Residual stone(n, %)				
no	12 (%30)	32(%80)	32(%80)	<0,001
yes	28(%70)	8(%20)	8 (%20)	<0,001
Complications(n, %)				
Clavien 1-2	40 (%100)	36 (%90)	40 (%100)	0,016
Clavien 3-4-5	0 (%0)	4 (%10)	0 (%0)	0,016

SS-143

Ekstrakorporeal şok dalga tedavisi almak için başvuran veya bu tedavi önerilen ereksiyon bozukluklu hastalarda tedavi maliyetlerini kabul etme oranları

Yurdaer Kaynak
Eskişehir Özel Ümit Vişnelik Hastanesi Üroloji Kliniği, Eskişehir

AMAÇ: Erektil disfonksiyon nedeniyle ekstrakorporeal şok dalga terapi (EŞDT) almak istemiş veya önerilmiş ereksiyon bozukluklu (EB) hastalarda, tedavinin maliyetlerini kabul etme oranlarını karşılaştırmak.

Araç ve YÖNTEM: Eskişehir Özel Ümit Vişnelik Hastanesi Üroloji Kliniği'ne 17.12.2017 -21.12.2022 tarihleri arasında EB nedeniyle EŞDT tedavisi almak isteyen veya tarafımızca önerilen hastaların dosya kayıtları tarandı. Hastalar EŞDT'ye önceden karar vererek müracaat eden (Gurup A) ve tarafımızdan EŞDT önerilenler (Gurup B) olmak üzere 2 guruba ayrıldı. Her iki hasta gurubu tedavinin maliyetini kabul etmeleri açısından karşılaştırıldı.

BULGULAR: EŞDT tedavisi almaya karar vermiş ve tedaviyi almak için müracaat eden 274 hastadan 204'ü (% 74) tedavi için uygun görülmüştür (Gurup A). Kliniğimize EB yakınmasıyla başvuran 412 hastanın 316'sına (% 77) EŞDT tedavisi önerildi (Gurup B). A gurubundan (n=204) 145 hasta tedavi ücretini kabul ederek tedaviyi almışken (% 71), B gurubunda (n=316) ise 76 hastanın tedavi ücretini ödeyerek tedaviyi aldığı tespit edildi (% 24).

SONUÇ: EŞDT tedavisi için uygun olan pek çok hasta tedavi maliyetini ödeyemediği için bu tedaviyi alamamaktadır. Daha önceden kararını vererek tedaviyi almak için müracaat eden hastaların tedavi maliyetini karşılamada daha istekli oldukları görüldü. Sigorta kurumlarının tedavinin masraflarını ödeme kapsamı içine almasıyla tedavi masraflarını ödeyemediği için tedaviyi alamayan pek çok hastanın tedavisini sağlayacaktır.

Anahtar Kelimeler: Ereksiyon bozukluğu, ekstrakorporeal şok dalga tedavisi, maliyet,

Acceptance rates of treatment costs for erectile dysfunction patients who requested or were offered extracorporeal shock wave therapy

Yurdaer Kaynak
Clinic of Urology, Private Hospital of Umit Visnelik, Eskisehir

PURPOSE: To compare the acceptance rates of treatment expenses among patients with erectile dysfunction (ED) who have requested or been recommended extracorporeal shock wave therapy (ESWT) for ED.

MATERIALS-METHODS: Between 17.12.2017 and 21.12.2022, personal file records of patients at the Urology Clinic of Eskişehir Private Ümit Vişnelik Hospital who wished to get ESWT treatment for erectile dysfunction (ED) or who were suggested by us scanned. Patients were separated into two groups: those who voluntarily requested ESDT (Group A) and those who were recommended by us (Group B) (Group B). Regarding acceptance of treatment expenses, both patient groups were compared.

RESULTS: Out of 274 patients who decided to receive ESWT treatment and applied for treatment, 204 (74%) were deemed suitable for treatment (Group A, n=204). ESWT treatment was recommended for 316 (77%) of 412 patients who applied to our clinic with ED (Group B, n=316). While 145 (71%) patients in group A received the treatment by accepting the treatment fee, it was determined that 76 (24%) patients in group B received the treatment by paying the treatment fee.

CONCLUSION: Many patients who are eligible for ESWT treatment cannot receive this treatment because they cannot afford the cost of treatment. It was observed that the patients who applied to receive treatment by making a decision beforehand were more willing to cover the cost of treatment. As insurance organizations cover the expenses of therapy, many people who are unable to receive care due to inability to pay will be able to receive care.

Keywords: Cost, erectile dysfunction, extracorporeal shock wave therapy,

SS-144

Ürodinami sırasında dinletilen akan su sesinin anksiyete ve ürodinamik parametrelere etkisi

Yeliz Çulha[1], Ezgi Seyhan Ak[2], Mehmet Gökhan Çulha[3]
[1]İstanbul Üniversitesi-Cerrahpaşa Florence Nightingale Hemşirelik Fakültesi, Hemşirelik Esasları Anabilim Dalı
[2]İstanbul Üniversitesi-Cerrahpaşa Florence Nightingale Hemşirelik Fakültesi, Cerrahi Hastalıkları Hemşireliği Anabilim Dalı
[3]Prof. Dr. Cemil Taşçıoğlu Şehir Hastanesi, Üroloji Kliniği

AMAÇ: Bu çalışma, ürodinami sırasında hastalara akan su sesi dinletmenin hastanın anksiyete ve basınç-akış çalışmasındaki parametrelerine etkisinin belirlenmesi amacıyla planlanmıştır.

YÖNTEM: Yarı deneysel tasarımında planlanan çalışmanın evrenini, Eylül 2022-Ocak 2023 tarihleri arasında İstanbul'da bir şehir hastanesinin Üroloji Polikliniği'nde ürodinami uygulanacak hastalar, örneklemini ise 30 deney, 30 kontrol grubu olmak üzere toplam 60 hasta oluşturdu. Deney grubu hastalara, basınç akım çalışması sırasında akıllı telefondan akan su sesi dinletildi, kontrol grubunda yer alan hastalara ise ürodinami sırasında herhangi bir girişim uygulanmadı. Her iki grupta yer alan hastaların ürodinami öncesi, sırası ve sonrası hissettiği anksiyete düzeyi Vizüel Analog Skala ile değerlendirildi. Basınç akım çalışması sırasında hastaların komut ile miksiyon yapıp yapmadığı değerlendirildi, maksimum akım hızı (qmax) ve maksimum akım hızındaki detrusor basıncı (pdetQmax) ölçüldü. Bu değerler kullanılarak mesane çıkım tıkanıklığı indeksi (bladder outlet obstuction index) (pdetQmax-2 qmax) ve mesane kontraktilite indeksi (bladder contractility index) (pdetqmax+ 5Qmax) hesaplandı.

BULGULAR: Basınç akım çalışması sırasında akıllı telefondan akan su sesi dinletilen deney grubu hastalarda; ürodinami sırası ve sonrası anksiyete düzey puan ortalamalarının kontrol grubu hastalara göre istatistiksel olarak anlamlı derecede daha düşük olduğu saptandı ($p<0.001$). Deney grubu hastalarda, mesane kontraktilite indeksi puan ortalamalarının kontrol grubu hastalara göre istatistiksel olarak anlamlı derecede daha yüksek olduğu ($p<0.001$), basınç akım çalışması sırasında kateter ile miksiyon yapma durumlarının ise kontrol grubu hastalara göre istatistiksel olarak anlamlı düzeyde daha fazla olduğu saptandı ($p<0.001$).

SONUÇ: Ürodinami sırasında akan su sesi dinletmenin hastalardaki anksiyetenin azaltılması ve basınç-akış çalışması sırasında miksiyon yapma üzerinde olumlu etkisinin olduğu belirlendi.

Anahtar Kelimeler: Ürodinami, anksiyete, basınç akım çalışması, miksiyon, mesane kontraktilitesi

The effect of running water sound played during urodynamics on anxiety and urodynamic parameters

Yeliz Çulha[1], Ezgi Seyhan Ak[2], Mehmet Gökhan Çulha[3]
[1]Istanbul University-Cerrahpaşa Florence Nightingale Faculty of Nursing, Department of Nursing Fundamentals
[2]Istanbul University-Cerrahpaşa Florence Nightingale Faculty of Nursing, Department of Surgical Diseases Nursing
[3]Prof. Dr. Cemil Taşçıoğlu City Hospital, Urology Clinic

OBJECTIVE: This study was planned to determine the effect of listening to the sound of running water during urodynamics on the patient's anxiety and parameters in the pressure-flow study.

METHOD: The population of the study, which was planned in a quasi-experimental design, consisted of patients who will undergo urodynamics in the Urology Polyclinic of a city hospital in Istanbul between September 2022 and January 2023, and the sample consisted of 60 patients, 30 of which were in the experimental group and 30 in the control group. During the pressure flow study, the patients in the experimental group listened to the sound of running water from a smartphone, while the patients in the control group did not undergo any intervention during urodynamics. The level of anxiety felt by the patients in both groups before, during and after urodynamics was evaluated with the Visual Analogue Scale. During the pressure flow study, it was evaluated whether the patients emptied on command, and the maximum flow velocity (qmax) and the detrusor pressure at the maximum flow velocity (pdetQmax) were measured. Bladder outlet obstruction index (pdetQmax-2 qmax) and bladder contractility index (pdetqmax+ 5Qmax) were calculated using these values.

RESULTS: In the experimental group patients who listened to the sound of running water from a smart phone during the pressure flow study; Anxiety level mean scores during and after urodynamics were found to be statistically significantly lower than the control group patients ($p<0.001$). It was found that the mean bladder contractility index score in the experimental group patients was statistically significantly higher than the control group patients ($p<0.001$), and the cases of micturing with a catheter during the pressure flow study were statistically significantly higher than the control group patients (p. <0.001).

CONCLUSION: It was determined that listening to the sound of running water during urodynamics had a positive effect on reducing anxiety in patients and micturition during pressure-flow study.

Keywords: Urodynamics, anxiety, pressure flow study, micturition, bladder contractility

SS-145

Huzurevinde Yaşayan Yaşlı Bireylerde Üriner İnkontinans Farkındalığı ve Sağlık Arama Davranışlarının İncelenmesi

Yeliz Çulha[1], Sevinç Yıldırım[2], Funda Büyükyılmaz[1]
[1]İstanbul Üniversitesi-Cerrahpaşa, Florence Nightingale Hemşirelik Fakültesi, Hemşirelik Esasları Ana Bilim Dalı, İstanbul
[2]T.C. Darülaceze Başkanlığı

AMAÇ: Bu çalışma, huzurevinde yaşayan yaşlı bireylerde üriner inkontinans farkındalığı ve sağlık arama davranışı arasındaki ilişkinin belirlenmesi amacıyla planlanmıştır.

YÖNTEM: Tanımlayıcı tasarımında planlanan çalışmanın örneklemini, Ekim 2022-Ocak 2023 tarihlerinde İstanbul'da bir huzurevinde yaşayan 65 yaş ve üzeri bireyler oluşturdu (N=120). Veriler, "Yapılandırılmış Soru Formu", "İnkontinans Farkındalık Ölçeği", "Sağlık Arama Davranışı Ölçeği" ile toplandı. Veriler, çalışmaya katılmayı kabul eden yaşlı bireylerden, araştırmacı tarafından (first author) yüz yüze görüşme yöntemi ile toplandı. Verilerin analizinde tanımlayıcı istatistiksel yöntemler, t-test, ki-kare test, ANOVA ve Pearson korelasyon test kullanıldı.

BULGULAR: Çalışmaya dahil edilen yaşlı bireylerin özellikleri incelendiğinde; çoğunluğunun (%70) erkek, yaş ortalamalarının 65.71±8.49 yıl olduğu, %70'inin idrar kaçırdığı, %57.5'inin öksürürken veya hapşırırken idrar kaçırdığı, %52.5'inin günlük aktiviteleri sırasında idrar kaçırdığı, %40'ının günde bir kez ve ayda bir veya birkaç kez idrar kaçırdığı, %62.5'inin idrar kaçırmaya ilişkin ped/bez kullandığı, idrar kaçırma süresi ortalamasının 42.75±53.53 ay olduğu, %87.5'inin pelvik taban kas egzersizlerini bilmediği ve %97.5'inin ise pelvik taban kas egzersizlerini uygulamadığı saptandı. Yaşlı bireylerin Üriner İnkontinans Farkındalık Ölçeği'nin Sağlık Sorunu Olarak Kabulünü Engelleyen Faktörler alt boyut puan ortalaması 17.38±5.28, Üriner İnkontinansla Başetme 19.90±3.25, Sağlık Motivasyonu 18.38±4.16, Kısıtlanma 7.68±2.63, İdrar Kaçırma Korkusu 13.38±3.65 olduğu, Sağlık Arama Davranışı Ölçeği Online Sağlık Arama faktörü puan ortalaması 14.83±7.13, Profesyonel Sağlık Arama 12.13±1.88, Geleneksel Sağlık Arama 11.30±2.13 olduğu görüldü. Yaşlı bireylerin İnkontinans Farkındalıkları ile Sağlık Arama Davranışı arasındaki ilişki incelendiğinde, İnkontinans Farkındalık Ölçeği puan ortalaması ile Sağlık Arama Davranışı puan ortalaması arasında istatistiksel olarak anlamlı bir ilişki olduğu görüldü ($p<0,05$). Ayrıca kadın cinsiyet, idrar kaçırma varlığı-sıklığı ve ped/bez kullanımının, üriner inkontinans farkındalığı ve sağlık arama davranışı üzerinde etkili değişkenler olduğu belirlendi.

SONUÇ: Yaşlı bireylerin üriner inkontinans farkındalıklarının orta düzey, sağlık arama davranışlarının orta-yüksek düzeyde olduğu görüldü. Huzurevinde yaşayan yaşlı bireylerin üriner inkontinans durumlarının ve inkontinansa ilişkin farkındalıklarının belirlenmesi, bireylerin üriner inkontinans ile baş etmelerine yönelik yaklaşımların uygulanmasına olanak sağlayacaktır.

Anahtar Kelimeler: Yaşlı Bireyler, Üriner İnkontinans Farkındalığı, Sağlık Arama Davranışları

Investigation of Urinary Incontinence Awareness and Health Seeking Behaviors in Elderly People Living in Nursing Homes

Yeliz Çulha[1], Sevinç Yıldırım[2], Funda Büyükyılmaz[1]
[1]Istanbul University-Cerrahpaşa Florence Nightingale Faculty of Nursing, Fundamentals of Nursing Department
[2]T.R. Darulaceze Presidency

AIM: This study was planned to determine the relationship between urinary incontinence awareness and health-seeking behavior in elderly individuals living in nursing homes.

METHOD: The sample of the study, which was planned in descriptive design, consisted of individuals aged 65 and over living in a nursing home in Istanbul between October 2022 and January 2023 (N=120). Data were collected with the "Structured Questionnaire", "Incontinence Awareness Scale", and "Health Seeking Behavior Scale". Data were collected by the researcher (first author) face-to-face interview method from elderly individuals who agreed to participate in the study. Descriptive statistical methods, t-test, chi-square test, ANOVA and Pearson correlation test were used in the analysis of the data.

RESULTS: When the characteristics of the elderly individuals included in the study were examined; majority of them (70%) were male, their mean age was 65.71±8.49 years, 70% had urinary incontinence, 57.5% had urinary incontinence while coughing or sneezing, 52.5% had urinary incontinence during their daily activities, 40% of them leak urine once a day and once or several times a month, 62.5% of them used pads/cloths related to urinary incontinence, mean duration of urinary incontinence was 42.75±53.53 months, 87.5% did not know pelvic floor muscle exercises and 97.5% did not practice pelvic floor muscle exercises. The mean score of Factors Preventing the Acceptance as a Health Problem that Incontinence Awareness Scale is sub-dimension was 17.38±5.28, Coping with Urinary Incontinence is 19.90±3.25, Health Motivation was 18.38±4.16, Restriction was 7.68±2.63, Fear of Urinary Incontinence was 13.38±3.65, Health Seeking Behavior Scale Online Health Search factor mean score was 14.83±7.13, Professional Health Seeking 12.13±1.88, and Traditional Health Seeking 11.30±2.13. When the relationship between Incontinence Awareness and Health Seeking Behavior of elderly individuals was examined, it was observed that there was a statistically significant relationship between the Incontinence Awareness Scale mean score and the Health Seeking Behavior mean score ($p<0.05$). In addition, female gender, presence-frequency of urinary incontinence and use of pads/cloths were found to be effective variables on urinary incontinence awareness and health-seeking behavior.

CONCLUSION: It was observed that the awareness of urinary incontinence of the elderly individuals was moderate, and their health-seeking behaviors were moderate-high. Determining the urinary incontinence status and awareness of elderly individuals living in nursing homes will enable the implementation of approaches for individuals to cope with urinary incontinence.

Keywords: Elderly Individuals, Urinary Incontinence Awareness, Health Seeking Behaviors

POSTER SUNUMLAR

PP-01

Nadir Görülen Bir Olgu: üreteroinguinal herniasyona bağlı böbrek fonksiyonu kaybı

Kemal Ertaş[1], Cemalettin Durgun[2]
[1]Memorial Dicle Hastanesi Üroloji klniği
[2]Memorial Dicle hastanesi genel cerrahi klniği

GİRİŞ: İnguinal hernilere eşlik eden mesane herniasyonu (MH) insidansı %1-4'tür. tüm erişkin inguinal herni vakalarının arasında, üreteroinguinal herniasyon çok nadir görülen bir durumdur. üreteral herniasyon ilk olarak 1880'de Leroux tarafından otopsi raporu olarak bildirilmiştir. Yüzlerce hidronefrozlu üreteroinguinal herniasyon bildirilmesine rağmen ileri dercede böbrek fonksiyon kaybına neden olan üretero inguinal herniasyon son derece nadir görülen bir durumdur. Bu hastalarda idrar yapma zorluğu, inguinal ağrı, ipsilateral hemiskrotumun şişmesi ve işeme sonrasında skrotumun şişliğinin azalması gibi belirtiler görülebilir. En sık görülen risk faktörleri yaşlanma,Obezite ve mesane çıkım obstrüksiyonudur. Mesane ve/ veya üreterovezikal bileşke inguinal kanal ve skrotuma tamamen fıtıklaştığında idrara çıkmayı engelleyebilir, hidronefroza sebep olabilir, mesane nekrozu gelişebilir. Görüntülemede bilgisayarlı tomografı (BT) ideal görüntüleme yöntemidir Burada bilateral inguinal hernisi olan hastanın değerlendirmek için çekilen bilgisayarlı tomografı (BT) sırasında keşfedilen sağ hidronefroza ve ileri derecede böbrek fonksiyon kaybına yol açan sağ üreteroinguinal herniasyon vakasını sunuyoruz.

OLGU: 80 yaşında erkek hasta genel cerrahi polikliniğine her iki kasıkta ağrı ve şişlik yakınmaları ile başvurdu. Hastanın 5 aydır bilateral skrotal şişliği mevcuttu. Öyküsünden 2 kez sağ inguinal herni cerrahisi geçirdiği öğrenildi. Hastanin fizik muayenesinde bilateral irredükte inguinal herni saptandı. Yapılan BT' de sağ böbrekte ileri derecede hidronefroz ve böbrek parankim kaybı ile birlikte sağ üreterin inguinal kanal seviyesine kadar dilate olduğu bu seviyenin altında normal olduğu,sağda herniye barsak ansları ve Solda Herni kesesinde bağırsak ansları ile birlikte mesanenin anetrolateral duvarının olduğu gözlendi. Preoperatif çekilen böbrek sintigrafisinde sağ böbrekte ileri dercede fonksiyon kaybı olduğu ve total fonksiyona katkısının %10 olduğu tespit edildi. Ameliyatta sağda redükte edilemeyen, içerisinde bağırsak segmenti ve inguinal kanalda sıkışmış obstrükte dilate sağ üreter izlendi. Sağ üreter inguinal kanal seviyesinde disseke edilerek sıkıştığı alandan kurtarıldı. Sağ üreter açıldı hidronefrotik böbreğin boşaldığı gözlendi takiben dJ stent konularak korundu.Solda ise mesanenin anterolateral duvarını içeren inguinal herni kesesi izlendi. Herni kesesi içerisinde barsak ansları ve mesane duvarı sağlam izlendi. Sondalı olarak takip edilen hasta postoperatif (PO) 2.günde taburcu edildi. PO-10.günde bakılan usgde sağ böbreğin hidronefrotik görünümün kaybolduğu ancak böbrekte ileri dercede parankim kaybı ile birlikte atrofi geliştiği gözlendi.

SONUÇ: Sonuç olarak üreteroinguinal herni çok nadir görülen bir durum olup çoğunlukla asemptomatik oldukları için preoperatif tanı konması zordur. Bu vakada sunulduğu gibi Herni kesesindeki organların obstrüksiyonu nedeniyle belirtiler gösterebilir hatta organ kaybına yol açabilir.

Tanıda sadece herniasyonu saptamak için değil aynı zamanda hidronefroz gibi ilişkili patolojileri göstermek açısından tercih edilen görüntüleme BT olmalıdır.

Anahtar Kelimeler: üreteroİnguinal Herni, hidronefroz,böbrek fonksiyon kaybı

A Rare Case: Loss of kidney function due to ureteroinguinal herniation

Kemal Ertaş[1], Cemalettin Durgun[2]
[1]Memorial Dicle Hospital urology
[2]Memorial Dicle hospitam department of general surgery

İntroduction: The incidence of bladder herniation (MH) accompanying inguinal hernias is 1-4%. Among all adult cases of inguinal hernia, ureteroinguinal herniation is a very rare condition. Ureteral herniation was first reported at autopsy by Leroux in 1880. Although hundreds of ureteroinguinal herniations with hydronephrosis have been reported, uretero-inguinal herniation is an extremely rare condition that causes severe renal dysfunction. The most common risk factors are aging, obesity and bladder outlet obstruction. When the bladder and/or ureterovesical junction herniates completely into the inguinal canal and scrotum, it may prevent urination, cause hydronephrosis, and bladder necrosis may develop. Computed tomography (CT) is the ideal imaging modality for imaging. Here we present a case of right ureteroinguinal herniation, which was discovered during the evaluation of a patient with bilateral inguinal hernia, which resulted in right hydronephrosis and severe renal dysfunction.

CASE: An 80-year-old male patient was admitted to the general surgery outpatient clinic with complaints of pain and swelling in both groins. The patient had bilateral scrotal swelling for 5 months. It was learned from his history that he had undergone right inguinal hernia surgery twice. In the physical examination of the patient, bilateral irreducible inguinal hernia was detected. In the CT performed, it was observed that the right kidney was dilated to the level of the inguinal canal, with severe hydronephrosis and renal parenchyma loss, and it was normal below this level, herniated bowel loops on the right and the anetrolateral wall of the bladder with intestinal loops in the hernia sac on the left. Preoperative renal scintigraphy revealed severe loss of function in the right kidney and its contribution to the total function was 10%. In the operation, an obstructed dilated right ureter, which could not be reduced on the right, stuck in the intestinal segment and inguinal canal, was observed. The right ureter was dissected at the level of the inguinal canal and freed from the area where it was stuck. The right ureter was opened. The hydronephrotic kidney was observed to be emptied, and then it was protected by placing a dJ stent. On the left, the inguinal hernia sac containing the anterolateral wall of the bladder was observed. Intestinal loops and bladder wall were observed intact in the hernia sac. The patient, who was followed up with a probe, was discharged on the 2nd postoperative day (PO). On USG performed at PO-10 days, it was observed that the hydronephrotic appearance of the right kidney disappeared, but atrophy developed in the kidney with severe parenchyma loss.

CONCLUSION: In conclusion, ureteroinguinal hernia is a very rare condition and it is difficult to diagnose preoperatively because they are mostly asymptomatic. As presented in this case, it may show symptoms due to the obstruction of the organs in the hernia sac and even lead to organ loss.

CT should be the imaging of choice in diagnosis, not only to detect herniation but also to show associated pathologies such as hydronephrosis.

Keywords: ureteroinguinal hernia, hydronephrosis, renal function loss

Üreter ve mesane herniasyonu / Üreter and mesane herniation

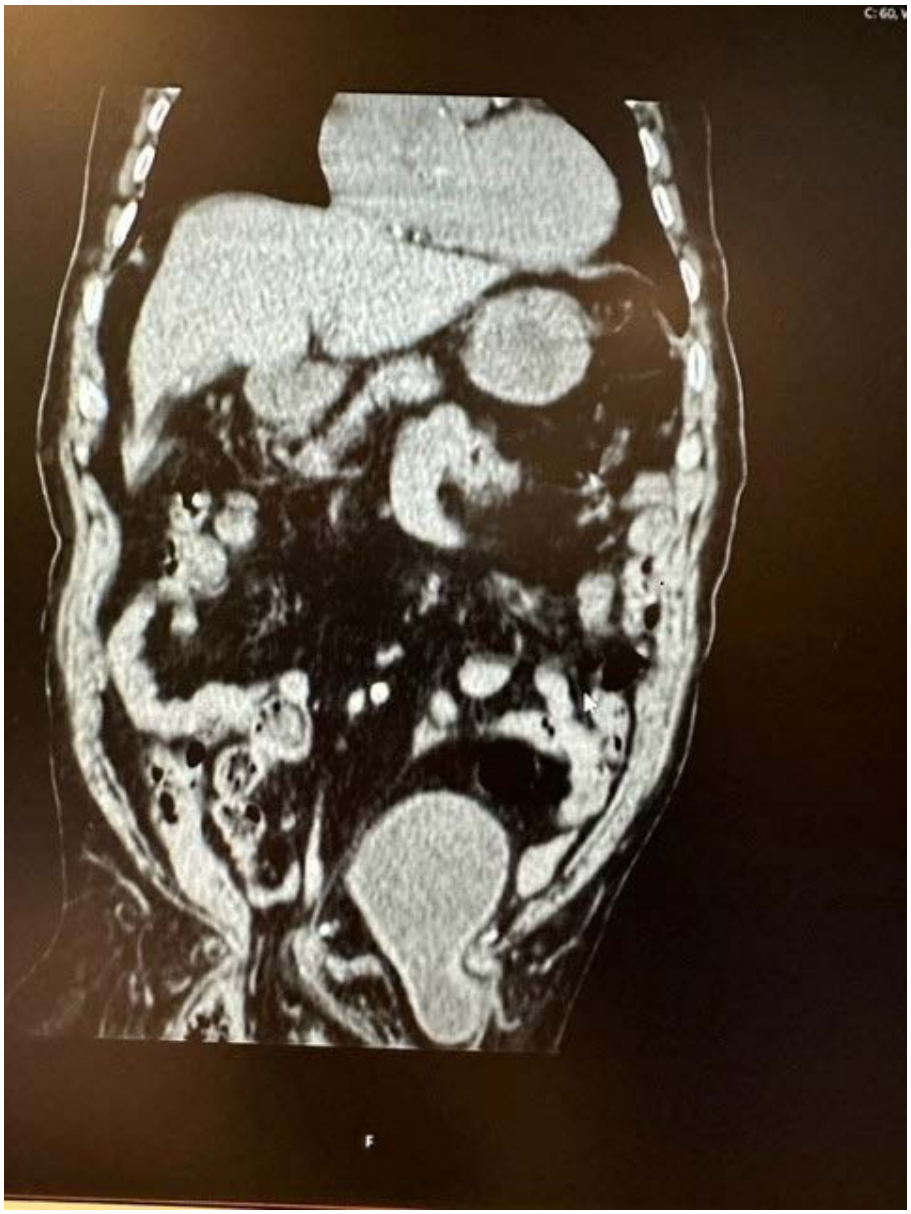

PP-02

Kronik İdrar Retansiyonu ile Birlikte Olan Mesane Divertikülünün İliak Vene Basısı Sonrası Oluşan Alt Ekstremite Ödemi

Burak Yılmaz, Miraç Ataman, Ercan Yuvanç
Kırıkkale Üniversitesi, Üroloji Ana Bilim Dalı, Kırıkkale

Kronik idrar retansiyonu tedavi almayan infravezikal patolojik durumlar ve nörojen mesaneye sekonder ortaya çıkar. Bu miksiyon defekti zaman içerisinde beraberinde mesane divertikülü oluşumuna sebebiyet verebilir. Ender görülen bir durum olan retansiyon ile beraber olan mesane divertikülünün iliak venlere basısı sonrası görülen alt ekstremitede ödem ve sonda takılması sonrasında ödemin gerilemesini olgumuzda sunduk.78 yaşında erkek hasta ileri derecede alt üriner sistem semptomlar ile başvurdu. Medikal tedavi almıyordu. Hastanın şikayetleri arasında yakın zamanda sol alt ekstremitede belirgin şişlik,ağrı, dolgunluk hissi vardı. Hastanın diyabet ve hipertansiyon hastalıkları kontrol altındaydı. Hastanın serum; ÜRE:17, KREATİN: 1.03,GFR: 74, PSA: 5.6, TİT: leu: +3, bld:+1, hasta üroflow testi yapamadı ve 877 cc rezüdü idrarı vardı. Hastanın USG'de mesane sol lateral duvarda 67*41 mm boyutunda içerisinde hareketli ekojeniteler barındıran divertikül izlenmiştir. Mesane duvar kalınlığı artmış olmakla birlikte trabeküle görünümde ve prostat hacmi:88 cc idi. Bilateral böbrekler doğal izledi. BT'de mesane duvar kalınlığı 17 mm, sol lateral duvar komşuluğunda 69*46,5 mm boyutunda divertikül izlenmiştir. Bilateral alt ekstremite derin, perforan ve yüzeyel doppler usg'de herhangi bir patoloji izlenmemiştir. Hastaya 18 f foley kateter takıldı. 2 hafta kateterle birlikte medikal tedavi verildi, sonrasında katateri çıkartıldı. Yapılan üroflowmetride(UF) idrar akım hızı:12/8, rezüdü idrar 200 ölçüldü. Sol alt ekstremite ödemininin düzeldiği gözlendi. Ürodinamik çalışmada hiperkompliyan, hiporeflesif, hiposensitif mesane bulguları ile uyumlu sonuçları vardı. Hastaya gerekli bilgiler verilip onamı alınarak Transvezikal Prostatektomi+Mesane Divertikülektomi ameliyatı yapıldı. Postop takibinde hastanın sondası çekildikten sonra UF: 17/12 PMR:80 cc ölçüldü. Spesimen prostatik adenom, divetikül ise kronik mesane inflamasyonu ile uyumluydu. Hastanın postop takiplerinde alt ekstremite ödemi gelişmemiştir. Yüksek basınçlı kronik idrar retansiyonu 800 ml'den fazla mesane hacmi ve >30 mm Hg intravezikal basınç ile ilişkili işemenin sürdürülmesi olarak tanımlanmıştır. Yüksek basınçlı kronik retansiyon akut retansiyona ve böbrek yetmezliğine ilerleyebilir. Mesane divertikülleri, kronik mesane çıkış obstrüksiyonu olan hastalarda sık görülen bulgulardır ve sayı, boyut ve yerleşim açısından büyük farklılıklar gösterebilir. Bizim olgumuzda da alt ekstremitede ödem ve sonda sonrası düzelmeyi mesane divertikülünün kronik idrar retansiyonu nedeni ile sol iliak vene kompresyonuna bağladık. İliak damarların distandü mesane tarafından komprese olmasına sekonder alt ekstremitede ödemin oluştuğu literatürde birkaç vaka rapor edilmiştir. Bu vakaların bph, prostat kanseri, üretral darlık ve nörojen mesane nedenlerine bağlı oluştuğu görülmüştür. Hastamızdaki klinik tablonun patolojisinde ileri derece benign prostat hiperplazisine sekonder olduğu düşünülen büyük mesane divertikülünün olması diğer vakalardan farkını ortaya koymuştur. Kronik idrar retansiyonu ile birlikte mesane divertikülünün neden olduğu basıya bağlı alt ekstremite ödemi ulaşabildiğimiz kadarıyla literatürde sadece 1 kez 2012 yılında yayınlanmıştır.Kronik idrar retansiyonunu ile birlikte alt ekstremite ödemi nadir karşılaşılan bir durumdur. Alt ekstremite ödemi ile başvuran ve doppler usg patolojisi olmayan hastalarda rutin batın muayenesi ve aüss sorgulanması unutulmamalıdır

Anahtar Kelimeler: alt üriner sistem semptomları, iliak ven basısı, kronik idrar retansiyonu, mesane divertikülü

Kronik İdrar Retansiyonu ile Birlikte Olan Mesane Divertikülünün İliak Vene Basısı Sonrası Oluşan Alt Ekstremite Ödemi

Burak Yılmaz, Miraç Ataman, Ercan Yuvanç
Kırıkkale University, Department of Urology, Kırıkkale

Kronik İdrar Retansiyonu ile Birlikte Olan
Mesane Divertikülünün İliak Vene Basısı
Sonrası Oluşan Alt Ekstremite Ödemi

Keywords: lower urinary tract symptoms, iliac vein compression, chronic urinary retention, bladder diverticulum

DİVERTİKÜLÜN İLİAK VENE BASISI / ILIAC VEIN PRESSURE OF DIVERTICULE

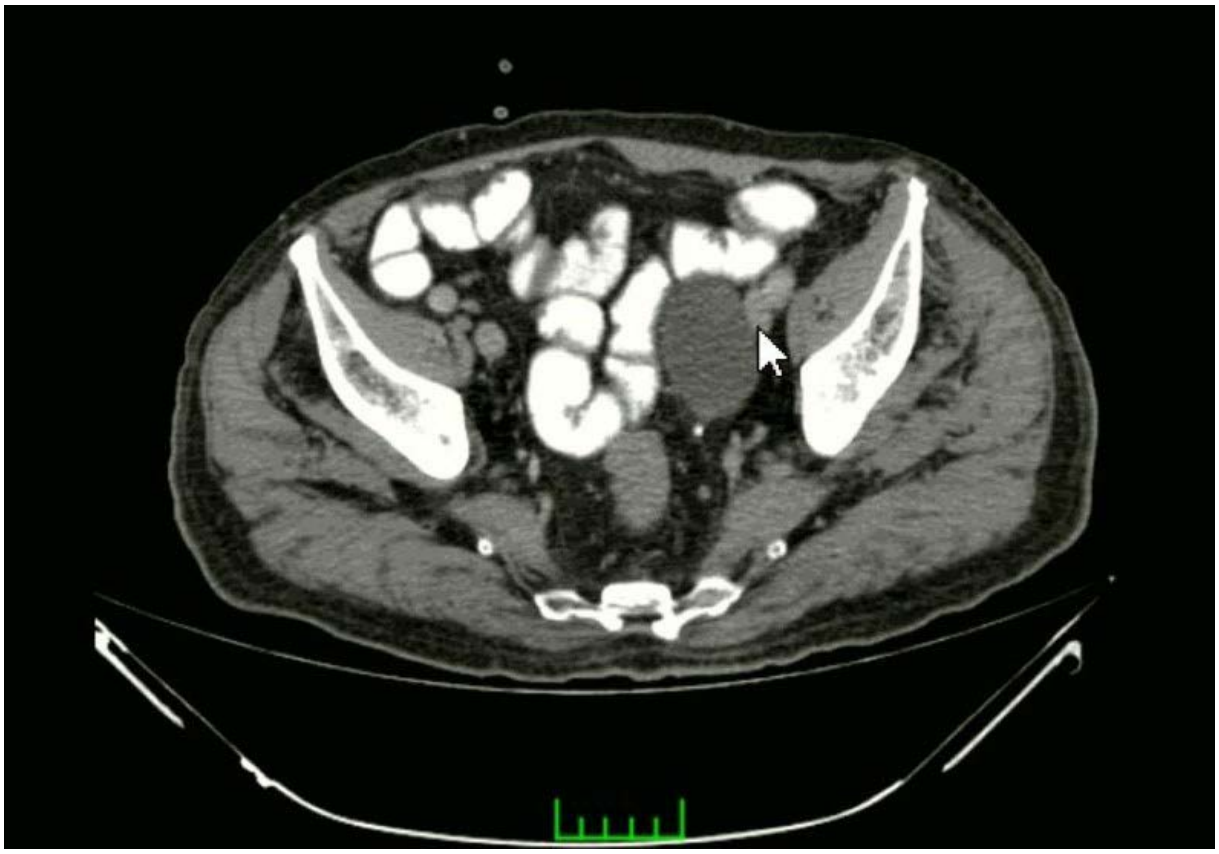

PP-03
Akut Üriner Retansiyon

Adem Utlu[1], Tugay Aksakallı[1], Sibel Güçlü Utlu[2], Ahmet Emre Cinislioğlu[1], Saban Oguz Demirdöğen[3], İbrahim Karabulut[1]
[1]Sağlık Bilimleri Üniversitesi Erzurum Bölge Eğitim ve Araştırma Hastanesi Üroloji Kliniği, Erzurum
[2]Sağlık Bilimleri Üniversitesi Erzurum Bölge Eğitim ve Araştırma Hastanesi Acil Tıp Kliniği, Erzurum
[3]Atatürk Üniversitesi Tıp Fakültesi Üroloji Kliniği, Erzurum

GİRİŞ-AMAÇ: Akut üriner retansiyon (AÜR) yoğun çabaya rağmen mesanenin boşaltılmamasından kaynaklanan ani başlayan suprapubik ağrı olarak bilinmektedir. Hasta; ister acil servise başvursun isterse poliklinik düzeyinde başvursun acil tedavi edilmesi gereken bir durumdur. Akut idrar retansiyonunun altında yatan patogenez genelde obstrüksiyona bağlı olsa da; enfeksiyon, nörolojik (omurilik yaralanması, MS.) veya diyabet gibi ek hastalıklar, akut travma, ilaç gibi etkenler de olabilir. Bu çalışma erkekler ve kadınlarda AÜR'nin değerlendirilmesi ve en iyi şekilde yönetilmesini sağlamaktır.

MATERYOL-METOD: Çalışmaya Mayıs 2022-Aralık 2022 tarihleri içerisinde AÜR nedeniyle acil servise ve üroloji polikliniğine başvuran toplam 138 hasta verileri değerlendirildi. Gebe hastalar ve çocuk hastalar çalışma dışı bırakıldı. 138 hastanın 21'i kadın (Grup 1) olup 117'si ise erkek (Grup 2) olarak not edildi. Hastaların altta yatan patolojileri hasta dosyalarından retrospektif olarak incelendi ve kayıt edildi.

BULGULAR: Grup 1 hastalarından alınan anamnezden 11'inde nörolojik hastalık, 4'ünde diyabet, 3'ünde yoğun idrar yolu enfeksiyonu, 3'ünde ise üretral karinkül gibi obstrüksiyona sebep olan etkenler tespit edilirken; Grup 2 hastaların ise 80'inde prostata bağlı, 17'sinde ise üretral darlıklara bağlı geliştiği tespit edildi. Diğer 20 hastanın ise 11'i nörolojik sebeplere bağlı, 3'ü posttravmaya bağlı, 2'si ilaca bağlı (psikiyatrik ilaç), 3'ünde ise diyabete bağlı olduğu görüldü. 1 hastada ise RT için fazla oral mayi alımına sekonder mesanenin aşırı gerilmesine bağlı olabileceği düşünüldü. Grup 1 hastaların yaş ortalaması 57 iken Grup 2 hastaların yaş ortalaması 75 olarak kaydedildi. Hastaların tamamına transüretral sonda veya suprapubik sonda konularak akut patolojiler giderildiği kaydedildi.

TARTIŞMA: AÜR mesane çıkım darlığı/yüksekliği veya distalinde kanal darlığı ve obstrüksiyona (prostat) bağlı olabileceği gibi nörojenik/detrüsor kas disfonksiyonu, iatrojenik, farmakolojik ve enfeksiyona bağlı olarak ortaya çıkabilmektedir. Kadınlara oranla daha çok erkek hastalarda görülmekle beraber bunun temel sebebi olarak erkeklerde iyi huylu prostat büyümesi (BPH) birinci sırada suçlanmaktadır. Yaş ile birlikte prevelansı artış göstermektedir. Kadınlarda ise daha çok ilerleyen yaşa bağlı detrusor kas disfonksiyonu ve nörolojik sebeplere bağlı gelişebilmekle beraber mesane çıkım obstrüksiyonu ve postoperatif (pubovajinal askı ameliyatı vb) hadiselere bağlı gelişmektedir.

SONUÇ: AÜR genellikle acil servise başvuran ve hemen tedavi edilmesi gereken bir durumdur. Hastalar akut durumları giderildikten sonra altta yatan patoloji aydınlatılarak kalıcı çözüm sağlanmalıdır.

Anahtar Kelimeler: Acil, obstruksiyon, prostat, retansiyon, kateterizasyon, üriner

Acute Urinary Retention

Adem Utlu[1], Tugay Aksakallı[1], Sibel Güçlü Utlu[2], Ahmet Emre Cinislioğlu[1], Saban Oguz Demirdöğen[3], İbrahim Karabulut[1]
[1]Health Sciences University Erzurum Regional Training and Research Hospital Urology Clinic, Erzurum
[2]Health Sciences University Erzurum Regional Training and Research Hospital Emergency Medicine Clinic, Erzurum
[3]Ataturk University Faculty of Medicine, Urology Clinic, Erzurum

INTRODUCTİON and AIM: Acute urinary retention (AUR) is known as sudden onset suprapubic pain caused by not emptying the bladder despite intense effort. Patient; It is a condition that needs to be treated urgently, whether it is applied to the emergency department or applied at the outpatient clinic level. Although the underlying pathogenesis of acute urinary retention is generally related to obstruction; infection, neurological (spinal cord injury, MS.) or additional diseases such as diabetes, acute trauma, and medication. This study aims to evaluate and best manage AUR in men and women.

MATERİAL-METHOD: The data of 138 patients who applied to the emergency department and urology outpatient clinic due to AUR between May 2022 and December 2022 were evaluated in the study. Pregnant patients and pediatric patients were excluded from the study. Of 138 patients, 21 were female (Group 1) and 117 were male (Group 2). The underlying pathologies of the patients were retrospectively analyzed from the patient files and recorded.

RESULTS: In the anamnesis taken from group 1 patients, factors causing obstruction such as neurological disease in 11, diabetes in 4, intense urinary tract infection in 3, and urethral caruncle in 3 were detected; In Group 2 patients, it was detected that it developed due to prostate in 80 and urethral strictures in 17 of them. Of the other 20 patients, 11 were due to neurological reasons, 3 were due to post-trauma, 2 were due to medication (psychiatric medication), and 3 were due to diabetes. In one patient, it was thought that it may be due to excessive stretching of the bladder secondary to excessive oral fluid intake for RT. The mean age of Group 1 patients was 57, while the mean age of Group 2 patients was 75. It was noted that acute pathologies were eliminated by placing a transurethral or suprapubic tube in all of the patients.

DISCUSSION: AUR may be due to bladder outlet stenosis/height or distal duct stenosis and obstruction (prostate), as well as neurogenic/detrusor muscle dysfunction, iatrogenic, pharmacological and infection-related. Although it is seen more in male patients than in females, benign prostate enlargement (BPH) is blamed first in men as the main reason for this. Its prevalence increases with age. In women, although it may develop due to detrusor muscle dysfunction and neurological reasons, it develops due to bladder outlet obstruction and postoperative (pubovaginal sling surgery, etc.) events.

CONCLUSION: AUR is a condition that usually presents to the emergency department and should be treated immediately. After the acute condition of the patients improves, the underlying pathology should be clarified and a permanent solution should be provided.

Keywords: emergency, obstruction, prostate, retention, catheterization, urinary

PP-04

Transrektal Prostat Biyopsinin Alt Üriner Sistem Ve Erektil Fonksiyonlara Etkisi

Rahmi Aslan, Kerem Taken, Muhammed Fatih Keleş, Mazlum Özkan
Van Yüzüncü yıl Üniversitesi Tıp Fakültesi Üroloji Kliniği, Van Türkiye

AMAÇ: Günümüzde prostat kanseri kesin tanısı için trans rektal ultrason rehberliğinde prostat biyopsisi altın standart olarak kabul edilmektedir ancak hem işlem sırasında hissedilen ağrı hem de işlem sonrasında Alt üriner sistem ve erektil fonksiyonlar üzerinde olumsuz ettikleri olduğu bildirilmiştir. Biz de bu çalışmada transrektal ultrasonografı eşliğinde alınan çoklu prostat biyopsilerinin alt üriner sistem ve erektil fonksiyonlara etkisini araştırmayı amaçladık.

MATERYAL-METOD: Bu çalışma 2020 -20121 tarihleri arasında polikliniğimiz de PSA 4 ng/ml' nin üzerine olan ve/veya anormal dijital rektal muayene bulgusu tespit edilen ve her birisinden 12 kor biyopsi alınan toplam 82 hasta alındı. Erektil fonksiyonları ve alt üriner sistem semptomlarındaki değişiklikleri belirlemek için uluslararası prostat semptom skoru ve uluslararası erektil fonksiyon indeksi (UEFİ) işlem öncesi ve işlem sonrası 1. 4. ve 8. haftada yüz yüze görüşme yolu ile doldurtuldu. Hastaların işlem öncesi ve işlem sonrası diğer demografik ve klinik verileri kaydedildi.

BULGULAR: Ortalama uluslararası semptom skoru(UPSS), biyopsi öncesi 10,12±3,21 olarak hesaplanırken biyopsi sonrası 1. 4. Ve 8 haftada sırası ile 18,3±2,6, 15,1±6,3 ve 12,8±5,5 olarak hesaplandı. UPSS deki bu değişim istatiksel olarak anlamlı bulundu ($p<0,05$). Ortalama UEFİ işlem öncesi 15,3±8,2 olarak tespit edilirken işlem sonrası 1. 4. Ve 8 haftalarda sırası ile 7,4±5,6, 10,8±7,2, 14,3±6,5 olarak hesaplandı. UEFİ deki bu değişimler 1. ve 4. Hafta için istatiksel olarak anlamı bulunurken ($p<0,05$) 8. haftadaki değişim istatiksel olarak anlamlı değildi ($p>0,05$).

SONUÇ: Transrektal prostat biyopsisi, alt üriner sistem fonksiyonlarında ve erektil fonksiyonlarda kısa-orta dönemde anlamlı oranda bozulmaya neden olmaktadır. Prostat biyopsi işlemi öncesi bu yan etkiler açısından hastalar bilgilendirilmelidir.

Anahtar Kelimeler: Transrektal ultrason,prostat biyopsisi,erektil fonksiyon

Effect Of Transrectal Prostate Biopsy On Lower Urinary System And Erectile Functions

Rahmi Aslan, Kerem Taken, Muhammed Fatih Keleş, Mazlum Özkan
Van Yüzüncü Yıl University, Faculty of Medicine, Department of Urology, Van Turkey

AIM: Transrectal ultrasound (TRUS)-guided biopsy has become the gold standard procedure to diagnose prostate carcinoma. However, it has been reported that this procedure have negative effects on the lower urinary tract and erectile functions and and causes pain and discomfort in many patients In this study, we aimed to investigate the effects of Transrectal ultrasound (TRUS)-guided biopsy on the lower urinary tract and erectile functions.

Material METHOD: This study was conducted in our outpatient clinic, between 2020-2021. A total of 82 patients in whom prostate cancer was suspected (PSA above 4 ng / ml and / or abnormal digital rectal examination findings) were assigned to undergo 12-core prostate biopsy The International Prostate Symptom Score and International Index of Erectile Function (IIEF) were completed before, and 1, 4 and 8 weeks after biopsy to measure changes in lower urinary system function and erectile function, Other demographic and clinical data of the patients before and after the procedure were recorded.

RESULTS: The mean international prostate symptom score (IPSS) was calculated as 10,12 ± 3,21 before the biopsy, while it was calculated for 1, 4 and 8 Weeks after biopsy 18,3±2,6, 15,1 ± 6,3 and 12,8 ± 5,5, respectively. These changes in IPSS were statistically significant ($p < 0.05$). Mean IIEF was 15,3 ± 8,2 before the procedure and it was calculated for 1, 4 and 8 Weeks after biopsy as 7,4 ± 5,6, 10,8 ± 7,2, 14,3 ± 6,5 respectively These changes in IIEF were statistically significant for the 1st and 4th weeks ($p < 0.05$) and the change in the 8th week was not statistically significant ($p > 0.05$).

Conclusıons: Transrectal prostate biopsy causes significant deterioration in the lower urinary tract functions and erectile functions in the short to mid-term period. Patients should be informed of these side effects before prostate biopsy.

Keywords: Transrectal ultrasound, prostate biopsy, erectile function

PP-05

Priapizmde tanı amacıyla penil renkli doppler ultrasonografi mi, kan gazı analizi mi tercih edilmelidir?: Olgu sunumu

Yusuf Kadir Topçu[1], Özgür Çınar[1], Fahri Yavuz İlki[1], Selçuk Sarıkaya[1], Mehmet Hamza Türkcanoğlu[2], Gökhan Yüce[2], Selahattin Bedir[1]
[1]Gülhane Eğitim ve Araştıma Hastanesi, Üroloji Ana Bilim Dalı, Ankara
[2]Gülhane Eğitim ve Araştıma Hastanesi, Radyoloji Ana Bilim Dalı, Ankara

Giriş : Priapizm seksüel stimülasyon olmadan persiste eden, uzamış ve yatışmayan ereksiyon durumudur. Etyolojide çeşitli hematolojik hastalıklar, enfeksiyonlar, nörojenik ve metabolik hastalıklar, çeşitli ilaçlar (intrakavernozal papaverin ve prostaglandin, alfa adrenerjik reseptör antagonistleri, bazı antipsikotik ve antidepresan ilaçlar vb.) ve travmalar yer almaktadır. İskemik, non- iskemik ve stuttering (tekrarlayan) olmak üzere üç alt tipe ayrılır. En sık, yaklaşık % 95 oranında iskemik alt tipi görülür. Hikaye, kan gazı çalışmaları ve doppler ultrasonografi(USG) ayrım için kullanılır. Tipik olarak iskemik priapizmde ağrılı ereksiyon hali mevcut iken yüksek akımlı priapizmde ağrı nadiren olmaktadır. Kavernozal kan gazı çalışmalarında iskemik priapizmde pH < 7,25, Pco2>60 mmHg, Po2<30 mmHg iken, yüksek akımlı priapizmde pH 7,4 Pco2<40 mmHg, Po2>90 mmHg dir. Yine doppler USG'de iskemik priapizmde çok az kan akımı izlenmekte veya izlenememektedir. Yüksek akımlı priapizmde ise kavernozal arteryel akım artmış veya normal olabilmektedir. Avrupa Üroloji Derneği 2022 kılavuzunda kavernozal kan gazı ve renkli doppler USG çalışmasını güçlü dereceden önermektedir. Çalışmamızda acil servise başvuran ve üroloji kliniğimize konsülte edilen dirençli bir yüksek akımlı priapizm olgusunun sunumu amaçlanmaktadır.

Olgu sunumu: 53 yaşında erkek hasta, yaklaşık 12 saattir süren ağrısız ereksiyon hali ile acil servise başvurdu. Başvuru anında yapılan biyokimyasal incelemesinde Hemoglobin 7,6 g/dl, Platelet 129 bin, kreatinin 5,86 mg/dl, üre 157 mg/dl, Glomerüler Filtrasyon Oranı 11 idi. Nefroloji tarafından değerlendirilen hasta yeni tanı kronik böbrek yetmezliği olarak değerlendirildi. Tarafımıza priapizm nedeniyle danışılan hastadan öncelikle renkli doppler USG planlandı ve Her iki korpus kavernozum hacimli ve heterojen görünümde gözlendi. Renkli dopler USG ile korpus kavernozumda kanlanma sinyali izlenmemiştir şeklinde raporlandı. Bunun üzerine penil blok, 19 G kelebek iğne kavernozal aspirasyon uyglandı ve kan gazı örneği alındı. Kan gazında pH 7,34, Po2 77 mmHg ve Pco2 25 mmHg olarak izlendi. Aspirasyon sonrası detümesans sağlanamadı ve tanıyı doğrulamak adına tekrar doppler USG ve kan gazı çalışıldı. Doppler USG'de tekrar kanlanma sinyali alınamadı, kan gazında ise yüksek akımlı priapizm ile uyumlu bulgular mevcut idi. Hastanın yeniden yapılan fizik muayenesinde(FM) önceki muayenede gözlenmeyen bir fistül hattı palpe edildi. Bu alanda palpasyonla yüksek basınçlı kan akımı palpe edildi ve ilgili alana kompresyon uygulandığında ereksiyonun sonlandığı gözlendi. Yüksek akımlı priapizm kabul edilen hasta girişimsel radyolojiye danışıldı ve anjiyografi uygulandı. Anjiyografide arteriokavernosal fistül lehine değerlendirilen koprus kavernozum düzeyinde kontrast madde blush'ı izlendi.Her iki penil arter otolog pıhtı ile embolize edildi.Kontrol anjiografilerde fistülün kapandığı ve yeterli embolizasyonun sağlanmış olduğu görüldü.İşlem komplikasyonsuz sonlandırıldı. FM'de penil detumesansın sağlanmış olduğu gözlendi. Detümesans sağlanan hasta bir gece takip edildi ve nefrolojiye gerekli tedavileri için devir edildi.

Sonuç: Avrupa Üroloji Derneği kılavuzunda priapizm alt tipi ayrımında kan gazından önce penil renkli doppler USG güçlü dereceden önerilmektedir. Literatür incelendiğinde penil renkli doppler USG'nin sensitivitesi %40 -100 spesifitesi ise %73'tür. Yapan kişiye bağlı bir tetkik olması en büyük dezavantajıdır. Tüm bu bilgilerin yanı sıra olgumuzda da görüldüğü gibi fizik muayenenin tanıya yön veren çok önemli bir ayrıntı olduğu, tedavide ise uygun hastalarda girişimsel radyoloji tarafından yapılan müdahalelerin oldukça etkin ve güvenilir olduğu anlaşılmaktadır.

Anahtar Kelimeler: priapizm, penil renkli doppler ultrasonografi, kan gazı

Should penile coloured doppler ultrasonography or blood gas analysis be preferred for diagnosing priapism?: Case Report

Yusuf Kadir Topçu[1], Özgür Çınar[1], Fahri Yavuz İlki[1], Selçuk Sarıkaya[1], Mehmet Hamza Türkcanoğlu[2], Gökhan Yüce[2], Selahattin Bedir[1]
[1]Department of Urology, Gulhane Training and Research Hospital, Ankara, Türkiye
[2]Department Radiology, Gulhane Training and Research Hospital, Ankara, Türkiye

Introduction: Priapism is a persistent, prolonged and unrelenting erection without sexual stimulation. Ethology includes various haematological diseases, infections, neurogenic and metabolic diseases, various drugs and traumas. It is divided into ischemic, non-ischemic, and stuttering (recurrent) subtypes. The most common one is ischemic subtype with 95% prevalence. The distinction is done using the patient history, blood gas analysis and doppler ultrasonography (USG). Typically, in ischemic priapism, painful erection is present whereas pain is a rare occurrence in high-flow priapism. In cavernosal blood gas studies, the results are pH < 7,25, Pco2 > 60 mmHg, Po2 < 30 mmHg for ischemic priapism and pH < 7,4 Pco2 < 40 mmHg, Po2 > 90 mmHg for high-flow priapism. In doppler USG, there is little to no blood flow observed. But in high-flow priapism, the cavernosal arterial flow may be normal or increased. The European Association of Urology, in its 2022 guideline, strongly recommends cavernosal blood gas analysis and coloured doppler USG. In our study, we aimed to present a case of a patient with resistant high-flow priapism who is admitted to the emergency room and was consulted to our urology clinic.

Case Report: A 53-year-old male patient presented to the emergency room with a painless erection, lasting approximately 12 hours. Hemoglobin was 7.6 g/dl, Platelet was 129 thousand, creatinine was 5.86 mg/dl, urea was 157 mg/dl, and Glomerular Filtration Rate was 11. The nephrology department considered chronic renal failure as a new diagnosis. Colour Doppler USG was applied and no blood supply signal was observed in the corpus cavernosum. Therefore penile block, 19G butterfly needle cavernous aspiration was applied and blood gas sample was taken. In blood gas analysis, pH was 7.34, Po2 was 77 mmHg and Pco2 was 25 mmHg. Detumescence could not be achieved after aspiration, and Doppler USG and blood gas analysis were reperformed to confirm the diagnosis. There was no blood supply signal in Doppler USG, but there were findings consistent with high-flow priapism in blood gas analysis. Patient's physical examination is performed again and a fistula line was palpated. In angiography, contrast blush on level of corpus cavernosum was observed and was evaluated arteriocavernosal fistula. Both penile arteries were embolized with an autologous clot. Control angiograms showed that the fistula was closed and adequate embolization was achieved. The process is completed without complication. The patient is kept under observation for one night and transferred to nephrology for necessary treatments.

Result: In European Association of Urology guideline, for the diagnosis and seperation of priapism subtypes, penile Coloured Doppler USG is strongly recommended before blood gas analysis. When the literature is examined, the sensitivity of Coloured Doppler USG is 40-100% and the specificity of it is 73%. The biggest disadvantage of this procedure is that it depends on the person performing it. In addition to all this information, as seen in our case, physical examination is a very important detail that guides the diagnosis, and interventions made by interventional radiology in appropriate patients are quite effective and reliable in treatment

Keywords: priapism, penile coloured doppler ultrasonography, blood gas

Korpus kavernozum düzeyinde kontrast madde blush / Contrast drug blush at corpus cavernosum level

PP-07

Tekrarlayan Varikoselde Nadir Görülen Bir Durum;Nutcraker Sendromu

Muhammed Fatih Keleş, Murat Demir
Van Yüzüncü Yıl Üniversitesi Tıp Fakültesi Üroloji Kliniği,Van,Türkiye

Nutcracker sendromu, tipik olarak sol renal venin aort ve superior mezenterik arter (SMA) arasında sıkışması ile bu seviyede dıştan basıya bağlı sol renal vende darlık, bu segment öncesindeki renal ven segmentinde basınç artışı ile dilatasyon olarak tanımlanmakta olup bazı yazarlar tarafından bu tip anterior NCS olarak adlandırılmaktadır.. Sol renal vende sıkışma nadiren de sirkumaortik veya retroaortik seyirli sol renal venin aort ile vertebra korpusu arasında sıkışmasına bağlı olarak da meydana gelebilir. Bu tip ise posterior Nutcracker olarak tanımlanmıştır. Gerçek NCS gelişimindeki nedenler olarak da posterior renal pitoz, sol renal venin anormal yüksek çıkımı ya da SMA'nın anormal dar açılı aortik çıkımı düşünülmekle beraber sol renal ven basısının pankreas kitleleri, lenfadenomegalilere de bağlı olabileceği unutulmamalıdır.Nutcracker Sendromlu hastalar asemptomatik hematüriden ağır pelvik konjesyona kadar değişen çok farklı klinik tablolarla karşımıza çıkabilir. Hastalar hematüri, ortostatik proteinüri, yan ağrısı, karın ağrısı, varikosel, dismenore, halsizlik ve yorgunluk gibi belirti ve bulgularla başvurabilir. Nadirende Henoch-Schönlein purpura, IgA nefropati,membranöz nefropati ve nefrolitiazis ile başvuran vakalar tanımlanmıştır. Genellikle ince uzun yapılı ve yağ dokusu az kişilerde görülmektedir. Literatürde NCS'lu hastaların düşünüldüğünden daha fazla olduğu belirtilmektedir.Bunun nedeni bu hastalık konusunda farkındalığımızın az olmasıdır. Oysa ki NCS tanısında ilk ve en önemli basamak bu sendromdan şüphelenilmesidir. Nutcracker Sendromu tanısını dopler ultrasonografi, CT anjiografi, MR anjiografi ve retrograd sol renal venografi gibi farklı görüntüleme yöntemleri ile konulabilir. Retrograd venografi NCS tanısında altın standart olmasına karşın invaziv olması nedeniyle ağır vakalarda tercih edilmektedir. Doppler ultrasonografi invazif olmaması nedeniyle NCS şüphesi olan hastalarda ilk olarak tercih edilmektedir. Bu olgu sunumunda kliniğimizde takip edilen sol varikoselektomi yapılan,operasyondan sonra dirençli ağrıları olan ve spermiyogramda sperm sayısı ve hareketliliği düzelmeyen ve anjiyoembolizasyona gönderilen anjiyoembolizasyon sırasında nutcraker sendromu teşhisi konulan bir hastayı sunacağım. 21 Yaşında erkek hasta bekar,ek bir hastalığı ve operasyon öyküsü yok,sigara kullanmıyor.Kliniğimize ilk olarak Ağustos 2022 de sol testiste ağrı ve şişlik şikayeti ile başvurdu.Yapılan fizik muayenede solda grade 3 varikosel saptandı.Skrotal doppler usg de Sol pleksus pampiniformis venleri dilate izlenmiş olup en geniş yerinde 3,1mm ölçüldü ve valsalva manevrası ile reflü akım izlendi.Daha sonra hastaya spermiyogram istendi.

Hastanın spermiyogram sonucu tablo-1 de gösterilmiştir.

Mevcut usg ve spermiyogram sonucudan sonra hastaya riskler anlatıldı.Preop anesteziye konsülte edildi,asa-1 risk verildi.Ekim 2022 de sol varikoselektomi yapıldı.Operasyon sonrası 3.ayda hasta tekrar testis ağrısı ile başvurdu.Doppler usg de Sol pleksus pampiniformis venleri dilate izlenmiş olup en geniş yerinde 3,1mm ölçüldü vevalsalva manevrası ile reflü akım izlendi.Hastaya tekrar spremiyogram istendi.

Hastanın Post-op spermiyogram sonucu tablo-2 de gösterilmiştir.

Daha sonra hasta anjiyoembolizasyon amacıyla girişimsel radyoloji kliniğine konsülte edildi ve embolizasyon kararı alındı.Daha sonra embolizasyondan öncesinde çekilen Konrastlı BT de renal venin aorta ve süperior mezenterik arter arasında sıkıştığı görülerek Nutrcraker Sendromu tanısı konuldu.

Kontraslı BT görüntüsü şekil-1 de gösterilmiştir.

Hastaya bu durumdan ötürü embolizayon yapılamadı. Nutcracker sendromunda erişkin hastalarda izlem, konservatif tedavi, cerrahi olmak üzere farklı tedaviler önerilmektedir. Çocuklarda spontan remisyonlar nedeniyle konservatif yaklaşım önerilmektedir. İzole pelvik konjesyonu bulunan hastalara tıbbi tedavi (Medroksi progesteron asetat, goserelin asetat ve antienflamatuvar ilaçlar) verilebilir. Anemi, kronik pelvik ağrı, varikosel bulunan hastalarda cerrahi düşünülebilir. Bizim hastamız kalp damar cerrahisi ile konsülte edilmiş, takibi planlanarak taburculuğuna karar verilmiştir.

TARTIŞMA: Sonuç olarak, NCS tanısı güçlükle konulan genellikle mikroskopik ve bazen makroskopik hematüri, daha az olarak da ortostatik proteinüri, belirsiz yan ağrıları, pelvik konjesyon bulguları ve sol varikosel ile klinik yakınmalar oluşturan nadir bir durumdur. Ancak sendromun nadir olarak tanımlanmasındaki en önemli etkenlerden biri de az tanınması ve bu nedenle belki de gerek 1. basamak sağlık hizmetinde; gerekse de radyolojik ileri tanısal incelemelerde akla getirilmemesi olabilir. Bu nedenle NCS tanısında en önemli kriter, ayırıcı tanıda ihtimallerden biri olarak göz önünde bulundurulması olacaktır.

Anahtar Kelimeler: Nutcraker Sendromu,Varikosel,Superior Mezenterik Arter

A Rare Condition In Repeat Varicocele; Nutcraker Syndrome

Muhammed Fatih Keleş, Murat Demir
Van Yüzüncü Yıl University, Faculty of Medicine, Department of Urology, Van, Turkey

Nutcracker syndrome is typically defined as left renal vein stenosis due to compression of the left renal vein between the aorta and the superior mesenteric artery (SMA) and external compression at this level, and dilatation with increased pressure in the renal vein segment preceding this segment. Compression of the left renal vein may also rarely occur due to the compression of the left renal vein with a circumaortic or retroaortic course between the aorta and the vertebral body. This type is defined as posterior Nutcracker. Although posterior renal ptosis, abnormally high exit of the left renal vein or abnormal narrow-angle aortic outlet of the SMA are considered as causes of true NCS development, it should be kept in mind that left renal vein compression may also be due to pancreatic masses and lymphadenomegaly. Patients with Nutcracker Syndrome range from asymptomatic hematuria to severe pelvic congestion. may present with very different clinical manifestations. Patients may present with signs and symptoms such as hematuria, orthostatic proteinuria, flank pain, abdominal pain, varicocele, dysmenorrhea, weakness and fatigue. Rarely, cases presenting with Henoch-Schönlein purpura, IgA nephropathy, membranous nephropathy and nephrolithiasis have been described. It is usually seen in people with a thin, elongated body and low fat tissue. It is stated in the literature that there are more patients with NCS than is thought. This is because our awareness of this disease is low. However, the first and most important step in the diagnosis of NCS is to suspect this syndrome. Nutcracker Syndrome can be diagnosed with different imaging methods such as Doppler ultrasonography, CT angiography, MR angiography and retrograde left renal venography. Although retrograde venography is the gold standard in the diagnosis of NCS, it is preferred in severe cases due to its invasiveness. Doppler ultrasonography is the first choice for patients with suspected NCS because of its non-invasiveness. In this case report, I will present a patient who was followed up in our clinic, had left varicocelectomy, had persistent pain after the operation, did not improve sperm count and motility in the spermiogram, and was diagnosed with nutcraker syndrome during angioembolization sent to angioembolization.

CASE PRESENTATION: A 21-year-old male patient is single, has no additional disease, no history of operation, does not smoke. He first applied to our clinic in August 2022 with the complaint of pain and swelling in the left testis. On physical examination, a grade 3 varicocele was detected on the left. Scrotal doppler usg also dilated the left plexus pampiniformis veins. It was observed and measured 3.1 mm at its widest point and reflux flow was observed with the Valsalva maneuver. Later, a spermiogram was requested from the patient. The patient's spermiogram result is shown in Table-1.After the current USG and spermiogram results, the risks were explained to the patient. Preop anesthesia was consulted, asa-1 risk was given. Left varicocelectomy was performed in October 2022. The patient presented with testicular pain again in the 3rd month after the operation. Left plexus pampiniformis veins were observed to be dilated on Doppler USG. It was measured 3.1 mm at its widest point and reflux flow was observed with Valsalva maneuver. Spremiogram was requested again to the patient.

Post-op spermiogram result of the patient is shown in table-2.

Afterwards, the patient was consulted to the interventional radiology clinic for angioembolization and embolization decision was made. Later, Contrast CT taken before embolization revealed that the renal vein was compressed between the aorta and the superior mesenteric artery, and the diagnosis of Nutcraker Syndrome was made.

Contrasted CT image is shown in figure-1.

Because of this situation, the patient could not be embolized. Different treatments including follow-up, conservative treatment and surgery are recommended in adult patients in Nutcracker syndrome. A conservative approach is recommended because of spontaneous remissions in children. Patients with isolated pelvic congestion may be given medical treatment (Medroxy progesterone acetate, goserelin acetate, and anti-inflammatory drugs). Surgery may be considered in patients with anemia, chronic pelvic pain, and varicocele. Our patient was consulted with

cardiovascular surgery, his follow-up was planned and his discharge was decided.

ARGUMENT: In conclusion, NCS is a rare condition that is difficult to diagnose and usually causes clinical complaints with microscopic and sometimes macroscopic hematuria, less commonly orthostatic proteinuria, vague flank pain, pelvic congestion findings and left varicocele. However, one of the most important factors in defining the syndrome as rare is its under-recognition and therefore perhaps in primary health care; or it may not be brought to mind in radiological advanced diagnostic studies. Therefore, the most important criterion in the diagnosis of NCS will be to consider it as one of the possibilities in the differential diagnosis.

Keywords: Nutcraker Syndrome, Varicocele, Superior Mesenteric Artery

Resim / Figure

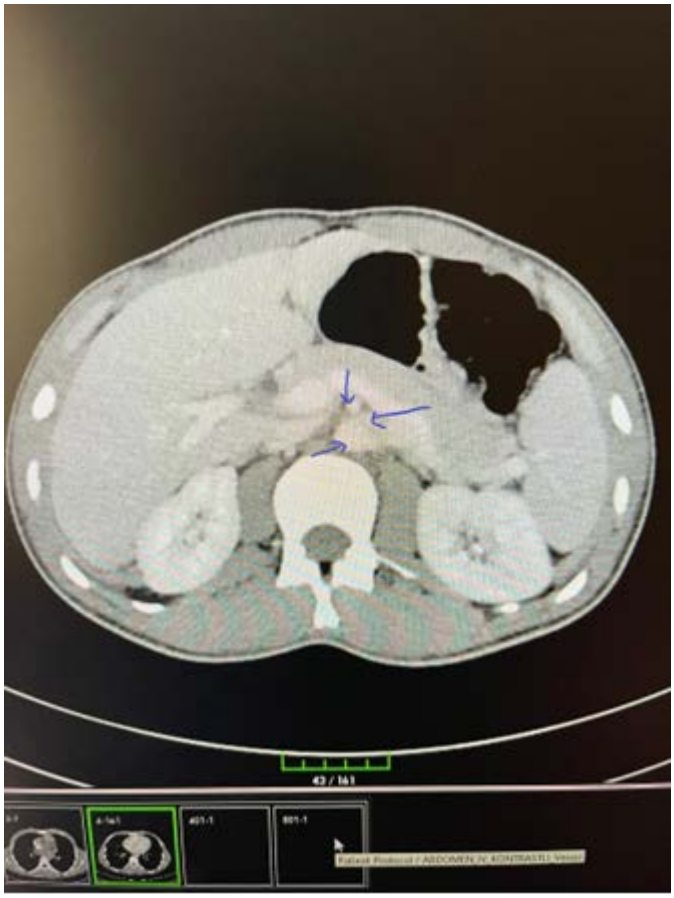

Tablo-2

Tetkik	Hastanın Sonucu Normal aralık	Normal aralık
Cinsel perhiz süresi	3	3-5 gün
Toplam Hareketlilik	24,0	38000-42000
Hareketsizlik(IM)	76	0-1000
Hacim	2	2000-5000
Lökosit	0	1-1000
Sperm Konsantrasyonu	6,4	12000-16000
Hareketli Sperm Konsantrasyonu	1,5	0-1
İleri Hareketli Sperm	0	0-1
Ortalama Hız	<1	0-1000
Toplam Sperm Konsantrasyonu	12,8	33000-46000
İleri Hareketli (PR)	1	31000-34000
Likefaksiyon	0	0-1000
Viskozite	0	0-1000
pH	7,8	7200-7201
Yerinde Hareketli(NP)	23,0	0-1
Toplam Hareketli Sperm	3,0	0-1
Top.İleri Hareketli Sperm	0	0-1

Table-2

Tetkik	Hastanın Sonucu Normal aralık	Normal aralık
Cinsel perhiz süresi	3	3-5 gün
Toplam Hareketlilik	24,0	38000-42000
Hareketsizlik(IM)	76	0-1000
Hacim	2	2000-5000
Lökosit	0	1-1000
Sperm Konsantrasyonu	6,4	12000-16000
Hareketli Sperm Konsantrasyonu	1,5	0-1
İleri Hareketli Sperm	0	0-1
Ortalama Hız	<1	0-1000
Toplam Sperm Konsantrasyonu	12,8	33000-46000
İleri Hareketli (PR)	1	31000-34000
Likefaksiyon	0	0-1000
Viskozite	0	0-1000
pH	7,8	7200-7201
Yerinde Hareketli(NP)	23.0	0-1
Toplam Hareketli Sperm	3,0	0-1
Top.İleri Hareketli Sperm	0	0-1

PP-08

Nadir Tümörün Mortal Komplikasyonu

Fatih Oğuz[1], Faruk Keskin[1], Serhat Toprak[2], Hüseyin Çelik[1]
[1]İnönü Üniversitesi, Üroloji Anabilim Dalı, Malatya
[2]İnönü üniversitesi, patoloji Anabilim Dalı, Malatya

Amaç: Nadir görülen böbrek tümörlerinden 'bifazik sinovyal sarkom' patolojisine sahip olgunun yönetimini sunmak

Giriş: Böbrek kanserleri nispeten sık görülen ve ölüm oranları yüksek olan ürolojik tümörlerden biridir, en sık görülen 3. ürogenital kanserdir ve tüm tümörlerin yaklaşık %3'ünü oluşturur (1).

Böbreğin malign mezenkimal tümörleri nadir görülen agresif, sıklıkla çevre dokulara invaze ve oldukça kötü prognozlu tümörlerdir (2). Sarkomların içerisinde en sık leiomyosarkomlar görülürken daha nadir olarak diğer sarkomlar (sinovyal sarkom, rabdomyosarkom, fibrosarkom, karsinosarkom, malign fibröz histiositom, anjiosarkom) izlenir (3).

Olgu : 28 yaşında erkek hasta acil servise sağ yan ve yaygın karın ağrısı, hematüri şikayetiyle başvurdu. Fizik muayenesinde genel durumu orta, bilinci açık ve koopereydi, tansiyon 100/65 ve nabzı 116 olarak ölçüldü. Özgeçmişinde özellik yoktu. Laboratuvar bulguları, hemoglobin 5,9, kreatinin 1,6 mg/dL, Crp17 mg/dL ve prokalsitonin 0,06 ng/dL idi. Görüntülemede retroperitoneal kanama ve böbrekte kitle mevcuttu (Şekil). Takiplerinde hemoglobinin düşmeye devam etmesi nedeniyle acil operasyona alındı. Operasyonda sağ böbreğin ve sağ adrenal dokunun tümörlü olduğu ve vena cava dahil çevre dokulara invaze olduğu görüldü (Şekil). Sol iliak bölgede patolojik lenf nodlarının olduğu ve psoas kasına invazyon yaptığı görüldü. Bu dokuların eksizyonuyla ameliyat sonlandırıldı. Hastanın takipleri esnasında tekrar genel durum bozukluğu ve hemogram düşüklüğü (Hb: 3,5) nedeni ile yoğun bakıma yatışı yapıldı, anjiyoembolizasyonda aktif kanama odağı görülmedi.

Hastanın böbrek ve adrenal patolojisi "Synovial sarkom, bifazik" tümör, psoas kas örneklemesi de malign mezenkimal neoplazm metastazı ile uyumlu raporlandı (Şekil). Buna göre medikal onkoloji tarafından kemoterapi başlandı ancak hastaya yapılan toplamda yaklaşık 100 ünite ES transfüzyonu sonucu postop 40. günde DİK tablosuna girerek ex oldu.

Sonuç: Sinovyal sarkom, nadiren epitelyal diferansiasyon gösteren mezenkimal iğsi hücreli malign tümörlerdir (3). Ortalama 35 yaş civarında görülürler ve çoğu tümör soliddir, kanama, nekroz ve kist oluşumu görülebilir. Bifazik, monofazik iğsi hücreli ve az diferansiye olmak üzere 3 histolojik varyantı bulunmaktadır, en nadir görülenler ise bifazik varyantıdır (4,5).

Sonuç olarak renal sarkomlar diğer genitoüriner sarkomlardan daha nadir görülürler ve daha ölümcüldürler (5). Belirti ve bulgular RCC'ye benzerdir. Sarkoma özgü bulgular; perisinusal bölgeden ya da kapsülden kaynaklanma, lenfadenopati yapmadan büyük boyutlara ulaşma, yağ ya da kemik varlığı ve angiografide hipovaskülaritedir (5).

Çok büyük ve hızlı büyüyen kitle varlığında renal sarkom akılda bulundurulmalıdır. Bu vakanın çok nadir görülmesi (literatürde tespit edebildiğimiz 53. olgu) ve çok hızlı metastaz yaparak mortal olması nedeni ile hastayı paylaşmak istedik.

Kaynaklar

1. Katabathina VS, Vikram R, Nagar AM, et al. Mesenchymal neoplasms of the kidney in adults: imaging spectrum with radiologic-pathologic correlation. Radiographics 2010;30:1525-1540.
2. Öztürk H, Prognostic features of renal sarcomas (Review). Oncol Lett 2015;9:1034-1038.
3. Abbas M, Dämmrich ME, Braubach P, et al. Synovial sarcoma of thekidney in a young patient with a review of the literature. Rare Tumors 2014;6:5393-5395.
4. Amin MB, McKenney JK, Tickoo SK, et al. Kidney Tumors and Tumor-like Conditions. Diagnostic Pathology Genitourinary. 1st ed. Hammond EH, Osborn AG, editörler. Canada: Amirsys;2010; s. 186-194, 206, 228.

5. Ozkan EE, Mertsoylu H, Ozardalı HI. A case of renal synovial sarcoma treated with adjuvant ifosfamide and doxorubicin. Intern Med 2011;50:1575-1580.

Anahtar Kelimeler: böbrek tümörü, sinovyal tumor, mortalite

Mortal Complication of a Rare Tumor

Fatih Oğuz[1], Faruk Keskin[1], Serhat Toprak[2], Hüseyin Çelik[1]
[1]Department of Urology, Inonu University, Malatya, Turkey
[2]Department of Pathology, Inonu University, Malatya, Turkey

Aim: To present the management of a rare kidney tumor with 'biphasic synovial sarcoma' pathology.

Introduction: Kidney cancers are a kind of urological tumors, which are relatively common and have high mortality rates, are the third most common urogenital cancer and constitute approximately 3% of all tumors (1). Malignant mesenchymal tumors of the kidney are rare, aggressive tumors that often invade surrounding tissues and have a very poor prognosis (2). While leiomyosarcomas are the most common sarcomas, other sarcomas (synovial sarcoma, rhabdomyosarcoma, fibrosarcoma, carcinosarcoma, malignant fibrous histiocytoma, angiosarcoma) are observed more rarely (3).

Case: A 28-year-old male patient presented to the emergency department with complaints of right flank and diffuse abdominal pain and hematuria. In his physical examination, his general condition was moderate, he was conscious and cooperative, his blood pressure was 100/65 and his pulse was 116. There were no features on his history. Laboratory findings were hemoglobin 5.9, creatinine 1.6 mg/dL, Crp17 mg/dL and procalcitonin 0.06 ng/dL. There was retroperitoneal bleeding and a mass in the kidney on tomography images (Figure). He was taken to urge operation because his hemoglobin continued to decrease in his follow-ups. In the operation, it was observed that the right kidney and right adrenal tissue were tumorous and invaded the surrounding tissues, including the vena cava (Figure). It was observed that there were pathological lymph nodes in the left iliac region and invading the psoas muscle. The surgery was terminated by excision of these tissues. During the follow-up of the patient, he was admitted to the intensive care unit again due to poor general condition and low hemogram (Hb: 3.5), and no active bleeding focus was observed in angioembolization.

Renal and adrenal pathology of the patient was reported as "Synovial sarcoma, biphasic" tumor, and psoas muscle sampling was compatible with malignant mesenchymal neoplasm metastasis (Figure). Accordingly, chemotherapy was started by medical oncology, but as a result of approximately 100 units of ES transfusion in total, the patient entered DIC on the 40th postoperative day and died.

Conclusion: Synovial sarcoma is mesenchymal spindle cell malignant tumors that rarely show epithelial differentiation (3). They are seen around the age of 35 on average and most tumors are solid, bleeding, necrosis and cyst formation can be seen. There are 3 histological variants: biphasic, monophasic spindle cell, and poorly differentiated, and the rarest is the biphasic variant (4,5).

In conclusion, renal sarcomas are rarer and more deadly than other genitourinary sarcomas (5). Signs and symptoms are similar to RCC. Sarcoma-specific findings; originating from the perisinusal region or capsule, reaching large sizes without lymphadenopathy, presence of fat or bone, and hypovascularity in angiography (5). Renal sarcoma should be considered in the presence of a very large and rapidly growing mass. We wanted to share this case because it is very rare (53rd case we could detect in the literature) and it was mortal by metastasizing very quickly.

Keywords: kidney tumor, synovial tumor, mortality

Sekil / Figure

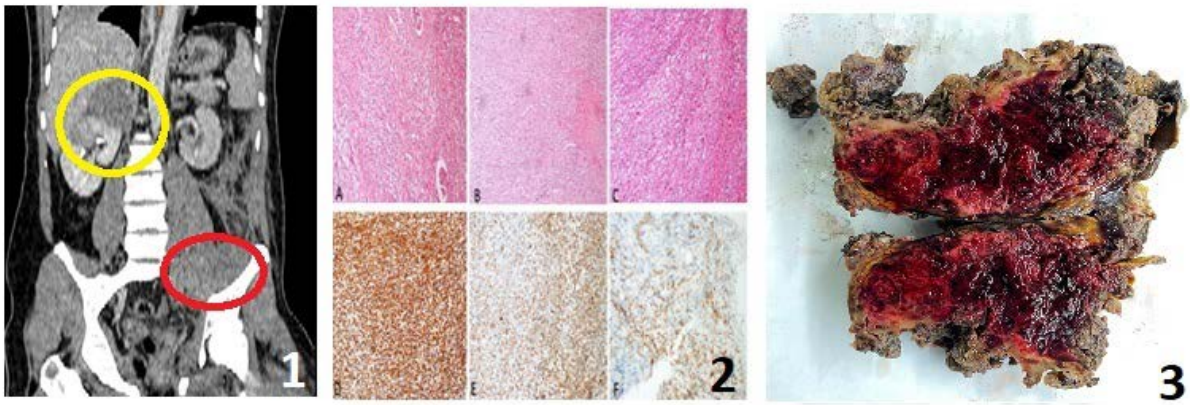

Şekil:1 Sağ böbrekteki kitle (sarı) ve retroperitoneal hemoraji alanı (kırmızı) 2: Böbrek parankimi infiltre etmiş İğsi görünümde atipik hücreler (A: H&E 100x), bazı alanlarda nekrozla iç içe geniş sitoplazmalı epiteloid karakterde atipik hücrelerden (B: H&E 100x, C: H&E 200x) oluşan bifazik synovial sarkom. İmmün belirteçlerden diffüz Vimentin (D: 100x), yaygın PanCK (E: 100x) ve seyrek CD99 (F: 200x) pozitifliği. 3: adrenal lojdaki nekrotik ve kanama alanları içeren gros patoloji

Figure:1 Mass in the right kidney (yellow sircle) and retroperitoneal hemorrhage area (red sircle) 2: Atypical spindle-like cells infiltrating the kidney parenchyma (A: H&E 100x), epithelioid atypical cells with extensive cytoplasm intertwined with necrosis in some areas (B: H&E 100x, C: H&E 200x) biphasic synovial sarcoma. Diffuse Vimentin (D: 100x), diffuse PanCK (E: 100x) and rare CD99 (F: 200x) positivity of immune markers. 3: Gross pathology including necrotic and bleeding areas in the adrenal gland

PP-09

Nadir Görülen Müsinöz Tübüler ve İğsi Hücreli Böbrek Tümörü

Hasan Güngör, Fatih Oğuz, Ali Beytur, İlhan Geçit, Ahmet Çamtosun, Hüseyin Çelik, İbrahim Topçu
İnönü Üniversitesi Turgut Özal Tıp Merkezi, Üroloji Anabilim Dalı, Malatya

AMAÇ: Bu olgu sunumunda böbrek tümörünün nadir görülen müsinöz tübüler ve iğsi hücreli karsinomu vakasını anlatmayı amaçladık.

GEREÇ-YÖNTEM: 51 yaşında kadın hasta sağ yan ağrısı ve hematüri şikâyeti nedeniyle başvurdu ve hastaya yapılan ultrasonografide sağ böbrekte solid lezyon saptandı. Hastaya kontrastlı abdomen MR görüntüleme yapıldı ve sağ böbrekte orta polde 55X43 mm korteksten medullaya uzanan kontrast tutan yer kaplayıcı lezyon saptandı. (Resim 1). Ayrıca tam kan ve hemoglobin değerleri normaldi. Hastanın özgeçmişinde herhangi bir hastalık ve operasyon öyküsü yoktu. Hastaya laparoskopik retroperitoneal radikal nefrektomi yapıldı. Perioperatif ve postoperatif komplikasyon izlenmedi. Hastanın 2. Gün dreni çekilerek taburcu edildi.

BULGULAR: Hastanın patolojik incelemesi müsinöz tübüler ve iğsi hücreli karsinom olarak değerlendirildi. Cerrahi sınırlar negatifti. Lenfovasküler ve perinöral invazyon görülmedi. Hastaya bu sonuçlarıyla birlikte izlem önerildi. Hastanın 6 aylık takiplerinde lokal nüks ya da metastaz saptanmadı.

SONUÇ: Müsinöz tübüler ve iğsi hücreli karsinom yakın geçmişte tanımlanmış, nadir görülen bir böbrek tümörüdür. Tüm renal neoplazilerin %1'den azını oluşturan bu tümörlerin prognozu diğer epitelyal böbrek tümörlerine göre daha iyidir.

Papiller karsinoma ile histopatolojik ve immünohistokimyasal bulgular açısından benzer özelliklere sahiptir. Morfolojik olarak iğsi şekilli hücreler, elonge ve basık görünümde tübül yapıları ve ekstraselüler musin ya da miksoid stroma olmak üzere üç temel yapıdan oluşması nedeniyle ayırt edilir. İmmünohistokimyasal olarak ise tümöral hücrelerde CK7 ve LMWCK ile pozitif boyanması ile ayırt edilir. Dolayısıyla diğer tümörlerden prognozunun farklı olması tümöre doğru tanı konulmasını daha da önemli hale getirmektedir.

Anahtar Kelimeler: müsinöz tübüler, iğsi hücreli, iyi prognoz

Rare Mucinous Tubular and Spindle Cell Kidney Tumor

Hasan Güngör, Fatih Oğuz, Ali Beytur, İlhan Geçit, Ahmet Çamtosun, Hüseyin Çelik, İbrahim Topçu
University of Inonu, Department of urology, Malatya

OBJECTIVE: In this case report, we aimed to describe a rare case of mucinous tubular and spindle cell carcinoma of the kidney tumor.

MATERIAL-METHODS: A 51-year-old female patient presented with complaints of right flank pain and hematuria, and ultrasonography revealed a solid lesion in the right kidney. Contrast-enhanced abdominal MR imaging was performed in the patient and a contrast-enhancing space-occupying lesion was detected in the right kidney, extending from the cortex to the medulla, 55X43 mm in the middle pole. (Figure 1). In addition, whole blood and hemoglobin values were normal. There was no history of any disease or operation in the patient's history. The patient underwent laparoscopic retroperitoneal radical nephrectomy. No perioperative and postoperative complications were observed. The patient was discharged on the 2nd day after the drain was removed.

RESULTS: The pathological examination of the patient was evaluated as mucinous tubular and spindle cell carcinoma. Surgical margins were negative. No lymphovascular and perineural invasion was observed. The patient was recommended to be followed up with these results. No local recurrence or metastasis was detected in the 6-month follow-up of the patient.

CONCLUSION: Mucinous tubular and spindle cell carcinoma is a rare renal tumor that has been described recently. These tumors, which constitute less than 1% of all renal neoplasms, have a better prognosis than other epithelial kidney tumors.

It has similar features with papillary carcinoma in terms of histopathological and immunohistochemical findings. It is distinguished morphologically by the fact that it consists of three basic structures: spindle-shaped cells, elongated and flattened tubule structures, and extracellular mucin or myxoid stroma.

Immunohistochemically, it is distinguished by positive staining with CK7 and LMWCK in tumoral cells.

Therefore, the fact that the prognosis is different from other tumors makes the correct diagnosis of the tumor even more important.

Keywords: mucinous tubular, spindle cell, good prognosis

Resim 1 / Figure 1

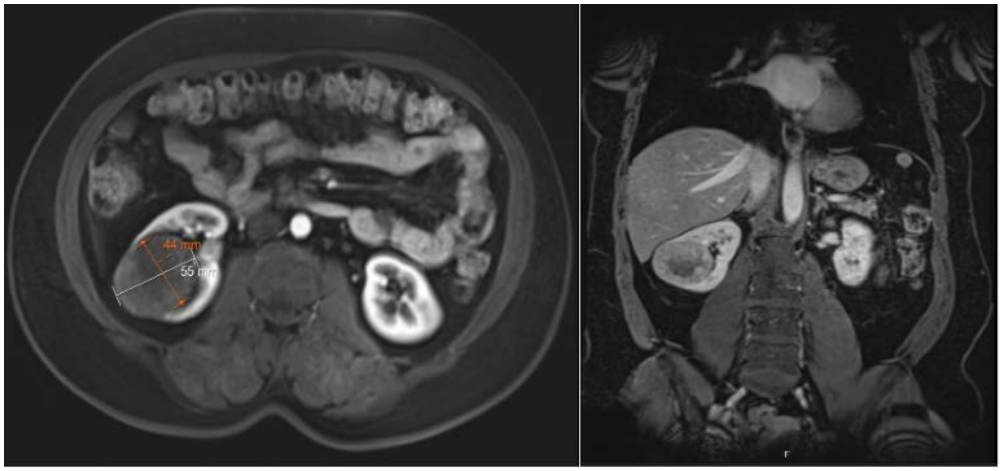

*Sağ böbrekte 55*43 mm kitle, aksiyel ve koronal kesitlerde kontrast tutan*
*55*43 mm mass in the right kidney with contrast enhancement in axial and coronal sections*

PP-10

Radikal nefrektomi sonrası kontralateral böbrekte renal arter embolisi

Serhat yentur, Aykut Çolakerol, Yusuf Elçiçek
Bağcılar Eğitim ve Araştırma Hastanesi, İstanbul

1.Giriş: Akut renal arter embolisine bağlı böbrek yetmezliği vakaları nadirdir ve teşhis edilmesi zordur. Erken tanı ve tedavi ile böbrek revaskülarizasyonundan sonra böbrek fonksiyonu geri döndürülebilir.

Akut renal arter embolisine neden olduğu bilinen trombüs ve renal arter embolisi olmak üzere iki neden vardır. Tromboelmboli, uzak bölgelerden gelen renal arter tıkanıklıklarının en yaygın tromboz nedeni olarak bilinir. Son yıllarda, venöz tromboz gelişimi ile kalıtsal hiperkoagülopati arasında da anlamlı bir ilişki ortaya konmuştur. Ayrıca arteriyel trombozun ana nedenleri lokal veya diffüz ateroskleroz ile açıklanmaktadır.Etyolojide arteriyel tromboz olgularında hiperkoagülopati tarama testlerinin uygulanmasının öneminin ne kadar düşük olduğuna odaklanan raporlar yayınlanırken, hiperkoagülabilitenin arteriyel trombozdaki rolünü ortaya koyan çalışmaların sayısı giderek artmaktadır..

Radikal nefrektomi sonrası karşı böbrekte hiperkoagülopatiye bağlı renal arterde emboli olgusunu sunmayı amaçladık.

2.Vaka Takdimi: İç hastalıkları muayenesi sonrası ultrasonda insidental sol böbrekte kitle lezyon saptanması üzerine tarafımıza yönlendirilen 54 yaşında kadın hasta,muayenesinde ve öyküsünde ek hastalık saptanmadı. İntravenöz kontrastlı bilgisayarlı tomografi sonucunda sol böbrek üst pol yerleşimli 85x63mm boyutlarında kontrast tutan solid kitle ve ayrıca sol paraaortik bölgede en büyüğü 11,7mm olan çok sayıda lenf nodu tespit ettik.

Preoperatif tetkiklerinde iidrar analizinin normal olduğu saptandı Hgb:11.85 g/dl, üre:36 mg/dl, kreatinin:0,88 mg/dl, aPTT:41, INR:1,26 saptandı.Hastada paraneoplastik sendromla ilgili herhangi bir laboratuvar ve muayene bulgusu saptanmadı. Renal arter renkli doppler ultrasonografisinde bilateral renal arterler açık, sağ renal ven normaldi. Ancak sol renal vende vena kava inferiora ulaşamayan tromboz vardı.

Hastaya sol açık radikal nefrektomi planlandı. Ameliyat öncesi 6000 IU düşük molekül ağırlıklı heparin verildi.

Hastanın ameliyat öncesi 1 saatte 1500 cc idrar çıkışı olmasına rağmen ameliyattan 2 saat sonra sadece 500 cc idrar çıkışı oldu.

Postoperatif anüri, ameliyattan iki saat sonra başladı. Ameliyat sonrası ilk kan sayımında HBG:11.7 g/dl, HTC:36 saptandı. İlk etapta analjezi nefropatisi düşünüldü.

Postoperatif 4.Saat kreatinin 1.6 mg/dl, 24.Saat 5.22 mg/dl BUN değeri 110mg/dl olarak ölçüldü.BUN/Cre oranı 20 üzerinde ölçülen hastada prerrnal akut böbrek yetmezliği düşünüldü ve tam batın ultrasonografi ve renal doppler ultrasonografi yapılarak sağ renal arterde emboli saptandı.Hastaya renal anjiyoembolizasyon uygulandı ancak renal arter açılamadı. Hasta diyaliz programına alındı. Patoloji raporu T2b N0 M0 berrak hücreli tümör, saptandı

Hastaya hiperkoagülopati etyolojisi için antitrombinIII, Antiphospolipid antikor, faktorV Leiden polimorfizmi, proteinC, proteinS, homosistein düzeyleri araştırıldı. Homosistein düzeyi 28,2 µmol/L idi (referans aralığı 3,7-10,4 µmol/L) saptandı

3-Tartışma: Akut renal emboli çok nadir görülmesine rağmen tanısı oldukça zordur ve ancak klinik şüphe varsa saptanabilir ve asemptomatik olabilir.

Bizi tanıya iten tek faktör, prerenal akut böbrek yetmezliği ile uyumlu olan BUN/Crea oranıydı. Yüksek kreatinin seviyeleri nedeniyle kontrastlı BT çekilemedi

Renal arter embolisinin günümüzde standart bir tedavisi yoktur.

Ancak koruyucu yaklaşımın başarılı olabilmesi için tedaviye böbrek dokusunun canlı kabul edildiği ilk 90-180 dakika içinde başlanmalıdır.

Anürili hastalarda postoperatif dönemde renal arter tromboembolisi akılda tutulmalıdır. Bu hastalarda cerrahinin neden olduğu ağrı klinik olarak yanıltıcı olabilir. Erken dönemde renovasküler görüntüleme çok önemlidir.

Anahtar Kelimeler: arter,emboli,renal

Renal artery embolism on the contralaterl kidnef after radical nephrectomy

Serhat Yentur, Aykut Çolakerol, Yusuf Elçiçek
Bagcilar Training and Research Hospital, İstanbul

1.Introduction: Renal failure cases dueto acute renal artery embolism rare and difficult diagnosed.After renal revascularization with early treatment, the renal function can reversible.There are two reasons known to cause acute renal artery embolism; thrombus and renal artery embolism.

Thromboelmbolism is known as the most common thrombosis cause of the renal artery occlusion coming from the remote areas. In recent years,a significant relationship is revealed between the development of venous thrombosis and hereditery hypercoagulability.

In addition,the main reasons for the arterial thrombosis are explained with the local or diffüz atherosklerozis.While in the cases of arterial thrombosis in ethiology the reports focusing on how low importance the implementation of hypercoagulopathy scanning tests have are being published,an increased number of works revealing the role of hypercoagulability in arterial thrombosis are being reported. We aimed to present a case of renal artery embolism due to hypercoagulability in the contralateral kidney after radical nephrectomy.

2-Case Presentation: A 54-year old female patient who was referred to us after incidentally detecting a mass in the left kidney on ultrasound after internal medicine examination

No comorbidity was found at her examination and history. After a computed tomography scanning with administrating intravenous contrast, we detected that there was a 85x63mm,contrast holding, solid mass on the left kidney top pole located and also lots of lymph nodes with the largest of 11,7mm at the left paraaortic area.

On preoperatively laboratuary examination,urinalsis was normal,Hgb11.85 g/dl,urea:36 mg/dl,creatinine:0.88 mg/dl, aPTT:41,INR:1.26. No laboratuary or symptoms were detected on patient about the paraneoplastic syndrome. On renal artery coloured doppler ultrasonography,renal arterials were open,But there was a thrombosis on the left renal vein which couldn't reach to the vena cava inferior.

A left open radical nefrectomy for the patient was planned. 6000 IU lowmolecularweightheparin was ordered Postoperatively anuria was started after 2hours ofthe surgery. Onthe first blood count was detected HBG:11.7 g/dl

In the first place it was thought as analgesia nephrophaty.Creatinine levels after the operation 1.6 mg/dl on the 4.hour,5,2 mg/dl on the 24.hour.The BUN levels were remained 110mg/dl.It was thought as acute renal failure as the BUN/Cre level>20 reported and Ultrasonography arrenged and detected that there was an embolism on the right renal artery. renal angioembolization was performed to the patient but the renal artery couldn't openned. The patient was included to the dialysis programme. The pathology report was T2bN0M0 clear cell ca, homocysteine was 28.2µmol/L(reference was:3.7-10.4µmol/L)

3-Discussion: Although acute renal embolism is rare,diagnosis is difficult and can only be detected if there is clinical suspicion and it can be asymptomatic.

The only factor that lo recognize was BUN/Crea ratio.Because of high creatinine levels,no computered scanning could be done. There is no standart treatment for renal artery embolism

However, for the preventive approach to be successful,therapy should started within first90-180 minutes when vitality of kidney considered to be alive. Renal artery thromboembolism should be remembered on the patients with anuria.In these patients pain may be clinically misleading. Renovasculary imaging on the early stage is very important.

Keywords: artery,emboly,renal

PP-11

Böbrek tümörünü taklit eden retroperitoneal soliter fibröz tümör: Olgu sunumu

Buğra Yildiz, Serdar Kalemci, Bülent Semerci, Erdal Apaydın
Ege Üniversitesi Hastanesi, Üroloji Anabilim Dalı, İzmir

Giriş: Soliter fibröz tümörler (SFT), dendritik mezenkimal hücrelerden köken alan, en sık plevrada ortaya çıkan mezenkimal neoplazmalardır.Ürogenital sistemde oldukça nadirdirler.Literatürde retroperitoneal ve pararenal yerleşimli SFT olgusu nadirdir. Bu olgu sunumunda, sağ yan ağrısı ile başvuran 64 yaşındaki erkek hastada sürrenal ve sağ böbrek üst pol tümörünü taklit eden pararenal retroperitoneal SFT olgusunu sunmayı amaçladık.

Olgu: 64 yaşında erkek hasta sağ yan ağrısı şikayeti ile farklı bir merkezdeki üroloji bölümüne başvurdu. Batın bilgisayarlı tomografi (BT) incelemesinde 85x80mm boyutlarında yumuşak doku yoğunluğu şeklinde görülen lezyonun sağ böbreği anteroinferior ve laterale yer değiştirdiği ve orijininin sağ üst böbreğe komşu adrenal bez olduğu ve böbrek ile kitle arasındaki plan net değerlendirilemedi. Bunun üzerine hastaya Manyetik Rezonans Görüntüleme (MRG) çekildi. MRG yorumunda sağ böbreküstü bezinde 8,3 cm'ye varan kitle lezyonu izlendi. Kitle lezyonu belirgin sinyal değişikliği göstermediği için adenomla uyumlu değildi. Ayrıca lezyonda makroskobik yağlanmayı düşündürecek sinyal kaybı gözlenmedi. Hasta daha sonra radyolojik tetkiklerinin ardından kliniğimize başvurdu. Patolojik tanı için biyopsi kararı verildi ve retroperitoneal kitleden lokal anestezi altında ultrasonografi eşliğinde true-cut iğne biyopsisi yapıldı ve patoloji sonucu nondiagnostik materyal olarak rapor edildi. Bunun üzerine kitlenin cerrahi olarak çıkarılmasına karar verildi. Ayrıca hastaya metastaz taraması için toraks BT çekildi ve metastaz saptanmadı. Ameliyatta üst kutba yapışık çok sert kıvamda bir kitle izlendi ve psoas kası ile vena cava inferior arasındaki kitle net seçilmedi. Böbrek alt polü serbestleştirildikten sonra renal pediküle ulaşıldı ve kitlenin sağ renal pediküle ve vena kava inferior posterioruna doğru büyüdüğü görüldü. Tanımlanan kitlenin yakın komşuluğu nedeniyle renal arter ve ven ayrı ayrı bağlanıp kesildi ve ardından psoas kası ve vena cava inferior arka duvarı diseksiyonu yapılarak kitle çıkarıldı. Kitlenin patoloji raporu"Pararenal Soliter Fibröz Tümör" olarak raporlandı. Materyal kesilerek incelendiğinde böbrek üst polü komşuluğunda 10x10x8cm boyutlarında krem renkli tümör izlendi.

Tartışma: SFT, ilk olarak 1931'de tanımlanan mezenkimal bir tümördür.SFT genellikle iyi huyludur.Daha agresif bir kliniğe sahip olabilecek lokalizasyonlar; Mediasten, karın, pelvis veya retroperiton.SFT'lerin çoğu iyi huylu olmasına rağmen, literatürde kötü huylu vakalar da bildirilmiştir. SFT'yi malign olarak tanımlayan dört kriter vardır: (1) içinde 4'ten fazla mitoz 10 büyütme alanı (2)nekroz,(3)hiperselülarite ve (4) nükleer atipi.SFT'ler farklı mikroskobik büyüme modelleri gösterir. CD34 ve CD99 pozitifliği soliter fibröz tümör için karakteristiktir ve onu diğer mezenkimal tümörlerden ayırmada çok değerlidir. Olgumuzda, mikroskobik olarak oldukça hiposelüler, geniş hyalinizasyon alanları ile karakterize, fokal bir CD34 + içeren soliter bir fibröz tümör tespit edildi. Cerrahi, soliter fibröz tümörler için mümkün olduğunda tercih edilen tedavi olarak kabul edilir.

Anahtar Kelimeler: Retroperiton, soliter fibröz tümör, böbrek

Retroperitoneal solitary fibrous tumor mimicking kidney tumor: a case report

Buğra Yildiz, Serdar Kalemci, Bülent Semerci, Erdal Apaydın
Department of Urology, Ege University, İzmir

Introduction: Solitary fibrous tumors (SFT) are mesenchymal neoplasms most commonly occur in the pleura,originating from dendritic mesenchymal cells.In the urogenital system,they are extremely rare.In the literature,the case of SFT with retroperitoneal and pararenal locations is rare.In this case report,we aimed to present a case of pararenal retroperitoneal SFT imitating surrenal and right kidney upper pole tumor in a 64-year-old male patient presenting with right flank pain.

Case: A 64 years old male was admitted to the urology department in a different center with the complaint of right flank pain.In his abdominal computerized tomography(CT)scan,the lesion which was observed as a soft tissue density in 85x80mm size displaced the right kidney anteroinferior and lateral and its origin was evaluated as the adrenal gland adjacent to the right upper kidney,and the plan between mass and kidney could not be ruled out clearly. Upon this, the patient underwent Magnetic Resonance Imaging (MRI).In the MRI interpretation, a mass lesion of up to 8.3cm in the right adrenal gland was observed.The mass lesion was not compatible with adenoma because it did not show significant signal changes.In addition, no signal loss that would suggest macroscopic oil in the lesion was observed. The patient then applied to our clinic after the radiological examinations. A biopsy decision was made in order to make a pathological diagnosis and ultrasonography guided true-cut needle biopsy was performed to the retroperitoneal mass under local anesthesia and the pathology result was reported as nondiagnostic material.Thereupon,it was decided to remove the mass surgically.Additionaly, thorax CT was performed to scan the patient for metastasis and no metastas is detected.In the operation,a mass was observed which was a very hard consistency,adhered to the upper pole, and the mass between the psoas muscle and the vena cava inferior was not clearly selected.After the kidney lower pole was released, the renal pedicle was reached and it was observed that the mass grew towards the right renal pedicle and the inferior posterior of the vena cava.Due to the close neighborhoods of the mass described,the renal artery and vein were ligated and cut separately, and then the mass was removed after dissection from the psoas muscle and posterior wall of vena cava inferior.The pathological report of the mass, reported as “Pararenal Solitary Fibrous Tumor”. When the material was examined by cutting, a tumor which 10x10x8cm in size and a cream-colored was observed adjacent to kidney upper pole.

Discussion: SFT is a mesenchymal tumor first described in 1931.SFT are usually benign.Localizations that may have a more aggressive clinic;Mediastinum,abdomen,pelvis or retroperitoneum.There are four criteria that define SFT as malignant: (1)more than 4 mitosis in 10 magnification area(2)necrosis,(3) hypercellularity, and(4) nuclear atypia.SFTs show different microscopic growth patterns.CD34 and CD99 positivity is characteristic for solitary fibrous tumor and is very valuable in differentiating it from other mesenchymal tumors. In our case, a solitary fibrous tumor with a focal CD34 +,which was microscopically characterized by highly hypocellular, wide hyalinization areas, was detected. Surgery is considered the treatment of choice for solitary fibrous tumors whenever possible.

Keywords: Retroperitoneum, solitary fibrous tumor, kidney

PP-12

Asemptomatik dev sağ renal onkositoma: Vaka sunumu

Gökhan Çevik[1], Atınç Tozsin[2], Ezgi Genç Erdoğan[3], Hakan Çakıcı[4], Hakan Akdere[2]
[1]Sultan 1. Murat Devlet Hastanesi, Üroloji Bölümü, Edirne
[2]Trakya Üniversitesi Tıp Fakültesi Hastanesi, Üroloji Anabilim Dalı, Edirne
[3]Trakya Üniversitesi Tıp Fakültesi Hastanesi, Patoloji Anabilim Dalı, Edirne
[4]Optimed Hastanesi, Tekirdağ

Renal onkositom, genellikle insidental olarak tespit edilir. Preoperatif görüntülemede renal hücreli karsinom (RHK) olarak değerlendirilebilir. Genellikle küçük boyutlarda bulunurlar ve genellikle iyi huylu tümör gibi davranırlar. Dev onkositomalar nadirdir. 72 yaşında erkek hasta üroloji polikliniğine sol skrotal şişlik şikayeti ile başvurdu. Ultrason (US) sağ böbrekte tesadüfen saptanan RHK ile uyumlu dev bir kitle gösterdi. Batın bilgisayarlı tomografisinde (BT) aksiyel çapı 167x146 mm olan, RHK ile uyumlu, santral kistik nekrotik, heterojen, yumuşak doku yoğunluğunda kitle saptandı. Sağ renal vende veya inferior vena kavada tümör trombüsüne dair bir bulguya rastlanmadı. Anterior subkostal insizyonla açık radikal nefrektomi yapıldı. Patoloji raporu 17x15 cm boyutlarında renal onkositoma olarak raporlandı. Hasta postoperatif 6. günde taburcu edildi. Klinik veya radyolojik olarak renal onkositoma ve renal hücreli karsinom ayırt edilemez. Tedavi kararı klinik verilere göre verilebilir. Tedavi seçenekleri olarak radikal/parsiyel nefrektomi veya termal ablasyon düşünülebilir. Biz bu bildiri ile renal onkositomanın radyolojik ve patolojik özellikleri ile ilgili literatürü de gözden geçirdik.

Anahtar Kelimeler: böbrek tümörü, radikal nefrektomi, renal onkositoma

Asymptomatic giant right renal oncocytoma: Case report

Gökhan Çevik[1], Atınç Tozsin[2], Ezgi Genç Erdoğan[3], Hakan Çakıcı[4], Hakan Akdere[2]
[1]Sultan 1. Murat State Hospital, Department of Urolgoy, Edirne, Turkey
[2]Trakya University School of Medicine Hospital, Department of Urology, Edirne, Turkey
[3]Trakya University School of Medicine Hospital, Department of Pathology, Edirne, Turkey
[4]Optimed Hospital, Tekirdag, Turkey

Renal oncocytoma is usually detected incidentally. It can be considered as a renal cell carcinoma (RCC) on preoperative imaging. They usually present in small sizes and usually look like benign tumors. Giant oncocytomas are rare. A 72-year-old male patient was admitted to the urology outpatient clinic for left scrotal swelling. Ultrasound (US) showed a giant mass compatible with RCC in the right kidney which was incidentally detected. Abdominal computed-tomography (CT) revealed a mass with axial diameter of 167x146 mm, compatible with RCC, central cystic necrotic, heterogeneous, soft tissue density. There was no evidence of tumor thrombus in the right renal vein or inferior vena cava. Open radical nephrectomy was performed through an anterior subcostal incision. Pathologic examination revealed a 17x15 cm renal oncocytoma. The patient was discharged on 6th day postoperatively. Clinically or radiologically, renal oncocytoma and renal cell carcinoma cannot be distinguished. The treatment decision can be made according to the clinical aspects. Radical/partial nephrectomy or thermal ablation can be considered as treatment options. We review the literature on the radiologic and pathologic features of renal oncocytoma.

Keywords: kidney tumor, radical nephrectomy, renal oncocytoma

Kontrastlı bilgisayarlı tomografi görüntüleri
Contrast-enhanced computed tomography images

Raporlanan en büyük renal onkositomlar

Referans	Yaş	Cinsiyet	Tümör Boyutu(cm)	Başvuru yakınması	Tedavi	Metastaz/rekürrens
Demos ve ark.	64	Erkek	27x20x15	Karında ele gelen kitle	Sağ açık radikal nefrektomi	Yok
Ahmad ve ark.	61	Erkek	25x16x16	Sırt/yan ağrısı	Sağ açık radikal nefrektomi	Yok
Banks ve ark.	57	Erkek	21x18x15	Karın ağrısı ve şişkinlik	Sağ açık radikal nefrektomi	1.7 cm sol akciğer nodülü ve teşhis sırasında birkaç belirsiz karaciğer lezyonu. Metastaz dışlanamadı.
Kılıç ve ark.	65	Erkek	20x25x10	Karın ağrısı	Sol açık radikal nefrektomi	Yok
Sundararajan ve ark.	37	Erkek	20	Karında kitle ve tansiyon yüksekliği	Sağ açık radikal nefrektomi	Yok
Qaid ve ark.	40	Erkek	15x16x19.5	Karın ağrısı	Sol açık radikal nefrektomi	Yok
Dey ve ark.	59	Kadın	14x13x12	Ele gelen kitle	Sağ açık radikal nefrektomi	Yok
Cevik ve ark. (bu vaka)	72	Erkek	15x17	Sol testiste ağrı	Sağ açık radikal nefrektomi	Yok

Largest reported renal oncocytomas

Reference	Age	Sex	Tumor Size(cm)	Presenting Complaint	Treatment	Metastasis/recurrences
Demos et al	64	Male	27x20x15	Palpable abdominal mass	Right open radical nephrectomy	None found
Ahmad et al	61	Male	25x16x16	Lower back/ flank pain	Right open radical nephrectomy	None found
Banks et al	57	Male	21x18x15	Abdominal discomfort and distension	Right open radical nephrectomy	1.7 cm left lung nodule and several indeterminate liver lesions at diagnosis. Metastasis could not be excluded.
Kilic et al	65	Male	20x25x10	Abdominal pain	Left open radical nephrectomy	None found
Sundararajan et a	37	Male	20	Abdominal mass and moderate hypertension	Right open radical nephrectomy	None found
Qaid et al	40	Male	15x16x19.5	Abdominal pain	Left open radical nephrectomy	None found
Dey et al	59	Female	14x13x12	Palpable mass	Right open radical nephrectomy	None found
Cevik et al. (Current Case)	72	Male	15x17	Left scrotal swelling	Right open radical nephrectomy	None found

PP-13

Trans-Üretral Prostat Cerrahisinde Oyuncu Değişiklikleri ve Yeni Düşman: TUR-IS Sendromu

Mithat Ekşi, Azad Akdağ
Sağlık Bilimleri Üniversitesi, Bakırköy Dr. Sadi Konuk Sağlık Uygulama ve Araştırma Merkezi

GİRİŞ: Benign prostat hiperplazisi sebebiyle uygulanan endoskopik cerrahilerde klasik monopolar Trans-üretral prostat rezeksiyonu (TUR-P) operasyonlarının yerini bipolar TUR-P ve Holmium Lazer Prostat Enüklüasyonu (HoLEP) gibi yöntemler devralmaktadır. Uzamış monopolar TUR-P operasyonlarında non-elektrolit solüsyonlara bağlı görülen ve kliniği temel olarak hiponatremi üzerine olan TUR sendromu iyi tanımlanmış ve operasyon ekibi tarafından iyi bilinmektedir. Bununla birlikte uzamış bipolar TUR-P ve HoLEP gibi cerrahilerde kullanılan normal salin sıvısına bağlı görülebilecek hiperkloremik metabolik asidoz tablosu (TUR-IS) nispeten yeni tanımlanmış ve takip/tedavi protokolleri oluşturulmamıştır. Biz de uzamış bipolar-TUR sırasında TUR-IS sendromu gelişen olgumuzu sunmak ve bu konuda farkındalık oluşturmayı hedefledik.

OLGU: Hipertansiyon, diyabetes mellitus ve koroner arter hastalığı tanıları ile takip edilen 77 yaşında erkek hasta alt üriner sistem şikayetleri ile takip edilmekteydi. Transrektal ultrasonografi ile ölçülen prostat hacmi 103 cc olarak hesaplanan hastanın ikili medikal tedaviye dirençli tekrarlayan glob atakları mevcuttu. Preoperatif anestezi değerlendirmesinde yüksek risk saptanan hastaya bipolar TUR planlandı. Spinal anestezi altında, 26 Fr bipolar rezektoskop ile (OES Pro, Olympus Medical Systems Corp., Tokyo, Japan), normal salin irrigasyonu (hastadan 80 cm yükseklikte) altında operasyona başlandı. Rezeksiyonun başlangıcından yaklaşık 80 dakika sonrasında EKG'de ST depresyonu ve hastada bilinç bulanıklığı ve uyarana azalmış cevap izlendi. Bu aşamaya kadar yaklaşık olarak 27 litre normal salin irrigasyonu ile çalışılmıştı. Arter kan gazı çalışmasında hiperkloremik metabolik asidoz ve dilüsyonel anemi saptandı. Anestezi ekibi ile görüşülerek irrigasyon sıvı yüksekliği azaltıldı ve operasyon olabilecek en kısa sürede sonlandırıldı. 10 mg furosemid ile forse diürez ile EKG bulguları düzeldi ve metabolik asidoz geriledi. PA-Akciğer grafisinde akciğerde yüklenme bulgusu görülmedi. Postoperatif dönemde yoğun bakım ünitesinde takip edilen hastada 2. günde serum klor düzeyleri normale döndü ve servis takibine alındı. Ek patoloji gelişmeyen hasta taburcu edildi.

SONUÇ: Özellikle HoLEP gibi öğrenme eğrisinin başlangıcısında uzun operasyon sürelerinin olduğu belirtilen operasyonların yaygınlaşması sebebiyle bu sendromla ilerleyen süreçte daha fazla karşılaşacağımız kanısındayız.

Anahtar Kelimeler: bipolar TUR, HOLEP, TUR-IS sendromu, hiperkloremik metabolik asidoz

Player Changes in Trans-Urethral Prostate Surgery and the New Enemy: TUR-IS SYNDROME

Mithat Ekşi, Azad Akdağ
University of Health Sciences, Bakırköy Dr. Sadi Konuk Training and Research Hospital

INTRODUCTION: In endoscopic surgeries performed for benign prostatic hyperplasia, classical monopolar Trans-urethral prostate resection (TUR-P) operations are being replaced by methods such as bipolar TUR-P and Holmium Laser Prostate Enucleation (HoLEP). The TUR syndrome, which is associated with non-electrolyte solutions in prolonged monopolar TUR-P operations and whose clinical manifestation is mainly hyponatremia, is well-defined and well-known by the operating team. However, hyperchloremic metabolic acidosis (TUR-IS), which can be seen due to normal saline fluid used in surgeries such as prolonged bipolar TUR-P and HoLEP, has been defined relatively recently and follow-up/treatment protocols have not been established. We aimed to present our case who developed TUR-IS syndrome during prolonged bipolar-TUR and to raise awareness on this issue.

CASE: A 77-year-old male patient, who was followed up with the diagnoses of hypertension, diabetes mellitus and coronary artery disease, was being followed up with lower urinary tract complaints. The prostate volume measured by transrectal ultrasonography was calculated as 103 cc, and he had recurrent globe attacks that were resistant to dual medical therapy. Bipolar TUR was planned for the patient who was found to be at high risk in the preoperative anesthesia evaluation. The operation was started under spinal anesthesia with a 26 Fr bipolar resectoscope (OES Pro, Olympus Medical Systems Corp., Tokyo, Japan) under normal saline irrigation (80 cm above the patient). Approximately 80 minutes after the beginning of the resection, ST depression and blurred consciousness and decreased response to stimuli were observed in the ECG. Up to this stage, approximately 27 liters of normal saline irrigation had been used. Arterial blood gas study revealed hyperchloremic metabolic acidosis and dilutional anemia. In consultation with the anesthesia team, the height of the irrigation fluid was reduced and the operation was terminated as soon as possible. ECG findings improved and metabolic acidosis regressed with forced diuresis with 10 mg furosemide. There was no sign of loading in the lung in the PA-Lung X-ray. In the postoperative period, the patient was followed up in the intensive care unit, and serum chlorine levels returned to normal on the 2nd day and he was followed up in the service. The patient was discharged without any additional pathology.

CONCLUSION: We believe that we will encounter this syndrome more in the future, especially due to the prevalence of operations such as HoLEP, which are stated to have long operation times at the beginning of the learning curve.

Keywords: bipolar TUR, HOLEP, TUR-IS syndrome, hiperchloremic metabolic asidosis

PP-14

Transüretral Prostat Rezeksiyonu Sonrası Gelişen Osteitis Pubis: Teşhisi Zor ve Nadir Bir Komplikasyon

Turgay Kaçan, Ali Kaan Yıldız
Ankara Bilkent Şehir Hastanesi, Üroloji Kliniği, Ankara

Giriş: Benign prostat hiperplazisi, yaşlı erkeklerin sık görülen hastalıklarından biridir ve her yıl milyonlarca erkek etkilenmektedir. Genellikle akut üriner retansiyon, hematüri ve üriner sistem enfeksiyonları gibi alt üriner sistem semptomları dahil olmak üzere mesane çıkış obstrüksiyonu semptomlarına neden olur. Bu patolojilerin tedavisi için farklı medikal ve cerrahi yöntemler mevcuttur. Cerrahi seçenekler arasında prostatın transüretral rezeksiyonu (TURP) standart bir prosedürdür. Nispeten güvenli olmasına rağmen, kategorik olarak teşhis edilmesi ve tedavisi zor olabilen, prostatosimfizyal fistül (PSF) yoluyla gelişen osteitis pubis adı verilen nadir bir ameliyat sonrası komplikasyon vardır.

Vaka Sunumu: 56 yaşında erkek hasta, üç gündür olan bulantı ve kusma ile sabah uyandığında başlayan sağ inguinal ağrı ve ağrı nedeniyle ayakta duramama ve yürüyememe şikâyeti ile acil servise başvurdu. Dizüri ya da alt üriner sistem semptomları bulunmuyordu.

Ateşi 38.9 °C idi. Koroner arter hastalığı nedeniyle asetilsalisilik asit 100 mg/gün kullanıyordu. Karaciğer kist hidatik eksizyonu, sol inguinal herniorafı ve iki ay önce Bipolar TURP ve sistolitripsi ameliyatları olmuştu. Rutin kan tetkiklerinde hemoglobin seviyesi 11,9 g/dL, beyaz küre sayısı 15,9×109 /L, C reaktif protein seviyesi 14,2 mg/L ve prokalsitonin 108,8 ng/L'ydi. Serum üre ve kreatinin düzeyleri normal sınırlardaydı. Kan kültüründe Escherichia coli üremesi pozitif iken orta akım idrar örneği kültürü negatifti. Kontrastlı Abdominal Bilgisayarlı Tomografı (BT)de sağ obturator fossadan sağ inguinal bölgeye uzanan içinde hava dansiteleri bulunan 80x18 mm boyutlarda enfektif koleksiyon alanı ile her iki pubik ramusta simfizis pubis komşuluğunda osteomiyelit ile uyumlu hava dansiteleri izlenmiştir. Ek olarak Pelvik Manyetik Rezonans Görüntüleme (MRG) prostatik üretra anteriorundan simfizis pubise uzanan fistül traktı izlenmiştir (Resim 1). Piperasilin tazobaktam 4x4.5 gr intravenöz tedavi başlandı ve suprapubik mesane kateterizasyonu ile idrar drenajı yapıldı. Median laparotomi ile fistül traktı çıkarıldı ve omental flep ile kapatıldı. Apse alanı drene edildi. Postoperatif birinci günde hasta mobilize olmaya başladı. Postoperatif birinci ay sistoüretrografı ile ekstravazsyon olmadığı görülerek suprapubik kateteri çıkarıldı. Birinci yıl kontrolünde herhangi bir şikayeti olmadığı görüldü.

Tartışma: Osteitis Pubis, prostat hiperplazisi ve prostat kanseri için çeşitli terapötik seçeneklere sekonder nadir görülen bir komplikasyondur. Patofizyoloji net olarak ortaya konulamamıştır. TURP sırasında prostat kapsülünde olası bir hipovasküler alan gelişmesi kapsüler perforasyon olmadan da, iyileşmede gecikmeye, periprostatik dokularda ve pubik periostta inflamasyona ya da nekroza yol açarak PSF ve Osteitis Pubis gelişimine neden olabilir. Hastanın semptomatik hale gelmesindeki gecikme, tanı konulmasını zorlaştırmaktadır. Teşhisten sonra bile yönetim, üroloji, ortopedi ve enfeksiyon hastalıkları uzmanlarının multidisipliner katılımıyla yürütülmektedir. Bu nedenle, transüretral prostat cerrahisi veya radyoterapi gibi prosedürleri uygulayan klinisyen, özellikle hasta ortopedik veya erken nörolojik veya kalıcı enfektif semptomlarla başvurursa, prostatosimfizyal fistül ve osteitis pubis olasılığının farkında olmalıdır.

Anahtar Kelimeler: Osteitis pubis, Prostatosimfizial fistül, Transüretral prostat rezeksiyonu

Osteitis Pubis After Transurethral Resection of the Prostate: A Rare and Difficult to Identify Complication

Turgay Kaçan, Ali Kaan Yıldız
Department of Urology, Ankara Bilkent City Hospital, Ankara, Türkiye

Introduction: Benign prostatic hyperplasia is one of the most common diseases of older men, and millions of men are affected each year. It often causes symptoms of bladder outlet obstruction, including acute urinary retention, hematuria, and lower urinary tract symptoms such as urinary tract infections. There are different medical and surgical methods for the treatment of these pathologies. Among the surgical options, transurethral resection of the prostate(TURP) is a standard procedure. Although relatively safe, there is a rare post-operative complication called osteitis pubis, which develops through a prostate-symphyseal fistula(PSF), which can be categorically difficult to diagnose and treat.

Case Report: A 56-year-old male patient was admitted to the emergency service with complaints of nausea and vomiting for three days, and right inguinal pain and pain that started when he woke up in the morning, and inability to stand and walk. There was no dysuria or lower urinary tract symptoms.

His fever was 38.9°C. He was using acetylsalicylic acid 100 mg/day due to coronary artery disease. He had liver cyst hydatid excision, left inguinal herniorrhaphy, and Bipolar TURP and cystolitripsy two months ago. In routine blood tests, hemoglobin level was 11.9 g/dL, white blood cell count was 15.9×109 /L, C-reactive protein level was 14.2 mg/L, and procalcitonin was 108.8 ng/L. Serum urea and creatinine levels were within normal limits. Escherichia coli growth was positive in blood culture, while midstream urine culture was negative. Contrast-enhanced Abdominal Computed Tomography showed an infective collection area of 80x18 mm with air densities extending from the right obturator fossa to the right inguinal region, and air densities compatible with osteomyelitis, adjacent to the symphysis pubis in both pubic rami. In addition, Pelvic Magnetic Resonance Imaging showed a fistula tract extending from the anterior of the prostatic urethra to the symphysis pubis (Figure 1). Piperacillin-tazobactam 4x4.5gr intravenous treatment was started and urinary drainage was performed with suprapubic bladder catheterization. The fistula tract was removed by median laparotomy and closed with an omental flap. The abscess area was drained. The patient started to mobilize on the first postoperative day. In the first month postoperatively, cystourethrography revealed no extravasation, and the suprapubic catheter was removed. He did not have any complaints at the first year follow-up.

Discussion: Osteitis Pubis is a rare complication secondary to several therapeutic options for prostatic hyperplasia and prostate cancer. The pathophysiology has not been clearly demonstrated. A possible hypovascular space development in the prostate capsule during TURP may lead to delayed healing, inflammation or necrosis in the periprostatic tissues and pubic periosteum, and may result in the development of PSF and OP, even without capsular perforation. The delay in the patient becoming symptomatic complicates the diagnosis. Even after diagnosis, management is carried out with the multidisciplinary participation of urology, orthopedics and infectious diseases specialists. Therefore, the clinician performing procedures such as transurethral prostate surgery or radiotherapy should be aware of the possibility of a PSF and OP, especially if the patient presents with orthopedic or early neurological or persistent infective symptoms.

Keywords: Osteitis pubis, Prostatosymphyseal fistula, Transurethral resection of prostate

Resim 1 / Figure-1

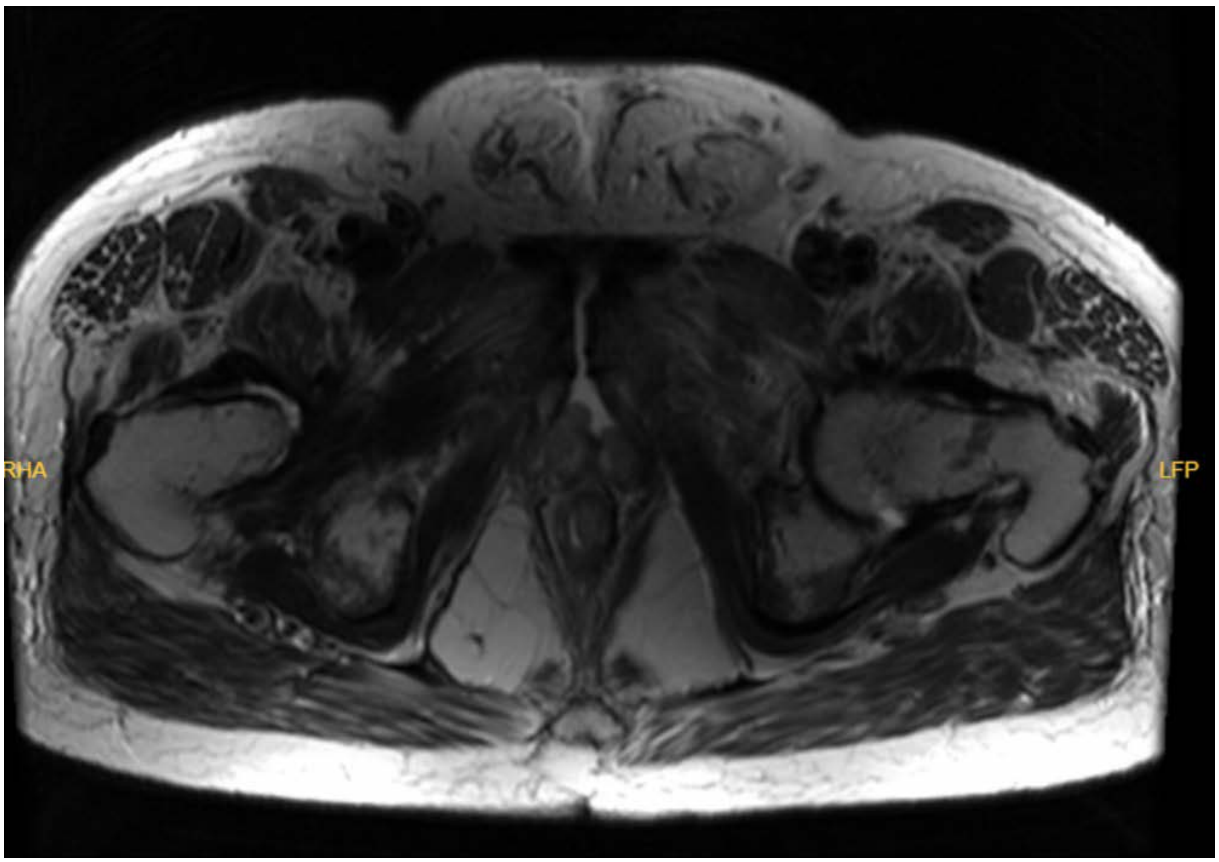

Pelvik MRG'da Prostatosimfizial fistül
Prostatosymphysial fistula on Pelvic MRI

PP-15

Transüretral prostat rezeksiyonunda yeni bir modifikasyon: Görünenden Görünmeyene tekniği sonuçlarımız

Deniz Demirci, Emrah Kızılay
Erciyes Üniversitesi, Üroloji Ana Bilim Dalı, Kayseri

GİRİŞ: Benign prostat hiperplazisi (BPH), yaşlanan erkeklerde en sık görülen hastalıklardan biridir ve alt üriner sistem semptomlarının en yaygın nedenlerinden biridir. Uzun zamndır BPH cerrahi tedavilerinin altın standardı prostatın transüretral rezeksiyonu olmuştur. Bu sunumda transüretral prostat rezeksiyonunda yeni bir modifikasyon olan Görünenden Görünmeyene tekniği ile opere edilen 10 vakalık sonuçlarımızı sunmayı amaçladık.

YÖNTEM ve TEKNİK: Prostat kapsülüne ulaşmayı hedefleyerek saat 5 ve 7 pozisyonundan dikkatli bir şekilde prostatı insize ediyoruz. Prostat insizyonunun başlangıç noktası mesane boynu iken, bitiş noktası lateral prostat loblarının apikal tarafı olarak belirlemekteyiz. Lateral lob rezeksiyonu için prostatı görünen ve görünmeyen olarak ikiye ayırıyoruz. Rezektoskopu utrikulusa sabitlediğimizde net olarak görebildiğimiz prostat lobunun ortasına kadar uzanan alana görününen kısım olarak adlandırıyoruz. Utrikulustan görülemeyen prostat yan lobunun geri kalan kısmına ise görünmeyen kısım olarak adlandırıyoruz. 1-1,5 cm lik rezeksiyonlar ile prostatın görünen apikal kısmından rezeksiyona başlıyoruz. Görünen kısımda yeterli rezeksiyonu tamamladıktan sonra rezektoskopu prostatın görünmeyen kısmına adım adım ilerletiyoruz. Böylece görünmeyen kısım görünen kısım haline gelmektedir. Bu rezeksiyon yöntemi ile tüm kanayan damarları net bir şekilde görüp kolayca kontrol edebiliyor ve büyümüş prostat dokusunu küçük parçalar halinde rezeke edebiliyoruz. Çalışmaya Erciyes Üniversitesi Üroloji Kliniğinde Mart 2021 - Ağustos 2022 tarihleri arasında Görünenden Görünmeyene tekniği ile transüretral rezeksiyon uygulanan 10 hasta dâhil edilmiştir. Hastaların yaşı, prostat hacmi, operasyon öncesi ve sonrası Uluslar arası Prostat Semptom Skoru (IPSS), ameliyat süresi, hastanede kalış süresi, kateter çekilme süresi, retrospektif olarak değerlendirilmiştir.

BULGULAR: Çalışmaya dâhil edilen hastaların yaş ortalaması 69.6 ± 9.1 yıl, hastaların ortanca operasyon öncesi üroflow qmax değerleri 8.3 (5.6-11.1) ml/sn idi. Hastaların üroflow sonrası rezüdü idrar miktar ortancası 150 (120-310) cc idi. Çıkarılan prostat dokusu miktarı ise ortanca 49gr (40-62) idi. Hastaların operasyon sonrası üroflow qmax değerleri ortanca 17 (15.6-25.2) ml/sn idi. Üroflow sonrası rezüdü idrar miktar ortancası 45 (15-80) cc idi. Bu verilerin yanında hastaların ortalama hastanede kalış süresi 2.1 ± 1.5 gün, ortalama sondalı kalış süresi 1.5 ± 0.7 gün idi.

SONUÇ: Prostatın transüretral rezeksiyonu cerrahisinde Görünenden Görünmeyene tekniği; etkili kanama kontrolü, daha iyi görüntü sayesinde kolay uygulanabilmesi, çizilen insizyonlar rehberliğinde güvenli rezeksiyon imkanı sağlaması ve başarılı fonksiyonel sonuçları ile uygulanabilecek tekniklerden biri olarak akılda tutulmalıdır.

Anahtar Kelimeler: Transüretral Prostat Rezeksiyonu, Minimal invaziv tedavi, Endoskopik cerrahi

A new modification in transurethral resection of the prostate: Our results from the Visible to the Invisible technique

Deniz Demirci, Emrah Kızılay
Erciyes University, Department of Urology, Kayseri

INTRODUCTION: Benign prostatic hyperplasia (BPH) is one of the most common diseases in aging men and is one of the most common causes of lower urinary tract symptoms. Transurethral resection of the prostate has long been the gold standard of surgical treatment for BPH. In this presentation, we aimed to present our results of 10 cases operated with the Visible to Invisible technique, which is a new modification in transurethral resection of the prostate.

METHOD and TECHNIQUE: The prostate is carefully incised at the 5 and 7 o'clock positions, aiming to reach the prostate capsule. The starting point of the prostate incision is the bladder neck, while the end point is the apical side of the lateral prostate lobes. For lateral lobe resection, we divide the prostate into visible and invisible. When we fix the resectoscope to the utriculus, we call the area extending to the middle of the prostate lobe, which we can see clearly, as the visible part. We call the rest of the prostate lateral lobe, which cannot be seen from the utriculus, as the invisible part. We start the resection from the visible apical part of the prostate with 1-1.5 cm resections. After completing adequate resection in the visible part, we advance the resectoscope step by step to the invisible part of the prostate. Thus, the invisible part becomes the visible part. With this resection method, we can clearly see all the bleeding vessels and easily control them and resect the enlarged prostate tissue in small pieces. Ten patients who underwent transurethral resection with the Visible to Invisible technique in Erciyes University Urology Clinic between March 2021 and August 2022 were included in the study. Patients' age, prostate volume, pre- and postoperative International Prostate Symptom Score (IPSS), operative time, hospital stay, catheter removal time were evaluated retrospectively.

RESULTS: The mean age of the patients included in the study was 69.6 ± 9.1 years, and the median preoperative uroflow qmax values of the patients were 8.3 (5.6-11.1) ml/s. The median residual urine amount of the patients after uroflow was 150 (120-310) cc. The median amount of prostate tissue removed was 49gr (40-62). The median uroflow qmax values of the patients after the operation were 17 (15.6-25.2) ml/sec. The median residual urine amount after uroflow was 45 (15-80) cc. In addition to these data, the mean hospital stay of the patients was 2.1 ± 1.5 days, and the mean length of catheterization was 1.5 ± 0.7 days.

CONCLUSION: The Visible to Invisible technique in transurethral resection of the prostate; It should be kept in mind as one of the techniques that can be applied with effective bleeding control, easy application thanks to better visualization, safe resection with the guidance of the drawn incisions, and successful functional results.

Keywords: Transurethral Prostate Resection, Minimally invasive treatment, Endoscopic surgery

Transüretral Prostat Rezeksiyonunda yeni bir modifikasyon: Görünenden Görünmeyene tekniği sonuçlarımız

Yaş ortalaması (yıl)	69.6 ± 9.1
Operasyon öncesi üroflow qmax ortanca (ml/sn)	8.3 (5.6-11.1)
Preoperatif PVR ortanca (cc)	150 (120-310)
Çıkarılan prostat dokusu miktarı ortanca (gr)	49 (40-62)
Operasyon sonrası üroflow qmax değerleri ortanca (ml/sn)	17 (15.6-25.2)
Postoperatif PVR ortanca (cc)	45 (15-80)
Hastanede kalış süresi ortalama (gün)	2.1 ± 1.5
Sondalı kalış süresi ortalama (gün)	1.5 ± 0.7

A new modification in Transurethral Prostate Resection: Our results of the Visible-to-Invisible technique

Average age (years)	69.6 ± 9.1
Preoperative uroflow qmax median (ml/sec)	8.3 (5.6-11.1)
Preoperative PVR median (cc)	150 (120-310)
Amount of prostate tissue removed median (gr)	49 (40-62)
Postoperative uroflow qmax values median (ml/sec)	17 (15.6-25.2)
Postoperative PVR median (cc)	45 (15-80)
Length of hospital stay average (days)	2.1 ± 1.5
Urethral catheter stay average (days)	1.5 ± 0.7

PP-16

Spontan Retroperitoneal Kanama: Nadir Bir Poliarteritis Nodosa Olgusu

Ali Beytur[1], Ömer Faruk Yıldırım[1], Ahmet Çamtosun[1], İsmail Okan Yıldırım[2], Servet Yolbaş[3]
[1]İnönü Üniversitesi, Üroloji Anabilim Dalı, Malatya
[2]İnönü üniversitesi, Radyoloji Anabilim Dalı, Malatya
[3]İnönü üniversitesi, Romatoloji Bilim Dalı, Malatya

Amaç: Retroperitoneal hematomla gelen ve Poliarteritis Nodoza (PAN) tanısı konulan olgunun yönetimini sunmak.

Giriş: Retroperitoneal hematom sıklıkla travma, vasküler lezyonlar, tümörler, cerrahi girisim ve antikoagülan tedaviye bağlı, nadirende idiyopatik gelişen kanamalar sonucunda oluşur. Spontan retroperitoneal kanamalar ise daha önceden kanama yapabilecek etkenin olmadığı hastalarda travma olmadan meydana gelen kanamalardır.

PAN, orta ve küçük arterleri etkileyen sistemik, nekrotizan bir vaskülittir. Anevrizma oluşumuna yol açan segmental nekroz ile karakterizedir. PAN'da böbrek tutulumu hastaların %70-80'inde görülür ve nadiren subkapsüler ve perirenal hematomlara yol açan anevrizmal rüptür karşımıza çıkabilir. Retroperitoneal kanama ile gelen hastalarda nadir görülen PAN hastalığının tanısını koymak zordur ve bu nedenle tedavide gecikmeler yaşanmaktadır.

Olgu Sunumu: 20 yaşında erkek hasta bıçak saplanır tarzda karın ve sağ yan ağrısı şikayeti ile acil servise başvurdu. Akut batın düşünülen hastaya çekilen kontrastlı abdomen BT'de sağ böbrekten kaynaklandığı düşünülen ve tüm retroperitonu dolduran hematom izlendi (şekil). Olgunun bilinen ek hastalık ve travma hikayesi olmadığı için spontan retroperitoneal hemoraji kabul edildi.

Hastanın hemoglobini 8.8, crp 7.9, kreatinin 1.4 olarak ölçüldü. Hasta takip amaçlı üroloji yoğun bakım ünitesine yatırıldı ancak takiplerinde hemoglobin düşüklüğü olması üzerine tanı ve tedavi amacıyla girişimsel radyoloji tarafından işleme alındı. Hastanın anjiografik görüntülemesinde aktif kanama izlenmedi, beyin, toraks, abdomen ve ekstremitelerdeki arteriyel yapılarda multipl anevrizmatik dilatasyonlar görüldü (şekil). Bunun üzerine hastaya vaskülit ön tanısıyla romatolojiye konsülte edildi. Hastanın özgeçmişi ayrıntılı sorgulandığında son 6 ayda 6 kilogram kaybettiği, livedo reticularis benzeri lezyonlarının oluştuğu ve ara ara artralji ve miyalji nedeni ile NSAİD kullandığı öğrenildi. Yapılan tetkikler sonucunda da PAN tanısı konuldu ve yüksek doz steroid ve mesna tedavisi başlandı. Takiplerde testis tutulumuda izlendi. Ancak tedavinin devamında hastanın şikayetlerinin ve kontrol görüntülemelerde anevrizma boyutlarının gerilediği görüldü ve hasta düşük doz steroid tedavisi ile taburcu edildi.

Sonuç : Wunderlich sendromu olarak bilinen spontan retroperitoneal kanama nadir görülüp hayatı tehdit edebilmektedir. Supkapsüler veya perirenal arterlerin spontan rüptürü ile meydana gelmektedir. Etyolojisinde sıklıkla benign veya malign böbrek tümörleri, nadirende vasküler patolojiler bulunmaktadır. Tanısında kontrastlı BT kullanılmaktayken anjiografi ile hem tanı hemde tedavi yapılabilmektedir.

PAN orta boyuttaki arteleri tutan primer sistemik vaskülit hastalığıdır. Etyolojisinde genellikle viral hastalıklar bulunmaktadır. American College of Rheumatology, PAN tanısı için 10 kriter tanımlamış, ve 3 ünün varlığı PAN hastalığının varlığını %86 oranında desteklemektedir. Hastamızda bu kriterlerden; 4 kg den fazla kilo kaybı, kreatinin yüksekliği, miyalji, livedo retikülaris, orkalji ve arteriyel anevrizmalar mevcuttu. Hastalığın tanısındaki kritierlerden olan anevrizmatik alandan arteriyel biyopsiyi tekrar kanama olasılığı nedeni ile uygulamadık. Hastalığın tedavisinde otoimmün bir hastalık olduğu için steroid tedavisi önerilmektedir. Tedaviye yanıt hızlı olmaktadır. Hastamızda da günler içerisinde yanıt aldık.

Literatüre bakıldığında Wunderlich sendromu ile PAN tanısı alan 30 hasta mevcuttur. Nadir bir olgu olması nedeniyle sponton retroperitoneal kanaması olan hastalarda anamnezin PAN açısından da sorgulanması gerekmektedir.

Anahtar Kelimeler: poliarteritis nodoza, spontan retroperitoneal kanama, arteriyel anevrizma

Spontaneous Retroperitoneal Hematoma: A Rare Case of Polyarteritis Nodosa

Ali Beytur[1], Ömer Faruk Yıldırım[1], Ahmet Çamtosun[1], İsmail Okan Yıldırım[2], Servet Yolbaş[3]
[1]Department of Urology, Inonu University, Malatya, Turkey
[2]Department of Radiology, Inonu University, Malatya, Turkey
[3]Department of Rheumatology, Inonu University, Malatya, Turkey

Aim: To present the management of a case with a retroperitoneal hematoma diagnosed as Polyarteritis Nodosa (PAN).

Introduction: Retroperitoneal hematoma is usually caused by trauma, vascular lesions, tumors, surgical intervention and anticoagulant therapy, and rarely idiopathic hemorrhages. Spontaneous retroperitoneal hemorrhages, on the other hand, are hemorrhages that occur without trauma in patients who did not have a cause for bleeding before.

PAN is a systemic, necrotizing vasculitis affecting medium and small arteries. It is characterized by segmental necrosis leading to aneurysm formation. Diagnosis of PAN, which is rare, is difficult in patients presenting with retroperitoneal bleeding, and therefore there are delays in treatment.

Case Report: A 20-year-old male patient presented to the emergency department with the complaint of stabbing abdominal and right flank pain. Contrast-enhanced abdominal CT performed in the patient who was suspected of having an acute abdomen showed a hematoma thatwas thought to originate from the right kidney and filled the entire retroperitoneum (figure). The patient was diagnosed as spontaneous retroperitoneal hemorrhage due to the patient had no-known history of additional disease or trauma.

The patient's creatinine was 1.4. The patient was admitted to the urology intensive care unit for follow-up, but due to hemoglobin drop in the follow-ups, processed by interventional radiology for diagnosis and treatment. Active bleeding was not observed in the patient's angiographic imaging, and multiple aneurysmatic dilatations were observed in the arterial structures in the brain, thorax, abdomen and extremities (figure). Thereupon, the patient was consulted to rheumatology with a preliminary diagnosis of vasculitis. When the patient's history was detailed, it was learned that he lost 6 kilograms in the last 6 months, he had livedo reticularis-like lesions, and he occasionally used NSAIDs due to arthralgia and myalgia. As a result of the examinations, patient diagnosed as PAN and high-dose steroid and mesna treatment was started. Testicular involvement was also observed in the follow-ups. However, in the continuation of the treatment, the patient's complaints and the size of the aneurysm regressed in follow-up imaging, and the patient was discharged with low-dose steroid therapy.

Conclusion: PAN is a primary systemic vasculitis disease involving medium and small-sized arteries. There are usually viral diseases in its etiology. The American College of Rheumatology has defined 10 criteria for the diagnosis of PAN, and the presence of 3 supports the presence of PAN disease by 86%. Among these criteria in our patient; There was a weight loss of more than 4 kg, high creatinine level, myalgia, livedo reticularis, orchalgia, and arterial aneurysms. We did not perform arterial biopsy from the aneurysmatic area, which is one of the criteria in the diagnosis of the disease, because of the possibility of rebleeding.

The disease rapidly responses to the steroid therapy because of autoimmune feature. Likewise we received a response from our patient within days.

Looking at the literature, there are 30 patients diagnosed with PAN due to Wunderlich syndrome presence. Since it is a rare case, anamnesis should also be questioned in terms of PAN in patients with spontaneous retroperitoneal bleeding.

Keywords: polyarteritis nodosa, spontaneous retroperitoneal hemorrhage, arterial aneurysm

Şekil / Figure

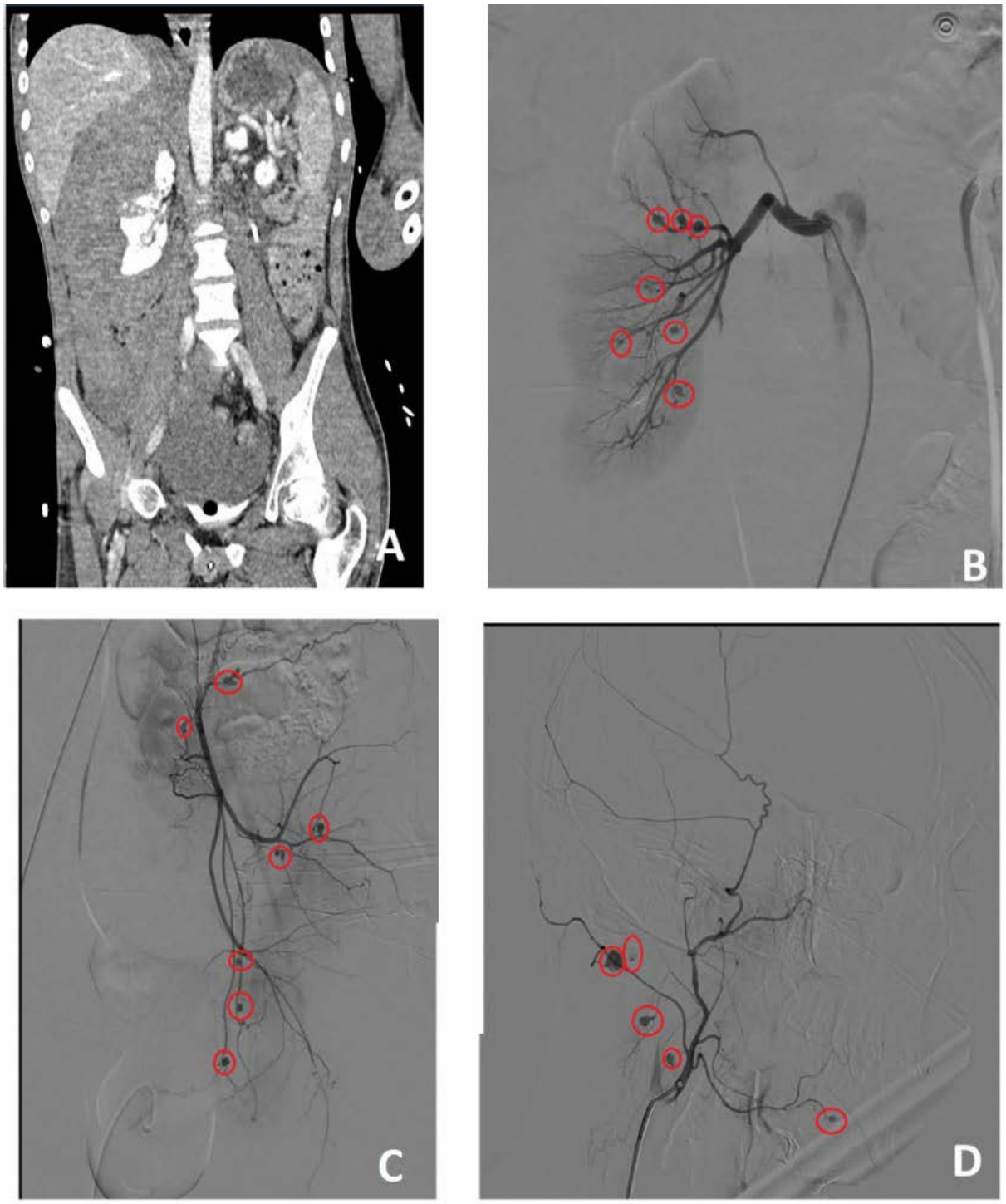

A: Acilde çekilen kontrastlı BT'de sağ retroperitonu dolduran hematom. B: Sağ Böbreğin Anjiyografisi. C: İnferior Mesenterik Arterin Anjiyografisi. D: Beyin Anjiyografisi (Anevrizmatik dilatasyonlar tüm kesitlerde kırmızı yuvarlak içine alınmıştır)

A: Hematoma filling the right retroperitoneum on contrast-enhanced CT taken in the emergency room. B: Angiography of the Right Kidney. C: Angiography of the Inferior Mesenteric Artery. D: Brain Angiography (Aneurysmatic dilatations are circled in red in all sections)

PP-17

Devasa bir mesane divertikülüne bağlı gelişen mekanik barsak obstruksiyonu: bir vaka bildirimi

Muhammed Sacid Demir
Balıkesir Üniversitesi, Sağlık Uygulama ve Araştırma Hastanesi, Üroloji Anabilim Dalı, Balıkesir, Türkiye

İleus yaygın bir klinik tablodur. Etiyolojisinde pek çok neden vardır. PubMed'deki (1979–2022) araştırmamıza dayanarak, oldukça nadir bir patoloji olan mesane divertikülünün neden olduğu ileus hakkında yalnızca iki makale bulabildik ve bunlar da vaka bildirimi şeklindeydi. Bildirilen bu vakalardan birinde hastanın geçirilmiş batın cerrahisi mevcuttu. Diğer vakadaysa barsak ansının mesane divertikülünün içine doğru inkanserasyonu sonucu ileus gelişmişti. Bizim bildirdiğimiz vakadaysa mesane posteriorunda olan devasa mesane divertikülünün direkt rektuma basısı sonucu oluşan bir ileus tablosu mevcuttu. Bu yönleriyle diğer iki vaka bildiriminden farklılık göstermektedir.

Anahtar Kelimeler: divertikül,ileus,mesane,obstrüksiyon

Huge bladder diverticulum as a cause of mechanical intestinal obstruction: report of a case

Muhammed Sacid Demir
Department of Urology, Balikesir University, Balikesir, Turkey

Ileus is quite a common disease but is associated with various causes. Based on our search on PubMed (1979–2022), there have only been two reports on ileus caused by bladder diverticulum, which is a very rare pathology. They are case reports. In one of these cases; patient had a history of laporotomy. In the other case; ileus caused by; incarceration into the inverted bladder diverticulum. In our case; ileus caused by; a huge diverticulum at posterior of bladder; pressed directly to the rectum. It is different from other cases

Keywords: bladder,diverticulum,ileus,obstruction

Rektuma bası yapan devasa mesane divertikülü / Huge bladder diverticulum; which is press to the rectum

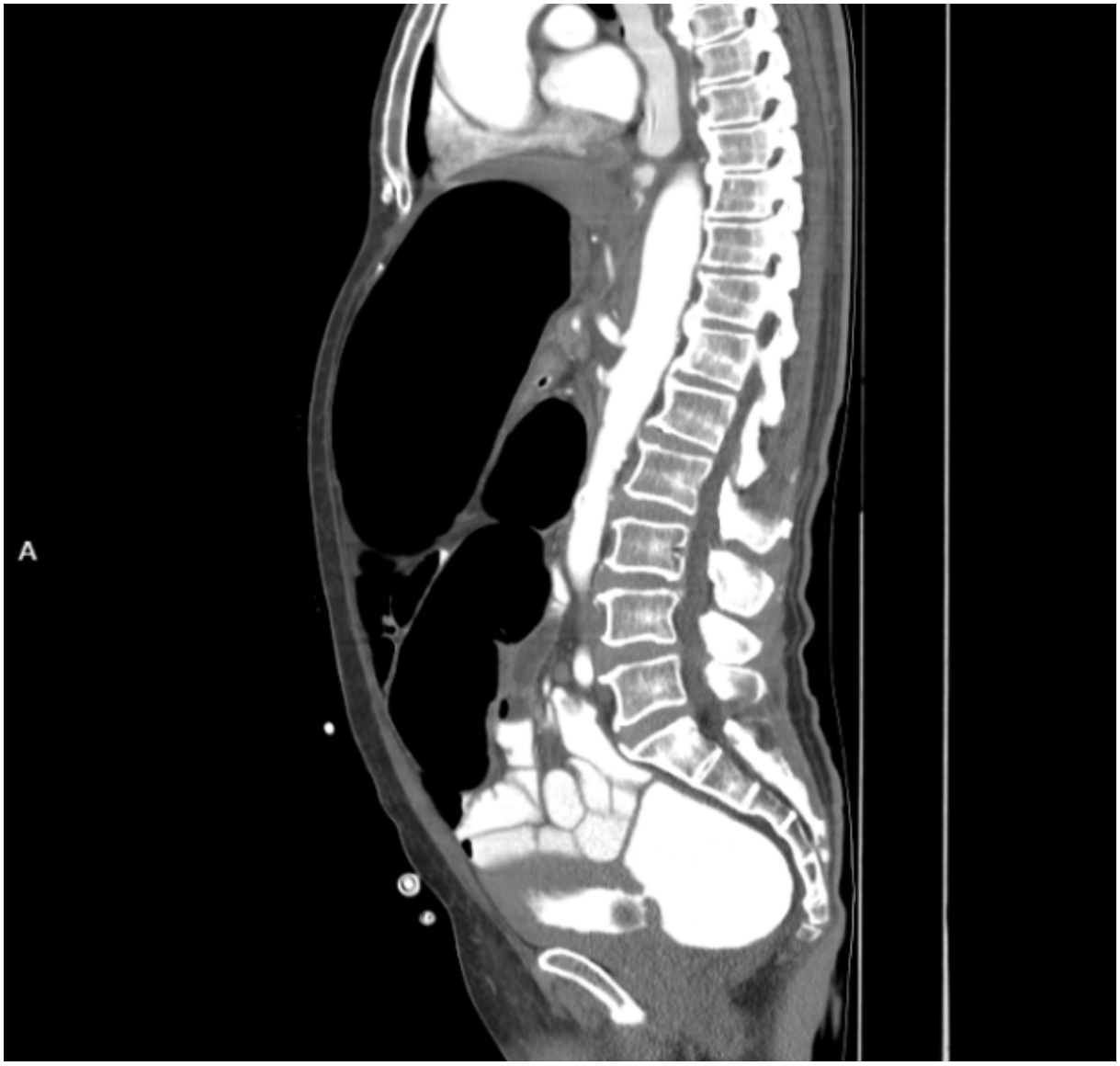

Rektuma bası yapan mesane divertikülü
Huge bladder diverticulum; which is press to the rectum

PP-18

Dj üreteral stentlerin düğümlenmesi: olgu sunumu

Ahmet Can Kolu
Sağlık Bilimleri Üniversitesi, Fatih Sultan Mehmet Eğitim ve Araştırma Hastanesi Üroloji Ana Bilim Dalı, İstanbul

Üreteral stent kullanımı üroloji pratiğinin ayrılmaz bir parçası haline gelmiştir. Bununla birlikte Double J (DJ) stent yerleştirilmesine bağlı birçok komplikasyon bildirilmiştir. Üreteral DJ stent komplikasyonları arasında irritatif miksiyon semptomları, yan ve suprapubik ağrı, vezikorenal reflü, stent malpozisyonu, hematüri, idrar yolu enfeksiyonu, ateş, enkrustasyon, stent migrasyonu, stent rüptürü, üreteral perforasyon, erozyon ve fistülizasyon yer alır. Stent düğümlenmesi oldukça nadir görülen bir komplikasyondur ve literatürde birkaç vaka bildirilmiştir. Bu yazıda bir ay içerisinde kliniğimizde gözlemlediğimiz 2 adet DJ stent düğümlenmesi vakası sunulmuştur. Düğümlü bir DJ stentin çıkarılmasında, basit traksiyondan açık cerrahiye kadar bildirilen çeşitli teknikler kullanılabilir. Düğümlü stentlerin üreterotomi ve perkütan erişim yoluyla cerrahi olarak çıkarılması ancak konservatif tekniklerle başarısız olduktan sonra gerçekleştirilmelidir. Cerrahlar, stentin çıkarılması sırasında zorlukla karşılaşıldığında stentte düğüm olabilme olasılığının farkında olmalıdırlar.

Anahtar Kelimeler: Düğümlü stentler, Üreteral stent, Ürolojik komplikasyon

Knotted double j ureteral stent: a case report

Ahmet Can Kolu
Fatih Sultan Mehmet Research & Training Hospital, Dept. of Urology, University of Health Sciences, Istanbul, Turkey

Ureteral stent usage has become an integral part of urological practice. However, many complications relating to the Double J (DJ) stent are reported. Complications of ureteral DJ stent include irritative mixation symptoms, side and suprapubic pain, vezikorenal reflux, stent malposition, hematuri, urinary tract infection, fever, inkrustination, stent microscopy, stent rupture, ureteral perforation, erosion and fistulization. Stent knotting is a very rare complication, and several cases have been reported in the literature. In this article, we presented two cases of DJ stent knot in our clinic within a month. Extraction of a knotted DJ stent may involve a variety of techniques, from simple traction to open surgery. The surgical removal of the knotted stents via urethotomy and percutaneous access should only be performed after failing with conservative techniques. Surgeons should be aware of the possibility of nodes in the stent when faced with difficulty in removing the stent.

Keywords: Knotted stents, Ureteral stent, Urological complication

Olgu 1 ve 2 / Case 1 and 2

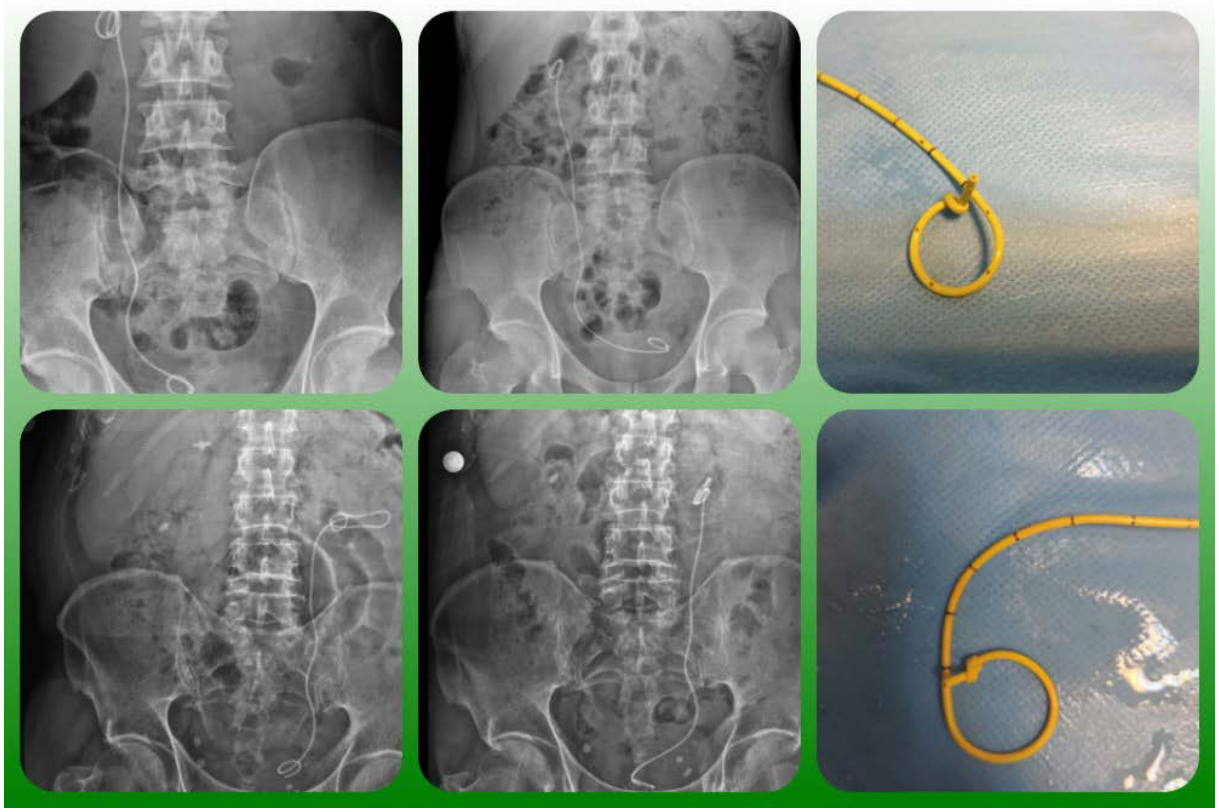

URS sonrası, DJ stent çekimi öncesi ve Düğümlü stentler
Post URS, before DJ stent removal and Knotted stents

PP-19

Nadir bir double J komplikasyonu: Spontan düğüm oluşumu

Ahmet Can Kolu, Serkan Akan
Sağlık Bilimleri Üniversitesi, Fatih Sultan Mehmet Eğitim ve Araştırma Hastanesi Üroloji Ana Bilim Dalı, İstanbul

AMAÇ: Üreteral stent kullanımı üroloji pratiğinin ayrılmaz bir parçası haline gelmiştir. Double J (DJ) stentin düğümlenmesi nadir görülen bir komplikasyondur ve literatürde sadece birkaç vaka bildirilmiştir. Bu olgu sunumunda bir ay içerisinde kliniğimizde gözlemlediğimiz iki adet spontan gelişen DJ stent düğümlenmesi vakası sunulmuştur.

OLGU: 67 ve 35 yaşlarında olan iki erkek hasta yan ağrısı şikayetleriyle kliniğimize başvurdu. Birinci olgu için yapılan görüntülemelerde "Sol böbrekte üst toplayıcı sistemde grade 2 ektazi, sol iliak çaprazlama düzeyinde şüpheli kalküler imaj" gözlenmiş olup; hastaya üreterorenoskopi (URS) planlandı. URS sırasında üreter darlığı nedeniyle proksimale ilerlenemedi ve 4.8 Fr 26 cm DJ yerleştirilerek skopi eşliğinde her iki ucunun kıvrıldığı görüldü. İkinci olgunun ise dört aydır yan ağrısı şikayetleri mevcuttu. Yapılan görüntülemelerde sağ distal üreterde 3-4 mm boyutlarında kalkül gözlendi ve URS eşliğinde holmiyum lazer ile endoskopik üreter taşı tedavisi yapıldı. Operasyon sonunda sağ üretere 4.8 Fr 26 cm DJ yerleştirilerek işleme son verildi. Her iki olgu da operasyon sonrası birinci gün üriner sistem grafisi ile görüntülenmiştir (Figure 1A/B).

Her iki olgunun da altı hafta sonra rutin DJ stenti çıkarılması için üriner sistem grafileri yenilendiğinde; DJ stentlerin proksimal ucunda spontan düğümlenme olduğu görüldü (Figure 2A). İşlemin komplike olabileceği ihtimali düşünülerek DJ stent çıkarılması işlemi genel anestezi altında planlandı. DJ stentlerin distal koili düzeltildikten sonra kontralateral mesane duvarına doğru nazikçe traksiyon yapıldı. DJ stentler herhangi bir komplikasyona yol açmadan zorlukla çıkarıldı ve proksimal uçlarının düğümlü bir şekilde geldikleri gözlendi (Figure 2B).

SONUÇ: Literatürde DJ stent çıkarılması sırasında traksiyon ile düğüm oluşabileceği gösterilse de; üreteral peristaltizm veya üreteral anomaliler nedeniyle spontan düğüm oluşabileceğini düşünüyoruz. Bu nedenle DJ stent çıkarılması öncesi rutin üriner sistem grafisi yapılması, spontan düğüm oluşumuna bağlı olası komplikasyonları önleyebilir.

Anahtar Kelimeler: Düğümlü stentler, Üreteral stent, Ürolojik komplikasyon

A rare double J complication: Spontaneous knot formation

Ahmet Can Kolu, Serkan Akan
Fatih Sultan Mehmet Research & Training Hospital, Dept. of Urology, University of Health Sciences, Istanbul, Turkey

PURPOSE: Use of urethral stents has become an integral part of urological practice. Double J (DJ) stent knotting is a rare complication, and only a few cases have been reported in the literature. In this case report, introduces two cases of spontaneous DJ stent knot which we observed in our clinic within a month.

CASE: Two male patients, aged 67 and 35, presented with the complaint of flank pain. Computed tomography images for the first patient was observed "Grade 2 ectasia in the upper collecting system of the left kidney, suspicious stone image at the level of the left iliac cross", then ureterorenoscopy (URS) planned for the patient. During URS, the ureter could not be advanced proximally due to stenosis, and a 4.8 Fr 26 cm DJ was placed and both ends were observed to be curved under fluoroscopy. The second patient had flank pain for 4 months. In the imaging, calculus of 3-4 mm in size was observed in the right distal ureter and endoscopic ureteral stone treatment was performed with holmium laser under the guidance of URS. At the end of the operation, 4.8 Fr 26 cm DJ was placed into the right ureter and the procedure was terminated. Both patients are shown with a first-day urinary system graphics after the operation (Figure 1A/B).

When the urinary system graphs were refreshed six weeks after each case for routine DJ stent removal, the proximal end of the DJ stents showed spontaneous knot (Figure 2A). DJ stent removal was planned under general anesthesia, considering the possibility that the procedure may be complex. After the distal coili of the DJ stents was corrected, a gentle tracting was performed toward the contralateral bladder wall. DJ stents were barely removed without causing any complications and proximal ends were observed to come in a knot (Figure 2B).

CONCLUSION: Although the literature shows that a knot can occur with the traction during DJ stent removal, we also believe that a spontaneous node may be caused by ureteral peristaltism or ureteral anomalies. Therefore, the routine taken of a urinary system graph before to release of DJ stent can prevent potential complications due to spontaneous node formation.

Keywords: Knotted stents, Ureteral stent, Urological complication

Olgu 1 ve 2 / Case 1 and 2

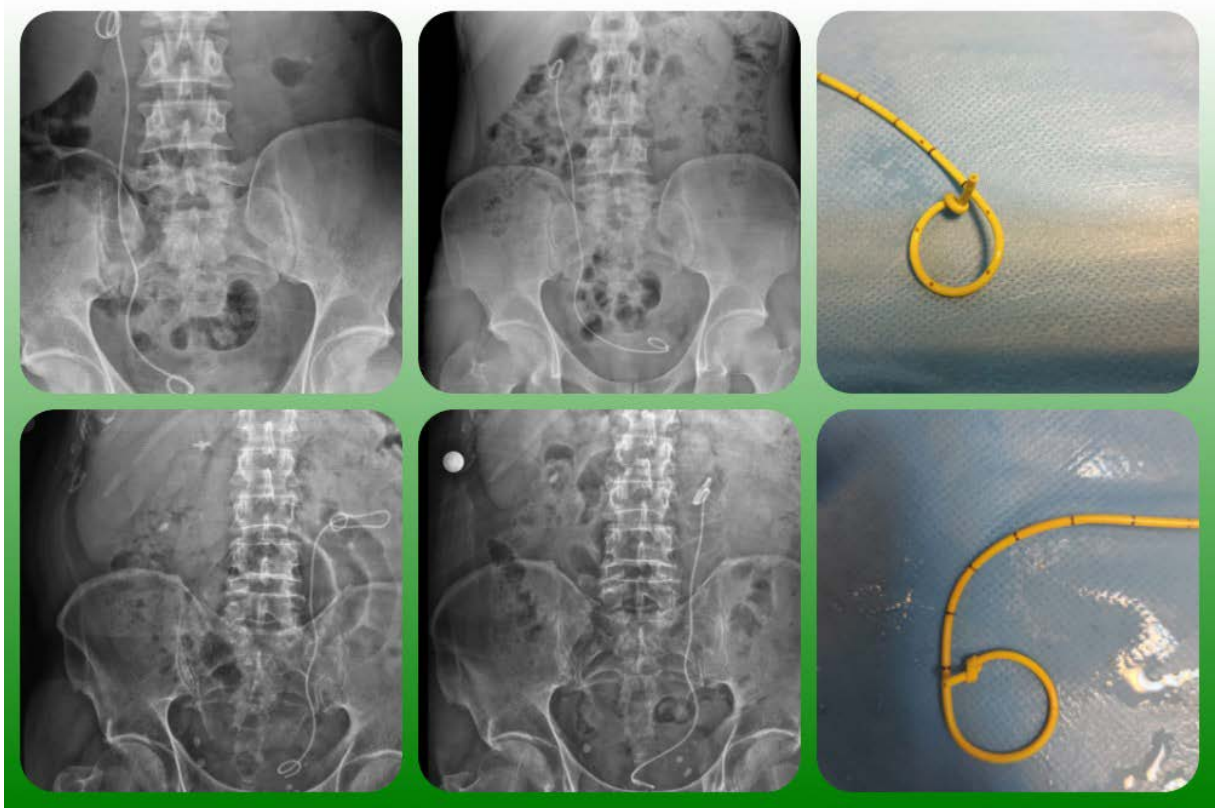

URS sonrası, DJ stent çekimi öncesi ve Düğümlü stentler
Post URS, before DJ stent removal and Knotted stents

PP-21

Primary classic penile Kaposi's sarcoma in a middle age circumcised HIV-negative patient: Presentation of an unusual case

Rifat Burak Ergül[1], Mazhar Ortaç[1], Şenol Tonyalı[1], Gizem Pehlivan[2], Şule Öztürk Sarı[3], Özge Hürdoğan[3], Ateş Kadıoğlu[1]
[1]Department of Urology, Istanbul University Istanbul School of Medicine, Istanbul, TURKEY
[2]Department of Dermatology, Istanbul University Istanbul School of Medicine, Istanbul, TURKEY
[3]Department of Pathology, Istanbul University Istanbul School of Medicine, Istanbul, TURKEY

A 37-year-old heterosexual man with no other medical history applied presented with a non-itching and painless penile lesion for three months. Physical examination revealed a non-itching and painless, dark red-blue exophytic nodule, sized 7-8 mm, at the ventral side of the penis, abutting the coronal sulcus (Fig.1a). There were no mucocutaneous lesions or enlarged inguinal lymph nodes. The patient denied smoking, use of illicit drugs, and penile trauma. The HIV 1-2 serology was negative via ELISA test. Consultation with the dermatology clinic and excision of the nodule for pathological examination were recommended. The lesion was excised under local anesthesia by protecting surgical margin. The skin was sutured primarily. Histopathological analysis of the lesion revealed a tumor composed of atypical spindle cells, below a partially ulcerated surface. There was also an abundance of plasma cells admixed within the neoplastic cells (Fig. 2a). Immunohistochemical analysis for the anti-HHV-8 antibody showed strong nuclear positivity (Fig. 2b). The histopathology was consistent with a classical HHV-8 positive KS. Contrasted thoracic and abdominopelvic computed tomography revealed no pathologic lymph nodes. The patient was diagnosed as HIV-negative Kaposi's sarcoma. No local recurrence was observed three months after surgery (Fig. 1b).

Keywords: HHV-8, HIV, Kaposi sarcoma

Resim 1

Figure 1:

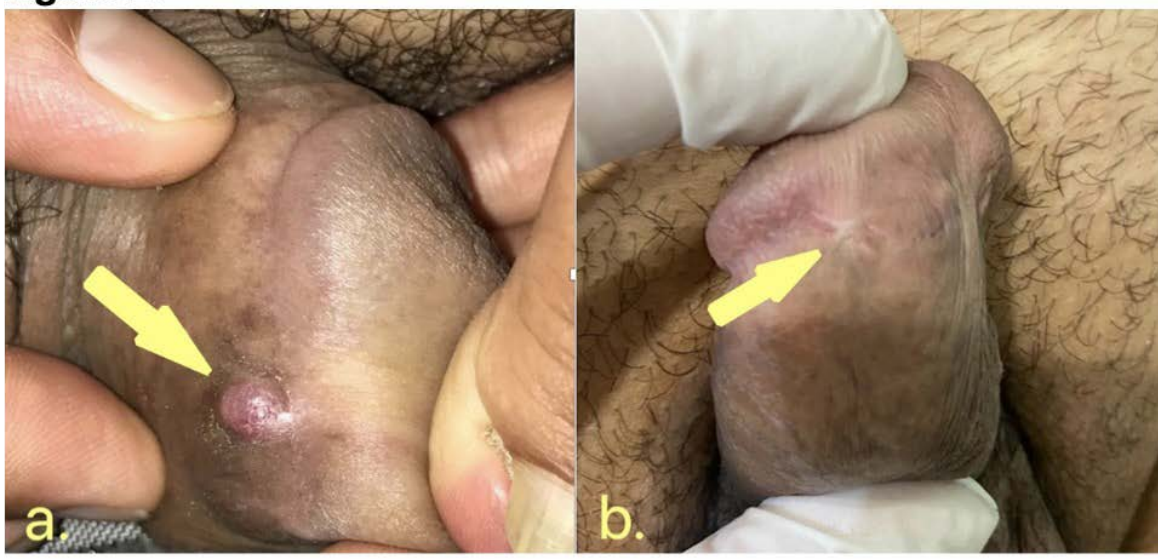

Figure 2:

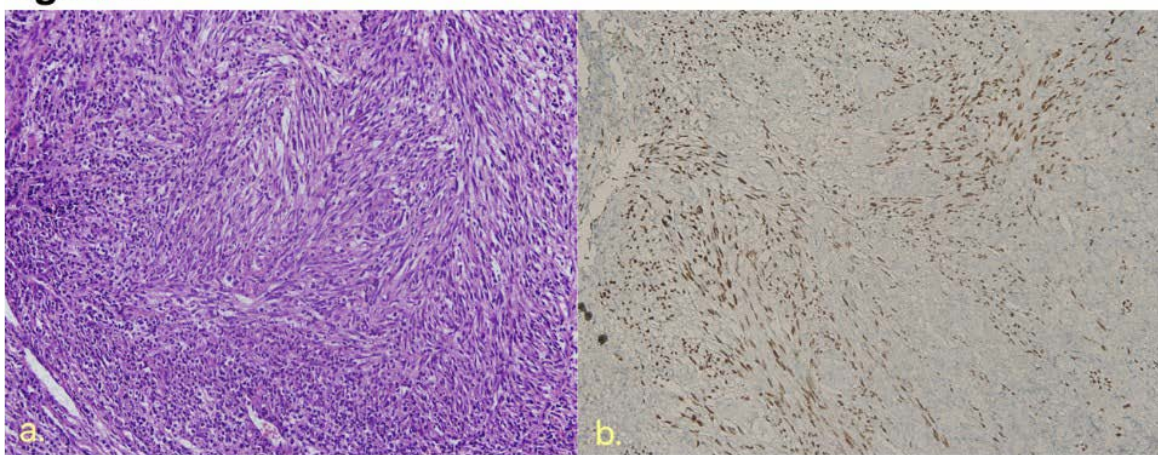

Figure 1a: Preoperative image of the penile lesion Figure 1b: Postoperative image of the penis Figure 2a: Spindle shaped tumors cells, arranged in a whorled fashion with accompanying abundant plasma cells (Hematoxylin&Eosin, x200) Figure 2b: Immunohistochemical analysis for anti-HHV-8 antibody shows strong nuclear positivity in spindle tumor cells (anti-HHV-8, x200)

PP-22

Anogenital malformasyonu olan böbrek nakilli kadın hastada spontan gebelik; bir vaka sunumu

HASAN BATUHAN ARABACI, Muhammed Emin Polat, kazım ceviz, Emre UZUN, Erkan Ölçücüoğlu
Ankara Şehir Hastanesi, Ankara, Türkiye

Böbrek nakli kronik böbrek hastalığı tedavisinde en etkili tedavi seçeneğidir. Özellikle genç hastalarda son yıllarda cerrahi ve medikal yöntemlerin gelişim göstermesi ile hasta mümkün olan en kısa sürede nakile yönlendirilmektedir. Kronik böbrek hastalığına sahip kişilerde hipotalamo hipofizer aksın bozulması ile infertilite gelişmektedir. Genç hastalar böbrek nakline ulaşım kolaylığı ve beraberinde nakil sonrası bozulan aksın düzelmesi ile üreme çağında tekrardan fertilite kazanabilmektedirler.

31 yaşında kronik böbrek yetmezliği (KBY) tanılı kadın hasta, ek sistemik hastalığı bulunmamakta olup persistan kloaka ile doğmuş ve yenidoğan döneminde anorektoplasti cerrahisi geçirmiş. 5 yaşında vajinoplasti + mitrofanoff cerrahisi uygulanmış. Takiplerine devam etmeyen hastanın 12 yaşında vezikoüreteral reflüsü olduğu fark edilmiş, mesane augmentasyonu uygulanmış. KBH ile takip edilen hasta 25 yaşında KBY gelişerek hemodiyaliz hastası olmuş. 28 yaşında canlıdan böbrek nakli yapılmış olan hasta nakilden 2.5 yıl sonra gebelik isteği üzerine tarafımıza başvurmuş. Planlı olarak nakil sonrası 3. yılında gebelik oluşmuş. Hastamızın gebelik öncesi kreatinin değeri ortalama 0.9 mg/dl, tansiyonu normal sınırlar içinde seyretmiş. Gebelik sürecinde uterus didelfis anomalisi olduğu fark edilmiş. Gebelik planı öncesi mikofenolik asit + takrolimus + prednizolon kullanan hasta, planlama yapılması ile takrolimus + azatioprin + prednizolon kullanmaya başlamış. Gebeliğin 30. haftasında olan hastanın IV antibiyoterapi gerektiren üriner sistem enfeksiyonu gelişmiş olup haricinde ek bir fetal ve maternal bir patolojisi oluşmamıştır. Fetüsün gelişimi gestasyonel yaşı ile uyumlu olarak seyretmektedir.

Son yıllarda yapılan vaka serilerinde böbrek nakli sonrası sağlanan gebeliklerde canlı doğum oranları yüksek olarak izlenmiştir. Burada dikkat edilmesi gereken 3 husus; gebeliğin nakil sonrası uygun zamanda, uygun şartlarda ve planlı olarak sağlanmasıdır. Nakil sonrası gebeliğin düşünüldüğü kadar komplikasyon oluşturmadığı, en uygun zamanın nakil sonrası ikinci yılın ardından olduğu ve özellikle gebelik öncesi kreatinin ve tansiyon değerlerinin bu konuda ana belirleyiciler olduğu öne sürülmüştür. Nakil ilaçlarından sıkça kullanılan mikofenolik asit gebelik kategorisi D ve sirolimus gebelik kategorisi C olan ilaçlar olması sebebi ile gebelik planlanırken bunların kullanılmamasına dikkat edilmelidir. Diğer immunsupresif ilaçların nispeten güvenli olabileceği literatürde belirtilmek ile beraber gebelik için risk oluşturabileceği akılda tutulmalıdır.

Anahtar Kelimeler: böbrek nakli, doğurganlık, gebelik

Spontaneous pregnancy in a kidney transplant female patient with anogenital malformation; a case presentation

HASAN BATUHAN ARABACI, Muhammed Emin Polat, kazım ceviz, Emre UZUN, Erkan Ölçücüoğlu
Ankara City Hospital, Ankara, Türkiye

Kidney transplantation is the most effective treatment option for chronic kidney failure. Especially in young patients, with the development of surgical and medical methods in recent years, the patient is directed to transplantation as soon as possible. Infertility develops with the disruption of the hypothalamo-pituitary axis in people with chronic kidney disease. Young patients can regain fertility in the reproductive age with the ease of access to kidney transplantation and the recovery of the deteriorated axis after transplantation.

A 31-year-old female patient with a diagnosis of chronic renal failure (CRF), without any additional systemic disease, was born with persistent cloaca and underwent anorectoplasty surgery in the neonatal period. Vaginoplasty + mitrofanoff surgery was performed at the age of 5 years. The patient, who did not continue to follow up, was noticed to have vesicoureteral reflux at the age of 12, and bladder augmentation was performed. The patient, who was followed up with CKD, developed CRF at the age of 25 and became a hemodialysis patient. A 28-year-old patient who had a living donor kidney transplant applied to us 2.5 years after the transplant, upon the request of pregnancy. Pregnancy occurred in the 3rd year after the planned transplant. The mean creatinine value of our patient before pregnancy was 0.9 mg/dl, and her blood pressure was within normal limits. It was noticed that she had uterus didelphis anomaly during pregnancy. The patient, who used mycophenolic acid + tacrolimus + prednisolone before the pregnancy plan, started using tacrolimus + azathioprine + prednisolone after planning. The patient, who is in the 30th week of pregnancy, developed a urinary system infection requiring IV antibiotic therapy, and no additional fetal or maternal pathology was observed. The development of the fetus is consistent with the gestational age.

In the case series conducted in recent years, high live birth rates were observed in pregnancies after kidney transplantation. Here are 3 things to consider; It is the provision of pregnancy at the appropriate time after transplantation, under appropriate conditions and in a planned manner. It has been suggested that post-transplant pregnancy does not cause as many complications as thought, the most appropriate time is after the second year after transplantation, and especially pre-pregnancy creatinine and blood pressure values are the main determinants in this regard. Since mycophenolic acid pregnancy category D and sirolimus pregnancy category C drugs are frequently used among transplant drugs, care should be taken not to use them while planning pregnancy. Although it is stated in the literature that other immunosuppressive drugs may be relatively safe, it should be kept in mind that they may pose a risk for pregnancy.

Keywords: fertility, pregnancy, renal transplantation

PP-23

İntravezikal Sülük Enfestasyonuna Bağlı Gelişen Hemato-Glob Vezikale: Morselatör Yardımlı Koagulum Ekstraksiyonu

Bumin Örs[1], Ümit Yıldırım[2], Abdurrahman İnkaya[3]
[1]Özel Sağlık Hastanesi İzmir
[2]Kafkas Üniversitesi, Tıp Fakültesi, Üroloji Anabilim Dalı
[3]Ümraniye Eğitim Araştırma Hastanesi, Üroloji Kliniği

GİRİŞ: Uzun yıllardan beri sülükler çeşitli hastalıkların tedavisinde kullanılmıştır. 21. yüzyılda modern tıp uygulamalarında da kullanılmaktadır. Sülükler kullanılarak yapılan terapiye Hirudoterapi denilmektedir. Ancak dikkat edilmez ise veya sülükler terapi konusunda bilgisi olmayan kişiler tarafından uygulanırsa burun, anüs, vajina veya penis gibi doğal deliklerden vücut içerisine girerler. Bu vakada da bilinçsiz olarak hirudoterapi adı altında genital bölgeye sülük tedavisi uygulanan bir kadın hastada işlem sonrası gelişen hematüri ve üriner retansiyon vakası bildiriyoruz. Oluşan hematomu kanama odağını koagüle ettikten sonra yeni bir yöntem kullanarak ekstrakte ettik.

VAKA: 32 yaşında kadın hasta HPV enfeksiyonu tanısı alan hasta standart tedaviler yerine bir yakının sülük uygulamasını tercih etmiş. Bunun üzerine üç adet Hirudo Medicinalis cinsi sülük genital bölgede ikisi vulvaya diğeride üretra çevresinde bir alana hastanın kendi isteği ile yerleştirilir. Üretraya yakın olan sülük mesaneye girerek sol yana duvardan ısırmış. İşlemin bitiminde hastadan üç sülük toplanmş. Ertesi sabah hematüri ve üriner retansiyon şikâyeti ile polikliniğimize geldi. Yaptığımız USG'de mesanede yaygın organize hematom tespit ettik. Hemoglobin değeri 9.5g/dl hematokriti %28,4 gelmesi üzerine hasta sistokopi yapılmak üzere interne edildi. Vajina, rektum ve tüm genital bölge inspeksiyonu yapıdı. Sonrasında sistoskopiye alınan hastada mesane içerisinde sülük olmadığı görüldü. Sol yan duvarda kanamalı tek bir ısırık alanı izlendi ve plazma-kinetik enerjisi kullanılarak koagule edildi. Toomey şırıngası kullanılarak pıhtıların bir kısmı dışarı alındı ancak organize hematom büyük bir kısmı temizlenemedi. Bu noktada 4 adet 3000cc'lik izotonik irrigasyonu devam ederken net bir görüş altında kalan hematom lazer prostat operasyonlarında kullanılan Hawk Jaws marka morselatörün sadece emme özelliği kullanılarak temizlendi. Üretral kateterizasyon sonrası postop birinci gün hematürisi olmayan hasta sondası alınarak tabucu edildi.

TARTIŞMA: Sülükler, Heparin benzeri bir madde olan hirudin salgılarlar. Bu madde trombinin en güçlü doğal inhibitörüdür ve bu sayede kanı pıhtılaşmadan emebilirler. Vakamızda, sülük işlemi üzerinden 12 saat geçmesine rağmen kanama hematogloba yol açmıştır. Bazı vakalarda sülük %3 lük NaCL solusyonu ile öldürülerek gerek miksiyonla gerekse sistoskopi ile çıkarılabildiği rapor edilmiştir. Oluşan pıhtılarında ellik evakuatör veya Tommy şırıngası ile temizlendiği yazılmıştır. Tamamen organize olmuş hematom morselatörün emme özelliği kullanılarak temizlendi. Yapılan işlemde herhangi bir komplikasyon oluşmadı.

SONUÇ: Sülük ısırığı kaynaklı oluşan ve inatçı hematüriye yol açıp üriner retansiyon yapan vaka sayısı çok azdır. Sülük uygulamalarında vajina rektum üretra nazal kavite gibi alanlara enfestasyon oluşmasını engellemek gereklidir. Aksi taktirde ölümle sonuçlanabilen sağlık problemleriyle karşılaşılabilir. Tanı ve tedavide genital muayene sonrasında ve tüm bölge inspeksiyonla radyolojik görüntülemeyle sistoskopi gibi invaziv girişimlerle yapılmalıdır. Mesanedeki hematomlar geleneksel yöntemler kullanılarak temizlenebilir. Alternatif bir yöntem olarak net bir görüntü altında morselatör de emme özelliği kullanılarak etkin ve güven bir şekilde temizlenebilir.

Anahtar Kelimeler: Sülük, Hematom, Morselatör

Hemato-Globe Vesicale Due to Intravesical Leech Infestation: Morcellator Assisted Coagulum Extraction

Bumin Örs[1], Ümit Yıldırım[2], Abdurrahman İnkaya[3]
[1]Özel Sağlık Hospital Izmir
[2]Kafkas University, School of Medicine, Urology Department
[3]Umraniye Training and Researh Hospital, Urology Department

INTRODUCTION: For many years, leeches have been used to treat patients. Hirudotherapy is a kind of leech treatment. If necessary measures are not taken, or if leeches are employed by people who are uninformed of the therapy, they enter the body through natural openings such as the nose, anus, vagina, or penis. We describe a case of post-procedure hematuria and urine retention in a female patient who had leech treatment to the vaginal region inadvertently under the premise of hirudotherapy. We used a novel approach to remove the formed hematoma after coagulating the bleeding location.

CASE: A 32-year-old female HPV patient preferred leech application over standard therapy. The patient placed Hirudo Medicinalis leeches in the vaginal region, two on the vulva and one around the urethra. The leech shredded the left side wall of the bladder after entering through the urethra. The next morning, she attended our outpatient clinic with complaints of hematuria and urinary retention. During our USG, we noticed a diffusely organized hematoma in the bladder. When her hemoglobin level was 9.5g/dl and his hematocrit was 28.4 %, the patient was sent to the hospital for a cystoscopy. The rectum, vagina, and genital area were all inspected. The cystoscopy revealed that the patient did not have a leech in the bladder. A single bleeding bite site was identified and coagulated using plasma-kinetic energy on the left flank wall. Some of the clots were removed using the Toomey syringe, but the remainder of the organized hematoma could not be drained. At this time, the hematoma that was still visible was cleaned with the suction function of the Hawk Jaws brand morcellator used in laser prostatectomy procedures, while irrigation was continued with four pieces of 3000cc isotonic. The patient was discharged without hematuria on the first postoperative day after urethral catheterization.

DISCUSSION: Leeches secrete hirudin, a Heparin-like substance that is the most powerful natural thrombin inhibitor, allowing them to receive blood without clotting. Despite the fact that it had been 12 hours since the leech treatment, bleeding caused hematoglob in our case. In some cases, the leech has been reported to be killed using a 3 % NaCl solution and removed through micturition or cystoscopy. According to reports, the produced clots were purified using a hand evaporator or a Tommy syringe. A completely organized hematoma was removed using the morcellator's suction capacity. Throughout the procedure, there were no complications.

CONCLUSION: There are extremely rare examples of leech bites causing prolonged hematuria and urine retention. It is required in leech treatments to avoid an infestation in places such as the vagina, rectum, urethra, and nasal cavity. Otherwise, health issues that might lead to death may arise. After a genital examination and invasive procedures such as cystoscopy with radiological imaging of the whole region, diagnosis and therapy should be conducted. Hematomas in the bladder can be removed using standard techniques. The morcellator may also be cleaned properly and securely utilizing the suction function under a clear image as an alternate technique.

Keywords: Leech, Hematoma, Morcellator

Sülüğün Mesanede Yapıştığı Bölge / The area where the leech sticks in the bladder

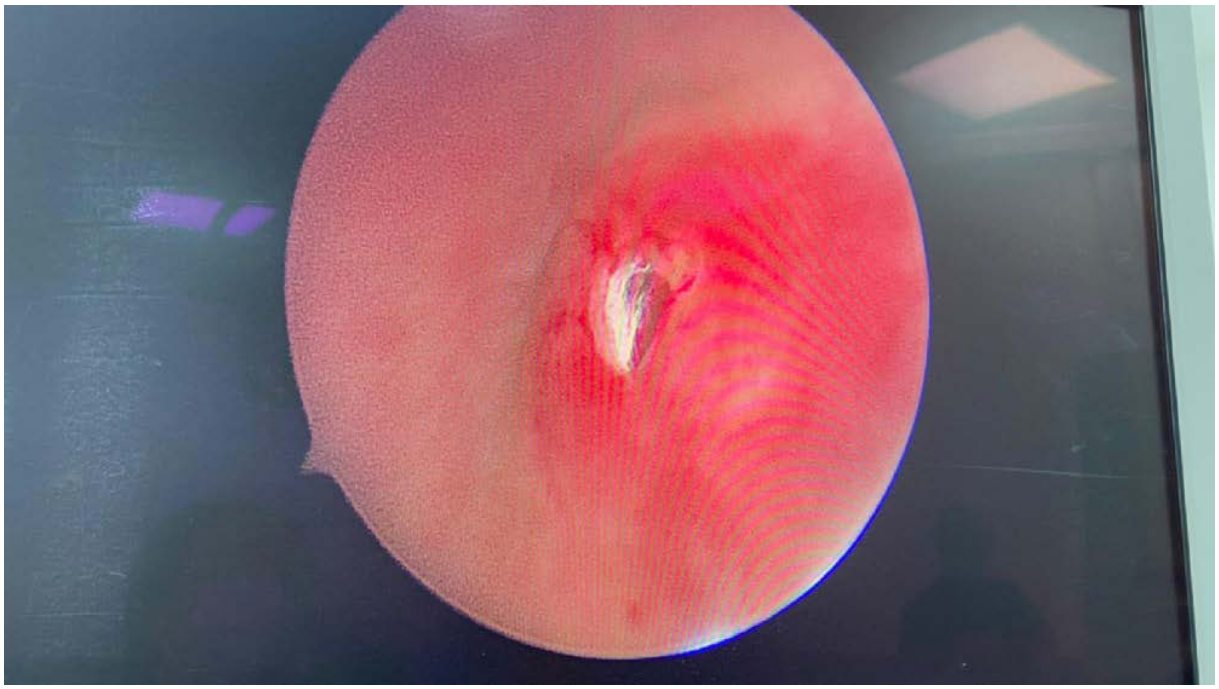

PP-24

Testis korunarak tedavi edilen nadir bir spermatik kord tümörü vaka sunumu

Yusuf Elçiçek, Sergen Şahin, Mehmet Yılmaz
Bağcılar Eğitim ve Araştırma Hastanesi, İstanbul

Giriş: Spermatik kord ve inguinal bölge tümörlerinde de malignite sık olmakla birlikte testis tümörünün aksine yaklaşık % 70 benign karakterdedirler. Literatürde testis, tunica,epididim, rete testis ve spermatik kord dahil tüm paratestiküler doku kitleleri için yapılan orşiektomilerin yaklaşık üçte birinin gereksiz prosedüerler oldğu saptanmıştır.

Genellikle inginal herni kliniği ile başvuran bu hastalarde fizik muayenein yaında sıklıkla usg,manyetik rezonans ve bilgisayarlı tomografi tanıda yardumcı olabilmektedir.Her yaş grubunu etkileyebilen bu kitlelerde benign ve malign lezyonları ayırt etmek zor olabilmekte ve hızlı büyüme ile büyük boyut malignite düşündürebilmektedir Herni ve epididim kistleri ile de karışabilen bu kitlelerde malignite potansiyeli nedeniyle ayırıcı tanıda cerrahi ekzisyon önerilmektedir

VAKA TAKDİMİ: 53 yaşında, erkek hasta,sağ kasıkta 1 yıldır mevcut şişlik şikayeti ile kliniğimize başvurdu. Fizik muayenede sağ inguinal bölgede eksternal ring distalinde yaklaşık 5 cm yumuşak kıvamlı hareketli ağrısız lezyon palpe edilen laboratuvar incelemelerinde AFP 1.35 b-HCG 0.1 ldh 158 saptandı

Ultrasonografik incelemede sağ spermatik kord orta kesiminde yaklaşık 40x24 mm kistik alanlar içeren vasküler düzgün konturlu hafif hiperekojen kitlesel lezyon izlendi

MRI görüntülemede Sağ spermatik kord proksimalinde santral kesiminde 58x29 mm,santralinde solid komponent veya vasküler yapılara ait olabilecek hipointens odaklar içeren ve heterojen belirgin kontrast tutulumluu, düzgün sınırlı solid kitlesel lezyon izlendi.

Peropeperatif frozen incelemelerde germ hücreli tümör düşünülmemesi, cerrahi sınırların temiz gelmesi üzerine testis ve spermatik kord korunarak kitle eksizyonu uyugulandı. Patolojik incelemede arteriovenöz yaygın epitelyal prolifeasyonlu hemanjiom izlenip somatik malignensi izlenmedi.

TARTIŞMA : Spermatik kord benign lezyonlarının en sık görüleni lipom ve kord leomiyomu dur Hemanjiomlar yenidoğanın en sık görülen tümörü olmasına rağmen erişkin çağda derin dokuda ve özellikle spermatik kordda oldukça nadirdir Maignite ekartasyonunun patolojik inceleme öncesinde mümkün olmaması ve lokalizayonu itibariyle her ne kadar radikal orşiektomi standart tedavi de olsa testis koruyucu cerrahi de yapılabilmektedir Bu olgumuzda perop inceleme ve frozen incelemede benign patoloji lehine değelendirme sonrasnda spermatik kord ve testis korundu,postop dönemde de tümör markerları negatif seyreden hastaa fertilite de korundu. Spermatik kordun benign lezyonlarında tercih edilen testis koruyucu cerrahi ile literatürde paratestiküler benign tümörler için yapılan gereksiz orşiektomi prosedürleri azalabilecektir.

Anahtar Kelimeler: İnguinal kanal tümörü,spermatik kord hemanjiomu,testis koruyucu cerrahi

A rare case report of spermatic cord tumor treated with testis preservation

Yusuf Elçiçek, Sergen Şahin, Mehmet Yılmaz
Bagcilar Training and Research Hospital, İstanbul

INTRODUCTION: Although malignancy is common in spermatic cord and inguinal region tumors, they are approximately 70% benign, unlike testicular tumors. In the literature, it has been determined that approximately one third of orchiectomies performed for all paratesticular tissue masses including testis, tunica, epididym, rete testis and spermatic cord are unnecessary procedures.

In these patients, who usually present with the clinic of inguinal hernia, besides physical examination, ultrasound,magnetic resonance and computed tomography can often be helpful in the diagnosis. In these masses, which can affect any age group, it can be difficult to recognize between benign and malignant lesions, and rapid growth and large size may suggest malignancy. Surgical excision is recommended in the differential diagnosis because of the potential for malignancy in these masses that can be confused with

CASE: A 53-year-old male patient was admitted to our clinic with the complaint of swelling in the right groin for 1 year. AFP 1.35 b-HCG 0.1 ldh 158 was detected in the laboratory examinations.

In the ultrasonographic examination, a mild hyperechoic mass lesion with vascular smooth contours containing approximately 40x24 mm cystic areas was observed in the middle part of the right spermatic cord.

In MRI imaging, a well-circumscribed solid mass lesion of 58x29 mm in the central part of the right spermatic cord proximal, containing hypointense foci that may belong to solid components or vascular structures in the central and with heterogeneous marked contrast enhancement, was observed.

Since germ cell tumor was not considered in peroperative Frozen section procedure and the surgical margins were clean, mass excision was performed by preserving the testis and spermatic cord. In the pathological examination, arteriovenous diffuse epithelial proliferation hemangioma was observed and somatic malignancy was not observed.

DISCUSSION: The most common benign lesions of the spermatic cord are lipoma and cord leomyoma. Although hemangiomas are the most common neonatal tumors, they are very rare in the deep tissue and especially in the spermatic cord in adulthood. Although it is not possible to exclude malignancy before pathological examination and due to its localization, radical orchiectomy is the standard treatment in the testis. In this case, after evaluation in favor of benign pathology in perop examination and Frozen section procedure, spermatic cord and testis were preserved,fertility was also preserved in the patient whose tumor markers were negative in the postoperative period. With testicular sparing surgery, which is preferred in benign lesions of the spermatic cord, unnecessary orchiectomy procedures performed for benign paratesticular tumors in the literature may be reduced.

Keywords: Inguinal canal tumor, spermatic cord hemangioma, testis sparing surgery

Sağ spermatik kord tümörü inguinal eksplorasyonu / Right spermatic cord tumor inguinal exploration

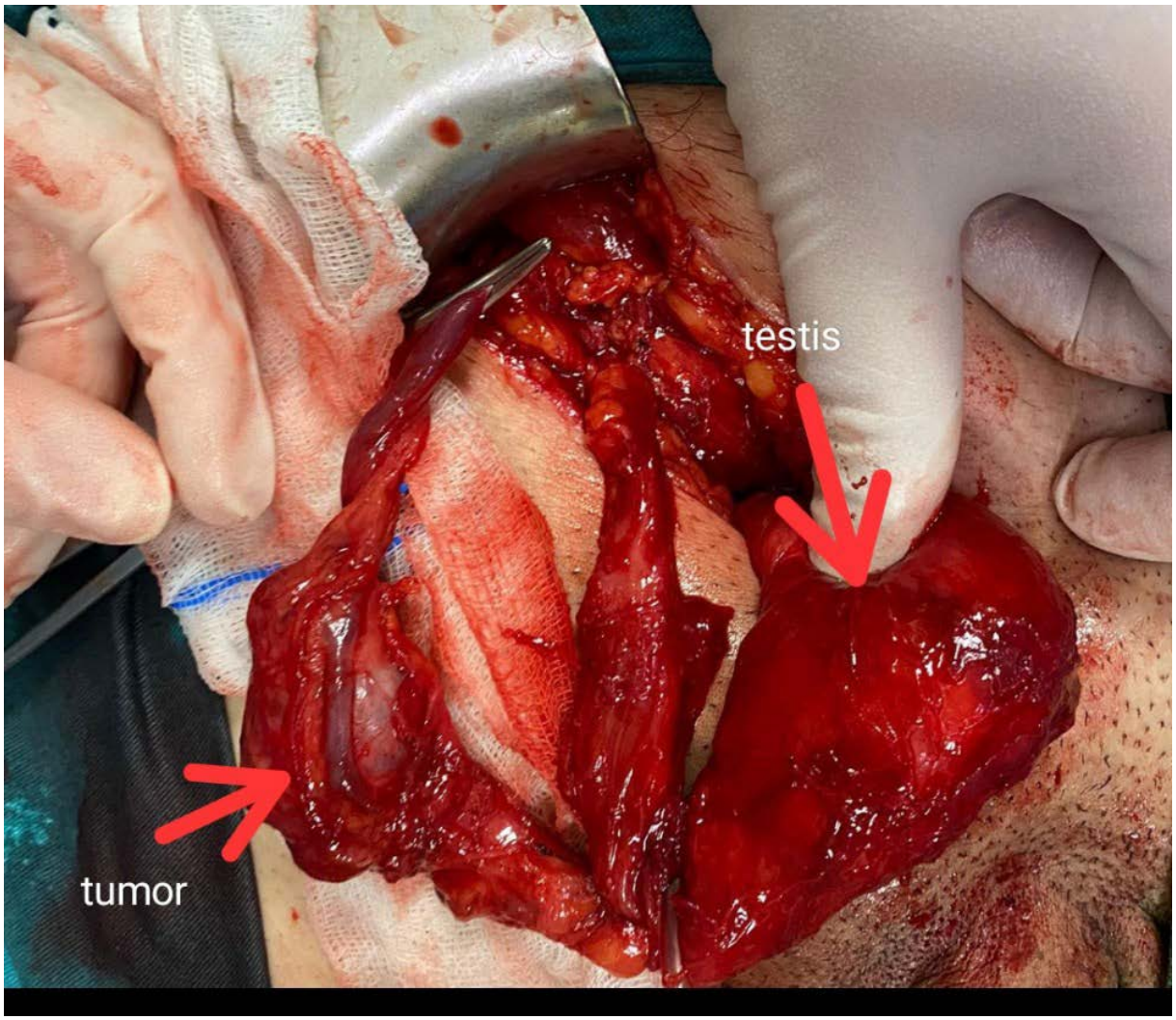

PP-25

Retroperitoneal liposarkoma

Atınç Tozsin, Burak Akgül, Tevfik Aktoz
Trakya Üniversitesi Tıp Fakültesi Hastanesi, Üroloji Anabilim Dalı, Edirne

Retroperitoneal sarkomlar, tüm sarkomların yaklaşık %15'ini oluşturur. İnsidansı %0.3-0.4/100.000 olarak bildirilmektedir. Mezenkimal kökenli nadir görülen malign tümörlerdendir. Retroperitonda en sık görülen sarkom tipini oluşturur, bunu leiomyosarkom ve malign fibröz histiyositoma takip eder. Retroperitoneal liposarkomlar herhangi bir yaş grubunda ortaya çıkabilmesine rağmen, en yüksek insidansları altıncı ve yedinci dekatlardadır ve net bir cinsiyet veya ırk ayrımı yoktur.

43 yaşında kadın hasta polikliniğimize nedeni belirlenemeyen ateş şikayeti ile başvurdu. Travma, hematüri veya taş hastalığı öyküsü yoktu. Hastanın ek bir hastalığı veya girişim öyküsü bulunmamaktaydı. Hastanın karın muayenesi normaldi; ele gelen kitle ve kostovertebral açı hassasiyeti saptanmadı. Yapılan üriner sistem ultrasonografisinde sağ böbrek alt kutbuna komşu kitlesel lezyon izlendi. Tam kan sayımı ve ek laboratuvar bulguları normaldi. İdrar kültürü sterildi. Renal veya retroperitoneal kitle ön tanısı ile hastaya abdominal kontrastlı bilgisayarlı tomografi (BT) çekildi. BT'de sağ böbreğin alt pol komşuluğunda böbreğin dış konturu ile açı oluşturan ve böbreğin alt kısmına bası oluşturan düzgün sınırlı yaklaşık 89x83x94mm boyutlarında santrali nekrotik kitlesel lezyon görüldü. Sağ böbreğin orta pol posterolateral kısmında 25x19mm ve 10x8 mm boyutlarında birbirine komşu nodüler lezyon alanları izlendi. Lezyon çıkan kolonu öne doğru itiyordu. Pelvikalisiyel sistemde hafif ektazi görülmesine rağmen üreterde belirgin genişleme izlenmedi. Yumuşak doku lezyonu ön tanısı ile kontrastlı abdominal magnetik rezonans görüntüleme (MRG) yapıldı. MRG'de BT bulgularına ek olarak sarkomatöz patolojiler ve nörojenik tümörler ayırıcı tanıda göz önünde bulunduruldu. Nöroendokrin tümörleri dışlamak için hastanın idrarında 5-HIAA, metanefrin, normetanefrin ve serumda kromogranin A parametreleri çalışıldı. Çalışılan tüm parametreler normal referans aralığında sonuçlandı. Nöroendokrin tümör şüphesi bulunan hastaya tanı amacıyla istenen PET/BT görüntülerinde sağ hemiabdomende böbrek komşuluğunda santrali nekrotik 10cm boyutlarında yumuşak doku lezyonunda ve böbrek posteriora komşu 2 adet lezyonda artmış metabolik aktivite tutulumu malign lezyon lehine değerlendirildi. Radyolojik, endokrinolojik ve ürolojik değerlendirmelerin ardından hastaya cerrahi girişim planlandı. Hastaya açık retroperitoneal kitle eksizyonu yapıldı. Nekrotik kitle ve superior komşu implantlar eksize edildi, komşu organlar korundu. Son histopatolojik inceleme liposarkom olarak raporlandı. Cerrahi sınırlar negatifti.

MRG, retroperitoneal liposarkomların ayırıcı tanısında en kapsamlı değerlendirmeyi sağlayabilir ve tümörün şeklini, kenarını, iç yapısını ve unsurlarını net bir şekilde gösterebilir. Primer retroperitoneal liposarkomların kesin tedavisi, tümörün negatif mikroskobik cerrahi sınırlar ile tam cerrahi rezeksiyonudur. Tanıda bu lezyonlar genellikle çok büyüktür ve sıklıkla birçok komşu organ ve yapı ile iştirak halindedir. Retroperitonun geniş potansiyel boşlukları ve liposarkomların lokal invazivliği nedeniyle, genellikle zorlayıcı vakalardır.

Anahtar Kelimeler: retroperitoneal kitle, retroperitoneal liposarkoma, sebebi bilinmeyen ateş

Retroperitoneal liposarcoma

Atınç Tozsin, Burak Akgül, Tevfik Aktoz
Trakya University School of Medicine Hospital, Department of Urology, Edirne, Turkey

Retroperitoneal sarcomas are rare malignant tumors of mesenchymal origin that account for approximately %15 of all sarcomas and have an overall incidence of %0.3 to %0.4 per 100,000 of the population. It's comprise the most common type of sarcoma arising in the retroperitoneum, followed by leiomyosarcoma and malignant fibrous histiocytoma. Although retroperitoneal liposarcomas can ocur in any age group, their peak incidence is in the sixth and seventh decades with no clear sex or racial predilection.

A 43 -year-old female patient was admitted to our outpatient clinic complaining of fever unknown origin. There was no history of trauma, haematuria or stone disease. The patient had no other additional disease or surgery. The abdominal examination of the patient was normal; palpabl mass and costovertebral angle tenderness were not detected. In the urinary ultrasonography, a mass lesion was observed adjacent to the lower pole of the right kidney. Complete blood count and additional lab findings were normal. Also, the results of the urine culture and urinalysis were normal. Contrast-enhanced abdominal computed tomography (CT) was performed on the patient with the suspicios of a renal or retroperitoneal mass. CT showed a mass lesion area of approximately 89x83x94mm in the neighborhood of the lower pole of the right kidney with well-circumscribed central fluid density values compatible with necrosis. Nodular lesion areas of 25x19mm and 10x8 mm, adjacent to each other, were observed in the midzone posterolateral part of the right kidney. The lesion was pushing the ascending colon anteriorly. Mild ectasia was observed in the pelvicalyceal system. Contrast-enhanced abdominal magnetic resonans imaging (MRI) was performed for the specific radiological diagnosis. In addition to the CT findings for the defined lesion, sarcomatous pathologies and neurogenic tumors were suggested in the differential diagnosis on MRI. In terms of neuroendocrine tumor exclusion, 5-HIAA, metanephrine, normetanephrine in the patient's urine and chromogranin A parameters in the serum were studied. All studied parameters resulted in the normal reference range. In the PET/CT images requested for the differential diagnosis of suspected neuroendocrine tumor, increased metabolic activity uptake was evaluated as malignant lesion in a 10 cm soft tissue lesion in the right hemiabdomen and in 2 lesions adjacent to the kidney posterior. After radiological, endocrinological and urological evaluation, surgical intervention was planned for the patient. The patient has undergone open surgery for excision of the retroperitoneal mass. Necrotic mass and superior adjacent implants were excised, adjacent organs were preserved. Final histopathological examination has revealed as liposarcoma. Surgical margins were negative.

MRI can provide the most comprehensive imaging evaluation of retroperitoneal liposarcomas and can clearly show the shape, margin, internal architecture and elements of tumor, which are useful for the preoperative diagnosis of the retroperitoneal liposarcoma. The definitive treatment of primary retroperitoneal liposarcomas is complete surgical resection of the tumor with negative microscopic surgical margins. These lesions are very large when diagnosed and often involve many many adjacent organs and structures. Because of the large potential spaces of the retroperitoneum and local invasiveness of liposarcomas, it's often very challenging.

Keywords: fever unknown origin, retroperitoneal liposarcoma, retroperitoneal mass

Preoperatif görüntüleme kesitleri / Preoperative imaging sections

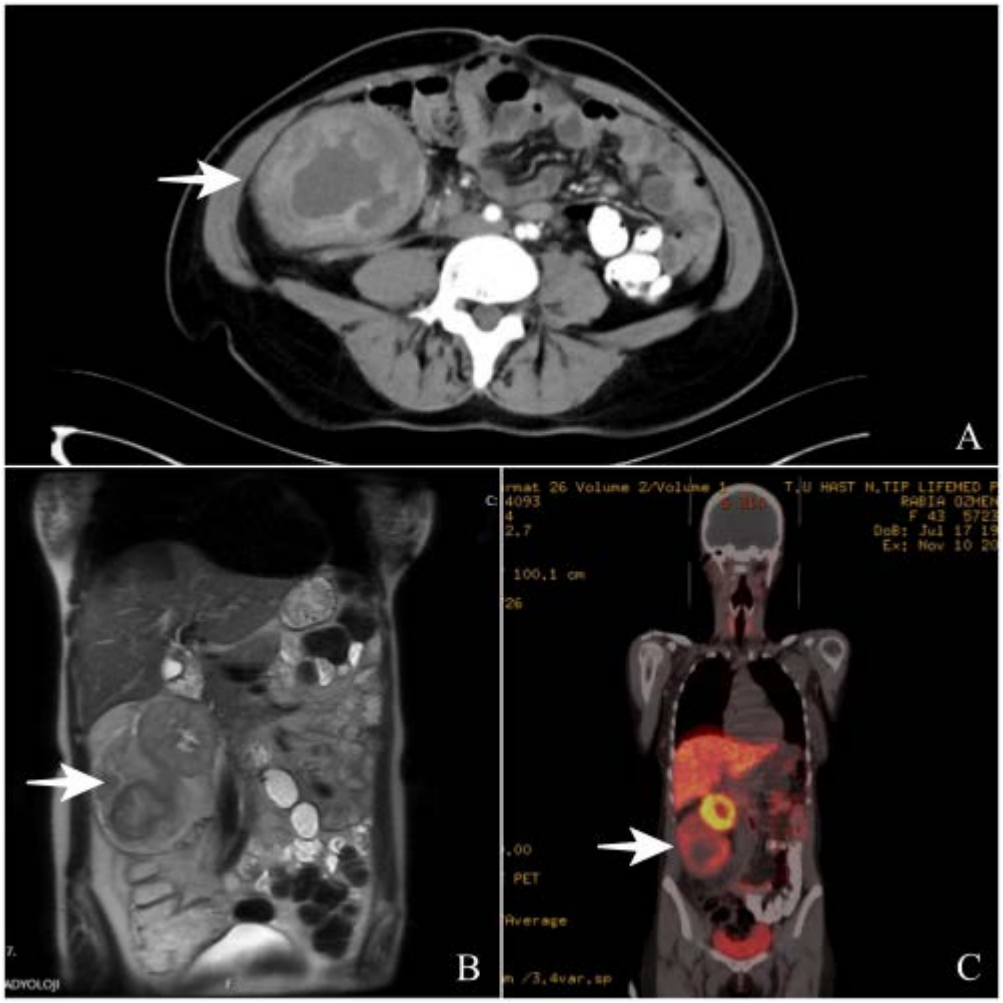

A: Kontrastlı abdominal bilgisayarlı tomografi B: Kontrastlı abdominal magnetik rezonans görüntüleme C: PET/BT Ok: kitle

A: Contrast-enhanced abdominal computed tomography B: Contrast-enhanced abdominal magnetic resonance imaging A: PET/CT Arrow: mass

PP-26

Üç eş zamanlı ürogenital tümörler: nadir bir vaka

Hasan Cem Yakut, Musab Ümeyir Karankanlı, Kahraman Aksoy, Caner Baran, Emre Can Polat, Alper Otunctemur
Sağlık Bilimleri Üniversitesi, Üroloji Ana Bilim Dalı, İstanbul

Vücutta farklı veya aynı organlarda görülen farklı tip kanserler eş zamanlı kanserler olarak adlandırılır ve ürogenital sistemde diğer sistemlere göre daha sık görülür. Sunulan bu olguda 3 farklı tümör eş zamanlı olarak tespit edilmiş olup bu tümörler sırasıyla invaziv ürotelyal karsinom, berrak hücreli tip renal hücreli karsinom ve asiner prostatik adenokarsinomdur. Hematüri sebebiyle başvuran 58 yaşında erkek hastaya, mesaneden yapılan transüretral rezeksiyon sonrası tümör patolojisi yüksek dereceli T2 ürotelyal karsinom gelmiştir. Takibinde yapılan kontrastlı tüm batın ve toraks tomografi ve manyetik rezonans görüntülemelerinde, bilateral böbreklerde renal hücreli karsinom açısından şüpheli alanlar görülmüştür. Bu dönemde hastanın psa değeri 0,187 ng/dl olarak ölçülmüştür. Şüpheli böbrek kitleleri için önce 2 cm'lik sağ böbrek kitlesine sağ parsiyel nefrektomi yapılmış olup patolojisi berrak hücreli tip renal hücreli karsinom olarak raporlanmıştır. Lenfatik ve perinöral invazyon görülmemiş, cerrahi sınır tümör açısından negatif olarak rapor edilmiştir. İki haftalık aralıklarla önce sol böbrekteki 1 cm'lik kitleye radyofrekans ablasyon, daha sonra ise mesane tümörüne tekrar transüretral rezeksiyon ile mesane tümörü örneklemesi yapılmış ve mesane patolojisi T2 yüksek dereceli ürotelyal karsinom tespit edilmiştir. Bir ay sonra ileri tedavi için sistoprostatektomi ve üriner diversyion (ortotopik mesane) yapılmıştır. Sistektomi patolojisinde, mesanede T2 invaziv tümör ile beraber fokal karsinoma in situ ve lenfatik invazyona ek olarak, prostatta primer asiner prostatik adenokarsinom, gleason grade 3 (3+3=6) görülmüş olup lenf nodları ve cerrahi sınır negatif olarak raporlanmıştır. Warren-Gates kriterlerine göre bu tümörler 3 ayrı tümör olarak sınıflandırılmıştır ve 3 aylık bir süre içerisinde hastanın bütün tümörlerine tanı konularak cerrahi tedavisi başarılı şekilde uygulanmıştır. Üç farklı ürogenital kanserin eş zamanlı olarak bulunduğu vakalar literatürde oldukça nadirdir. Yaptığımız literatür taramasına göre, sunduğumuz vaka, üç farklı primer ürogenital tümörün aynı anda tespit edildiği yirmi birinci vakadır. Eş zamanlı kanserler için genetik faktör taraması önemli olabilmekle beraber ürogenital kanserler için sık görülen mutasyonlar arasında p53 mutasyonları, BRCA1 ve BRCA2 mutasyonları ve von-hippel lindau geni inaktivasyonu yer almaktadır. Bunlar arasında böbrek, mesane ve prostatın üçünde de görülen p53 mutasyonları ürogenital eş zamanlı kanserlerin bir sebebi olabilir. Diğer sistemlere göre ürogenital sistemde eş zamanlı kanserler daha sık görüldüğü için ürogenital kanser olgularında, diğer ürogenital organlar için de tümör değerlendirmesi akılda tutulmalıdır.

Anahtar Kelimeler: eş zamanlı tümörler, ürolojik onkoloji, ürogenital tümörler

Synchronous triple urogenital tumors: a rare case

Hasan Cem Yakut, Musab Ümeyir Karankanlı, Kahraman Aksoy, Caner Baran, Emre Can Polat, Alper Otunctemur
Department of Urology, Sağlık Bilimleri University, İstanbul

Different types of tumors seen in different or same organs in the body are called synchronous tumors and are seen more frequently in the urogenital system than in any other system. In the following presented case, 3 different synchronous tumors were detected; invasive urothelial carcinoma, clear cell variant of renal cell carcinoma and acinar prostatic adenocarcinoma were diagnosed as in order. A 58 year old male presenting with hematuria underwent transurethral resection from his bladder which as pathology resulted in a high grade T2 invasive urothelial carcinoma. After surgery, abdomen and thorax computed tomography scan and magnetic resonance imaging showed bilateral renal masses both suggesting renal cell carcinoma. His PSA level was 0,187 during the time of imaging. For the 2 cm right renal mass patient underwent a right partial nephrectomy and pathology reported a clear cell variant of renal cell carcinoma. Lymphatic and perineural invasion were absent and surgical margins were free from tumor cells according to the pathology report. With two weeks intervals, the patient first underwent a radiofrequency ablation therapy for 1 cm mass in his left kidney, then a repeated transurethral resection biopsy revealed a high grade T2 invasive urothelial carcinoma. A month later, cystoprostatectomy and urinary diversion (neobladder) was performed for further surgical treatment. T2 invasive tumor with focal carcinoma in situ and lymphatic invasion was seen in bladder material along with a primary gleason grade 3 (3+3=6) acinar prostatic adenocarcinoma with no lymph node invasion and tumor free surgical margins was seen in prostate pathology. According to Warren-Gates criteria, these tumors are classified as 3 different primary tumors and all of them were diagnosed and successfully surgically treated within 3 months. 3 synchronous urogenital tumors are rarely reported in literature. To the best of our knowledge, this case we presented is the twenty-first reported case. Genetic factors are an important factor for synchronous tumors and some of the most common mutations in urogenital tumors are p53, BRCA1, BRCA2 mutations and von-hippel Lindau gene inactivations. Among these, p53 mutations have been documented in renal, bladder and prostate cancers which can be a factor for synchronous urogenital cancers. Since synchronous cancers are seen more frequently in the urogenital system compared to other systems, other urogenital organ tumors should be considered when diagnosing a urogenital tumor.

Keywords: synchronous tumors, urologic oncology, urogenital tumors

PP-27

Squamöz hücreli penil tümör serimiz

İsa Dağlı[1], Batuhan Akıncı[1], Murat Beyatlı[2], Mehmet Duvarcı[1], Nurullah Hamidi[1], Halil Başar[1]
[1]Ankara Dr. Abdurrahman Yurtaslan Onkoloji Eğitim ve Araştırma Hastanesi, Üroloji Kliniği, Ankara
[2]Sakarya Yenikent Devlet Hastanesi

Amaç: penis kanseri oldukça nadir görülen ürolojik tümörlerin başında gelmektedir. kliniğimize başvuran penis kanseri olan hastalarımızın sonuçlarını sunmayı amaçladık.

Hastalar ve yöntem: 01.2018- 01.2023 tarihleri arasında kliniğimize penis kanseri ön tanısı ile başvuran 2 hastamızın demografik, patolojik ve sağ kalım verilerini değerlendirdik.

Sonuç: hastalarımız başvuru anında 48 ve 59 yaşlarında idi. patolojik evreleri sırasıyla; orta diferansiye, pt4,n3,m0; iyi diferansiye, pt2,n0,m0 olarak geldi. histopatolojik tipleri ise; skuamöz hücreli karsinom ve keratinizasyon içeren skuamöz hücreli karsinomu olarak saptandı. ilk hastamız 4 ay takibi sonrasında ex olmuştur, diğer hastamızın ise 7. ayda halen takiplerine gelmektedir.

tablo 1'de iki hastanın özellikleri detaylı olarak verildi.

Vaka sayımız az olmasına rağmen penis kanseri gibi oldukça nadir görülen bir malignite için verilerimiz çok merkezli yapılacak araştırmalar için değerli olabileceği görüşündeyiz.

Anahtar Kelimeler: penis, karsinom, skuamöz hücre

Our series of squamous cell penile tumors

İsa Dağlı[1], Batuhan Akıncı[1], Murat Beyatlı[2], Mehmet Duvarcı[1], Nurullah Hamidi[1], Halil Başar[1]
[1]Ankara Dr. Abdurrahman Yurtaslan Oncology Training and Research Hospital, Urology Clinic, Ankara
[2]Sakarya Yenikent State Hospital

Objective: Penile cancer is one of the most rare urological tumors. We aimed to present the results of our patients with penile cancer to our clinic.

Patients and method: We evaluated the demographic, pathological and survival data of 2 patients who applied to our clinic with a preliminary diagnosis of penile cancer between 01.2018 and 01.2023.

Conclusion: Our patients were 48 and 59 years old at the time of admission. pathological stages respectively; medium differentiated, pt4,n3,m0; well differentiated, came in as pt2,n0,m0. histopathological types are; It was detected as squamous cell carcinoma and squamous cell carcinoma containing keratinization. Our first patient died after 4 months of follow-up, and our other patient is still followed up in the 7th month.

In Table 1, the characteristics of the two patients are given in detail.

Although the number of cases is low, we think that our data may be valuable for multicenter studies for a very rare malignancy such as penile cancer.

Keywords: penis, carcinoma, squamous cell

Tablo-1 / Table-1

Tablo-1

	yaş	alkol	sigara	sk hastalık	tümör tipi	cerrahi sınır	patolojik evre	klinik evre	inguinal lenf nodu	uzak metastaz	kemoterapi	radyoterapi	nüks	sağkalım
hasta-1	48	evet	evet	hayır	scc, orta dif	+	pt4,n3,mx	t4n2m1	evet	hayır	evet	hayır	evet	hayır
hasta-2	59	hayır	evet	kaşıntı (+)	scc, iyi dif	-	pt2,n0,mx	t2n2mx	hayır	hayır	hayır	hayır	hayır	evet

PP-28

Kriptorşidizm ve torsiyon: Cerrah değişimi

Hakan Tekinaslan, Alper Keskin, Sacit Nuri Görgel, Serkan Özcan, Osman Köse, Yiğit Akın
İzmir Katip Çelebi Üniversitesi Atatürk Eğitim ve Araştırma Hastanesi

İnmemiş testisler ve testis torsiyonu nadir görülen bir klinik kombinasyondur. Belirtiler genellikle yanıltıcı olabilir ve diğer yaygın durumların belirtileri olarak yorumlanabilir. Ayrıca, bir inmemiş testisin geç tanımlanması, tanıyı önemli ölçüde geciktirebilir ve olumsuz sonuçlara yol açabilir. Burada, sol inguial bölgede şişlik, ağrı ve kızarıklık artışı ile başvuran, serebral palsili ve öğrenme güçlüğü olan 19 yaşında bir erkek çocuğu vaka olarak sunuyoruz. İntraoperatif olarak inmemiş testis torsiyonu olduğu doğrulandı ve orşiektomi yapıldı. Bu makale ayrıca testiküler ektopinin erken teşhisinin ne kadar önemli olduğunu vurgulamaktadır.

Hem aile ile hemde hastamızın iletişim kısıtlılığı olması nedeniyle hastanın sözel değerlendirilmesi daha zor oldu. Öğrenme güçlükleri ile birlikte serebral palsi ve kriptorşidizm mevcudiyetinin orşiektomi ile sonuçlandığı literatürde bildirilmiştir.

Sonuç olarak, inmemiş testisin arka planındaki bir torsiyonun klinik bağlantısı, olumsuz sonuçlarla ilişkilidir. İnceleme süresi genellikle organın korunması için tedavi pencere süresini aştığından testisin kurtarma oranları %30'dur. İnmemiş testisin erken teşhisi, gelecekteki komplikasyonları önlemek için esastır ve geçmiş tıbbi öykü bilinmediğinde, hızlı bir tanıya ulaşmak için artan klinik şüphe ve radyolojik görüntüleme gerekir

Anahtar Kelimeler: kriptorşidizm, testis torsiyonu, inguinal herni

Cryptorchidism and torsion: surgery change

Hakan Tekinaslan, Alper Keskin, Sacit Nuri Görgel, Serkan Özcan, Osman Köse, Yiğit Akın
Izmir Katip Celebi University Ataturk Training and Research Hospital

Undescended testicles and testicular torsion is a rare clinical combination. Symptoms can often be misleading and interpreted as signs of other common conditions. Also, late identification of an undescended testis can significantly delay diagnosis and lead to adverse outcomes. Here, we present a case of a 19-year-old boy with cerebral palsy and learning disability who presented with swelling, pain and increased redness in the left inguial region. Undescended testicular torsion was confirmed intraoperatively and orchiectomy was performed. This article also highlights how important early detection of testicular ectopia is.

Verbal evaluation of the patient was more difficult due to limited communication both with the family and our patient. It has been reported in the literature that the presence of cerebral palsy and cryptorchidism with learning disabilities resulted in orchiectomy.

Consequently, the clinical relevance of a torsion against the background of the undescended testis is associated with adverse outcomes. Testicular salvage rates are 30%, as the examination time usually exceeds the treatment window for organ preservation. Early diagnosis of undescended testis is essential to prevent future complications, and when past medical history is unknown, increased clinical suspicion and radiological imaging are required to reach a prompt diagnosis.

Keywords: cryptorchidism, testicular torsion, inguinal hernia

Torsiyone olmuş inmemiş testis / Torsioned undescended testis

PP-29

Spermatik kord osteosarkomu nadir patoloji, farklı bir klinik prezentasyon: Olgu Sunumu

Tugay Aksakallı[1], Bakytbek Kozubaev[2], Şaban Oğuz Demirdöğen[2], Fatih Özkaya[3]
[1]Erzurum Bölge Eğitim ve Araştırma Hastanesi, Üroloji ABD
[2]Atatürk Üniversitesi Araştırma Hastanesi, Üroloji ABD
[3]Altınbaş Üniversitesi Bahçelievler MedikalPark Hastanesi, Üroloji ABD

Spermatik kordun primer osteosarkomu literatürde nadiren bildirilmiştir. Hastalar sıklıkla ele gelen bir kasık kitlesi ile başvururlar. 75 yaşında bir hasta akut başlayan kasık ağrısı ile acil servise başvurdu. BT'de inkarsere fıtık ön tanısı ile genel cerrahi kliniği tarafından acil operasyona alındı. Eksplorasyon sırasında spermatik kordun çevre dokulara yapışık olduğu ve fıtık olmadığı görüldü. Üroloji konsültasyonu istenen olgu çalışmaya dahil edildi ve spermatik kord kaynaklı 8*3 cm boyutlarında kitle saptandı. Diseksiyonda spermatik kordun invaze olduğu ve kitlenin pubik kemiğin ramus superiora kadar uzandığı görüldü. İpsilateral testiste hidrosel mevcuttu. Radikal inguinal orşiektomi, spermatik kord yüksek seviyede bağlanarak tamamlandı. Patolojik değerlendirme kitlenin spermatik kord kaynaklı osteosarkom olduğunu gösterdi. Spermatik kord osteosarkomu oldukça nadirdir. Şüpheli kasık kitlesi ile başvuran hastalarda ultrasonografi ve BT görüntüleme ile tanı konulabilir. Cerrahi tedavide radikal orşiektomi ile yüksek düzeyde ligasyon ve olası malign doku özelliği olan dokuların eksizyonu yapılmalıdır. Yapılan çalışmalarda cerrahi tedavi ile 5 yıllık sağkalım %75, 10 yıllık sağkalım %55 olarak bulunmuştur.

Literatürde 3 hastada spermatik kordun primer osteosarkomu bildirilmiştir.Bu malignite spermatik kordda görülebilen kitlelerden biridir ve sıklıkla benign özellik gösteren tümörlerden ayırt edilmesi önemlidir. Benign kitleler için spermatik kord ve testisin korunmasına yaklaşılabilir, ancak osteosarkom için radikal inguinal orşiektomi ve çevre dokuların geniş eksizyonu ile lenfadenektomi yapılmalıdır. Olgumuz hastaneye yatışta radikal inguinal orşiektomi uygulaması ve operasyon sırasında istenen ürolojik konsültasyon ile intraoperatif değerlendirme ile prezentasyon açısından önemli bir ayırıcı tanı fikrini literatüre katmaktadır.

Anahtar Kelimeler: Osteosarkom, Spermatik kord, İnguinal herni

A rare tumor of spermatic cord osteosarcoma with different presentatiton: Case Report

Tugay Aksakallı[1], Bakytbek Kozubaev[2], Şaban Oğuz Demirdöğen[2], Fatih Özkaya[3]
[1]Erzurum Regıonal and Traınıng Hospital, Urology Department
[2]Ataturk Unıversıty Research Hospital, Urology Department
[3]Altınbaş University Bahçelievler MedicalPark Hospital, Urology Department

Primary osteosarcoma of the spermatic cord has been rarely reported in the literature. Patients often present with a palpable inguinal mass. A 75-year-old patient was admitted to the emergency department with acute onset of inguinal pain. With the preliminary diagnosis of incarcerated hernia on CT, he was taken to emergency operation by the general surgery clinic. During the exploration, it was found that the spermatic cord was adhered to the surrounding tissues and there was no hernia. The case for which urology consultation was requested was included and a 8*3 cm mass originating from the spermatic cord was detected. Dissection revealed that the spermatic cord was invaded and the mass extended to the ramus superior of the pubic bone. There was hydrocele in the ipsilateral testis. Radical inguinal orchiectomy was completed by ligating the spermatic cord at a high level. Pathological evaluation revealed that the mass was osteosarcoma originating from the spermatic cord. Spermatic cord osteosarcoma is extremely rare. Diagnosis is possible with ultrasonography and CT imaging in patients presenting with any suspicious inguinal mass. In surgical treatment, radical orchiectomy with high level ligation and excision of tissues with possible malignant tissue characteristics should be performed. In studies, 5-year and 10-year survivals with surgical treatment were found to be 75% and 55%, respectively.

Primary osteosarcoma of the spermatic cord has been reported in 3 patients in the literature. This malignancy is one of the masses that can be observed in the spermatic cord, and it is important to distinguish it from tumors that often have benign features. For benign masses, spermatic cord and testis sparing can be approached, but for osteosarcoma, radical inguinal orchiectomy and lymphadenectomy with wide excision of surrounding tissues should be performed. Our case adds a differential diagnosis idea to the important literature in terms of presentation with the application of radical inguinal orchiectomy by the way of admission to the hospital and the intraoperative evaluation with the urological consultation requested during the operation.

Keywords: Osteosarcoma, Spermatic cord, Inguinal hernia

Alt batın CT'de işaretlenmiş inguial kitle görüntüsü

Abdominal CT scan shows the inguinal mass of the case as marked

PP-30

Nadir bir olgu: üretritis glandularis

Recai Gürbüz, Emin Cenan Coşkun, Yıldırım Özer, Abdullah İlktaç, Yusuf Özlem İlbey
Bezmialem Vakıf Üniversitesi, Üroloji Ana Bilim Dalı, İstanbul

GİRİŞ: Sistitis glandularis, mesane transizyonel hücrelerinin glanduler metaplaziye gitmesi ile karakterize nadir görülen bir proliferatif mesane hastalığıdır. Prekanseröz bir lezyon olup olmama noktasında bir konsensus yoktur. Sistitis glandularisin üretrada lokalize formuna ise üretritis glandularis denmektedir.

OLGU: 58 yaşında erkek hasta üroloji kliniğimize sık idrara çıkma, idrarı tam boşaltamama ve noktüri şikayetleriyle başvurdu. Hastanın şikayetleri 2 seneden beri devam etmekteymiş. 1 yıl önceki PSA (prostat spesifik antijen) değerinin 11 ng/ml izlenmesi üzerine dış merkezde TRUS biyopsi yapılmış ve patoloji sonucu adenomiyomatöz hiperplazi olarak sonuçlanmış. Ardından hasta alfa bloker kullanmaya başlamış ve tarafımıza başvurduğunda medikal tedaviye rağmen şikayetlerinin geçmediğini belirtti. Yapılan üriner ultrasonda prostat hacmi yaklaşık 60 ml olarak hesaplandı, böbreklerde ve mesanede harici patoloji izlenmedi. Rektal muayenede, prostat grade 1-2 benign kıvamda palpe edildi. Üroflowmetride qmax 1,8 ml/sn olarak hesaplandı. Bu bulgulardan sonra TUR-P operasyonuna karar verildi ve hasta ameliyat edildi. Patoloji sonucu da adenomiyomatöz hiperplazi olarak geldi. Hastanın postoperatif dönemde şikayetlerinin devam etmesi üzerine 3 ay sonra tekrar sistoskopi planlandı. Sistoskopi esnasında prostetik üretrada, verru montanum üzerinde papiller oluşumlar izlendi ve bu oluşumlar rezeke edildi. Rezeke edilen kitlenin patoloji sonucu yüzeyde üretelyal epitel, lamina propriada sistitis glandularis ve konjesyone damar yapıları olarak yorumlandı.

TARTIŞMA: Sistitis glandularis genellikle alt üriner sistem semptomları ile başvuran hastalarda insidental olarak saptanan bir patolojidir. Asemptomatik olabileceği gibi hematüri, obstrüksiyon ve lezyonun yerleşim yerine göre hidronefroza bile neden olabilir. Hatta bazen lezyonların mesanede nöroanatomik değişiklikler yaratarak üst üriner traktı da etkileyebileceği bildirilmiştir. Genellikle nodüler tarzda ve üretra epiteli ile çevrelenmiş olarak izlenir. Bilinen en öneli risk faktörleri arasında uzun süreli kronik irritasyon, inflamasyon, enfeksiyon ve üriner sistem taşları yer alır. Pre-malign bir lezyon olup olmadığı konusunda şüpheler olduğu için tanı ve tedavi önemlidir.

SONUÇ: Nadir görülen bir lezyon olan sistitis glandularis farklı kliniklerle karşımıza çıkabilmektedir. Özellikle alt üriner sistem semptomları, hematüri vb.şikayetleri olan hastalarda ayırıcı tanıda akla gelmesi gereken bir patolojidir. İzlenmesi halinde trans üretral yoldan rezeke edilerek hem tanı hem de tedavi mümkün olabilmektedir.

Anahtar Kelimeler: Sistitis glandularis, üretritis glandularis, transüretral rezeksiyon

A rare condition of urethritis glandularis

Recai Gürbüz, Emin Cenan Coşkun, Yıldırım Özer, Abdullah İlktaç, Yusuf Özlem İlbey
Bezmialem Vakıf Üniversity, Urology Department, İstanbul, Turkey

INTRODUCTION: Cystitis glandularis (cg) is a rare proliferative bladder disease characterized by bladder transitional cells to glandular metaplasia. There is no consensus on whether it is a precancerous lesion or not. The localized form of cystitis glandularis in the urethra is called urethritis glandularis.

CASE: A 58-year-old male patient was admitted to our urology clinic with complaints of frequent urination, incomplete urination and nocturia. The patient's complaints had been ongoing for 2 years. According to the taken history form the patient, he had undergone a TRUS prostate biopsy one year ago when his PSA value 11 ng/ml. The pathology result was adenomyomatous hyperplasia. Then the patient started to use alpha blocker. He stated that his complaints did not go away despite the medical treatment. An Urinary Ultrasound was performed and prostate volume was calculated approximately 60 ml, no other pathology was observed in kidneys and bladder. At rectal digital examination prostate palpated grade 1-2 rubbery consistency. On uroflowmetry, qmax was found 1,8 ml/sec. After these findings TUR-P operation decision was made and he has been operated. The pathology result was adenomyomatous hyperplasia as well. After the patient's complaints continued in the postoperative period, a repeat cystoscopy was planned 3 months later. In prostetic urethra, on verru montanum, papillary formations were observed during cystoscopy, and they were resected. The pathology result was interpreted as urethelial epithelium on the surface, cystitis glandularis in the lamina propria, and congested vascular structures.

DISCUSSION: Cystitis glandularis is a pathology that is detected incidentally in patients who usually present with lower urinary tract symptoms. It can be asemptomatic or cause hematuria, obstruction and even hydronephrosis according to the lesions location. It has even been reported that sometimes lesions can affect the upper urinary tract by creating neuroanatomical changes in the bladder. It is usually observed as nodular and surrounded by urethral epithelium. Long-term chronic irritation, inflammation, infection and urinary stones are among the most important known risk factors. Diagnosis and treatment are important because there are doubts about whether it is a pre-malignant lesion or not.

CONCLUSION: Cystitis glandularis, is a rare lesion, may present with different clinics. It is a pathology that should be considered in the differential diagnosis, especially in patients with symptoms such as lower urinary tract symptoms, hematuria, etc. Diagnosis and treatment can be possible by resection through transurethral road.

Keywords: Cystitis glandularis, urethritis glandularis, transurethral resection

PP-31

Basit böbrek kistlerinin tedavisinde nadir görülen komplikasyon: Perkütan drenaj kataterinin kopması ve laparoskopik çıkarılması

Abdul Samet Erkartal, Berk Yasin Ekenci, Anar Aghayev, Görkem Özenç, Hüseyin Mert Durak, Alihan Kokurcan, Osman Raif Karabacak
Etlik Şehir Hastanesi

GİRİŞ: Renal kistler, genel popülasyonda ve özellikle yaşlılarda prevalansı %5 ila %20 arasında değişen yaygın lezyonlardır. Kistin kitle etkisine bağlı pelvikalisiyel sistem obstrüksiyonu, ele gelen abdominal kitle, kistin toplayıcı sisteme açıldığında hematüri, segmental iskemiye sekonder artmış renin düzeyine bağlı hipertansiyon ve renal/segmental arterlere bası görülebilir. Asemptomatik basit kistler tedavi gerektirmez. Yine de, basit böbrek kistlerinin %8'inin semptomatik hale geldiği ve müdahaleye ihtiyaç duyduğu tahmin edilmektedir. Şu anda semptomatik basit renal kistlerin tedavisi için, sklerozan ajanlarla veya ajanlar olmadan perkütan aspirasyon, transperitoneal ve retroperitoneal yaklaşımlarla laparoskopik kist eksizyonu, robotik cerrahi ve açık cerrahi gibi çeşitli stratejiler vardır. Sol renal kist perkütan drenajı ve sklerozan medde uygulanması sonrası beklenmedik bir komplikasyon olan drenaj kataterinin uç kısmının perirenal yağ dokuda kalması sonrası yabancı cismin laparoskopik yöntemle çıkarılması olgusunu anlatmaya çalıştık.

OLGU: 49 yaş kadın hasta 1 yıldır devam eden sol yan ağrısı şikayeti ile başvuruyor. Hastanın ağrı dışında ek yakınması bulunmuyor. Yapılan kontrastlı abdomen BT görüntülemesinde sag böbrek alt kesimde büyüğü 50 mm çapında birkaç adet kortikal kist ve böbrek alt kesimde 12*7 mm boyutlu taş görüldü. Girişimsel radyoloji tarafından 6F katater yardımıyla kist drene edildi. Yaklaşık 150 cc mayi boşaltıldı. Ardından 60 cc alkol ile skleroterapi yapıldı. 20 dk beklenmesi sonrası içerik boşaltılarak işlem sonlandırıldı. Hasta postop 2. gün sağ yan ağrısı şikayeti olması üzerine acil servise başvuruyor. Ek semptomu olmayan hastaya kontrastlı abdomen BT görüntüleme yapıldı. Abdomen BT görüntülemede Sol böbrek alt polde yaklaşık 55x37 mm boyutta ölçülen, böbrek dışı konturları düzensiz görünümde, intrarenal düzeyde pelvikalisiyel sistemden net sınır ayrımı yapılamayan kist izlenmiştir. Kist inferiorunda perirenal yağ dokuda kirlenme ve sıvı dansiteleri izlenmiştir(sızdırma?). Kist medialinde milimetrik iki adet hiperdens görünüm izlenmiştir(kalsifikasyon?). Kist lateralinde drenaj kateterine ait kalıntı dikkati çekmiştir. Yaklaşık 1 ay sonra hastaya ecopirin tedavisi altına laparoskopik yabancı cisim çıkarılması işlemi yapıldı. Sol flank pozisyonda laparoskopi eşliğinde böbrek posterioruna takılı kalan katater ucu forceps yarımıyla çıkarıldı. Kanama kontrolü sonrası loja dren yerleştirilerek işlem sonlandırıldı. Hastanın hemogram değerleri post op dönemde 9,3-8,3- 9,3-8,6 seviyelerinde seyretti. Belirgin hemogram düşüşü olmadı. Po1 dren 200 cc po2 100 cc po3 70 cc seröz vasıfta seyretti. Post op 1 hastanın sondası çekildi. Hastanın post op 4 dren yaklaşık 20 cc gelmesi sonrası dren çekildi. Hasta post op 5 taburcu edildi.

SONUÇ: Olgu sunumumuzda katater bütünlüğü bozulması sonrası drenaj katater ucunun pararenal alanda kaldığı görüldü. Benzer komplikasyonların litaratürde çok az olduğunu gördük. Yabancı cisim çıkarılması için endoskopik, laparoskopik ve açık yöntemler kullanılabilir. Hastamızın yakın dönemde NSTEMI geçirmiş olması ve antikoagülan tedavi kullanması minimal invaziv yöntemle yabancı cisim çıkarılmasını gerektirmiştir. Biz hastamıza retroperitoneal yaklaşımla laparoskopik yöntemle drenaj katater uç kısmını çıkardık. (Resim 1) Hastanın daha önce geçirmiş olduğu kist aspirasyonu ve sklerozan madde enjeksiyonu nedeniyle yapışıklıklar mevcuttu ve antikoagülan tedavi nedeniyle dokular oldukça kanamalıydı. Postoperatif komplikasyon yaşamadık.

Anahtar Kelimeler: Basit kist, peruktan drenaj, laparoskopi

A rare complications in the treatment of simple kidney cysts: percutaneous drainage catheter breakage and laparoscopic removal

Abdul Samet Erkartal, Berk Yasin Ekenci, Anar Aghayev, Görkem Özenç, Hüseyin Mert Durak, Alihan Kokurcan, Osman Raif Karabacak
Etlik City Hospital

INTRODUCTION: Renal cysts are common lesions with a prevalence ranging from 5% to 20% in the general population and especially in the elderly. Pelvicalyceal system obstruction due to the mass effect of the cyst, palpable abdominal mass, hematuria when the cyst is opened to the collecting system, hypertension due to increased renin level secondary to segmental ischemia, and compression on the renal/segmental arteries can be seen. 8% of simple renal cysts become symptomatic and require intervention. Currently, there are several strategies for the treatment of symptomatic simple renal cysts, including percutaneous aspiration with or without sclerosing agents, laparoscopic cyst excision with transperitoneal and retroperitoneal approaches, robotic surgery, and open surgery. In this paper, we report an unusual complication of this method; the distal part of the nephrostomy catheter had separated after renal cyst aspiration and laparoscopic procedure was used to remove the end part of the catheter which remained within the cyst wall in the pararenal area.

CASE: A 49-year-old female patient applied with the complaint of left flank pain that has been going on for 1 year. The patient has no additional complaints other than pain. Abdominal CT imaging revealed several cortical cysts, the largest of which was 50 mm in diameter, in the lower part of the right kidney, and stones of 12*7 mm in the lower part of the kidney. The cyst was drained using a 6f catheter with percutaneous drainage method. Approximately 150 cc of cyst content was drained. Then sclerotherapy was performed with 60 cc alcohol. After waiting for 20 minutes, the content was emptied and the process was terminated. The patient applied to the emergency department with the complaint of pain on the 2nd day after the procedure. Abdominal CT imaging was performed in the patient. Abdominal CT imaging revealed a cyst measuring approximately 55x37 mm in the lower pole of the left kidney, with irregular extra-renal contours, and inability to seperate clearly from the pelvicalyceal system at the intrarenal level. Contamination and fluid densities were observed in the perirenal fat tissue inferior to the cyst. Two millimetric hyperdense appearances were observed medial to the cyst (calcification?). Residue of the drainage catheter was noticed on the lateral side of the cyst. About 1 month later, drainage catheter was removed laparoscopically. After the patient's post op 4 drain was approximately 20 cc, the drain was removed. The patient was discharged post op 5.

CONCLUSION: In our case report, drainage remained in the pararenal area of the catheter tip after the catheter integrity was compromised. We have seen that similar complications are very few in the literature. Endoscopic, laparoscopic and open methods can be used for foreign body removal. We removed the drainage catheter tip with the laparoscopic method with a retroperitoneal approach to our patient. (Figure 1) The patient had previous adhesions due to cyst aspiration and sclerosing agent injection, and the tissues due to anticoagulant treatment were heavily bleeding. We did not experience any postoperative complications.

Keywords: Simple cyst, laparoscopy, percutaneous drainage

kist aspirasyon işlemi sırasında perirenal yağlı dokuda kalan dren
Drain remaining in perirenal fatty tissue during cyst aspiration procedure

kist aspirasyon işlemi sırasında perirenal yağlı dokuda kalan dren
Drain remaining in perirenal fatty tissue during cyst aspiration procedure

PP-32

Laparoskopik Üst Üriner Sistem Cerahisi: 70 Vakanın Retrospektif Analizi

Ekrem Yıldırak, Hasan Sulhan, Ali Çift
Adıyaman Üniversitesi Eğitim Araştırma Hastanesi Üroloji Kliniği

GİRİŞ: Son yıllarda ülkemiz dahil tüm dünyada; kanama miktarının daha az olması, hastanede kalış süresinin daha kısa olması, operasyon sonrası dönemde ağrının daha az olması, rutin hayata daha hızlı dönüş olması ve daha iyi kozmetik sonuçlar oluşması nedeniyle açık cerrahinin yerini laparoskopik cerrahi almaya başlamıştır. Günümüzde üriner sistem cerrahilerinde uygun hasta seçimi, uygun altyapı varlığında laparoskopik cerrahi eğitimi almış cerrahi ekip tarafından açık cerrahi ile yapılan tüm operasyonlar laparoskopik yöntemle de gerçekleştirilebilmektedir

AMAÇ: Bu çalışmada uzmanlık eğitimi sonrası dönemde üst üriner sistem patolojileri nedeniyle uyguladığımız laparoskopik üst üriner sistem cerrahilerinin sonuçlarını sunmayı amaçladık.

MATERYAL-METOD: Ocak 2015 - Ocak 2022 yılları arasında kliniğimizde üst üriner sistem patolojileri nedeniyle laparoskopik üst üriner sistem cerrahileri (laparoskopik basit nefrektomi (LBN), laparoskopik radikal nefrektomi (LRN), laparoskopik parsiyel nefrektomi (LPN), laparoskopik nefroüreterektomi (LNÜ) + mesaneden kuff çıkarılması, laparoskopik pyeloplasti, laparoskopik pyelolitotomi, laparoskopik üreterolitotomi) uygulanan toplamda 70 hastanın verileri retrospektif olarak değerlendirildi. Hastalar klinik ve demografik özellikler, operasyon süresi, kanama miktarı, kan transfüzyonu, dren süresi, intraoperatif ve postoperatif komplikasyon gelişimi, hastanede kalış süresi, patolojik tanıları açısından değerlendirildi.

BULGULAR: Hastaların ortalama yaşı 54,81 (24-83), ortalama vücut kitle indeksi 28,2 (24-32), 38'i (%54,28) erkek, 32'si (%45,72) kadın hasta idi. Hastaların 38'i (%54,28) ağrı, 18'i (%25,72) hematuri şikayeti ile başvurdu. 14 hastada (%20) tanı herhangi bir şikayet olmaksızın insidental olarak saptandı. Ek hastalığı olan hastaların 13'ünde (%18,57) hipertansiyon (HT), 12'sinde (%17,14) kalp hastalığı, 9'unda (%12,85) diyabates mellitus (DM), 6'sında (%8,57'si) kronik obstruktif akciğer hastalığı (KOAH) saptandı. Hastaların 26'sında (%37,14) sol böbrek, 44'ünde (%57,14) sağ böbrek patolojileri saptandı. Hastaların 35'inde (% 50) atrofik böbrek, 22'sinde (%31,42) böbrek parankim kaynaklı tümör, 7'sinde (%10) böbrek toplayıcı sistem tömürü, 3'ünde (%4,28) üreteropelvik bileşke darlığı, 2'sinde (%2,86) böbrek taşı, 1'inde (%1,43) impakte proksimal üreter taşı saptandı. Hastaların 35'ine (%50) LBN, 19'una (%27,14) LRN, 3'üne (%4,28) LPN, 7'sine (% 10) LNÜ + mesaneden kuff çıkarılması, 3'üne (%4,28) laparoskopik pyeloplasti, 2'sine laparaskopik piyelolitotomi (%2,86), 1'ine (%1.43) laparoskopik üreterolitotomi operasyonu uygulandı.

Operasyon süresi ortalama 192 dakika (120-330), ortalama kanama miktarı 154 ml (80-500 ml) idi. Hastaların sadece 4 'üne kan transfüzyonu yapıldı. Hastalarda dren kalma süresi ortalama 3,31 (2-10) gündü. Modifiye Clavien sınıflamasına göre toplam 11 hastada (% 15,71) komplikasyon izlendi. Bu hastaların 8'inde (%72,72) sınıf 1, 1'inde (%9,09) sınıf 3b (postoperatif dönemde genel anestezi altında mesane onarımı), 2'sinde (%18,18) sınıf 5 (sepsis ve kanama nedeniyle ölüm) komplikasyon gelişti. Hastanede kalış süresi ortalama 4,3 gün (3-11) idi. Hastaların patolojik tanıları değerlendirildiğinde 37'i (%54,41) bening, 31'u (%45,58) malign kaynaklı patolojiler idi.

SONUÇ: Uygun hasta seçimi, uygun altyapı varlığında laparoskopik cerrahinin sık olarak uygulandığı merkezlerde eğitim almış cerrahi ekip tarafından yapılan laparoskopik üst üriner sistem cerrahilerinin, güvenli ve etkin bir şekilde uygulanabilen cerrahi prosedürler olduğunu düşünmekteyiz.

Anahtar Kelimeler: Laparoskopik cerrahi, üroloji, üriner sistem

Laparoscopic Upper Urinary System Surgery: Retrospective Analysis of 70 Cases

Ekrem Yıldırak, Hasan Sulhan, Ali Çift
Adıyaman Unıversıty Educatıon And Research Hospıtal Urology Clınıc

OBJECTIVE: In this study, we aimed to present the results of laparoscopic upper urinary system surgeries performed for upper urinary system pathologies in the post-specialty training period.

MATERIALS-METHODS: Between January 2015 and January 2022, laparoscopic upper urinary system surgeries (laparoscopic simple nephrectomy (LSN), laparoscopic radical nephrectomy (LRN), laparoscopic partial nephrectomy (LPN), laparoscopic nephroureterectomy (LNU)) for upper urinary system pathologies were performed in our clinic. The data of a total of 70 patients who underwent bladder kuff removal, laparoscopic pyeloplasty, laparoscopic pyelolithotomy, laparoscopic ureterolithotomy) were evaluated retrospectively. The patients were evaluated in terms of clinical and demographic characteristics, operation time, amount of bleeding, blood transfusion, drain duration, intraoperative and postoperative complications, hospital stay, and pathological diagnoses.

RESULTS: The mean age of the patients was 54.81 (24-83), mean body mass index was 28.2 (24-32), 38 (54.28%) were male, 32 (45.72%) were female.. Thirty-eight (54.28%) patients presented with pain and 18 (25.72%) patients with hematuria. In 14 patients (20%), the diagnosis was detected incidentally without any complaints. Hypertension (HT) in 13 (18.57%) of the patients with co-morbidities, heart disease in 12 (17.14%), diabetes mellitus (DM) in 9 (12.85%), 6 (%) patients with comorbidities 8.57 of them) were diagnosed with chronic obstructive pulmonary disease (COPD). Left kidney pathologies were detected in 26 (37.14%) patients and right kidney pathologies in 44 (57.14%) patients. Atrophic kidney in 35 (50%) patients, tumor originating from kidney parenchyma in 22 (31.42%), renal collecting system tumor in 7 (10%) patients, ureteropelvic junction stenosis in 3 (4.28%) patients, Kidney stones were detected in 2 (2.86%) and impacted proximal ureteral stones in 1 (1.43%). Of the patients, 35 (50%) LSN, 19 (27.14%) LRN, 3 (4.28%) LPN, 7 (10%) LNU + bladder removal, 3 (%) 4.28) laparoscopic pyeloplasty, 2 (2.86%) laparoscopic pyelolithotomy, 1 (1.43%) laparoscopic ureterolithotomy operation were performed.

The mean operation time was 192 minutes (120-330), and the mean amount of bleeding was 154 ml (80-500 ml). Only 4 of the patients received blood transfusion. The mean duration of drain stay in patients was 3.31 (2-10) days. Complications were observed in 11 patients (15.71%) according to the modified Clavien classification. Of these patients, 8 (72.72%) were class 1, 1 (9.09%) class 3b (postoperative bladder repair under general anesthesia), 2 (18.18%) class 5 (sepsis and bleeding). due to death) complications developed. The mean hospital stay was 4.3 days (3-11). When the pathological diagnoses of the patients were evaluated, 37 (54.41%) were benign and 31 (45.58%) were malignant pathologies.

CONCLUSION: We think that laparoscopic upper urinary system surgeries, which are performed by a trained surgical team in centers where laparoscopic surgery is frequently performed in the presence of appropriate patient selection and appropriate infrastructure, are surgical procedures that can be performed safely and effectively.

Keywords: Laparoscopic surgery, urology, urinary system

PP-33

Hastanemizde yapılan ilk 19 Holmium lazer prostat enükleasyonu (HoLEP) vakasındaki istatistiklerimiz ve edindiğimiz deneyimler

Tahsin Batuhan Aydoğan, Fatih Bıçaklıoğlu, Utku Can, Ahmet Halil Sevinç, Uğur Yılmaz, Mahmut Selman Mert, Mehmet Burak Doğrusever, Bilal Eryıldırım
Kartal Dr.Lütfi Kırdar Şehir Hastanesi,Üroloji Kliniği,İstanbul

Amaç: Holep (holmium lazer prostat enükleasyonu) son yıllarda BPH(Benign Prostat Hiperplazisi) endoskopik cerrahi tedavisinde prostat boyut sınırlaması olmadan uygulanabilirliği nedeniyle oldukça ilgi görmektedir. Öğrenme eğrisinin nispeten zor olması ve cihaz ihtiyacı sınırlayıcı faktörler arasında yer almaktadır. Kliniğimizde yapılan ilk 19 vaka sonuçlarının değerlendirilmesini amaçladık.

Yöntem: 18 Kasım 2022 – 10 Ocak 2023 tarihleri arasında 1'i holep öğrenme eğrisini tamamlamış diğer 3'ü de yüksek sayıda tur-prostatektomi tecrübesi olan 4 uzman tarafından HoLEP yapılan ilk 19 vakayı retrospektif olarak değerlendirildik. Ameliyatlarda Jena Multipulse(Germany) marka cihaz, 550 mikron prob ve 150 Watt lazer kullanıldı.İşlem sırasında enükleasyon için 80 W koagülasyon için 60 W enerji kullanıldı. Rutin tri-lob teknik ile yapılan işlem sonrası mesane irrigasyonları kademeli kesilerek sondaları çekilip veya sondalı taburcu edilen hastalar ele alındı.

Bulgular: Hastaların yaş ortalaması 66.8 (min. 58 max.80), ortalama prostat hacmi 99 cc (min.44, max.220) iken ortalama PSA ise 5,07 idi. 8 hastanın preop TRUS biyopsisi yapılmış olup malignite saptananan hasta olmadı. Postop patolojisi çıkan hastalarda da malignite yoktu. Vakalarda ortalama 72.1 gram doku enükle edildi. (min.28 gr, max.165 gr) Ortalama enükleasyon süresi ortalama 76.7dakika (min. 25dk, max. 150dk),ortalama morselasyon süresi ise 12 dakika olarak ölçüldü.(min.7 dk, max. 30dk) Kullanılan ortalama enerji ise 111.3 W oldu.(min.67 W,max.168 W)

Sondalı kalış ve yatış süreleri sırasıyla ortalama 2.94 ve 1.68 gün olarak değerlendirildi. Sonda çekilmesini takiben spontan idrar çıkışı izlenen hastalar taburcu edildi. Preop Qmax ortalama 7,45 (7 hasta sondalı, 1 hasta sistostomiliydi) iken postop Qmax ortalama 35,2 oldu. Taburculuğu takip eden ilk 7 gün içerisinde 2 hasta idrar yapma güçlüğü ile yeniden başvurdu. Bu hastalardan 1'inde tur prostatektomi ihtiyacı oldu.Aynı zamanda morsleasyon esanasında orifis hasarı şüphesi olması nedeniyle dj stent takıldı. Diğer hastada ise eşlik eden ateş yüksekliği mevcuttu.Hasta antibiyoterapi ve antiinflamatuar tedavi sonrasında taburcu edildi.

1 hastada ise postop hematüri gelişmesi nedeniyle ES replasmanı ve endoskopik girişim yapıldı.Bu hasta dışında preop ve postop hemogramlar arasında bariz fark yoktu.

Postop kontrollerde hiçbir hastada inkontinans izlenmedi.

1 hastanın mesane taşı da mevcuttu ve taş endoskopik olarak kırıldı.

Sonuç: Öğrenme eğrisini tamamlamış bir cerrah tarafından veya gözetiminde yüksek tur prostatektomi tecrübeli cerrahlarca yapılan holep vakalarında başarılı sonuçlar elde edilmiştir.Boyutttan bağımsız uygulanabilirliği,antiagregan ve antikoagülan alanlarda daha güvenli oluşu, kısa yatış ve sondalı kalış süresi, işeme fonksiyonlardaki efektivitesi ile BPH hastalarında tercih edilebilir bir yöntem. Daha yüksek vaka sayıları ile gelecek dönemlerde yeni çalışmalar yapmayı planlamaktayız.

Anahtar Kelimeler: Holmium lazer, HoLEP, benign prostat hiperplazi, BPH

Our statistics and experiences in the first 19 Holmium laser prostate enucleation (HoLEP) cases performed in our hospital

Tahsin Batuhan Aydoğan, Fatih Bıçaklıoğlu, Utku Can, Ahmet Halil Sevinç, Uğur Yılmaz, Mahmut Selman Mert, Mehmet Burak Doğrusever, Bilal Eryıldırım
Department of Urology, Kartal Dr.Lütfi Kırdar City Hospital, Istanbul,Turkey

Objective: Holep (holmium laser prostate enucleation) has attracted a lot of attention in recent years due to its applicability in the endoscopic surgical treatment of BPH (Benign Prostatic Hyperplasia) without prostate size limitation. The relatively difficult learning curve and the need for equipment are among the limiting factors. We aimed to evaluate the results of the first 19 cases performed in our clinic.

Method: We retrospectively evaluated the first 19 cases of HoLEP performed by 4 specialists, 1 of whom completed the holep learning curve and 3 of whom had a high number of tour-prostatectomy experience, between 18 November 2022 and 10 January 2023. Jena Multipulse(Germany) brand device, 550 micron probe and 150 Watt laser were used in the surgeries. During the procedure, 80 W energy was used for enucleation and 60 W for coagulation.

After the procedure performed with the routine tri-lobe technique, the bladder irrigations were gradually discontinued and the patients whose catheters were removed or discharged were discussed.

Results: The mean age of the patients was 66.8 (min. 58, max.80), mean prostate volume was 99 cc (min.44, max.220), and mean PSA was 5.07. Preoperative TRUS biopsy was performed in 8 patients and no patient was found to be malignant. There was no malignancy in the patients with postoperative pathology. An average of 72.1 grams of tissue was enucleated in the cases. (min.28 gr, max.165 gr) The average enucleation time was 76.7 minutes (min. 25min, max. 150min) and the average morcellation time was 12 minutes. (min.7 min., max. 30min) Average energy used It became 111.3 W. (min.67 W, max.168 W)

The mean length of stay and hospitalization with the probe was evaluated as 2.94 and 1.68 days, respectively. Patients with spontaneous urine output following catheter removal were discharged. While the mean preoperative Qmax was 7.45 (7 patients had catheter, 1 patient had cystostomy), the mean postoperative Qmax was 35.2. In the first 7 days after discharge, 2 patients reapplied with urinary difficulties. One of these patients required a round prostatectomy. At the same time, DJ stent was inserted due to the suspicion of orifice damage during morsleation. The other patient had accompanying fever. The patient was discharged after antibiotherapy and anti-inflammatory treatment.

ES replacement and endoscopic intervention were performed in 1 patient due to the development of postoperative hematuria. Except for this patient, there was no obvious difference between preoperative and postoperative hemograms.

Incontinence was not observed in any of the patients in the postoperative controls.

One patient also had a bladder stone and the stone was broken up endoscopically.

Conclusion: Successful results have been obtained in holep cases performed by a surgeon who has completed the learning curve or under the supervision of surgeons with high tour prostatectomy experience. It is a method that can be preferred in BPH patients with its applicability regardless of size, being safer in antiaggregant and anticoagulant areas, short hospitalization and catheterization time, and effectiveness in voiding functions.. We plan to carry out new studies in future with higher case numbers.

Keywords: Holmium laser, HoLEP, benign prostatic hyperplasia, BPH

TABLO. 1

	YAŞ	TOTAL PSA	PROSTAT HACMİ	SONDALI KALMA SÜRESİ /GÜN	POSTOP YATIŞ SÜRESİ /GÜN	ENÜKLE EDİLEN DOKU MİKTARI /GR	PREOP QMAX	POSTOP QMAX	ENÜKLASYON SÜRESİ /DK	MORSELASYON SÜRESİ /DK	TOTAL ENERJİ /W	PREOP PATOLOJİ	POSTOP PATOLOJİ
	74	4,9	216	3	2	126	sondalı	38	90	12	105	-	benign
	80	3,1	93	4	2	65	sondalı	40	50	10	135	-	benign
	74	8,9	130	4	2	90	sondalı	36	50	10	157	benign	benign
	73	10	120	3	2	85	7	33	70	10	150	1/12 asap	benign
	63	4,6	80	2	2	63	8	31	50	10	112	benign	benign
	70	2,66	75	2	2	60	sistostomi	42	50	10	110	-	benign
	58	1,22	44	3	3	28	10	30	120	30	80	-	benign
	72	3,32	80	4	1	66	12	42	120	20	115	-	benign
	55	14,3	220	4	1	165	sondalı	35	90	15	80	-	benign
	71	4,4	60	2	1	44	4	30	45	15	67	benign	benign
	67	4,56	55	2	1	41	sondalı	36	25	5	100	-	benign
	59	4,1	160	3	1	115	sondalı	42	90	13	156	-	benign
	66	8,9	70	3	1	52	sondalı	38	50	8	134	2/12 asap	benign
	73	3,3	70	3	1	60	6	29	60	10	75	-	benign
	61	1,5	62	3	3	40	6,5	26	47	7	72	-	benign
	66	6	95	3	3	80	6	32	90	12	105	benign	benign
	63	2,1	60	3	1	44	6	37	90	8	102	benign	benign
	68	3,9	100	2	1	75	9,5	39	60	10	92	-	benign
	58	4,7	90	3	2	71	7	33	150	13	168	benign	benign
ORTALAMALAR:	66,89473684	5,076842105	99	2,947368421	1,684210526	72,10526316	7,454545455	35,21052632	73,52631579	12	111,3157895		

TABLE.1

	AGE	TOTAL PSA	PROSTATE VOLUME	URETHRAL CATHETER DURATION	HOSPITAL STAY DAY	AMOUNT OF TISSUE ENUCLED /GM	PREOP QMAX	POSTOP QMAX	ENUCLATION TIME /MİN	MORCELLATION TIME /MİN	TOTAL ENERGY/W	PREOP PATHOLOGY	POSTOP PATHOLOGY
	74	4,9	216	3	2	126	Urethral Katather	38	90	12	105	-	benign
	80	3,1	93	4	2	65	Urethral Katather	40	50	10	135	-	benign
	74	8,9	130	4	2	90	Urethral Katather	36	50	10	157	benign	benign
	73	10	120	3	2	85	7	33	70	10	150	1/12 asap	benign
	63	4,6	80	2	2	63	8	31	50	10	112	benign	benign
	70	2,66	75	2	2	60	cystostomy	42	50	10	110	-	benign
	58	1,22	44	3	3	28	10	30	120	30	80	-	benign
	72	3,32	80	4	1	66	12	42	120	20	115	-	benign
	55	14,3	220	4	1	165	Urethral Katather	35	90	15	80	-	benign
	71	4,4	60	2	1	44	4	30	45	15	67	benign	benign
	71	4,56	55	2	1	41	Urethral Katather	36	25	5	100	-	benign
	59	4,1	160	3	1	115	Urethral Katather	42	90	13	156	-	benign
	66	8,9	70	3	1	52	Urethral Katather	38	50	8	134	2/12 asap	benign
	73	3,3	70	3	1	60	6	29	60	10	75	-	benign
	61	1,5	62	3	3	40	6,5	26	47	7	72	-	benign
	66	6	95	3	3	80	6	32	90	12	105	benign	benign
	63	2,1	60	3	1	44	6	37	90	8	102	benign	benign
	68	3,9	100	2	1	75	9,5	39	60	10	92	-	benign
	58	4,7	90	3	2	75	7	33	150	13	168	benign	benign
AVERAGES:	67,10526316	5,076842105	99	2,947368421	1,684210526	72,10526316	7,454545455	35,21052632	73,52631579	12	111,3157895		

PP-34

Sadece hidrasyona sekonder gelişen hidronefroz vakasına cerrahi yaklaşım

Ünsal Baş, Numan Baydilli
Erciyes Üniversitesi, Üroloji Ana Bilim Dalı, Kayseri

GİRİŞ:. Biz bu olgumuzda alışılmışın aksine, yan ağrısı şikayeti sadece hidrasyonla oluşan bir hastada, aberran damar basısına sekonder gelişen üreteropelvik bileşke darlığı olgusunun yönetimi ve tedavisini klinik seyri ile birlikte sunmayı amaçladık.

OLGU: 26 yaşında kadın hasta, özellikle son 6 aydır olan ve su içtikten hemen sonra belirginleşip ardından geçen sağ yan ağrısı şikayeti ile kliniğimize başvurdu. Bu şikayetlerle hastaya kontrastsız batın abdomen tomografi çekildiğinde herhangi bir patoloji tespit edilmedi. Hastanın özellikle su içtikten sonra sağ yan ağrılarının ciddi derecede artması hikayesi üzerine, su içirilerek intravenöz piyelografi tetkiki yapılarak böbreğin boşalması incelendi. IVP de sağ böbrekte hidronefroz tespit edildi (Resim 1). Hastada aberran alt pol damar basısına sekonder gelişen üreteropelvik bileşke darlığı ön tanısı ile laparsokopik pyeloplasti operasyonu planlandı.

Hastaya işlem öncesi sağ retrograt pyelografi ile sağ üreteropelvik bileşkede jet akım izlendiği görüldü ve daha sonra transperitoneal laparoskopik pyeloplasti uygulanandı. Post-operatif 4.haftasındaki double J kateteri çekilen hasta klinik kontrollerinde hidronefroz ve hidrasyona sekoder bir ağrısı olmadığı tespit edildi.

SONUÇ: Literatürde üreteropelvik bileşke obstrüksiyonunda açık, laparoskopik ve robotik pyeloplasti uygulanan çok sayıda hasta bulunmaktadır. Ancak alışılmışın dışında bir şikayetle başvuran ve ısrarla hidrasyona sekonder gelişen yan ağrısı vakalarında aberan damar basısı her zaman akılda tutulmalıdır. Bu hastalarda laparoskopik pyelolasti operasyonu başarılı ve güvenli bir şekilde uygulanabilmektedir..

Anahtar Kelimeler: Laparoskopi, Pyeloplasti, Üreteropelvik Bileşke Obstrüksiyonu, anormal damar basısı

Surgical approach to the case of hydronephrosis secondary to hydration only

Ünsal Baş, Numan Baydilli
Department of Urology, Erciyes University, Kayseri, Turkey

INTRODUCTION: In this case, we aimed to present the management and treatment of ureteropelvic junction stenosis secondary to aberrant vascular compression, together with its clinical course, in a patient whose complaint of flank pain occurred only with hydration.

CASE: A 26-year-old female patient was admitted to our clinic with the complaint of right flank pain, which had persisted for the last 6 months and became more pronounced after drinking water. No pathology was detected when non-contrast abdominal tomography was performed on the patient with these complaints. Due to the patient's history of severe right flank pain, especially after drinking water, intravenous pyelography was performed by drinking water, and the discharge of the kidney was examined. Hydronephrosis was detected in the right kidney in IVP (Picture 1). Laparsoscopic pyeloplasty operation was planned for the patient with the preliminary diagnosis of ureteropelvic junction stenosis secondary to aberrant lower pole vessel compression.

Pre-procedure right retrograde pyelography showed jet flow at the right ureteropelvic junction, and then transperitoneal laparoscopic pyeloplasty was performed. In the clinical controls of the patient whose double J catheter was removed at the post-operative 4th week, it was determined that he did not have hydronephrosis and pain secondary to hydration.

CONCLUSION: In the literature, there are many patients who underwent open, laparoscopic and robotic pyeloplasty in ureteropelvic junction obstruction. However, in cases of flank pain secondary to persistent hydration who present with an unusual complaint, aberrant vascular compression should always be kept in mind. In these patients, laparoscopic pyelosty can be performed successfully and safely..

Keywords: Laparoscopy, Pyeloplasty, Ureteropelvic Junction Obstruction, aberran vessel

Tanı ve Tedavi Resimleri / Diagnosis and Treatment Pictures

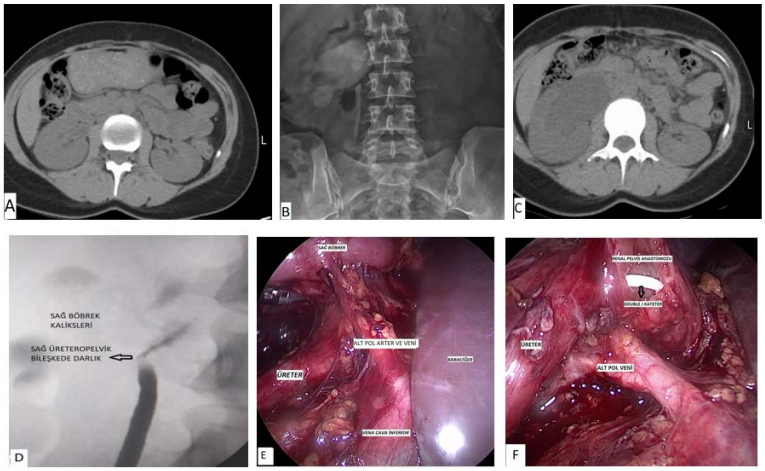

A)Su İçirilmeden Çekilen Bilgisayarlı Tomografi Görüntüsü B)Su İçirildikten Sonra Çekilen İntravenöz Piyelografi Görüntüsü C)Su İçirildikten Sonra Çekilen Bilgisayarlı Tomografi Görüntüsü D)Sağ Retrograt Pyelografi Görüntüsünde Sağ Üreteropelvik Bileşkede Jet Akım E)Sağ Alt Pol Veni Ve Arteri İle Üreterin İlişkisi F)Sağ Üreteropelvik Bileşke Anastomozu
A) Computerized Tomography Image Taken Without Drinking Water B) Intravenous Pyelography Image Taken After Drinking Water C) Computerized Tomography Image Taken After Drinking Water D) Jet Flow at Right Ureteropelvic Junction in Right Retrograde Pyelography Image E) Relationship of Right Lower Pol Vein and Artery with Ureter F) Right Ureteropelvic Junction Anastomosis

PP-35

Nadir görülen Bir Olgu Sunumu: Retrokaval Üreter

Kenan Yalçın
Tokat Medikalpark Hastanesi Üroloji Kliniği

On yedi yaşında erkek hasta sağ yan ağrısı ve sık tekrarlayan pyelonefrit atakları geçirme yakınması ile kliniğimize başvurdu. Hastanın fizik muayenesi ve laboratuvar incelemesi normaldi. İntravenöz pyelografisinde sağ üreter proksimal bölümünde kinkleşme ve dilatasyon bunun distalinde de darlık saptandı. Sağ üreter üst uçta darlık şüphesi ile hastaya üreterorenoskopi (URS) yapıldı ve kinkleşmeye kadar ki üreter lümeni içerisinde patolojik bulguya rastlanmadı. Double J konulurak işleme son verildi. URS sonrası yapılan Kontrastlı Tomografi'de sağ böbrek pelvikalisiyel yapılarında grade 2-3 hidronefroz, sağ üreter proksimalinde dilatasyon, dilatasyonun distalinde darlık ve stentin retrokaval seyir izlediği gözlendi. Hastaya sağ retrokaval üreter tanısı konuldu. Sağ flank insizyon yapıldı. Üreterin vena cava inferior (VKİ) altında kalan segmenti kronik basıya bağlı incelmiş ve daralmıştı. Bu alan çıkartıldı, double J yerleştirilerek üreteroüreterostomi yapıldı. Ameliyat sonrası süreçte komplikasyon gelişmeyen hasta operasyondan 3 gün sonra taburcu edildi.

Anahtar Kelimeler: Üreter, anomali, retrokaval üreter, vena kava

A Rare Case Report: Retrocaval Ureter

Kenan Yalçın
Tokat Medikal Park Hospital Urology Clinic

17 years old male patient applied to our clinic with complaints of right side pain and recurrent pyelonephritis attacks. Patient's physical examination and lab examination were normal. Encystation and dilation in proximal part of the right ureter and an stenosis in the distal of it were detected in the intravenous pyelography.

Ureterorenoscopy (URS) was implemented to the patient on suspicion of stenosis in upper end of the right ureter and no pathological result was found in the lumen of the ureter up to the kinking. The procedure was terminated by placing the Double J. In Contrast-enhanced tomography after URS, it was observed that there was grade 2-3 hydronephrosis in right kidney pelvicalyceal structures, dilatation in proximal part of right ureter, stenosis in the distal of dilatation and the stent pursued a retrocaval course. The patient was diagnosed with right retrocaval ureter. Right flank incision was implemented. Segment of the ureter remained under the inferior vena cava was thinned and narrowed due to chronic compression. This area was removed and ureteroureterostomy was implemented by placing the double J. The patient who did not evolve complications in the post-operative period was discharged 3 days after the operation.

Keywords: Ureter, anomaly, retrocaval ureter, vena cava

Preoperatif IVP'de sağda balık oltası görüntüsü / Fish hook image on the right in the preoperative IVP

PP-36

Kliniğimizdeki perkütan nefrostomi deneyimlerimiz

Mehmet İkbal İpek[1], Zeynep Banu Aydın[2]
[1]Hitit Üniversitesi Çorum Erol Olçok Eğitim ve Araştırma Hastanesi Üroloji Kliniği, Çorum
[2]Hitit Üniversitesi Tıp Fakültesi Radyoloji A.D, Çorum

AMAÇ: Bu çalışmanın amacı pekütan nefrostomi kateterinin kullanım amaçlarını, işlemin endikasyonlarını ve takiplerinde ne yapıldığını retrospektif olarak değerlendirmektir.

YÖNTEM: Ocak 2018- Ağustos 2022 ayları arasında çeşitli sebeplerle perkütan nefrostomi kateteri takılan toplam 67 hastayı inceledik. Hastalar yaş, cinsiyet, ek hastalık, ürogenital anomali, nefrostomi takılma sebebi, nefrostomi kültürü takibi açısından incelendi.

BULGULAR: Hastaların ortalama yaşı 64,3 idi. Hastaların 38(%56,7) tanesi erkek, 29(%43,3) kişi kadın idi. 16(26,8) hastanın ek hastalığı bulunmazken 51(73,2) kişinin ek komorbiditesi bulunmaktaydı. 10(%14,9) hasta soliter böbrekli idi. 2(%2,9) hastada up darlık bulunmaktaydı. Bu hastalara DJ stent takılamadığı için nefrostomi takıldı. 17(%25,3) hastaya malign nedenlerden dolayı (mesane ca,prostat ca, rektum ca) nefrostomi takılırken 50(%74,7) hastaya benign obstruktif nedenlerden dolayı nefrostomi takılmıştı (üreter taşı, up darlık, post-op HUN, gebelik hidronefrozu). 21(%31,3) hastadan alınan nefrostomi kültüründe üreme olurken 56(68,7) hastanın kültürü temiz geldi. En çok E.coli üremesi görüldü. 41(%61,4) hastaya acil şartlarda nefrostomi kateteri takılırken 26(38,6) hastanın kateteri elektif şartlarda yerleştirildi. 28(%41,7) hastaya kalıcı nefrostomi kateteri takılırken 39(%58,3) hastanın kateteri daha sonrasında alındı. Ortalama nefrostomi kalma süresi 37,8 gün idi.

SONUÇ: Nefrostomi takılması güncel üroloji pratiğinde üriner diversiyon için uygulanan bir yöntemdir. Lokal anestezi ile yapılması önemli bir avantajıdır. Özellikle obstrüksiyonu uzun zamandır var olan üriner sistemde DJ stent yerleştirmenin ürosepsis riski yüksek olduğundan hastalarda nefrostomi alternatif bir tedavi olarak ön planda düşünülmelidir.

Anahtar Kelimeler: Enfeksiyon, nefrostomi, obstrüksiyon, üriner diversiyon

Our percutaneous nephrostomy experiences in our clinic

Mehmet İkbal İpek[1], Zeynep Banu Aydın[2]
[1]Hitit University, Çorum Erol Olçok Training and Research Hospital, Department of Urology, Çorum
[2]Hitit University, Faculty of Medicine Department of Radiology, Çorum

Aım: The aim of this study is to retrospectively evaluate the purposes of the pecutaneous nephrostomy catheter, the indications of the procedure and what is done in the follow-ups.

METHOD: We examined a total of 67 patients who underwent percutaneous nephrostomy catheters for various reasons between January 2018 and August 2022. The patients were examined in terms of age, gender, comorbidity, urogenital anomaly, the reason for nephrostomy, and nephrostomy culture follow-up.

RESULTS: The mean age of the patients was 64.3 years. 38 (56.7%) of the patients were male and 29 (43.3%) were female. While 16 (26.8) patients did not have any additional disease, 51 (73.2) patients had additional comorbidities. 10 (14.9%) patients had solitary kidneys. Up stenosis was present in 2 (2.9%) patients. Nephrostomy was inserted in these patients because DJ stent could not be inserted. Nephrostomy was inserted in 17 (25.3%) patients due to malignant reasons (bladder ca, prostate ca, rectum ca), while 50 (74.7%) patients underwent nephrostomy due to benign obstructive reasons (ureteral stone, UP stenosis, post-op HUN, pregnancy hydronephrosis). While growth was observed in the nephrostomy culture taken from 21 (31.3%) patients, the cultures of 56 (68.7) patients were clean. E.coli reproduction was seen the most. Nephrostomy catheter was inserted in 41 (61.4%) patients under emergency conditions, while the catheter was placed in 26 (38.6) patients under elective conditions. Permanent nephrostomy catheter was inserted in 28 (41.7%) patients, and the catheter was removed later in 39 (58.3%) patients. Mean nephrostomy stay was 37.8 days

CONCLUSION: Nephrostomy insertion is a method used for urinary diversion in current urology practice. It is an important advantage to be done with local anesthesia. Nephrostomy should be considered as an alternative treatment in patients, especially in the urinary system with long-standing obstruction, since DJ stent placement has a high risk of urosepsis.

Keywords: İnfection, nephrostomy, obstruction, urinary diversion

Sayısal ve etyolojik veriler

Sayısal Veriler	n (%)	n (%)
Cinsiyet	Erkek: 38 (%56,7)	Kadın: 29 (%43,3)
Ek Hastalık	Yok: 16 (26,8)	Var: 51 (73,2) (DM, HT, KAH, KOAH)
Malignite Öyküsü	Var: 17 (%25,3)	Yok: 50 (%74,7)
Nefrostomi Kültürü	Üreme oldu: 21 (%31,3)	Üreme olmadı: 56 (68,7)
Nefrostomi Takılma Durumu	Acil: 41 (%61,4)	Elektif: 26 (38,6)
Nefrostomi Takibi	Kalıcı: 28 (%41,7)	Geçici: 39 (%58,3)
Nefrostomi Takılma Sebepleri	Kişi Sayısı (%)	
Böbrek veya Üreter Taşı	29 (43,2)	
Mesane Ca İnvazyonu	9 (13,4)	
Prostat Ca İnvazyonu	6 (8,9)	
Kolon+Rektum Ca	4 (5,9)	
Serviks Ca	2 (2,9)	
UP Darlık	2 (2,9)	
Üreter Darlığı	2 (2,9)	

Gebelik Hidronefrozu	1 (1,5)	
İyatrojenik Üreter Travması	1 (1,5)	
Mide Ca Mesane Metastazı	1 (1,5)	
RCC Metastaz Basısı	1 (1,5)	
Batın İçi Apse Basısı	1 (1,5)	
UV Darlık	1 (1,5)	
Diğer	7 (10,4)	

Numerical and etiological data

Numerical Data	n (%)	n (%)
Gender	Male: 38 (56.7%)	Female: 29 (43.3%)
Additional Disease	None: 16 (26.8)	Yes: 51 (73.2) (DM, HT, CAD, COPD)
History of malignancy	Yes: 17 (25.3%)	None: 50 (74.7%)
Nephrostomy Culture	Reproduced: 21 (31.3%)	No reproduction: 56 (68.7)
Nephrostomy Insertion Status	Emergency: 41 (61.4%)	Elective: 26 (38.6)
Nephrostomy Follow-up	Permanent: 28 (41.7%)	Temporary: 39 (58.3%)
Reasons for Wearing Nephrostomy	Number of Persons (%)	
Kidney or Ureteral Stone	29 (43,2)	
Bladder Ca Invasion	9 (13,4)	
Prostate Ca Invasion	6 (8,9)	
Colon+Rectum Ca	4 (5,9)	
Cervix Ca	2 (2,9)	
UP Stenosis	2 (2,9)	
Ureteral Stenosis	2 (2,9)	
Pregnancy Hydronephrosis	1 (1,5)	
Iatrogenic Ureteric Trauma	1 (1,5)	
Gastric Ca Bladder Metastasis	1 (1,5)	
RCC Metastasis Pressure	1 (1,5)	
Intra-Abdominal Abscess Compression	1 (1,5)	
UV Stenosis	1 (1,5)	
Others	7 (10,4)	

PP-37

Antenatal hidronefrozla prezente posterior üretral valv olgusu: Voiding sistoüretrografının optimum değerlendirilmesinin önemi

Mevlüt Keleş[1], Erdal Benli[1], Abdullah Çırakoğlu[1], Ahmet Yüce[2]
[1]Ordu Üniversitesi Tıp Fakültesi, Üroloji Ana Bilim Dalı, Ordu
[2]Darende Hulusi Efendi Devlet Hastanesi, Malatya

GİRİŞ: Antenatal hidronefroz (ANH), fizyolojik olabileceği gibi, posterior üretral valv (PUV), vezikoüreteral reflü (VUR) gibi birçok klinik patolojinin bulgusu da olabilmektedir. Bu sunumda dış merkezde antenatal hidronefrozla takip edilen ve voiding sistoüretrografı (VCUG) için kliniğimize başvuran hastada saptadığımız PUV olgusunu tartışmayı amaçladık.

OLGU: Bilateral antenatal hidronefroz nedeni ile takipli, 4 aylıkken ateşli idrar yolu enfeksiyonu (İYE) öyküsü olan, devamlı antibiyotik profilaksisi (DAP) alan erkek bebek, 8 aylıkken kliniğimize başvurdu. Değerlendirmesinde fizik muayenede gross patoloji izlenmedi. Fimozisi mevcuttu. Ultrasonografı (USG)'de, sağ renal pelvis AP boyutu 17 mm, sol renal pelvis AP boyutu 9 mm idi. Sağ proksimal üreter minimal dilateydi. DMSA sintigrafı'de böbreklerde skar yoktu. MAG 3 sintigrafıde bilateral diüretiğe tam yanıt veren staz, üreterlerde dilatasyon (VUR?) saptandı. Separe fonksiyonlar, sağ böbrek % 47, sol böbrek % 53'tü. Daha sonra çekilen VCUG'de reflü izlenmedi. Ancak işeme fazında posterior üretrada belirgin dilatasyon izlendi. Bunun üzerine hastaya sistoskopi yapıldı. Anterior üretra doğaldı. Verumontanum'dan mesane boynuna oblik uzanan bantlar izlendi. Mesane trabeküle ve ödemliydi. Bantlar lazer ile rezeke edildi. 8 Fr sonda takılarak işlem sonlandırıldı. İşlem sonrası hasta sorunsuz olarak takip edilmektedir.

SONUÇ: Bu çalışma sonucunda ANH'un altında yatan neden sıklıkla VUR olarak düşünülse de, özellikle erkek çocuklarında PUV gibi nadir görülen nedenlerinde mutlaka akılda olması gerektiği sonucuna ulaşıldı. Bizim çalışmada olduğu gibi, VCUG gibi tanısal enstrümanların dikkatli ve detaylı değerlendirmesi oldukça önemlidir. Böbrek parankim kaybı açısından hassas olan bu dönemde, altta yatan patolojinin atlanması ciddi sonuçlara yol açabilir.

Anahtar Kelimeler: Antenatal hidronefroz, posterior üretral valv, voiding sistoüretrografı

Posterior urethral valve case presenting with antenatal hydronephrosis: Importance of optimum evaluation of voiding cystourethrography

Mevlüt Keleş[1], Erdal Benli[1], Abdullah Çırakoğlu[1], Ahmet Yüce[2]
[1]Ordu University Faculty of Medicine, Department of Urology, Ordu, Turkey
[2]Darende Hulusi Efendi State Hospital, Malatya, Turkey

INTRODUCTION: Antenatal hydronephrosis (ANH) can be physiological as well as a manifestation of many clinical pathologies such as posterior urethral valve (PUV), vesicoureteral reflux (VUR). In this presentation, we aimed to discuss a case of PUV that we detected in a patient who was followed up with antenatal hydronephrosis in another center and applied to our clinic for voiding cystourethrography (VCUG).

CASE: A male baby, who was followed up for bilateral antenatal hydronephrosis, had a history of febrile urinary tract infection (UTI) at the age of 4 months, and received continuous antibiotic prophylaxis (DAP), was admitted to our clinic when he was 8 months old. In his evaluation, no gross pathology was observed in the physical examination. On ultrasonography (USG), the AP size of the right renal pelvis was 17 mm, and the AP size of the left renal pelvis was 9 mm. The right proximal ureter was minimally dilated. There was no scar in the kidneys in DMSA scintigraphy. On MAG 3 scintigraphy, stasis and dilatation of the ureters (VUR?) were detected, which fully responded to bilateral diuretics. Separate functions, right kidney 47%, left kidney 53%. Reflux was not observed in the later VCUG. However, significant dilatation of the posterior urethra was observed in the voiding phase. Thereupon, the patient underwent cystoscopy. The anterior urethra was normal. Bands extending obliquely from the verumontanum to the bladder neck were observed. The bladder was trabeculated and edematous. Bands were resected with laser. The procedure was terminated by inserting an 8 Fr probe. After the procedure, the patient is followed up without any problems.

CONCLUSION: As a result of this study, it was concluded that although the underlying cause of ANH is often thought to be VUR, it should be kept in mind in rare cases such as PUV, especially in boys. As in our study, careful and detailed evaluation of diagnostic instruments such as VCUG is very important. In this period, which is sensitive to loss of renal parenchyma, ignoring the underlying pathology can lead to serious consequences.

Keywords: Antenatal hydronephrosis, posterior uretral valv, voiding cystouretrography

Figür 1 / Figure 1

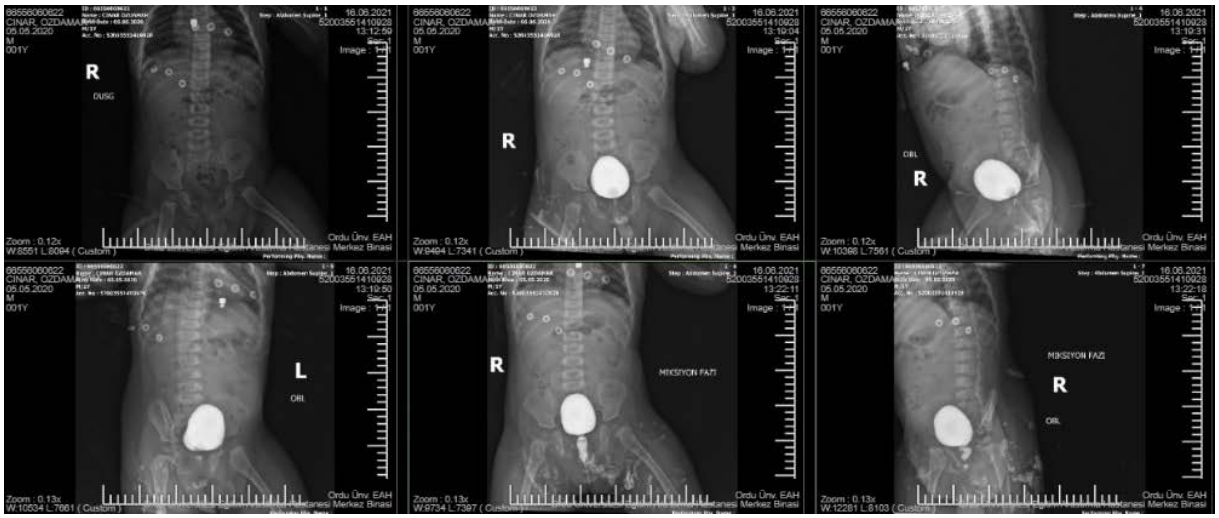

Posterior üretrada dilatasyonun voiding sistoüretrografideki görüntüsü.
Posterior uretral dilatation on voiding cystouretrography

PP-38

Zorunlu hizmette epispadias ve mesane ekstrofisi onarımı yapılabilir mi?

Bilge Türedi Sezer, Ali Sezer
Konya Şehir Hastanesi, Çocuk Ürolojisi Kliniği, Konya

Ekstrofi-epispadias kompleksi çocuk ürolojisi pratiğinin kompleks konjenital ürolojik anomalilerden biridir. Epispadias izole olarak görülebileceği gibi ekstrofi-epispadias kompleksinin bir parçası olarak da karşımıza çıkabilir. Mecburi hizmet süresince rekonstruktif cerrahilerini gerçekleştirdiğimiz ekstrofi - epispadias hastalarımızı sunmayı amaçladık. Mesane ekstrofisi (2) ve epispadias (2) nedeniyle opere edilen toplan dört hastaya 5 rekonstrüktif cerrahi uygulandı. Mesane ekstrofisi olan erkek hasta postnatal 2. gününde kız olan diğerine postnatal 3. gününde primer mesane kapatılması yapıldı. İki hastamıza da pubik yaklaştırma ve postop deniz kızı bandaj uygulaması yapıldı. Erkek olan mesane ekstrofisi hastasının 7. ayda epispadias onarımı yapıldı. İzole epispadiası olan diğer iki erkek hastadan biri 5, diğeri 6 yaşındaydı. Daha önce opere olmamışlardı. Hastalardan biri kontinan ve glanduler epispadiası vardı. Diğer hasta inkontinan ve penopubik epispadiası mevcuttu. Glanduler epispadiası olan hastamıza sadece epispadias onarımı, penopubik olan hastaya bilateral üreteroneosistostomi mesane boynu revizyonu ve epispadias onarımı yapıldı. Hastalarda per op komplikasyon gelişmedi. Erkek olan mesane ekstrofisi hastasının primer mesane kapama operasyonu sonrası anüri gelişmesi ve kateterlerinin çalışmaması üzerine bilateral nefrostomi tatbiki yapıldı. Kız ekstrofı hastasının post op mesane sonda ve sistofiksi çalışmaması üzerine mesane fistülü gelişti. Kateterleri değişimi sonrası efektif drenajla birlikte fistül spontan olarak kapandı. Aynı hasta post op 1. yılında kozmetik görünümü kabul edilebilir ve aralıklı işeyebiliyor, yaklaşık 15-20 dk kuru kalabiliyor. Erkek mesane ekstrofisi hastası, epispadias onarımı sonrası 1. ayında. glans ucundan işeyebiliyor. Glanduler hipospadias onarımı yapılan hasta post op 1. ayında kozmetik görünüm kabul edilebilir ve işeme kalibrasyonu iyi ve kontinandı. Hasta daha sonra takiplerine gelmedi. Penopubik epispadiası olan hastamız takibin 7. ayında,işeme kalibrasyonu iyi, 1 saat kuru kalabiliyor. Mesane ekstrofi-epispadias kompleksi çocuk ürolojisi pratiğinin ileri rekonstruktif operasyon gerektiren konjenital patolojileridir. Cerrahi sonrası yakın takip ve özenli bakım komplikasyonları önlemek açısından önemlidir. Anatomik sonuçların yanında uzun dönem fonksiyonel sonuçlara göre tamamlayıcı rekonstrüktif işlemler gerekebilir. Hastaların tedavi ve takibi bu konuda yetkin çocuk ürolojisi merkezlerinde yapılmalıdır.

Anahtar Kelimeler: epispadias, kontinans, mesane ekstrofisi,

Can epispadias and bladder exstrophy repair be performed in compulsory service?

Bilge Türedi Sezer, Ali Sezer
Konya City Hospital, Pediatric Urology Clinic, Konya, Turkey

Exstrophy-epispadias complex is one of the complex congenital urological anomalies of pediatric urology. Epispadias can be seen as isolated or as a part of the exstrophy-epispadias complex. We aimed to present results of exstrophy - epispadias patients. Five reconstructive surgeries were performed on a total of four patients who were operated for bladder exstrophy (2) and epispadias (2). Primary bladder closure was performed on the male patient with bladder exstrophy on the postnatal 2nd day and the female on the 3rd postnatal day. Epispadias repair was performed to male patient with bladder exstrophy on 7th month. Two other male patients with isolated primary epispadias were aged 5 and 6 years old. One of the patients is continent and has glandular epispadias. The other one was incontinent and had penopubic epispadias. Only epispadias repair was performed to the glandular epispadias patient, bilateral ureteroneocystostomy, bladder neck and epispadias repair was performed to the penopubic patient. There were no per-op complications. Bilateral nephrostomy was performed because anuria developed to the male bladder exstrophy. Bladder fistula developed because of dysfunction of bladder catheter and cystofix in the girl exstrophy patient. After changing the catheters, the fistula closed spontaneously with effective drainage. The same patient can urinate intermittently and stay dry for about 15-20 minutes in the first year of follow up. The patient who underwent glandular hypospadias repair had an acceptable cosmetic appearance and good voiding calibration and continent at 1 month post op. The patient did not come for follow-up later. Penopubic epispadias patient has a good voiding calibration and can stay dry for 1 hour in the 7th month of follow-up. Bladder exstrophy-epispadias complex are congenital pathologies of pediatric urology practice that require advanced reconstructive surgery. Close and crefully follow-up after surgery are important to prevent complications. In addition to the anatomical results, adittional reconstructive procedures may be required depending on the long-term functional results. Treatment and follow-up of patients should be done by experienced pediatric urologists.

Keywords: bladder exstrophy, continence, epispadias

PP-39

Bir ilçe hastanesinde sünnet sonuçları: Akçakale deneyimi

Emrah Küçük[1], Ekrem Akdeniz[2]
[1]Akçakale Devlet Hastanesi, Üroloji Kliniği, Şanlıurfa
[2]Samsun Eğitim ve Araştırma Hastanesi, Üroloji Kliniği, Samsun

GİRİŞ-AMAÇ: Bu çalışmada Akçakale Devlet Hastanesi'nde sünnet yaptığımız hastaların sonuçlarının değerlendirilmesi amaçlanmıştır.

YÖNTEM-GEREÇLER: Temmuz 2021 ile Aralık 2022 tarihleri arasında dorsal slit tekniği kullanılarak sünnet yapılan 170 olgu dosyaları geriye doğru incelendi. Olguların ortalama yaşları, cerrahi süreleri ve komplikasyon sonuçları değerlendirildi. Çalışmamız ilgili yönergelere ve yönetmeliklere (Helsinki Deklarasyonu ve Uluslararası İyi Klinik Uygulamalar Kılavuzları) uygun olarak yürütüldü.

BULGULAR: Çalışmaya alınan hastaların yaş ortalaması 5,3±2,9 yıl idi. Ortalama işlem süresi 24,1 ± 5,2 dakika olarak hesaplandı. Girişimler genel anestezi altında ameliyathane şartlarında yapıldı. Tüm hastalara efektif analjezi sağlanması için 1-2 mg/kg dozunda prilokain ile dorsal penil blok uygulandı. Anesteziye bağlı 3 (%1,7), cerrahi girişime bağlı ise 10 (%5,8) hastada komplikasyon izlendi. Bu komplikasyonlar 5 hastada kanama, 3 hastada penil ödem, 1 hastada penil hematom ve 1 hastada idrar retansiyonuydu. Kanaması olan 5 hastanın 4'üne bir gün süre ile bandaj uygulanırken bir hastaya lokal anestezi alında sütür atıldı. Anestezi komplikasyonu (Laringeal spazm) olan üç hasta ve kanaması olan bir hasta bir gün süreyle hastanede yatırılırken diğer vakalar aynı gün içerisinde taburcu edildi. Mortalite veya morbiditeye neden olabilecek komplikasyonlarla karşılaşılmadı. Uzun dönem takibe gelen hastalarda sünnetlerin kozmetik olarak sorunsuz olduğu gözlemlendi. Hiçbir hastaya gerek kozmetik sonuçlara gerekse de komplikasyonlara bağlı ikinci bir cerrahi müdahale uygulanmadı.

SONUÇ: Sünnet ilçe hastanesinde düşük komplikasyon oranları ile başarıyla uygulanan bir cerrahi prosedürdür.

Anahtar Kelimeler: Çocuk, komplikasyon, sünnet

Circumcision results in a district hospital: Akçakale experience

Emrah Küçük[1], Ekrem Akdeniz[2]
[1]Urology Clinic, Akcakale State Hospital, Sanliurfa, Türkiye
[2]Department of Urology, Samsun Training and Research Hospital, Samsun, Türkiye

INTRODUCTION: The aim of our study is to evaluate the results of the patients who were circumcised in Akçakale State Hospital.

MATERIAL-METHODS: Between July 2021 and December 2022, 170 cases who were circumcised using the dorsal slit technique were reviewed retrospectively. Of the cases the mean age, duration of surgery and surgical intervention results were evaluated. Our study was conducted in accordance with the Helsinki principles and international Good Clinical Practice guidelines.

RESULTS: The mean age of the patients was 5.3 ± 2.9 years. The mean procedure time was calculated as 24.1 ± 5.2 minutes. Operations were performed under general anesthesia in operating room conditions. Dorsal penile block was applied to all patients with 1-2 mg/kg prilocaine to provide effective general analgesia. Complications were observed in 3 patients (1.7%) due to anesthesia and 10 patients (5.8%) due to surgical intervention. Surgical complications were bleeding in 5 patients, penile edema in 3 patients, penile hematoma in 1 patient, and urinary retention in 1 patient. Bandage was applied to 4 of 5 patients with bleeding for one day, while sutures were applied to one patient under local anesthesia. Three patients with anesthesia complication (Laryngeal spasm) and one patient with bleeding were hospitalized for one day, while other cases were discharged on the same day. There were no complications that could cause mortality or morbidity. On the other hand, it was observed that all circumcisions were cosmetically smooth. No patients underwent a second surgical intervention due to both cosmetic results and complications.

DISCUSSION: Circumcision is a successful surgical procedure with low complication rates even in the district hospital.

Keywords: Child, circumcision, complication

PP-40

Literatürdeki En Küçük Yaşta Yapılan Ultramini Perkütan Nefrolitotomi Olgusu: 5 Aylık Erkek Hasta

Mehmet Mazhar Utanğaç, Mansur Dağgülü, Onur Dede, Engin Pala
Dicle Üniversitesi Tıp Fakültesi Üroloji Anabilim Dalı, Diyarbakır

AMAÇ: Böbrek taşına yönelik perkütan nefrolitotomi operasyonu deneyimli merkezlerde infant yaş grubunda bile yapılabilmektedir. Kliniğimizde üreter ve böbrek taşı olan hastaya eş zamanlı yapmış olduğumuz Üreteroskopi (URS) ve Ultramini Perkütan Nefrolitotomi (UMPNL) olgusunu sunmayı amaçladık.

OLGU: Beş aylık erkek hasta (6250 gr) huzursuzluk şikayeti ile kliniğimize refere edildi. Yapılan görüntülemede sol böbrekte 16 mm ve sağ distal üreterde 6 mm taşları mevcuttu. Preoperatif hazırlık ve steril idrar kültürü sonrası Ultrathin üreteroskopla (4,5/6,5 Fr Wolf) distal üreterdeki taş lazerle (200-µm Ho:YAG) fragmante edilip mesane içine bırakıldı. Sağ orifisten retrograde 3 Fr 12 cm Double J (DJ) stent gönderildi. Skopi ile DJ stentin yeri kontrol edildi. Ardından 3 Fr üreter kateri sol orifisten gönderildi. Üreter kateterinin yeri skopide kontrol edildi. Altı Fr foley sonda mesaneye gönderilerek üreter kateteri foley sondaya tespit edildi. Hastaya prone pozisyonu verildi. Steril örtülemeyi takiben 14 Gauge anjiokat iğnesi ile skopi eşliğinde monoplanar şekilde böbreğe girildi. İdrar geldiği görüldükten sonra hidrofilik sensör guide (0.035 inç) gönderildi ve üretere gittiği görüldü. Sensör guide üzerinden one shot tekniği kullanılarak mekanik 12 Fr dilatatör skopi eşliğinde kalisiyel sisteme gönderildi. Ardından 14 Fr akses kılıf skopi eşliğinde gönderildi. Nefroskop olarak 9,5 Fr pediatrik sistoskop (Storz) kullanıldı. Taşlar Ho:YAG laser ile fragmante edildi. Fragmante edilen parçalar hafif şekilde basınçlı irrigasyon ile akses kılıftan dışarı alındı. Tüm kalikslerin içerisi kontrol edildi. Antegrade 3 Fr 12 cm DJ stent gönderildi. Stent alt ucu skopide kontrol edildi. Akses kılıftan gönderilen kateter ile antegrade görüntüleme yapıldı. Tüm kalisiyel yapıların dolduğu ve ekstrazvazsyon olmadığı görüldü. Akses kılıf çekilerek işlem tüpsüz şekilde sonlandırıldı. Post operatif komplikasyon gelişmedi. Post operatif 24. saatte taburcu edildi. Hastanın 4 hf sonra Dj stentleri sedasyon altında çekildi.

SONUÇ: UMPNL operasyonu deneyimli merkezlerde böbrek taşı olan 5 aylık infant hastada kolaylıkla yapılabilmektedir. Olgumuz, merkezimizde yapılan ikinci olgudur. Literatürde kayıtlı en küçük UMPNL olgusudur.

Anahtar Kelimeler: İnfant, Ultramini perkütan nefrolitotomi, Böbrek taşı

The Youngest Case of Ultramini Percutaneous Nephrolithotomy in the Literature: A 5-month-old male patient

Mehmet Mazhar Utanğaç, Mansur Dağgülü, Onur Dede, Engin Pala
Department of Urology, Dicle University Faculty of Medicine, Diyarbakır, Turkey

AIM: Percutaneous nephrolithotomy operation for kidney stones can be performed in experienced centers even in the infant age group. We aimed to present a case of Ureteroscopy (URS) and Ultramini Percutaneous Nephrolithotomy (UMPNL), which we performed simultaneously in our clinic for a patient with ureteral and kidney stones.

CASE: A five-month-old male patient (6250 g) was referred to our clinic with the complaint of discomfort. In the imaging, there were 16 mm stones in the left kidney and 6 mm stones in the right distal ureter. After preoperative preparation and sterile urine culture, the stone in the distal ureter was fragmented with an Ultrathin ureteroscope (4.5/6.5 Fr Wolf) with a laser (200-µm Ho:YAG) and left into the bladder. A retrograde 3 Fr 12 cm Double J (DJ) stent was sent from the right orifice. The location of the DJ stent was checked with Skopi. Then, a 3 Fr ureteral catheter was sent from the left orifice. The location of the ureteral catheter was checked under scopy. Six Fr foley catheters were sent to the bladder and the ureteral catheter was fixed to the foley catheter. The patient was placed in the prone position. Following sterile draping, the kidney was entered monoplanarly with a 14-gauge angiocat needle, accompanied by fluoroscopy. After the urine was seen to come, the hydrophilic sensor guide (0.035 inch) was sent and it was seen that it went to the ureter. Using the one-shot technique over the sensor guide, a mechanical 12 Fr dilator was sent to the calyceal system accompanied by fluoroscopy. Then, the 14 Fr access sheath was sent with fluoroscopy. A 9.5 Fr pediatric cystoscope (Storz) was used as the nephroscope. The stones were fragmented with the Ho:YAG laser. Fragmented parts were taken out of the accessory sheath with gentle pressure irrigation. The interior of all calyces was checked. Antegrade 3 Fr 12 cm DJ stent was sent. The lower end of the stent was checked on the scopy. Antegrade imaging was performed with the catheter sent through the access sheath. It was observed that all calyceal structures were filled and there was no extravasation. The process was terminated tubeless by removing the accessory sheath. No post-operative complications developed. Our case was discharged at the post-operative 24th hour. After 4 weeks, DJ stents were removed under sedation.

CONCLUSION: UMPNL operation can be easily performed in 5-month-old infant patients with kidney stones in experienced centers. Our case is the second case performed in our center. It is the smallest case of UMPNL recorded in the literature.

Keywords: Infant, Ultramini percutaneous nephrolithotomy, Kidney stone

Böbrek taşı / Kidney stone

PP-41

Yozgat Bozok Üniversitesi Açık Radikal Prostatektomi Deneyimlerimiz

Emre Güdük[1], Mehmet Caniklioğlu[1], Volkan Selmi[1], Sercan Sarı[1], Mostafa Sultanı Afghan[1], Emin Gürtan[2], Levent Işıkay[1]
[1]Yozgat Bozok Üniversitesi Üroloji Ana Bilim Dalı, Yozgat
[2]Bayburt Devlet Hastanesi

AMAÇ: Radikal prostatektomi, prostat kanserinin cerrahi tedavisinde kullanılan altın standart tedavi yöntemidir. Açık, laporoskopik ve robotik olarak yapılmaktadır. Bu çalışmada kliniğimizde açık radikal prostatektomi deneyim deneyimlerimizi aktarmayı amaçladık.

YÖNTEM: Ekim 2020 – Ekim 2022 yılları arasında kliniğimizde açık radikal prostatektomi yapılan hastaları çalışmaya alındı. Hastalarının yaşları, prostat volümleri, PSA (Prostat Spesifik Antijen) değerleri, rektal tuşe (RT), pre-operatif IPSS (Uluslararası Prostat Semptom Skoru), IIEF (Uluslararası Erektil İşlev Formu) puanları, biyopsi sonuçları, pre-operatif Erektil Disfonksiyon (ED), post-operatif patoloji sonuçları, post-operatif 3.ayda ED, inkontinans ve üretral darlık durumları kaydedildi.

BULGULAR: Toplamda 32 hasta çalışmaya alındı. Yaş aralığı 52-73 idi. Prostat volümü 53,40±17,40 cc idi. Dokuz hastanın PSA'sı 10ng/ml'nin üzerindeydi. RT'de 25 hastada sertlik ve nodul vardı. IPSS'i yüksek olan 14 hasta mevcuttu. Preoperatif ED'si olan 14 hasta mevcuttu. Biyopsi sonucu Gleason skorlaması 3+3:20, 3+4:6, 4+3:2, 4+4:4 hasta da raporlandı. Postoperatif patolojilerde Gleason skorlanması 3+3:13, 3+4:12, 4+3:6, 4+4:1 hasta da raporlandı. Postoperatif ED 20 hastada, inkontinans 12 hastada, üretral darlık ise 6 hastada izlendi.(Tablo 1)

SONUÇ: Açık radikal prostatektomi prostat kanseri tanılı cerrahiye uygun hastalar için etkili ve güvenilir bir tedavi seçeneğidir.

Anahtar Kelimeler: Prostat Kanseri, radikal Prostatektomi, deneyim

Our Open Radical Prostatectomy Experience in Yozgat Bozok University

Emre Güdük[1], Mehmet Caniklioğlu[1], Volkan Selmi[1], Sercan Sarı[1], Mostafa Sultanı Afghan[1], Emin Gürtan[2], Levent Işıkay[1]
[1]Department of Urology, Yozgat Bozok University, Yozgat, Turkey
[2]Bayburt State Hospital

AIM: Radical prostatectomy is gold standart surgical treatment method in the treatment of prostate cancer. This surgery is performed as Open, laparoscopic and robotic. In our study we aimed to show our open radical prostatectomy experience in our clinic.

METHODS: Patients who had undergone open radical prostatectomy between October 2020 and October 2022 were included. Age, prostate volume, PSA(prostate specific antigen) values, rectal examination, preoperative IPSS(International prostate symptome score), IIEF(international index erectile function) points, biopsy results, preoperative erectile dysfunction(ED), postoperative pathology results, postoperative third month ED, incontinence and urethral stenosis were recorded.

RESULTS: A total of 32 patients were included in the study. The age range was 52-73. The prostate volume was 53.40±17.40 cc. Nine patients had PSA over 10ng/ml. On digital rectal examination, 25 patients had firmness and nodules. There were 14 patients with high IPSS. There were 14 patients with preoperative ED. TRUS (Trans Rectal Ultrasonography) biopsy results were reported as Gleason 3+3, 3+4, 4+3 and 4+4 in 20,6,2,4 patients,respectively. Postoperative pathology were reported as Gleason 3+3, 3+4, 4+3, and 4+4 in 13, 12, 6, 1 patients respectively. Postoperative erectile dysfunction was observed in 20 patients, incontinence in 12 patients, and urethral stenosis in 6 patients.(Table 1)

CONCLUSION: Open radical prostatectomy is an effective and safe treatment option for patients with prostate cancer who are suitable for surgery.

Keywords: Prostat cancer, radical prostatectomy, experience

Hastaların Verileri

Açık Radikal Prostatektomi	Hasta Sayısı (n= 32)
Yaş(min.-max)	52-73
Prostat Volümü (cc)(Ortalama±SS)	53,40±17,40
PSA(ng/ml) n (%) 0- 4,0 4,1- 6,0 6,1-10 >10	2 (%6,2) 8 (%25) 13 (%40,6) 9 (%28,2)
RT n (%) Bening Nodul Sert	7 (%21,8) 4 (%12,5) 21 (%65,7)
IPSS n (%) 0-7 8-19 20-35	1 (%3,1) 17 (%53,2) 14 (%43,7)
Pre-Op ED n (%) Var Yok	14 (%43,7) 18 (%56,3)
Pre-Op IIEF-5 n (%) 0-10 11-16 17-21 22-25 26-30	12 (%37,5) 3 (%9,4) 10 (%31,2) 6 (%18,7) 1 (%3,2)
TRUS Biyopsi Patoloji (Gleason Skoru) n (%) 3+3=6 3+4=7 4+3=7 4+4=8	20 (%62,5) 6 (%18,7) 2 (%6,3) 4 (%12,5)
Radikal Prostatektomi Patoloji (Gleason Skoru) n (%) 3+3=6 3+4=7 4+3=7 4+4=8	13 (%40,6) 12 (%37,5) 6 (%18,7) 1 (%3,2)
Post-operatif 6.hafta PSA(ng/ml) Nadir Nadir-0,2 >0,2	17(%53,1) 10(%31,2) 5(%17,3)
Post-operatif ED n (%) Var Yok	20 (%62,5) 12 (%37,5)
Post-operatif İnkontinans n (%) Var Yok	12 (%37,5) 20 (%62,5)
Post-op Üretral Darlık n (%) Var Yok	6 (%18,7) 26 (%81,3)

Min:minimum, max: maksimum, PSA: prostat spesifik antijen ng/ml: nanogram/mililitre cc:santimetre küp SS:standart sapma RT: rektal tuşe IPSS: uluslar arası prostat semptom skoru IEFF: uluslar arası erektil fonksiyon formu ED: erektil disfonksiyon TRUS: transrektal ultrasonografi

Patient Data

Open Radical Prostatectomy	Number of Patient (n= 32)
Age(min. -max)	52-73
Prostate Volume (cc) (mean±SD)	53,40±17,40
PSA(ng/ml) n (%) 0- 4,0 4,1- 6,0 6,1-10 >10	 2 (6,2%) 8 (25%) 13 (40,6%) 9 (28,2%)
DRE n (%) Bening Nodul Firm	 7 (21,8%) 4 (12,5%) 21 (65,7%)
IPSS n (%) 0-7 8-19 20-35	 1 (3,1%) 17 (53,2%) 14 (43,7%)
Pre-Op ED n (%) present none	 14 (43,7%) 18 (56,3%)
Pre-Operative IIEF-5 n (%) 0-10 11-16 17-21 22-25 26-30	 12 (37,5%) 3 (9,4%) 10 (31,2%) 6 (18,7%) 1 (3,2%)
TRUS Biyopsy Patology (Gleason Skore) n (%) 3+3=6 3+4=7 4+3=7 4+4=8	 20 (62,5%) 6 (18,7%) 2 (6,3%) 4 (12,5%)
Radical Prostatectomy Pathology (Gleason Score) n (%) 3+3=6 3+4=7 4+3=7 4+4=8	 13 (40,6%) 12 (37,5%) 6 (18,7%) 1 (3,2%)
Post-operative 6th week PSA (ng/ml) Rare rare-0.2 >0.2	 17(53,1%) 10(31,2%) 5(17,3%)
Post-operative ED n (%) present none	 20 (62,5%) 12 (37,5%)
Post-operative Incontinence n (%) present none	 12 (37,5%) 20 (62,5%)
Post-operative Uretral Stenosis n (%) present none	 6 (18,7%) 26 (81,3%)

Min: minimum, max: maximum, PSA: prostate specific antigen ng/ml: nanogram/milliliter cc: cubic cantimeter SD: standard deviation DRE: digital rectal examination IPSS: international prostate symptom score IEFF: international form of erectile function ED: erectile dysfunction TRUS: transrectal ultrasonography

PP-42

Prostat kanserinde atipik lokalizasyonlardaki PSMA-PET yalancı pozitifliği: olgu sunumu

Mehmet Özalevli, Serkan Gönültaş, Sina Kardaş, Suat Ekinci, Abdullah Harun KINIK, Doğan Altay, Burak Arslan, Enver Özdemir
Sağlık Bilimleri Üniversitesi, Gaziosmanpaşa Eğitim Araştırma Hastanesi, Üroloji Kliniği, İstanbul

Giriş: Prostat spesifik membran antijeni (PSMA), prostat dokusunda var olan bir transmembran proteinidir. Başlıca prostat kanserinde olmak üzere çeşitli kanserlerde PSMA salgısı artmaktadır. Prostat adenokanserlerinin hemen hepsinde görülen ekspresyon artışı PSMA işaretli Galyum68 Pozistron Emisyon Tomografisinin (Ga68 PET) primer kanser evrelemesinde, tedavisinde ve takibinde kullanılması fikrini ortaya çıkarmış ve günümüzde yaygın kullanım alanı bulmasını sağlamıştır. Ancak prostat dışı organlarda da salgılanması prostat kanseri olgularında atipik lokalizayonlarda PSMA tutulumlarının gözlenmesine yol açabilmektedir. Benzer şekilde sarkoidoz, paget hastalığı gibi eşlik eden komorbiditeleri olan hastalarda yalancı pozitiflikler gözlenebilmektedir. Biz de atipik PSMA tutulumu gösteren bir prostat kanseri olgu sunumu ile literatüre katkıda bulunmayı amaçladık.

Olgu Sunumu: Aktif şikayeti olmayan, 63 yaşında erkek hasta, rutin ürolojik muayene için polikliniğimize başvurdu. Transuretral girişim ve genitoüriner sistem enfeksiyon öyküsü gibi risk faktörleri bulunmayan hastada PSA: 7.05 ng/ml, PSA dansitesi: 0.18 ng/ml/cc saptandı. Yapılan kontrol testlerinde de bezer sonuçların elde edilmesi üzerine hastaya transrektal ultrason eşliğinde sistematik prostat iğne biyopsisi yapıldı. Patoloji sonucu sağ lob mid medialde 1 kor ve sol lobda 5 korda %10-50 oranlarında prostatik asiner adenokarsinom, Gleason skoru:3+4 ISUP Grade Grup 2 olarak raporlandı. Lokal evreleme için yapılan multiparametrik prostat manyetik rezonans görüntülemede (MRG) prostat apeks santralinde ve mid-bazis posteriorunda PIRADS-3 olarak yorumlanan lezyon alanına ek olarak penil uretra boyunca kontrastlanma varlığı izlendi (Resim 1). Öyküsünde ülseratif kolit tanısı bulunan hastaya ayırıcı tanı ve evreleme için yapılan PSMA-PET görüntülemede MRG ile uyumlu şekilde penil uretra boyunca PSMA tutulumunun olduğu gözlendi (Resim 1). Yapılan diagnosik sistouretroskopide patoloji izlenmemesi üzerine hastaya laparoskopik radikal prostatektomi ve bilateral standart pelvik lenf nodu diseksiyonu uygulandı. Cerrahi piyes patolojisi Gleason 3+4 adenokarsinom, tümör volümü %19 olarak sonuçlandı. Cerrahi sınırlarda ve lenf nodlarında pozitiflik izlenmedi. Evresi pT2cN0M0 olarak belirlenen hastanın takiplerinde 4. 8. 12. ve 26. haftalarda yapılan ölçümlerde PSA: 0 ng/ml olarak ölçüldü.

Sonuç: Prostat kanseri tanı, tedavi ve takibinde PSMA işaretli PET kullanımı hastaların klinik yönetiminde oldukça faydalı bilgiler sunmaktadır. Ancak nadiren de olsa yanlış pozitifliklerin görülebileceği akılda tutulmalıdır. Bu nedenle hastaların klinik yönetiminde bütüncül yaklaşımın belirlenmesi daha doğru olacaktır.

Anahtar Kelimeler: Prostat kanseri, PSMA PET, Yalancı pozitiflik

False positive PSMA-PET activity of atypical localizations in prostate cancer: a case report

Mehmet Özalevli, Serkan Gönültaş, Sina Kardaş, Suat Ekinci, Abdullah Harun KINIK, Doğan Altay, Burak Arslan, Enver Özdemir
Urology Clinic, Gaziosmanpaşa Training and Research Hospital, University of Health Sciences, Istanbul, Turkey

Introduction: Prostate-specific membrane antigen (PSMA), a transmembrane protein present in prostate tissue, is known to be overexpressed in various forms of cancer, most notably prostate cancer. The increase in PSMA expression seen in almost all cases of prostate adenocarcinomas has led to the idea of using PSMA-labeled Gallium68 Positron Emission Tomography (Ga68 PET) in primary cancer staging, treatment, and follow-up, and has made it widely used today. However, its secretion in non-prostatic organs may lead to PSMA uptake in atypical localizations in prostate cancer cases. Similarly, false positives can be observed in patients with accompanying comorbidities such as sarcoidosis and Paget's disease. In this case report, we aim to contribute to the literature by presenting a prostate cancer case with atypical PSMA involvement.

Case Report: A 63-year-old male patient without active complaints applied to our outpatient clinic for a routine urological examination. PSA: 7.05 ng/ml, and PSA density: 0.18 ng/ml/cc were found in the patient who did not have risk factors such as transurethral intervention and a history of genitourinary system infection. Upon obtaining similar results in the control tests, the patient underwent a systematic prostate needle biopsy with transrectal ultrasound guidance. Pathology result was reported as 10-50% prostatic acinar adenocarcinoma in 1 core in the right lobe mid-medial and 5 cores in the left lobe, Gleason score: 3+4 ISUP Grade Group 2. In multiparametric prostate MRI (Magnetic Resonance Imaging) performed for local staging, the presence of contrast enhancement was observed along the penile urethra in addition to the lesion area interpreted as PIRADS-3 in the central apex of the prostate and posterior mid-basis (Figure 1). PSMA-PET imaging performed for the differential diagnosis and staging of the patient with a history of ulcerative colitis revealed PSMA uptake along the penile urethra, consistent with MRI (Figure 1). Since no pathology was observed in the diagnostic cystourethroscopy, the patient underwent laparoscopic radical prostatectomy and bilateral standard pelvic lymph node dissection. Surgical specimen pathology resulted in Gleason 3+4 adenocarcinoma and tumor volume was 19%. No positivity was observed in the surgical margins and lymph nodes. In the follow-ups of the patient whose stage was determined as pT2cN0M0, PSA was measured as 0 ng/ml in the measurements made at the 4th, 8th, 12th, and 26th weeks.

Conclusion: The use of PSMA-labeled PET in the diagnosis, treatment, and follow-up of prostate cancer provides very useful information in the clinical management of patients. However, it should be kept in mind that false positives may occur, although rarely. For this reason, it would be more accurate to adopt a holistic approach to the clinical management of patients.

Keywords: Prostate cancer, PSMA PET, False positive

Resim 1: Penil uretrada atipik kontrastlanma ve PSMA tutulumu gösteren prostat kanseri olgusu
Figure 1: A prostate cancer case with atypical contrast enhancement and PSMA uptake in the penile urethra

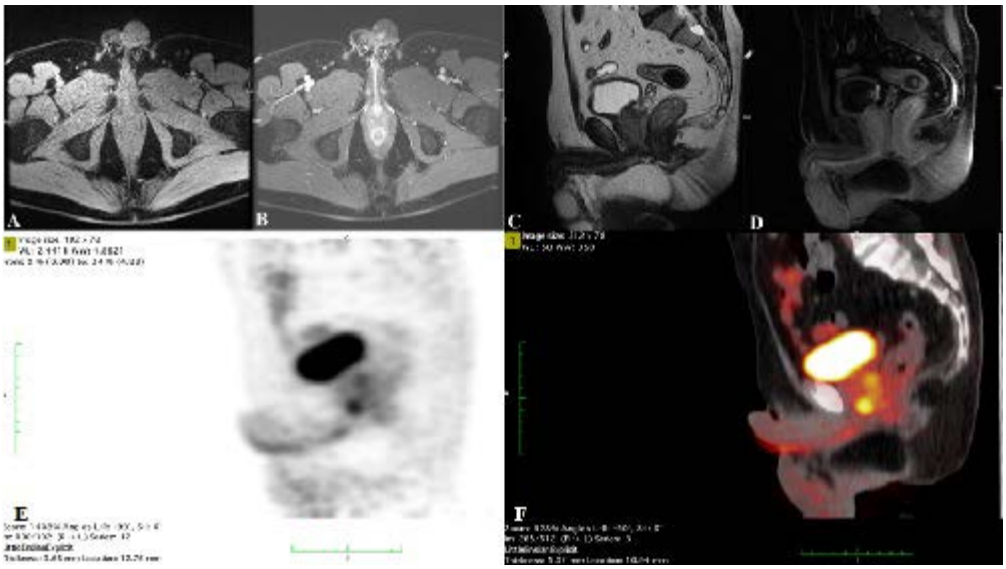

A; MRG'de pre kontrast aksiyel kesit görünümü, B; MRG'de postkontrast aksiyel kesit görünümü, C: MRG'de prekontrast sagittal kesit görünümü, D; MRG'de postkontrast sagittal kesit görünümü, E; Maksimum intensite projeksiyonu sagittal kesit görünümü, F; PET-BT füzyon sagittal kesit görünümü
A; Pre-contrast axial section view on MRI, B; Postcontrast axial section view on MRI, C: Precontrast sagittal section view on MRI, D; Postcontrast sagittal section view on MRI, E; Maximum intensity projection sagittal section view, F; PET-CT fusion sagittal section view

PP-43

Prostat kanserini taklit eden, radikal prostatektomi uygulanan bir nekrotizan granülomatöz prostatit olgusu

Ömer Furkan Erbay[1], Bahri Gök[1], Fatih Çıtık[2], Berrak Gümüşkaya[2], Fazilet Erbay[3]
[1]Yıldırım Beyazıt Üniversitesi, Ankara Bilkent Şehir Hastanesi, Üroloji Ana Bilim Dalı, Ankara
[2]Ankara Bilkent Şehir Hastanesi, Patoloji Ana Bilim Dalı, Ankara
[3]Çubuk Halil Şıvgın Devlet Hastanesi, Anesteziyoloji ve Reanimasyon Kliniği, Ankara

GİRİŞ: Granülomatöz prostatit, ürolojik pratikte nadiren görülen, prostatın kronik enflamatuar bir durumudur. Prostatın tüm inflamatuar durumlarının %3.3'ünü oluşturur. Ortalama görülme yaşı 62'dir. Vakaların yaklaşık %60-77,7'si idiyopatik olmakla birlikte, granülomatöz prostatit; iyatrojenik enfeksiyonlara veya sarkoidoz, romatoid artrit ve vaskülitler gibi sistemik hastalıklara ikincil olabilir. Prostat veya mesanenin transüretral rezeksiyonu, açık prostatektomi, prostat biyopsisi, radyoterapi veya intravezikal basil Calmette-Guerin tedavisi (BCG) uygulamaları iyatrojenik olarak granülomatöz prostatite yol açabilir. Endoskopik ürolojik prosedürlerin artışına bağlı olarak sıklığının zamanla artması beklenmektedir. Parmakla rektal muayenede sert fıkse nodül, yüksek serum prostat spesifik antijen (PSA) seviyeleri, transrektal ultrasonda (TRUS) hipoekoik gölgeler ve multiparametrik prostat MR'da prostat kanseri ile karışabilecek nonspesifik lezyonlar ile klinik, radyolojik ve hatta nadir vakalarda histolojik incelemelerde prostat kanserini taklit eder.

OLGU: Dizüri yakınmasıyla başvuran 58 yaşında erkek hastaya PSA değerinin 4,96 saptanması, ve parmakla rektal muayenede prostatta sağ yarıda sert nodül saptanması üzerine dış merkezde ultrason eşliğinde 12 kadran transrektal prostat biyopsisi yapılmış ve 4 kadranda Gleason 5+5, 4 kadranda Gleason 5+4 prostatik adenokarsinom saptanmış. Hastaya çekilen multiparametrik prostat MR; "prostat bezi sağ lateralde 18 mm PIRADS-5 lezyon izlendi." şeklinde raporlanmış. Hastaya Ga-68 PSMA PET uygulandı ve metastazla uyumlu tutulum izlenmedi. Hastanın bilinen hipertansiyon ve diyabeti vardı ve hastalıkları oral ilaç tedavileriyle kontrol altındaydı. Hastanın hiçbir cerrahi girişim öyküsü yoktu. Hastaya kliniğimizde robotik radikal prostatektomi ve bilateral pelvik lenf nodu diseksiyonu uygulandı. Postoperatif herhangi bir komplikasyon gelişmedi. Hastanın histopatolojik ve immünohistokimyasal incelemesi "nekrotizan granülomatöz prostatit" olarak raporlandı ve çıkarılan lenf nodlarının reaktif karakterde olduğu bilidirildi.

TARTIŞMA: Ürolojik pratikte nadir bir durum da olsa granülomatöz prostatit; klinik, radyolojik ve histopatolojik olarak prostat kanserini taklit edebilmesi nedeniyle tanısal güçlük oluşturmaktadır. Ayrıca prostatik adenokarsinom ve granülomatöz prostatit birbirini dışlayan tanılar değildir ve klinik olarak granülomatöz prostatit tanısı konulan hastaların %14'ünde prostat kanseri birlikteliği gösterilmiştir. Ürolojik cerrahi girişim veya enfeksiyon hikayesi olan, intravezikal BCG uygulananlar gibi hasta gruplarında dikkatli olunması gerekirken, granülomatöz prostatitin en sık idiopatik olarak görüldüğü unutulmamalıdır. Granülomatöz prostatiti, prostat kanserinden ayıracak spesifik bir ultrasonografı, MR ya da sintigrafı bulgusu olmaması nedeniyle histopatoloji granülomatöz prostatit tanısında altın standart olmaya devam etmektedir. Ancak nonspesifik granülomatöz prostatit, histopatolojik olarak yüksek dereceli prostat kanserini taklit edebilir. Bu gibi durumlarda, epiteloid histiyosit CD68 ekspresyonunun tanımlanması için immünohistokimya gerekli olabilir.

SONUÇ: Prostat kanserinin cerrahi ve cerrahi olmayan tedavileri komplikasyon ve morbiditelere açıktır. Granülomatöz prostatit, klinik ve radyolojik olarak prostat kanseri düşünülen hastalarda akılda bulundurulması gereken benign bir durumdur.

Anahtar Kelimeler: granülomatöz prostatit, prostat kanseri, radikal prostatektomi

A case of necrotizing granulomatous prostatitis mimicking prostate cancer which underwent radical prostatectomy

Ömer Furkan Erbay[1], Bahri Gök[1], Fatih Çıtık[2], Berrak Gümüşkaya[2], Fazilet Erbay[3]
[1]Yıldırım Beyazıt University, Ankara Bilkent City Hospital, Department of Urology, Ankara
[2]Ankara Bilkent City Hospital, Department of Pathology, Ankara
[3]Çubuk Halil Şıvgın State Hospital, Anesthesiology and Reanimation Clinic, Ankara

INTRODUCTION: Granulomatous prostatitis is a chronic inflammatory condition of the prostate that is rarely seen in urological practice. It accounts for 3.3% of all inflammatory conditions of the prostate. The average age of onset is 62. Although approximately 60-77.7% of cases are idiopathic, granulomatous prostatitis may be secondary to iatrogenic infections or systemic diseases such as sarcoidosis, rheumatoid arthritis, and vasculitides. Transurethral resection of the prostate or bladder, open prostatectomy, prostate biopsy, radiotherapy, or administration of intravesical bacillus Calmette-Guerin therapy (BCG) can cause iatrogenic granulomatous prostatitis. Due to the increase in endoscopic urological procedures, its frequency is expected to increase over time. It mimics prostate cancer clinically, radiologically, and in rare cases even histologically, with a hard fixed nodule on digital rectal examination, high serum prostatic-specific antigen levels, hypoechoic shadows on transrectal ultrasound, and nonspecific lesions that can be confused with prostate cancer on multiparametric prostate MRI.

CASE: The PSA value of a 58-year-old male patient who was admitted with the complaint of dysuria was found to be 4.96 ng/ml. Upon detection of a hard nodule in the right half of the prostate in digital rectal examination, 12 quadrant transrectal prostate biopsy was performed in an external center under ultrasound guidance. Gleason 5+5 prostatic adenocarcinoma was detected in 4 quadrants and Gleason 5+4 prostatic adenocarcinoma in 4 quadrants. Multiparametric prostate MRI taken to the patient; “18 mm PIRADS-5 lesion was observed on the right lateral of the prostate gland.” reported as. Ga-68 PSMA PET was applied to the patient and no involvement compatible with metastasis was observed. The patient had known hypertension and diabetes which were under control with oral medication. The patient had no history of surgical intervention and underwent robotic radical prostatectomy and bilateral pelvic lymph node dissection in our clinic. No postoperative complications developed. Histopathological and immunohistochemical examination of the patient was reported as “necrotizing granulomatous prostatitis” and the removed lymph nodes were reactive. DISCUSSION: Granulomatous prostatitis, albeit a rare condition in urological practice; It creates diagnostic difficulties because it can mimic prostate cancer clinically, radiologically and histopathologically. In addition, prostatic adenocarcinoma and granulomatous prostatitis are not mutually exclusive diagnoses, and prostate cancer coexistence was demonstrated in 14% of patients with clinical diagnosis of granulomatous prostatitis. It should be noted that granulomatous prostatitis is most commonly seen as idiopathic, while caution should be exercised in patient groups, such as those who have a history of urological surgery or infection, and who received intravesical BCG. Histopathology remains the gold standard for the diagnosis of granulomatous prostatitis, as there is no specific ultrasonography, MRI, or scintigraphy finding to distinguish granulomatous prostatitis from prostate cancer. However, nonspecific granulomatous prostatitis can mimic high-grade prostate cancer histopathologically. In such cases, immunohistochemistry may be required to identify epithelioid histiocyte CD68 expression.

CONCLUSION: Surgical and non-surgical treatments of prostate cancer can lead to complications and morbidities. Granulomatous prostatitis is a benign condition that should be kept in mind in patients who are clinically and radiologically suspected to have prostate cancer.

Keywords: granulomatous prostatitis, prostate carsinoma, radical prostatectomy

Nekrotizan granülomatöz prostatit / Necrotising granulamatous prostatitis

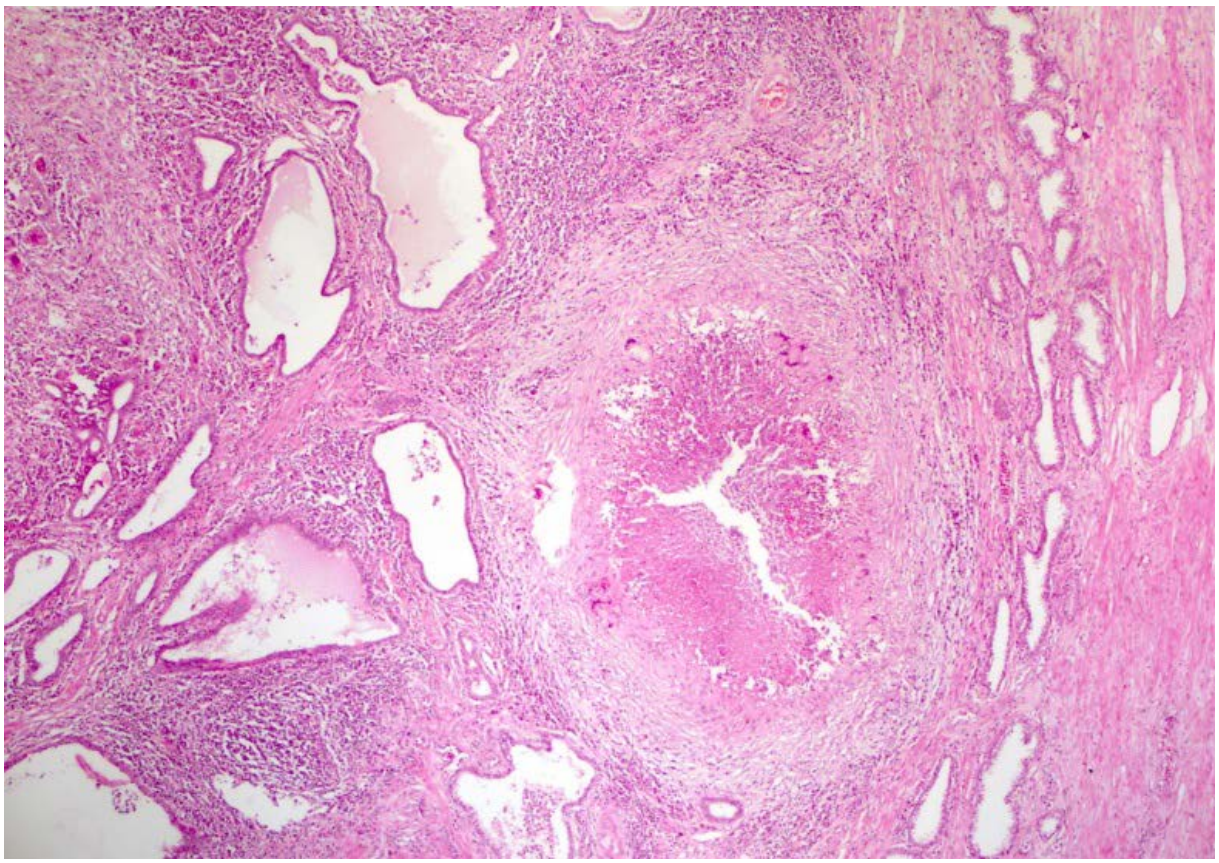

PP-44

Paratestiküler leiomyosarkom: vaka sunumu

Ali Rıza Türkoğlu, Çağlar Boyacı, İbrahim Aydın, Deniz Banalı, Serkan Seyhan, Soner Çoban, Muhammet Güzelsoy, Akif Koç, Abdullah Gül, Anıl Erkan
Sağlık Bilimleri Üniversitesi Bursa Yüksek İhtisas EAH, Üroloji Kliniği, Bursa, Türkiye

Özet : Paratestiküler bölge; kompleks anatomik bir bölge olup, spermatik kord, testiküler tunikalar, epididim gibi testisin eklerini içerir. Paratestiküler bölge; tümörlerin oldukça nadir görüldüğü bir lokalizasyondur. Paratestiküler tümörlerin %70'i benign %30'u ise malignidir. Genitoüriner sistem sarkomları ise oldukça nadirdir ve tüm ürolojik malignitelerin %1-2'sini oluşturur. Leiomyosarkom(LMS) yumuşak doku kaynaklı bir tümördür ve mezenkimal kökenlidir. Paratestiküler LMS düz kas farklılaşması olan ve tüm paratestiküler sarkomların %10-30'unu oluşturan malign bir mezenkimal tümördür. Paratestiküler LMS'un preoperatif dönemde teşhis edilmesi zordur.

Olgu sunumu: 80 yaşında erkek hasta, yaklaşık 1 yıldır sol hemiskrotumda ağrısız ele gelen ve yavaş büyüyen kitle nedeniyle tarafımıza başvurdu. Fizik muayenede sol hemiskrotumda düzensiz konturlu kitle palpe edildi. Tümör markerlarından Alfa Fetoprotein(AFP),Beta human koryonik gonodotropin (B-HCG) ve Laktat Dehidrogenaz (LDH) değerleri normaldi.

Skrotal doppler USG'de; sol testis boyutları 62x33 mm ölçülmüştür, sol testis parankimi içerisinde büyüğü yaklaşık 34x30 mm boyutunda olmak üzere 2-3 adet heterojen hipoekoik nodüler alan izlenmiştir, vaskülarizasyon minimal artmıştır, sol skrotumda 9,5 cm kalınlıkta ileri düzeyde hidrosel izlenmiştir. Sağ testis ise normal olarak raporlanmıştır.

Skrotal MR'da ise; sol skrotum içerisinde uzunluğu yaklaşık 130mm olan belirgin sıvı mevcuttur, normal bir testis dokusu ayırt edilememektedir, bu sıvı süperior orta kesimi düzeyinde bilobüle yapıda yada birbirine komşu iki adet 54x30 mm boyutlarında T1 incelemede sıvıya göre hafif hiperintens, T2 incelemede heterojen hipointens nodüler alanlar dikkati çekmiştir (testis malignitesi?). Figüre:1

Hastaya sol radikal inguinal orşiektomi uygulandı. Histopatolojik olarak sol testiste ve spermatik kordda tümöral oluşuma rastlanmadığı, paratestiküler 6,5cm'lik kitlenin ise leiomyosarkom olduğu raporlanmıştır. Tümörde lenfovasküler invazyon saptanmamıştır.

Hastaya FDG-PET çekilmiştir. Multiple batın içi metastatik lenfadenopatiler, kolonda, sağ böbrekte ve akciğerde malignite lehine aktivite tutulumu, sağ retroperitonda metastaz şüpheli nodüler lezyon ve yine metastaz açısından şüpheli multiple kemik tutulumları tespit edilmiştir.

Tartışma: Paratestiküler sarkom kitlelerin en sık görülen histolojik alt tipi liposarkomdur(%20-32), bunu LMS(%19-32) ve rabdomiyosarkom(%11-24) izler. Paratestiküler LMS; epididim duvarı, kremaster kası veya tunikanın kasılabilir dokularından kaynaklanabilir. Literatürde 110 kadar leiomyosarkom vakası bildirilmiştir. Hastalar genelde altıncı veya yedinci dekadda karşımıza çıkar. Paratestiküler leiomyosarkom tanısında en önemli olan histolojik ve immunohistokimyasal sonuçlardır.

Günümüzde radikal inguinal orşiektomi ile spermatik kordun yüksek ligasyonu bu tümörlerin standart cerrahi tedavisidir. Ameliyat edilemeyen veya metastatik LMS için günümüzde halen tartışmalı olmakla beraber kemoterapi veya radyoterapi tercih edilen seçeneklerdir.

Sonuç: Paratestiküler LMS oldukça nadir görülmesine rağmen özellikle ileri yaş hastalarda inguinal kanal veya skrotumda gelişen kitlelerde ayırıcı tanıda göz önünde bulundurulması gereken bir durumdur.

Anahtar Kelimeler: Paratestiküler bölge, leiomyosarkom, neoplazm

Paratesticular leiomyosarcoma: case report

Ali Rıza Türkoğlu, Çağlar Boyacı, İbrahim Aydın, Deniz Banalı, Serkan Seyhan, Soner Çoban, Muhammet Güzelsoy, Akif Koç, Abdullah Gül, Anıl Erkan
University of Health Sciences Bursa Yuksek Ihtisas Training and Research Hospital, Urology, Bursa, Turkey

Summary: Paratesticular region; It is a complex anatomical region and includes the appendages of the testis such as the spermatic cord, testicular tunica, and epididymis. Paratesticular region; It is a very rare localization of tumors. 70% of paratesticular tumors are benign and 30% are malignant. Genitourinary sarcomas are very rare and constitute 1-2% of all urological malignancies. Leiomyosarcoma (LMS) is a soft tissue tumor of mesenchymal origin. Paratesticular LMS is a malignant mesenchymal tumor with smooth muscle differentiation and accounts for 10-30% of all paratesticular sarcomas. Paratesticular LMS is difficult to diagnose preoperatively.

Case report: An 80-year-old male patient was admitted to our clinic with a painless, palpable and slowly growing mass in the left hemiscrotum for about 1 year. On physical examination, a mass with irregular contours was palpated in the left hemiscrotum. The tumor markers Alpha Fetoprotein (AFP), Beta human chorionic gonadotropin (B-HCG) and Lactate Dehydrogenase (LDH) values were normal.

In scrotal Doppler USG; left testis dimensions were measured as 62x33 mm, 2-3 heterogeneous hypoechoic nodular areas, the largest of which was approximately 34x30 mm in size, were observed in the left testicular parenchyma, vascularization was minimally increased, and advanced hydrocele with a thickness of 9.5 cm was observed in the left scrotum. The right testis was reported as normal.

In scrotal MRI; There is prominent fluid in the left scrotum with a length of approximately 130 mm, a normal testicular tissue cannot be distinguished. This fluid is bilobular at the level of the superior middle part or two adjacent 54x30 mm in size, slightly hyperintense in T1 examination and heterogeneous hypointense nodular areas in T2 examination (testicular malignancy?). Figure:1

The patient underwent left radical inguinal orchiectomy. Histopathologically, no tumoral formation was found in the left testis and spermatic cord, and a 6.5 cm paratesticular mass was reported as leiomyosarcoma. No lymphovascular invasion was detected in the tumor.

FDG-PET was taken to the patient. Multiple intra-abdominal metastatic lymphadenopathies, activity involvement in favor of malignancy in the colon, right kidney and lung, nodular lesion with suspected metastasis in the right retroperitoneum and multiple bone involvements suspicious for metastasis were detected.

Discussion: The most common histological subtype of paratesticular sarcoma masses is liposarcoma (20-32%), followed by LMS (19-32%) and rhabdomyosarcoma (11-24%). Paratesticular LMS; It may originate from the contractile tissues of the epididymis wall, the cremaster muscle, or the tunica. About 110 cases of leiomyosarcoma have been reported in the literature. Patients usually appear in the sixth or seventh decade. Histological and immunohistochemical results are the most important in the diagnosis of paratesticular leiomyosarcoma.

Today, radical inguinal orchiectomy with high ligation of the spermatic cord is the standard surgical treatment for these tumors. Chemotherapy or radiotherapy are the preferred options for inoperable or metastatic LMS, although it is still controversial today.

Conclusion: Although paratesticular LMS is very rare, it should be considered in the differential diagnosis of masses developing in the inguinal canal or scrotum, especially in elderly patients.

Keywords: Paratesticular region, leiomyosarcoma, neoplasm

Figüre 1: preoperatif MR görüntüsü / Figure 1: preoperative MR image

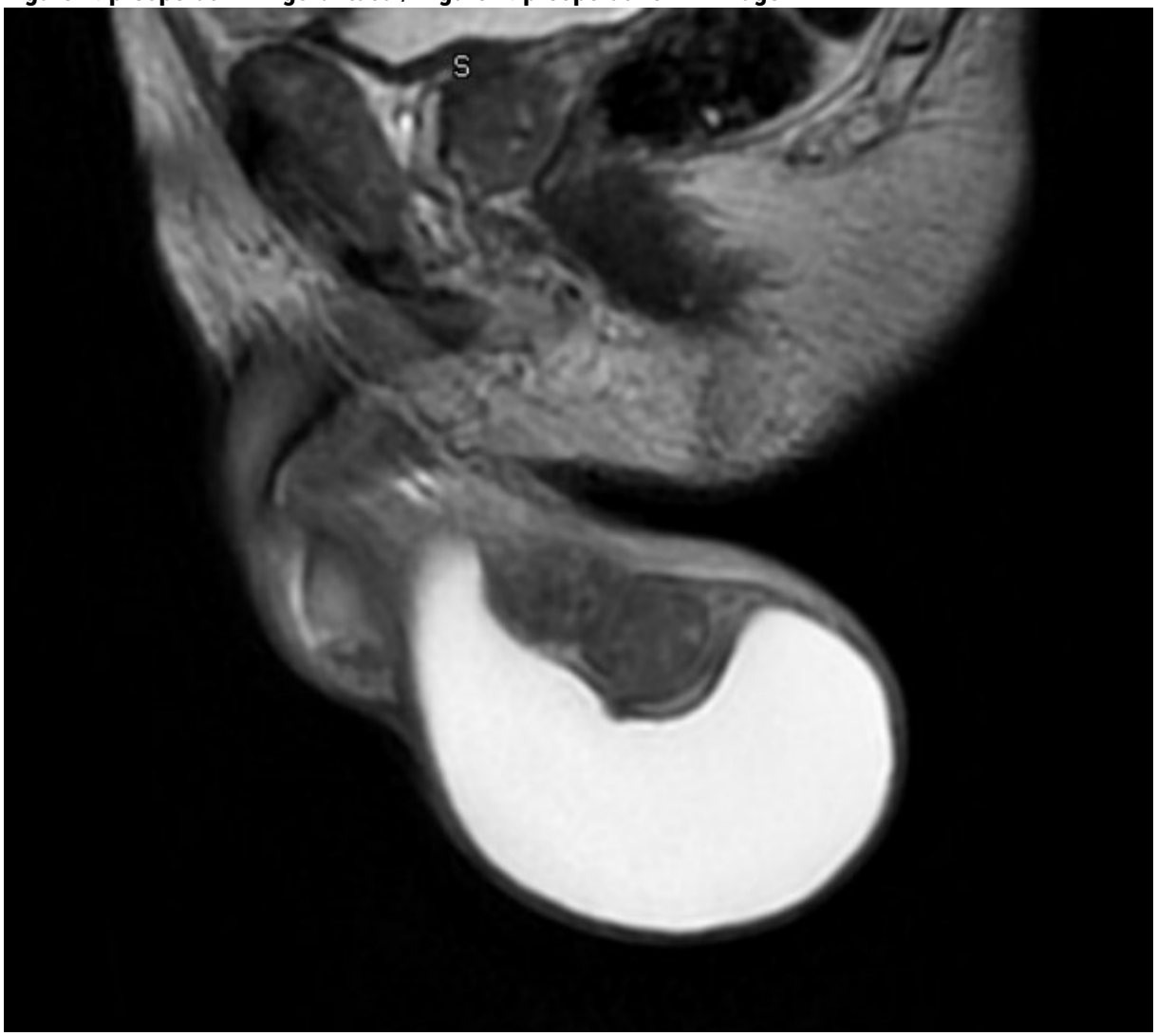

PP-45

Burned-out Testiküler Tümör: Nadir Bir Olgu Sunumu

Gökhan Şahin[1], Mustafa Tıpırdamaz[1], Ahmet Emre Yıldız[2], Erhan Ateş[1]
[1]Aydın Adnan Menderes Üniversitesi, Üroloji Ana Bilim Dalı, Aydın
[2]Aydın Atatürk Devlet hastanesi, Üroloji Kliniği, Aydın

GİRİŞ: Testiküler burned-out tümör klinik olarak çok nadir görülür. Burned-out tümörler primer testiküler kitlenin komplet veya parsiyel gerilemesi ve metastatik kitle ile karşımıza çıkarlar. En sık histolojik regresyona uğrayan germ hücreli tümör (GHT) koryokarsinom iken bunu embriyonel karsinom takip eder. Ekstragonadal germ hücreli tümörler (EGHT) tüm germ hücreli tümörlerin %3-5'ini oluşturur. Metastatik kitlelerin büyük kısmı retroperiton ve anterior mediastinal alan da bulunur. EGHT sıklıkla retroperiton ve anterior mediastende kendini gösterir. Genç erkek hastalarda görülen retroperitoneal kitlenin bir sebebi de burned-out testiküler tümör olabilir.

VAKA: 35 yaş erkek hasta bel ağrısı ile dış merkeze başvurmuş. Yapılan ultrasonugrafi (USG) tetkikinde retroperitoneal alanda sol psoas kası komşuluğunda 6cm kitle saptanmış. Lezyondan biyopsi örneklemesi yapılmış. Patoloji iğsi hücrelisarkom olarak yorumlanmış. Hastaya genel cerrahi görüşü ile kemoterapi önerilmiş. Hastanın kurumumuzda onkoloji bölümüne başvurmuş. Kitleden yapılan tekrar biyopsi 'malign epitelyal tümör' olarak yorumlanmış. Primer olarak böbrek orijini düşünülerek hasta tarafımıza refere edildi. Hastanın fizik muayenesinde sol testis atrofik saptandı testislerde kitle palpe edilmedi. Alınan kan tetkiklerinde B-HCG:1,96 mIU/mL AFP: 5160 ng/dl LDH: 290u/l saptandı. Hastadan testiküler kitle taraması açısından skrotal USG yapıldı. USG'de atrofik sol testis orta kesiminde 10mm solid-kistik lezyon saptandı. Hastaya sol radikal orşiektomi uygulandı. Patoloji 'seminom' olarak yorumlandı. Hastaya medikal onkoloji tarafından kemoterapi başlandı. Tedavi öncesi yapılan kontrol görüntülemede kitlenin boyutunun 8cm'ye ulaştığı izlendi.

SONUÇ: Hastamızda sol testisin atrofik saptanması ve yapılan orşiektomi materyalinde seminom morfolojisinde tümör saptanması testiküler burned-out tümör düşündürmüştür. AFP değerlerinin seminomda yükselmemesi, nedeniyle hastanın yüksek AFP düzeyleri komplet gerileyen non-seminomatöz germ hücreli tümör komponentini düşündürmüştür.

Retroperitonel kitle ile başvuran genç erkek hastalarda öncelikle testis tümörü akla gelmeli ve ayrıntılı fizik muayene yapılmalıdır. Retroperitoneal kitle primer EGHT, testis tümörü metastazı olabileceği gibi, burned-out tümörün metastazı olabilir. Muayenede testiküler kitle saptanmasa bile skrotal USG ile testisler değerlendirilmelidir. USG'de tümör saptanmasa bile ipsilateral orşiektomi ile birlikte lezyondan örneklem yapılmalıdır. Testis tümörlerinin kemoterapiye duyarlı olması nedeniyle retroperitoneal kitlelerin hızlı ve doğru tanısı, artmış kür şansı yaratacak ve prognoza olumlu etkisi olacaktır.

Anahtar Kelimeler: burned-out, testis tümörü, germ hücreli tümör

Burned-out Testicular Tumor: A Rare Case Report

Gökhan Şahin[1], Mustafa Tıpırdamaz[1], Ahmet Emre Yıldız[2], Erhan Ateş[1]
[1]Department of Urology, Aydin Adnan Menderes University, Aydin, Turkey
[2]Department of Urology, Aydin Atatürk Public Hospital, Aydin, Turkey

INTRODUCTION: Testicular burned-out tumor is clinically very rare. Burned-out tumors present with metastatic mass and complete or partial regression of the primary testicular tumor. The most common burned-out germ cell tumor (GCT) histology is choriocarcinoma, followed by embryonal carcinoma. Extragonadal germ cell tumors (EGCT) constitute 3-5% of all germ cell tumors. EGCT often manifests itself in the retroperitoneum and anterior mediastinum (2). Burned-out testicular tumor may be a cause of retroperitoneal mass seen in young male patients.

CASE: A 35-year-old male patient presented with low back pain. In the ultrasonography (USG) examination, a 6 cm mass was detected in the retroperitoneal area adjacent to the left psoas muscle. Biopsy was taken from the lesion. Pathology concluded as spindle cell sarcoma. Chemotherapy was recommended to the patient with the consultation of general surgery. The patient applied to the oncology department in our institution. Repeat biopsy from the mass was interpreted as 'malignant epithelial tumor'. The patient was referred to us, primarily considering the renal origin. In the physical examination of the patient, the left testis was found to be atrophic. No mass was palpated in the testicles. In the blood exams, B-HCG: 1.96 mIU/mL AFP: 5160 ng/dl LDH: 290u/l was detected. Scrotal USG was performed on the patient for testicular mass screening. On USG, a 10mm solid-cystic lesion was detected in the middle part of the atrophic left testis. The patient underwent left radical orchiectomy. Pathology was interpreted as 'seminoma'. The patient was started on chemotherapy by medical oncology. In the control imaging performed before the treatment, it was observed that the size of the mass reached 8 cm.

CONCLUSION: Detection of atrophic left testis in our patient and tumor with seminoma morphology in the orchiectomy material suggested testicular burned-out tumor. The fact that AFP values did not increase in seminoma suggested a non-seminomatous germ cell tumor component that completely regressed due to the patient's high AFP levels.

In young male patients presenting with a retroperitoneal mass, testicular tumor should be considered first and a detailed physical examination should be performed. Retroperitoneal mass can be primary EGHT, testicular tumor metastasis, or it can be metastasis of burned-out tumor. Even if a testicular mass is not detected on examination, the testicles should be evaluated with scrotal USG. Even if no tumor is detected on USG, sampling from the lesion should be performed with ipsilateral orchiectomy. Since testicular tumors are sensitive to chemotherapy, rapid and accurate diagnosis of retroperitoneal masses will create an increased chance of cure and have a positive effect on prognosis.

Keywords: germ cell tumor, testicular cancer, burned-out

Şekil 1 / Figure 1

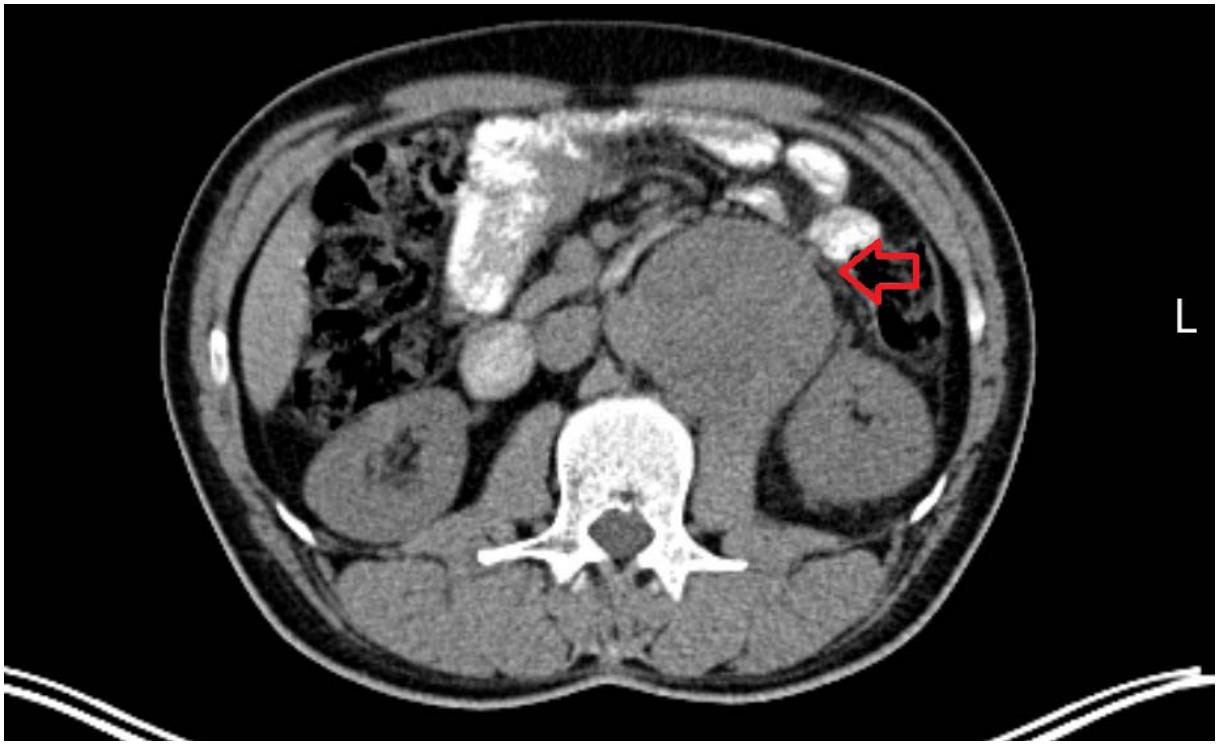

Sol retroperitoneal kitle, BT görüntüsü
39 / 5.000 Çeviri sonuçları Çeviri sonucu Left retroperitoneal mass, CT image

PP-46

Malignite Potansiyeli Belirsiz Adrenokortikal Onkositik Neoplazi

Burak Yılmaz, Miraç Ataman, Ercan Yuvanç
Kırıkkale Üniversitesi, Üroloji Ana Bilim Dalı, Kırıkkale

Onkositik neoplazmalar, ağırlıklı olarak onkositlerden oluşan tümörlerdir. Bu tümörler sıklıkla tiroid, böbrekler ve tükürük bezlerinde rapor edilmiştir. Bununla birlikte, adrenal kortekste belirgin şekilde nadirdirler. Onkositik adrenokortikal neoplazmalar, Lin-Weiss-Bisceglia sistemine (LWB) ve biyolojik davranışlarına göre sınıflandırılır. Biz de burada kliniğimizde rastladığımız malignite potansiyeli belirsiz onkositik adrenal neoplazi vakasını sunuyoruz. 39 yaş erkek hasta üroloji polikliniğimize yaklaşık 6 aydır devam eden sol yan ağrısı şikayeti ile başvurdu. Hastanın fizik muayenesinde sol taraf bimanuel muayenede ele gelen kitle hissedildi. Kvah+/- Serum biyokimyasında kre:0.8 üre: 15 crp: 3 tit: normal hb: 13.8 wbc: 7000 di. Yapılan üriner usg sinde bilateral böbrek boyutları ve ekojenitesi normal olup hidronefroz gözlenmedi. Sol surrenalde yaklaşık 10,7 cm boyutunda kitle izlendi. Bunun üzerine ileri tetkik olarak yapılan kontrastlı ve kontrastsız batın BT'sinde sol surrenalde kontrast tutulumu olan yaklaşık 13x8x6 cm boyutunda kitle izlenmiştir. Hastanın yapılan endokrin konsültasyonu sonucunda hormon parametrlerinin normal olduğu ve kitlenin non fonksiyone olduğu tesbit edilmiştir. Ardından hastaya gerekli bilgiler verilip onamı alındıktan sonra tesbit edilen kitleye laparoskopik sol surrenalektomi uygulandı.

Hasta kliniğimizde postop 4 gün takip edildi ve taburcu edildi. Kitle patolojik inceleme sonucunda tümör boyutu 13x8,5x6 cm tesbit edildi. Onkositik adrenal korteks tümörlerine uygulanan Linn-Weiss-Bisceglia skorlaması yapıldığında 2 minör kriteri karşılaması nedeniyle 'Malignite Potansiyeli Belirsiz Onkositik Adrenokortikal Neoplazi' lehine yorumlandı. Hastanın postop 3. ayda yapılan kontrolünde çekilen batın BT sinde sol surrenal lojda herhangi bir lezyon izlenmemiştir. Postop 2. Yılındaki kontrolünde çekilen batın BT sinde sol renal pelvisde yaklaşık 1 cm taş izlenmiştir. Postop 3. yılnda çekilen PET CT sinde vücutta metastaz lehinde bir bulgu izlenmemiş olup hastanın klinik durumu iyi olarak devam etmektedir.

Adrenal onkositik neoplazma, sadece %17'si fonksiyonel adrenal kitleler olduğu için genellikle insidental saptanan nadir bir hastalıktır. Genellikle kadınlarda ve sol tarafta prevelansı olan büyük tümörlerdir. Tipik onkosit, çok sayıda mitokondri birikimi nedeniyle granüler eozinofilik sitoplazma görünümündedir. Görüntüleme yöntemleri, benign ve malign onkositik neoplazmaların ayırımını yapamaz. Ayırımında toplam dokuz histolojik özelliği değerlendiren Weiss sistemi yaygın olarak kullanılmaktadır. Bu kriterlerden sonucu tümör; benign, malign veya malignite potansiyeli belirsiz olarak sınıflandırılır. Tedavileri ise günümüzde en çok tercih edilen laparoskopik adrenalektomidir. Prognoz benign tümörler için iyidir, adrenokortikal onkositik karsinom ise sadece 5 yıllık kötü bir sağ kalım oranına sahiptir. Malignite potansiyeli önemsiz lezyonlar hakkında prognoz açısından kesin bir görüş belirtmek mümkün değildir. Bu hastaların prognoz ve nüksünü öngörmek için uzun süreli takibi yapılan prospektif vaka serilerine ihtiyaç bulunmaktadır. Bizim vakamızda da olduğu gibi malignite potansiyeli belirsiz adrenal onkositik neoplazmalar hakkında yüksek düzeyde kanıta sahip bir kılavuzun izini sürmek zordur, çünkü mevcut literatürün çoğu tekil deneyimlere dayanmaktadır ve bunlar yüksek bilimsel düzeyde olmasına rağmen kapsamlı deneyimler hakkında çok az makale mevcuttur. Bu nedenle, bu vakadaki gibi malign potansiyeli belirsiz bir onkositik adrenokortikal tümörün, malign potansiyeli nedeniyle klinik, hormonal ve görüntüleme değerlendirmesi yoluyla uzun süreli takip gerektirebileceğini düşünmekteyiz.

Anahtar Kelimeler: adrenal kanser, onkositik tümör, malignite potansiyeli belirsiz adrenal neoplazi

Malignant Potential Uncertain Adrenocortical Oncocytic Neoplasia

Burak Yılmaz, Miraç Ataman, Ercan Yuvanç
Kırıkkale University, Department of Urology, Kırıkkale

Malignant Potential Uncertain
Adrenocortical Oncocytic Neoplasia

Keywords: adrenal cancer, oncocytic tumor, adrenal neoplasia of uncertain malignant potential

ONKOSİTİK SURRENAL TM BT GÖRÜNTÜSÜ PRE-OP KORONAL KESİT
ONCOCYTIC SURRENAL TM CT IMAGE PRE-OP CORONAL SECTION

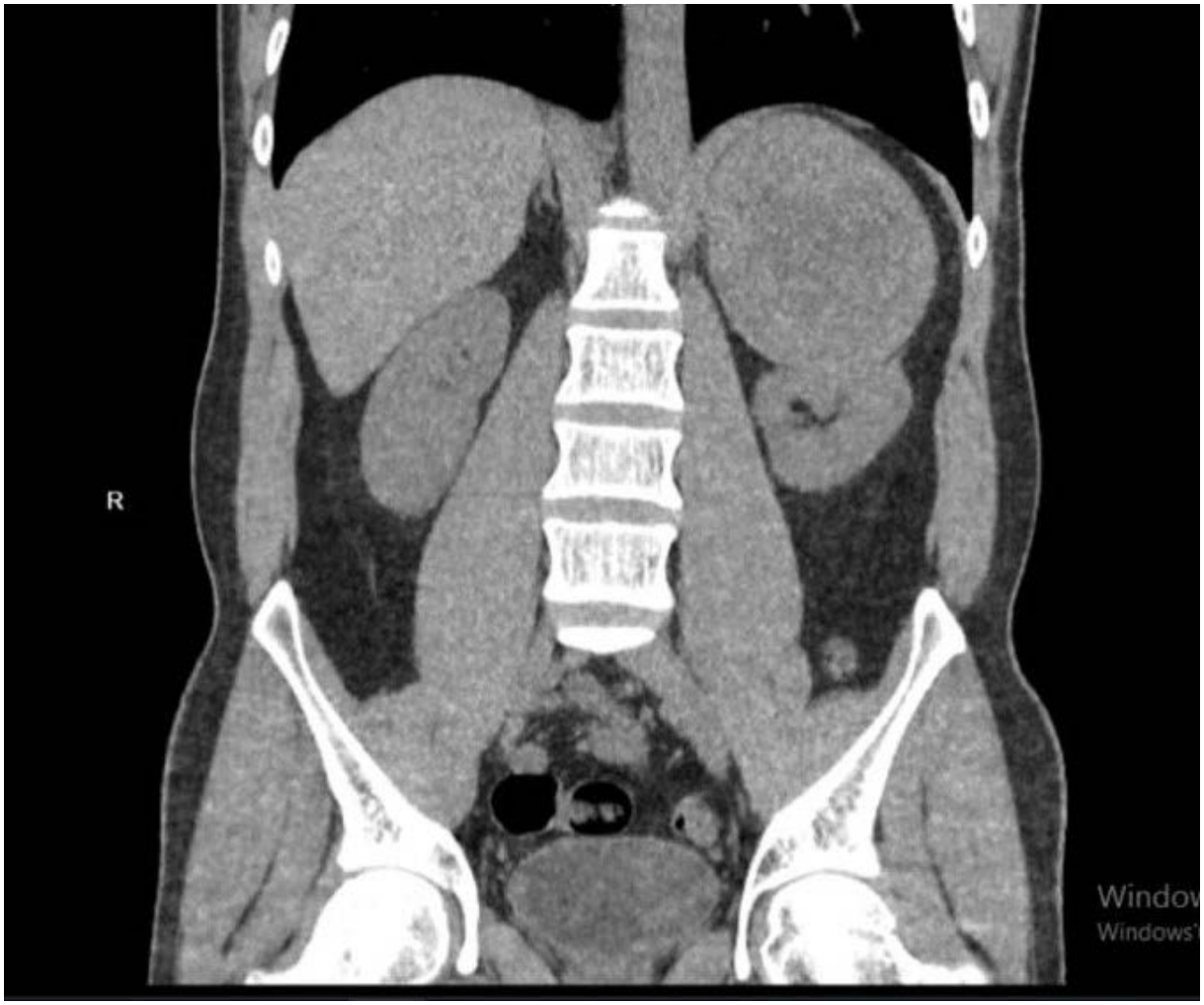

PP-47

Yaşlı Erkeklerde Nadir Rastlanan Bir Retroperitoneal Kitle Sebebi Olarak Seminom: Olgu Sunumu

Mertcan Dama, Yiğit Akın, Sacit Nuri Görgel, Serkan Özcan
Katip Çelebi Üniversitesi, Üroloji Ana Bilim Dalı, İzmir

Testis kanseri nadir görülen bir tümör olup, erkeklerde görülen kanserlerin %1-2'sini oluşturmaktadır. Testis kanserinin %95'i germ hücreli tümörlerdir ve %90'ı testis kaynaklıdır. Ekstragonadal olanları en sık retroperiton ve mediasten yerleşimlidir. Testis kanseri 15-35 yaş arasındaki erkeklerde en sık görülen kanserdir ve 15-19 yaş arasındaki erkeklerde lösemiden sonra en sık görülen ikinci kanserdir. Seminom, testis kanserinin en sık görülen şeklidir ve testis kanserli erkeklerin %50'sinde görülür. Seminomatöz tümörler tipik olarak 30-40 yaş arasında görülürken, non-seminomatöz tümörler sıklıkla 20-30 yaş arasında görülür. Burada lomber disk hernisi nedeniyle çekilen MR'da sol retroperitoneal alanda insidental kitle saptanan ve patolojisi seminom olarak raporlanan 74 yaşındaki vakayı sunacağız. 74 yaşında erkek hasta 2 aydır sebat eden bel ağrısı şikayeti ile dış merkeze başvurmuş olup çekilen MR'da sağ sürrenal kitle saptanması üzerine kliniğimize refere edilmiştir. Yapılan fizik muayenede anormal bulgu saptanmamıştır.Hastanın pre operatif tetkiklerinde anormal değer görülmemiştir. MR görüntülemesi "Sağda adrenal lojda, VCİ u öne doğru itmiş, sınırları VCİ ve böbrek üst pol parankiminin sınırlarından ayrılamayan 6.5 cmlik düzgün yuvarlak şekilli solid bir kitle lezyonu dikkati çekmektedir. Bu kitle lezyonu komşuluğunda VCİ lümeninde yaklaşık 1 cmlik nodüler bir dolma defekti seçilmektedir. Lezyon VCİ ve böbrek invazyonu oluşturmuş malign bir sürrenal kitlesine uyabilir." şeklinde raporlanan hastaya tarafımızca sağ radikal nefrektomi ve sürrenalektomi planlandı. Hastaya açık radikal nefrektomi ve sürrenalektomi yapıldı. Operasyon sırasında kitlenin çevre dokulara, duodenum ve vena cava inferiora yapışık olduğu görüldü. Per operatif kanama miktarı 200 ml olarak görüldü. Post operatif takiplerinde ürolojik komplikasyon gelişmeyen hasta post op 4. gününde taburcu edildi. Patoloji inceleme raporu "Böbreğin dış yüzünde seminom, tümörün en büyük boyutu 10 cm, böbrek ve sürrenal dokuya invazyon izlenmemiştir, vasküler cerrahi sınırda vasküler yapıların çevresinde tümör devam etmektedir, vasküler yapıların içinde tümör izlenmemiştir." şeklinde sonuçlanan hastanın, patolojik inceleme sonrası yapılan tetkiklerinde LDH değeri 601 U/l ile yüksek saptanmış olup AFP ve ß-HCG değerleri normal saptandı. Yapılan fizik muayenede testislerde anormal bulgu saptanmadı. Skrotal Doppler USG'de testislerde tümöral oluşum saptanmadı. Ancak sol testiste atrofi ve mikrokalsifikasyonlar görüldü. Burned-out testis tümörü olarak değerlendirildi ve hastaya sol radikal orşiektomi uygulandı. Patolojik incelemede skar dokusu, atrofik testis, intratubuler germ hücre neoplazisi ve kalsifikasyonlar görüldü. Üroonkoloji konseyinde değerlendirilen hastaya PET-CT çekilmesi önerildi. Operasyondan 2 ay sonra çekilen PET-CT Sağ nefrektomi lojunda çevre dokulara invaze görünümde malign kitle lezyonu ve eşlik eden postoperatif koleksiyon lehine değerlendirilen, yaklaşık 9.5x7x13 cm boyutlu hipermetabolik/ nonmetabolik alanlar içeren heterojen dansite alanı izlenmiştir. Paraaortakaval alanda hipermetabolik metastatik multiple lenf nodları vardır." şeklinde yorumlandı. Hastaya Tıbbi Onkoloji tarafından etoposid karboplatin bazlı KT planlandı. Testis tümörleri çoğunlukla genç erkeklerde görülmesine rağmen, özellikle retroperitoneal kitle ile başvuran ileri yaştaki hastalarda da tümüyle akıldan çıkarılmamalı, ayırıcı tanı için detaylı fiziki muayene ve gerekli tetkikler yapılmalıdır.

Anahtar Kelimeler: Kitle, Retroperiton, Seminom, Testis, Tümör

Seminoma as a Rare Cause of Retroperitoneal Mass in Elderly Men: Case Report

Mertcan Dama, Yiğit Akın, Sacit Nuri Görgel, Serkan Özcan
Department of Urology, Katip Celebi University, Izmir

Testicular cancer is a rare tumor, accounting for 1-2% of cancers seen in men. 95% of testicular cancers are germ cell tumors and 90% of testicular origin. Extragonadal ones are most commonly located in the retroperitoneum and mediastinum. Testicular cancer is the most common cancer in men aged 15-35 years. Seminoma is the most common form of testicular cancer. Seminomatous tumors are typically seen between the ages of 30-40, while non-seminomatous tumors are most frequently seen between the ages of 20-30. (1) Here, we present a 74-year-old case whose pathology was reported as seminoma, an incidental mass in the left retroperitoneal area was detected on MRI due to lumbar disc herniation.. A 74-year-old male patient applied to an external center with the complaint of low back pain that had persisted for 2 months, and was referred to our clinic after a right adrenal mass was detected in the MRI. No abnormal findings were detected in the physical examination. No abnormal values were observed in the preoperative examinations of the patient. MR imaging "On the right, a 6.5 cm smooth round shaped solid mass lesion that has pushed the VCI forward and cannot be separated from the borders of the VCI and the upper pole parenchyma of the kidney draws attention. The lesion may fit into a malignant adrenal mass with VCI and kidney invasion." The patient underwent open radical nephrectomy and adrenalectomy. During the operation, it was observed that the mass was adhered to the surrounding tissues. The amount of per operative bleeding was seen as 200 ml. The patient was discharged on the 4th post-op day. Pathology examination report "Seminoma on the outer surface of the kidney, the largest size of the tumor is 10 cm, no invasion to the kidney and adrenal tissue is observed, the tumor continues around the vascular structures at the vascular surgical margin, no tumor is observed inside the vascular structures." In the examinations performed after the pathological examination, the patient's LDH value was found to be high with 601 U/l, and AFP and ß-HCG values were normal. In the physical examination, no abnormal findings were detected in the testicles. No tumoral formation was detected in the testicles in scrotal Doppler USG. However, atrophy and microcalcifications were seen in the left testis. It was evaluated as a burned-out testicular tumor and the patient underwent left radical orchiectomy. Pathological examination revealed scar tissue, atrophic testis, intratubular germ cell neoplasia and calcifications. PET-CT taken 2 months after the operation, a malignant mass lesion with an appearance of invading surrounding tissues and a heterogeneous area of heterogeneous density, approximately 9.5x7x13 cm in size, containing hypermetabolic/nonmetabolic areas was observed in the right nephrectomy site. Etoposide carboplatin-based chemotherapy was planned for the patient by Medical Oncology. Although testicular tumors are mostly seen in young men, it should be kept in mind, especially in elderly patients presenting with a retroperitoneal mass, and detailed physical examination and necessary tests should be performed for differential diagnosis.

Keywords: Mass, Retroperitoneal, Seminoma, Testis, Tumor

PP-48

Ebeveynler, Çok Basit Bir Muayene ile Çocuklarını İnmemiş Testisin Tehlikelerinden Koruyabilir

Nurullah Kadim[1], Erdal Benli[1], Abdullah Çırakoğlu[1], Mevlüt Keleş[1], Ahmet Yüce[2], İbrahim Yazıcı[1], Ahmet Anıl Acet[1]
[1]Ordu Üniversitesi, Üroloji Ana Bilim Dalı, Ordu
[2]Darende Hulusi Efendi Devlet Hastanesi, Üroloji Kliniği, Malatya

AMAÇ: Testis kanseri, ürolojik kanserler arasında nadir görülen bir tümördür. En sık inmemiş testisle ilişkilidir. Erken dönemde, herkes tarafından yapılabilecek basit muayenelerle anlaşılabilir. Çeşitli nedenlerle tanı ve tedavinin gecikmesi önemli sorunlara neden olur. Çalışmanın amacı kliniğimize gecikmiş dönemde testis kanseri ile başvuran inmemiş testisli hastayı sunmak ve bu konuya dikkat çekmektir.

VAKA: B.K. isimli 44 yaşındaki hasta kliniğimize testiste kitleyle başvurdu. Hastanın öyküsünde 2 aydır testisde şişlik olduğu bu nedenle başka hastaneye başvurduğu ve yapılan değerlendirmede testiste kitle saptandığı öğrenildi. Hastanın özgeçmişinde bebekken geçirdiği ateşli hastalık sonrası mental ve fiziksel gelişim sorunu olduğu öğrenildi, ek hastalığı yoktu.

Fizik muayenede skrotum cildi kızarık, hassas ve solda endüre kitlesel lezyon izlendi. Testisler palpe edilemedi. Çekilen ultrasonografi; "solda skrotumu dolduran yaklaşık 100x80 mm lezyon izlendi. Lezyon içerisinde veya komşuluğunda testis ile uyumlu yapı görülemedi. Sağ testis izlenmedi" şeklindeydi. Tümör belirteçleri AFP, B-HCG, LDH sırasıyla 11642 ng/ml, 0,936 mlU/ml ve 1043 U/L ölçüldü. Çekilen MRI'da sağ inmemiş testis (atrofik), solda ultrasonogrofi sonucuyla uyumlu tümör izlendi. Paraaortik alanda en büyüğü yaklaşık 3 cm birçok lenf nodu izlendi. Gerekli bilgilendirme ve yazılı onam alındı, hasta acilen bilateral radikal orşiektomiye hazırlandı. İnguinal insizyonla kord alınırken, skrotuma uzanan kitle skrotum derisiyle birlikte çıkarıldı. Hastanın ameliyatında ve sonrası takiplerinde sorunla karşılaşılmadı, 3. gün taburcu edildi. 5. gün tümör belirteçleri ve kontrol için çağrıldı. Yapılması gerekenler ailesine ayrıntılı anlatıldı. 3 ay sonra karında şişlikle tekrar başvurdu. Çeşitli nedenlerle kontrole gelemedikleri öğrenildi.

Ancak hastalık ilerlemişti, muayenesinde sol alt kadranda büyüğü 5-6 cm iki adet kitle palpe edildi. Suprapubik bölgede 6-7 cm'lik, ciltten protrüze olan ağrısız kitle izlendi. BT'de, paraaortik LAP'ların sayısının ve boyutunun arttığı, sol hemiskrotumdan başlayıp batına uzanan 10x9 cm kitle saptandı. Hastanın patolojisi, solda mikst germ hücreli (Yolk sak %95 ve seminom %5), sağda regrese gem hücreli tümör şeklinde rapor edildi. Cerrahi için in-op kabul edilen hasta önce medikal ve radyasyon onkolojisi sonrası yeniden değerlendirilmek üzere yönlendirildi.

SONUÇ: Çalışmada mükemmele yakın tedavi şansı olan inmemiş testisin, zamanında müdahele edilmediğinde karmaşık ve ölümcül hale gelebildiğini saptadık. Toplumun inmemiş testis ve testis kanseri konusunda bilgilendirilmesinin önemli olduğunu düşünüyoruz.

Anahtar Kelimeler: İnmemiş testis, Testis tümörü, Ebeveyn bilinci, Erken tanı

Parents Can Protect Their Kids from The Dangers of An Undescended Testicle with A Simple Examination

Nurullah Kadim[1], Erdal Benli[1], Abdullah Çırakoğlu[1], Mevlüt Keleş[1], Ahmet Yüce[2], İbrahim Yazıcı[1], Ahmet Anıl Acet[1]
[1]Ordu University, Department of Urology, Ordu
[2]Darende Hulusi Efendi State Hospital, Urology Clinic, Malatya

OBJECTIVE: Testicular cancer is a rare tumour among urological cancers. It is mainly associated with undescended testicles. It can be detected earlier with simple examinations. Delay in diagnosis and treatment for various reasons causes significant problems. The study aims to present the patient with undescended testicle who applied late to our clinic with testicular cancer and to draw attention to this issue.

CASE: A 44-year-old patient named B.K. was admitted to our clinic with a mass in the testicle. In the patient's history, it was learned that there was swelling in the testicle for 2 months and examination in another hospital found a mass in the testicle. Also learned is that the patient had mental and physical development problems after a febrile illness as an infant and had no additional diseases.

On physical examination, a red, tender, and indurated mass lesion on the scrotal skin was observed. The testicles were not palpable. Ultrasonography taken was the following: "A lesion of approximately 100x80 mm filling the scrotum was observed on the left. No structures compatible with testicle could be seen in or adjacent to the lesion. The right testicle was not observed." Tumour markers AFP, B-HCG, LDH were measured at 11642 ng/ml, 0.936 mlU/ml and 1043 U/L, respectively. On MRI, right undescended testicle (atrophic) and left tumour compatible with ultrasonography results were observed. Many lymph nodes, the largest being approximately 3 cm, were observed in the paraaortic area. Necessary information and written consent were obtained, and the patient was urgently prepared for bilateral radical orchiectomy. While the cord was removed with the inguinal incision, the mass extending to the scrotum was removed together with the scrotum skin. No problem was encountered in the patient's operation and post-operative follow-ups, and he was discharged on the 3rd day. On day 5, he was called for tumour markers and control. Necessary procedures were explained to the family. He returned 3 months later with abdominal swelling. It was found that they failed to come for control for various reasons.

However, the disease had progressed, and two masses were palpated in the left lower quadrant, the largest being 5-6 cm. A painless mass of 6-7 cm protruding from the skin was observed in the suprapubic region. On CT, a 10x9 cm mass was detected starting from the left hemiscrotum and extending to the abdomen, with an increased number and size of paraaortic LAPs. The patient's pathology was reported as mixed germ cell tumour on the left (Yolk sac 95% and seminoma 5%) and regressed gem cell tumour on the right. The patient, accepted as in-op for surgery, was referred for re-evaluation after medical and radiation oncology.

CONCLUSION: In the study, we found that the undescended testicle, which has a near-perfect treatment chance, can become complex and fatal if not intervened in time. We think that it is important to inform the public about undescended testicle and testicular cancer.

Keywords: Undescended testis, Testicular tumor, Parent consciousness, Early diagnosis

Testis Tümörü / Testicular Tumor

Testis Tümörü Operasyon Öncesi ve Sonrası
Testicular Tumor Before and After Operation

PP-49

Amfizematöz pyelonefrit nedeni: Mesane divertikülü

Kazım Ceviz, Muhammed Emin Polat, Emre Uzun, HASAN BATUHAN ARABACI, samet şenel, sedat taştemur, ÖNER ODABAŞ
Ankara Bilkent Şehir Hastanesi, Üroloji Ana Bilim Dalı, Ankara

2 senedir idrar yapmakta zorluk az az işeme şikayetleri olan hasta 4-5 ay önce hematüri şikayetiyle hastaneye başvurmuş. Yapılan tetkiklerinde taş olduğu görülmüş. Bilgisayarlı tomografı (BT): Sağ böbreğin boyutları normaldir. 10 mm çapında taş izlendi. sol böbreğin boyutları normaldir. üreteropelvik bileşkede 19 mm boyutunda taş ve grade 3 hidronefroz izlendi. 10.01.2022 tarihinde sol nefrostomi takıldı.Sol pnl + sağ RIRS planlandı. Hasta yatışı sırasında COVİD-19 pozitif olunca taburcu edildi. Yapılan tetkiklerde tam idrar tetkiki nitrit pozitif e34 l>204 gelmesi üzerine hasta idrar kx üremesi dolayisi ile hasta enfeksiyon hastalıklarına danişildi, yatışı yapıldı, ertapenem tedavisi başlandı.05.04.2022 tarihinde sol retrograd intrarenal cerrahi (RIRC)+ DJ stent takılması uygulandi. 06.04.2022 tarihinde sol nefrostomi çıkarıldı. Ardından taburcu edilen hasta dün üşüme titreme ateş nedeni ile acile başvurdu yapılan görüntülemede BT:sağ böbrek normal boyuttadır. sol böbrek toplayıcı sistemi içerisinde, sol üreterde ve mesane lümeninde yaygın hava değerleri mevcuttur. sol böbrek toplayıcı sistemi grade 3 dilatedir. sol böbrek toplayıcı sistemi içerisinde mesaneye uzanan kateter izlenmektedir. sol böbrekte alt polde büyüğü 9 mm çaplı birkaç adet taş izlendi. sol üreterde iliak çapraz sonrasında milimetrik birkaç adet taş mevcuttur. sağ böbrek orta kesimde 13 mm çapında taş mevcuttur. Ayrıca mesanede büyüğü sağ posterolateral yerleşimli 45x31 mm boyutunda olmak üzere iki adet divertikül izlenmektedir. tariflenen divertikülün tabanında 12 mm çaplı taş izlenmektedir. C reaktif protein (CRP) 300 mg/dL olarak saptanan hasta amfizematöz pyelonefrit tanisi ile sol nefrostomi takılması için yatırıldı. Sol nefrostomi takıldı sonrasında enfeksiyon hastalıkları tarafından kaynağın ertapenem tedavisi başlandı. Amfizematöz pyelonefrit kaynağı olarak üriner sistem obstrüksiyonu ve mesane divertikül kaynaklı düşünüldüğünden 13/05/2022 tarihinde sol üreterorenoskopi ve endoskopik üreter taşı tedavisi + sol DJ stent takılması+tur prostatektomi operasyonu uygulandi.

Anahtar Kelimeler: Benign prostat hiperplazisi, Mesane divertikülü, Amfizematöz pyelonefrit

Cause of emphysematous pyelonephritis: Bladder diverticulum

kazım ceviz, Muhammed Emin Polat, Emre Uzun, HASAN BATUHAN ARABACI, samet şenel, sedat taştemur, ÖNER ODABAŞ
Department of Urology, Ankara Bilkent City Hospital, Ankara, Turkey

The patient, who has had difficulty urinating for 2 years, has complaints of difficulty in urinating and urination, applied to the hospital 4-5 months ago with the complaint of hematuria. In the examinations, it was seen that there were stones. Computed tomography (CT): The dimensions of the right kidney are normal. A stone with a diameter of 10 mm was observed. The dimensions of the left kidney are normal. A 19 mm stone and grade 3 hydronephrosis were observed at the ureteropelvic junction. Left nephrostomy was inserted on 10.01.2022. Left pnl + right RIRS was planned. The patient was discharged when he became positive for COVID-19 during his hospitalization. After the full urine test showed nitrite positive e34 l>204 in the tests performed, the patient was consulted for infectious diseases due to urinary kx growth, he was hospitalized, ertapenem treatment was started. Left retrograde intrarenal surgery (RIRC) + DJ stent was applied on 05.04.2022. Left nephrostomy was removed on 06.04.2022. The patient, who was discharged afterward, was admitted to the emergency room yesterday due to chills, chills, and fever. In the imaging performed, CT: the right kidney is of normal size. There are diffuse air values in the left kidney collecting system, left ureter and bladder lumen. the left kidney collecting system is grade 3 dilated. A catheter extending to the bladder is observed in the left kidney collecting system. Several stones with a diameter of 9 mm were observed in the lower pole of the left kidney. There are a few millimetric stones after the iliac cross in the left ureter. There is a stone with a diameter of 13 mm in the middle part of the right kidney. In addition, two diverticula are observed in the bladder, the largest of which is 45x31 mm in size, located on the right posterolateral side. A stone with a diameter of 12 mm is observed at the base of the described diverticulum. The patient, whose C-reactive protein (CRP) was found to be 300 mg/dL, was hospitalized for a left nephrostomy with the diagnosis of emphysematous pyelonephritis. After the left nephrostomy was inserted, ertapenem treatment of the source was started by infectious diseases. Since urinary system obstruction and bladder diverticulum were thought to be the source of emphysematous pyelonephritis, left ureterorenoscopy and endoscopic ureteral stone treatment + left DJ stent insertion + round prostatectomy operation was performed on 13/05/2022.

Keywords: Benign prostatic hyperplasia, Bladder diverticulum, Emphysematous pyelonephritis

PP-50

Suprapubik, Retrovezikal, Pudendal Kas ve Pubik Kemikte Lokalize Kist Hidatik Vakası: Sıradışı Lokalizasyon: Olgu Sunumu

Mehmet Gürcan[1], Rifat Ergül[1], Enes Değirmenci[1], Murat Dursun[1], Ahmet Salduz[2], Ateş Kadıoğlu[1]
[1]İstanbul Üniversitesi, İstanbul Tıp Fakültesi, Üroloji Anabilim Dalı, İstanbul.
[2]İstanbul Üniversitesi, İstanbul Tıp Fakültesi, Ortopedi ve Travmatoloji Anabilim Dalı, İstanbul.

AMAÇ: Kist hidatik hastalığı, Echinococcus granulosus tenyasının larval formunun barsak mukozasını penetre ederek kan ve lenfatik akım yoluyla iç organlara ulaşması ile oluşan, ağızdan bulaşan bir parazitozdur. Kuzey Afrika, İspanya, Yunanistan, Türkiye, Portekiz, Orta Doğu, Avustralya, Yeni Zelanda, Güney Amerika, Baltık bölgeleri ve Filipinler'de endemiktir. En yaygın enfeksiyon bölgeleri karaciğer (%75), akciğer (%15), beyin (%2-4) ve genitoüriner sistemdir (%2-3). Bu olgu sunumunda sıradışı bölgelerde lokalize kist hidatik vakasının yönetimini amaçladık.

OLGU: Bilinen hipertansiyon ve DM dışında ek hastalığı olmayan 62 yaş erkek hasta 2011 yılında retrovezikal kist hidatik nedeniyle dış merkezde opere edilmiş olup operasyon sırasında gelişen kist rüptürü nedeniyle VAC (Vacuum-Assisted Closure) kurulması öyküsü mevcuttur. Tarafımıza 2017 yılında penis kökünde ağrı şikayeti ile başvuran hastanın fizik muayenesinde sol suprapubik bölgede şişlik ve palpasyon ile immobil kitlesel lezyon izlendi. Yapılan kist hidatik hemaglutasyon testi pozitif saptanmıştır. 2019 yılında yapılan MR görüntülemesinde; penis kökünün süperiorunda simfizis pubis ile korpus kavernozum arasında lokalize 96x80x71 mm boyutta evre ııı kisthidatik ile uyumlu lezyon,simfizis pubiste, sağ pubik kemiğin simfizis pubis komşuluğunda ve sol pubik kemiğin tamamında benzer şekilde kistik oluşumlar sol iliak zincir komşluğunda yaklaşık 22x13 mm boyutlu sol obturotor bölgede 5.5x2.5 cm boyutlu sol pektineus kası içerisinde 5.5x3 cm boyutlu ölçülen evre ıv kist hidatik ile uyumlu lezyonlar olarak raporlanmıştır. Covid-19 pandemisi nedeniyle takipsiz kalan hasta aralık 2022'de tekrar kliniğimize suprapubik ağrı ve şişlik şikayeti ile başvurmuştur. Aralık 2022'de yapılan MR görüntülemesinde; Penis kökü süperiorunda posteriorda simfizis pubis komşuluğuna uzanım gösteren, kaudalde korpus kavernozumlar bitişik komşuluğunda pubik bölgede 121x71x75 mm boyutunda tip 2 kist hidatik ile uyumlu olarak değerlendirilen kistik lezyon, simfizis pubiste sol süperior pubik ramus tamamında ve sağ süperior pubik ramus simfizis pubis komşuluğunda medullada ekspansiyon oluşturan kist hidatik kemik tutulumu ile uyumlu lezyon

Sol obturator lojda yaklaşık 27x59 mm boyutunda kist hidatik ile uyumlu kistik lezyon,Sol pektineus kası içerisinde 44x34 mm boyutunda tip 4 kist hidatik ile uyumlu nodüler lezyonlar saptanmıştır (Resim 1-2-3). Hastaya tarafımızca 09.01.2023 tarihinde inguinal kist hidatik eksizyonu + sol pektineal kas eksizyonu operasyonu yapıldı. Lezyonun benign olması, yürüme semptomlarının olmaması ve operasyonun getirebileceği morbiditeler nedeniyle retrovezikal ve pubik kemiğe lokalize kist hidatikler için takip kararı alınmıştır.

SONUÇ: Özellikle endemik bölgelerde yaşayan hastalarda herhangi bir anatomik yerleşimli kistik kitlenin ayırıcı tanısında kist hidatik akılda tutulmalıdır. Bası semptomlarına sebep olan kist hidatik hastalarında cerrahi yaklaşım en uygun tedavi seçeneğidir.

Anahtar Kelimeler: Kist Hidatik, Ekinokok, Retrovezikal

The Hydatid Cyst of the Os Pubis, Musculus Pudendalis, Suprapubic and Retrovesicale: Exceptional Localization: A Case Report

Mehmet Gürcan[1], Rifat Ergül[1], Enes Değirmenci[1], Murat Dursun[1], Ahmet Salduz[2], Ateş Kadıoğlu[1]
[1]Istanbul University, Istanbul Faculty of Medicine, Urology Department, Istanbul.
[2]Istanbul University, Istanbul Faculty of Medicine, Orthopedics and Traumatology Department, Istanbul.

OBJECTIVE: Hydatid cyst disease is an orally transmitted parasitosis that occurs when the larval form of Echinococcus granulosus tapeworm penetrates the intestinal mucosa and reaches the internal organs through blood and lymphatic flow. It is endemic in North Africa, Spain, Greece, Turkey, Portugal, the Middle East, Australia, New Zealand, South America, the Baltic regions and the Philippines. The most common sites of infection are liver (75%), lung (15%), brain (2-4%), and genitourinary tract (2-3%). In this case report, we aimed to manage a case of hydatid cysts localized in unusual regions.

CASE: A 62-year-old male patient with no additional disease other than known hypertension and DM was operated in an external center for retrovesical hydatid cyst in 2011 and has a history of establishing a VAC (Vacuum-Assisted Closure) due to cyst rupture that developed during the operation. In the physical examination of the patient who applied to us with the complaint of pain in the root of the penis in 2017, swelling in the left suprapubic region and an immobile mass lesion with palpation were observed. The hydatid hemagglutation test was positive.In the MR imaging performed in 2019; 96x80x71 mm size lesion compatible with stage III cysthidatic located between the symphysis pubis and corpus cavernosum superior to the penis root, similar cystic formations in the symphysis pubis, the right pubic bone adjacent to the symphysis pubis and the entire left pubic bone, similarly cystic formations in the left iliac chain neighborhood of approximately 22x13 mm in the left obturotor region It was reported as lesions compatible with stage IV hydatid cyst, measuring 5.5x3 cm in x2.5 cm in the left pectineus muscle. The patient, who was not followed up due to the Covid-19 pandemic, was admitted to our clinic again in December 2022 with the complaint of suprapubic pain and swelling. In the MR imaging performed in December 2022; A cystic lesion that is 121x71x75 mm in size in the pubic region, extending posteriorly to the vicinity of the symphysis pubis in the superior of the penis root, adjacent to the corpus cavernosum caudally, which is considered to be compatible with type 2 hydatid cyst in the pubic region. lesion compatible with hydatid bone involvement

In the left obturator site, approximately 27x59 mm cystic lesion compatible with hydatid cyst and 44x34 mm nodular lesions consistent with type 4 hydatid cyst were detected in the left pectineus muscle (Figure 1-2-3). Inguinal hydatid cyst excision + left pectineal muscle excision operation was performed on the patient on 09.01.2023. A follow-up decision was made for hydatid cysts localized to the retrovesical and pubic bone, due to the benign lesion, absence of gait symptoms, and the morbidities that the operation may bring.

CONCLUSION: Hydatid cyst should be kept in mind in the differential diagnosis of any anatomically located cystic mass, especially in patients living in endemic areas. Surgical approach is the most appropriate treatment option in patients with hydatid cysts that cause compression symptoms.

Keywords: Hydatid Cyst, Echinococcus granulosus, Retrovesical

MR Görüntüleri / MR Images

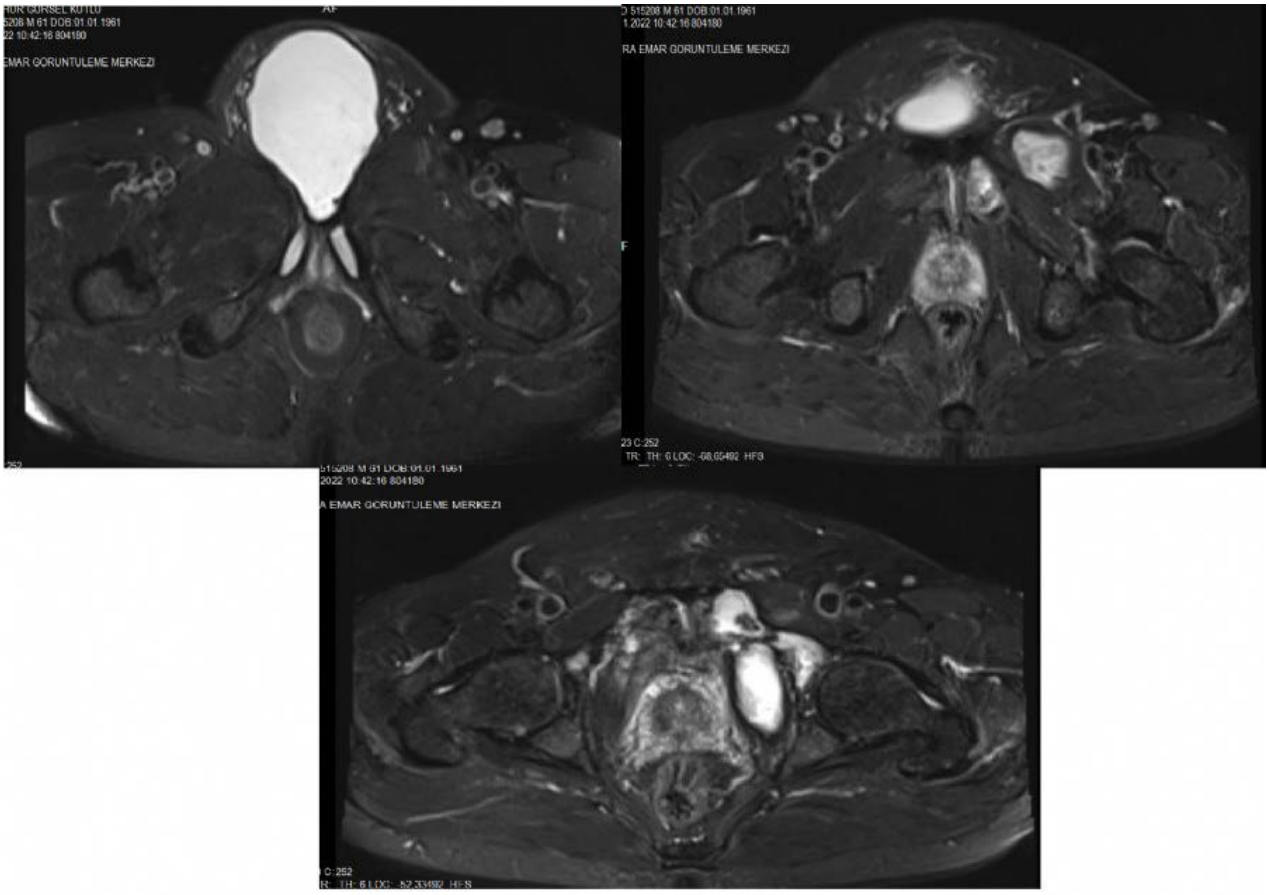

PP-51

İntravezikal BCG tedavisi sonrası gelişen tüberküloz orşiti ve apsesi: olgu sunumu

Nurmanbet Turaliev, Ömer Faruk Çavdar, Haider Nihad İzaddin Alalam, İbrahim Göksoy, Furkan Güldibi, Hakan Hakkı Taşkapu, Mehmet Giray Sönmez
Necmettin Erbakan Üniversitesi Meram Tıp Fakültesi, Üroloji Ana Bilim Dalı, Konya

İntravezikal Bacillus Calmette-Gue›rin (BCG) tedavisi karsinoma in situ, yüksek gradeli Ta ve T1 mesane kanserlerinde primer tedavi seçeneğidir. Etki mekanizması tam olarak bilinmemekle beraber çeşitli lokal immun yanıtları tetiklediği ve antitümör aktivitesi göstererek tümör progresyonunu geciktirdiği öne sürülmektedir. Genel olarak, intravezikal BCG tedavisi iyi tolere edilmekle birlikte hastaların %5'inde komplikasyona sebep olduğu bilinmektedir. Skrotal yan etkiler oldukça nadir olup tedavinin ilerleyen dönemlerinde ve genellikle granülomatöz orşit (tüberküloz orşiti) olarak karşımıza çıkmaktadır. Bu vakalarda apse gelişebilmekte ve böylece orşiektomi gündeme gelmektedir. Kliniğimizde 6 senedir mesane kanseri sebebiyle takip edilen 68 yaş erkek hasta 4. İdame BCG dozundan 3 ay sonra sağ testiste ağrı ve şişlik şikayeti ile tarafımıza başvurmuştur. Hastada özgün bir laboratuvar bulgusu saptanmamıştır. Skrotal ultrasonda ve testis manyetik rezonans görüntülemede sağ skrotumda 5*3 cm boyutlarında kalın kapsüllü, yoğun içerikli, yer kaplayıcı oluşum raporlanmıştır. Orşit ve abse ön tanısı ile hastaya 3.kuşak sefalosporin grubu antibiyotik başlanmıştır. Ancak takiplerde ağrıda ve şişlikte artış olması üzerine tekrar ultrason (USG) çektirilmiştir. USG de testis parankiminde 4*3 cm boyutunda yoğun içerikli kistik lezyon (apse?) raporlanması üzerine skrotal eksplorasyon kararı alınmıştır. Sağ skrotum transvers kesi ile skrotal katlar geçilerek açılmıştır. Sağ testiste 4 cm boyutunda kalın duvarlı apse formasyonunda kitle testis dokusu korunarak eksize edilmiştir. Kanama kontrolünden sonra loja bir adet pernöz dren yerleştirilerek işleme son verilmiştir. Patolojik kesitlerde yer yer nötröfiller, geniş alanlarda ortası nekrotik granülom yapıları, stromada fibrotik değişiklikler izlenirken bir alanda daha geniş, etrafı histiositlerle çevrili apse formasyonu şeklinde nekrotik dev granulöm yapısı görülmüştür. EZN ve pas ile özellik (mikroorganizma) görülmemiştir. Hasta postoperatif takipte enfeksiyon hastalıklarına konsülte edilmiştir. Hastaya ilk 3 ay rifampisin, izoniazid, etambutol antibiyotikleri verilmiş olup sonrasında 6 ay boyunca izoniazid ve rifampisin tedavisine devam edilmiştir. Sonuç alarak granülomatöz orşit, intravezikal BCG tedavisinin çoğunlukla geç dönemlerinde ortaya çıkabilen nadir bir komplikasyonudur. Tedavisinde, 3-6 ay boyunca günde 300 mg rifampisin ve 600 mg izoniazid beraber kullanılır, ancak öncesinde bakteriyel enfeksiyon dışlanmalıdır. Bazı vakalarda orşiektomi gerektiren abse gelişimi gözlenebilir.

Anahtar Kelimeler: Bacillus Calmette-Gue'rin (BCG), granülomatöz orşit, parsiyel orşiektomi, tüberküloz orşiti

Tuberculosis orchitis and abscess that developed after intravesical bcg treatment: a case report

Nurmanbet Turaliev, Ömer Faruk Çavdar, Haider Nihad İzaddin Alalam, İbrahim Göksoy, Furkan Güldibi, Hakan Hakkı Taşkapu, Mehmet Giray Sönmez
Necmettin Erbakan University Meram School of Medicine, Department of Urology, Konya

İntravesical Bacillus Calmette-Guérin (BCG) therapy is the primary treatment option for carcinoma in situ, high-grade Ta and T1 bladder cancers. Although the exact mechanism of action is not known, it is suggested that it triggers various local immune responses and delays tumor progression by showing antitumor activity. In general, intravesical BCG therapy is well tolerated, but it is known to cause complications in 5% of patients. Scrotal side effects are very rare and appear in the later stages of treatment and usually as granulomatous orchitis (tuberculosis orchitis). In these cases, abscess may develop and orchiectomy comes to the fore. A 68-year-old male patient, who was followed up in our clinic for bladder cancer for 6 years, applied to us with complaints of pain and swelling in the right testis 3 months after the 4th maintenance dose of BCG. No specific laboratory finding was detected in the patient. In scrotal ultrasound and testicular magnetic resonance imaging, a 5*3 cm thick encapsulated, dense, space-occupying formation was reported in the right scrotum. With the preliminary diagnosis of orchitis and abscess, the patient was started on 3rd generation cephalosporin group antibiotics. However, due to increased pain and swelling in the follow-ups, ultrasound (USG) was taken again. Upon the report of a 4*3 cm cystic lesion with dense content (abscess?) in the testicular parenchyma in the USG, the scrotal exploration decision was made. The right scrotum was opened by crossing the scrotal folds with a transverse incision. In the right testis, a 4 cm thick-walled abscess was excised, preserving the testicular tissue. After the bleeding control, a pernous drain was placed in the lodge and the procedure was terminated. In pathological sections, necrotic giant granulomas in the form of a larger abscess formation surrounded by histiocytes were observed in one area, while necrotic granuloma structures in the middle, fibrotic changes in the stroma were observed in large areas. No features (microorganisms) were observed with Ehrlich-Ziehl-Neelsen (EZN) and Periodic Acid Schiff (PAS). The patient was consulted to infectious diseases in the postoperative follow-up. The patient was given rifampicin, isoniazid, ethambutol antibiotics for the first 3 months, and then isoniazid and rifampicin treatment continued for 6 months. In conclusion, granulomatous orchitis is a rare complication of intravesical BCG therapy that can occur mostly in the late stages. In its treatment, 300 mg of rifampicin and 600 mg of isoniazid are used daily for 3-6 months. In some cases, abscess development may be observed which requires orchiectomy.

Keywords: Bacillus Calmette-Gue'rin (BCG), granulomatous orchitis, partial orchiectomy, tuberculosis orchitis

PP-52

Diyafragma rüptürüne neden olup akciğere ve cilde drene olan renal abse: nadir bir olgu sunumu

Ahmet Emre Yıldız[1], Gökhan Şahin[2], Gülseren Birgül Antepüzümü Sezgin[3], Salih Çokpınar[3], Arif Kol[2], Erhan Ateş[2]
[1]Aydın Atatürk Devlet Hastanesi, Üroloji Kliniği, Aydın
[2]Aydın Adnan Menderes Üniversitesi, Üroloji Ana Bilim Dalı, Aydın
[3]Aydın Adnan Menderes Üniversitesi, Göğüs Cerrahisi Ana Bilim Dalı, Aydın

GİRİŞ: Renal abse; ateş, titreme, karın veya yan ağrısı, kilo kaybı ve halsizlik ile prezente olabilir. Drene edilmezse hayatı tehdit eden tabloya yol açabilir. Diyafragma rüptürü genellikle travma sonucu görülürken, spontan olması son derece nadirdir.

OLGU: Otozomal dominant polikistik böbrek hastalığı ve kronik böbrek yetmezliği nedeniyle nefroloji takibinde olan 42 yaşında kadın hastanın 2019 yılında çekilen renal sintigrafisinde sol böbreğin total renal fonksiyona katkısı %2 olarak görülmüş. Ara ara sol yan ağrısı da olan hastaya sol nefrektomi önerilmiş ancak hasta kabul etmemiş. Nisan 2022'de dış merkezden sırtta şişlik ve ciltten püy gelmesi nedeniyle yapılan görüntülemede renal ve sol akciğer alt lobta abse nedeniyle yönlendirilmiş. Üroloji, Göğüs Cerrahisi ve Radyolojinin birlikte değerlendirmesi sonucu BT ve MR'da sol böbrekte pyelonefrit ve renal abse, akciğerde sol alt lobda abse ve absenin kaudalinde diafragmada kalınlık artışı, medialde diafragma devamsızlığı gözlendi. Enfeksiyon odağının böbrek kaynaklığı olduğu, buradan cilde ve akciğere fistülize olarak sol akciğer alt lobu tamamen kaplayan abseye neden olduğu düşünüldü. Ocak 2022 dış merkez MR ile karşılaştırılınca sırttaki koleksiyon alanının cilde drene olarak azaldığı izlendi. Hastaya antibiyotik baskısı altında Nisan 2022'de Göğüs Cerrahisi bölümü ile birlikte torakoabdominal insizyon ile sol nefrektomi, sol akciğer alt lobektomi ve diyafragma rüptürü onarımı yapıldı. Tüp torakostomi ile birlikte batına 3 adet dren ve cilt altına 2 adet hemovac dren yerleştirildi. Operasyon sırasında abseden alınan kültürden esbl- Proteus mirabilis üremesi oldu. Operasyon sonrası CRP 299'dan 35'e kadar geriledi. 17 gün ertepenem alan hasta enfeksiyon hastalıkları önerileriyle sorunsuz taburcu edildi.

SONUÇ: Staz, taş, gebelik, nörojenik mesane, diabetes mellitus, polikistik böbrek hastalığı gibi anatomik ve fonksiyonel anomaliler ile ilişkili komplike üriner sistem enfeksiyonları, hastaları abse formasyonuna yatkın hale getirir. Çevre organları etkileyen enfekte böbrek ameliyatlarında genel cerrahi, göğüs cerrahisi, kalp damar cerrahisi gibi bölümler ile işbirliği halinde çalışılmalıdır.

Anahtar Kelimeler: renal abse, diyafragma rüptürü, piyelonefrit

Renal abscess causing diaphragmatic rupture and draining into the lung and skin: a rare case report

Ahmet Emre Yıldız[1], Gökhan Şahin[2], Gülseren Birgül Antepüzümü Sezgin[3], Salih Çokpınar[3], Arif Kol[2], Erhan Ateş[2]
[1]Aydin Ataturk State Hospital, Urology Clinic, Aydin
[2]Aydin Adnan Menderes University, Department of Urology, Aydin
[3]Aydin Adnan Menderes University, Department of Thorasic Surgery, Aydin

INTRODUCTION: Renal abscess; may present with fever, chills, abdominal or flank pain, weight loss, and malaise. If it is not drained, it can lead to a life-threatening picture. While diaphragmatic rupture is usually seen as a result of trauma, it is extremely rare to be spontaneous.

CASE: In the renal scintigraphy taken in 2019 of a 42-year-old female patient, who was under nephrology follow-up due to autosomal dominant polycystic kidney disease and chronic kidney failure, the contribution of the left kidney to the total renal function was seen as 2%. Left nephrectomy was recommended to the patient who also had occasional left flank pain, but the patient refused. In April 2022, she was referred for renal and left lung lower lobe abscess in the imaging performed due to swelling on the back and pus from the skin. As a result of the combined evaluation of Urology, Thoracic Surgery and Radiology, CT and MRI revealed pyelonephritis and renal abscess in the left kidney, abscess in the left lower lobe of the lung and increased diaphragmatic thickness, and diaphragmatic discontinuity in the medial. It was thought that the focus of infection was from the kidney, and it was fistulized to the skin and lung from here, causing an abscess that completely covered the lower lobe of the left lung. Compared to the MRI in January 2022, the collection area on the back was reduced as it drained into the skin. The patient underwent left nephrectomy, left lung lower lobectomy, and diaphragmatic rupture repair with thoracoabdominal incision in April 2022, together with the Department of Thoracic Surgery, under antibiotic pressure. With tube thoracostomy, 3 abdominal drains and 2 hemovac drains were placed under the skin. Esbl- Proteus mirabilis growth occurred from the culture taken from the abscess during the operation. After the operation, CRP decreased from 299 to 35. The patient, who took ertepenem for 17 days, was discharged without any problem with the recommendations of infectious diseases.

CONCLUSION: Complicated urinary tract infections associated with anatomical and functional anomalies such as stasis, stone, pregnancy, neurogenic bladder, diabetes mellitus, polycystic kidney disease predispose patients to abscess formation. In infected kidney surgeries affecting surrounding organs, it should be worked in cooperation with departments such as general surgery, thoracic surgery and cardiovascular surgery.

Keywords: renal abscess, diaphragmatic rupture, pyelonephritis

Resim 1 / Figure 1

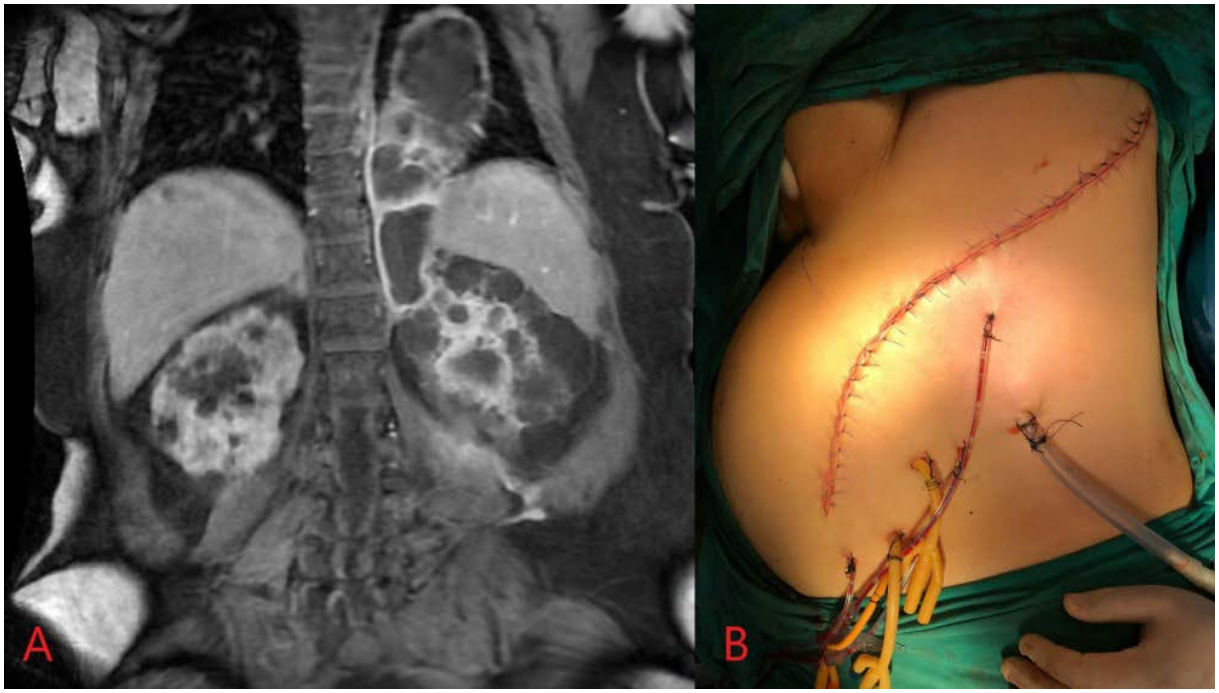

A-Hastanın preop çekilen MR görüntüsü. B-Torakoabdominal insizyonun postoperatif görünümü
A-Preoperative MR image of the patient. B-Postoperative view of thoracoabdominal incision

PP-53

Olgu Sunumu: Renal Kist Hidatik

Furkan Güldibi, Haider Nihad İzaddin Alalam, İbrahim Göksoy, Ömer Faruk Çavdar, Hakan Hakkı Taşkapu, Mehmet Giray Sönmez
Necmettin Erbakan Üniversitesi Meram Tıp Fakültesi Üroloji Bölümü

Kist hidatik, helmint hastalıkları içinde insan ve hayvan sağlığının tehdit eden ve önemini korumaya devam eden bir paraziter hastalıktır. Hastalığın etkeni Echinococcus granulosus'tur. Ülkemizdeki yaygınlığı ortalama 6,3/100.000 olarak saptanmıştır. En sık tutulan organ karaciğer olmakla beraber böbrek tutulumu yaklaşık %2 oranında bildirilmektedir.Böbrek tutulumu tek başına olabileceği gibi komşu yada diğer organlar ile birlikte de olabilir. Kliniğimize 2 aydır olan sol yan ağrısıyla başvuran bilinen kist hidatik tanılı kadın hasta 57 yaşında ve evlidir. Hastanın hayvancılık öyküsü olup, aynı zamanda kırsalda yaşamaktadır. 10 yıl önce dış merkeze dizüri şikâyetiyle başvurması sonucu insidental olarak tanı almıştır. Üriner sistemde yerleşen hidatik kistlerin spesifik bir bulgusu bulunmamaktadır.. Hastalığın klinik belirtileri kistin lokalizasyonu ve büyüklüğüne bağlı olup değişkenlik gösterbilmektedir. Kalsifiye kistler ömür boyu asemptomatik kalabilir. Bu hastamızda kist kalsifiye olmamasına karşın uzunca bir süre asemtomatik kalmıştır. Böbrek KH'nin özgül bir laboratuvar bulgusu bulunmamaktadır. IHA ve (ELISA) en hassas testler olsa da, ikisi de yalancı pozitif veya negatif sonuç verebilir. Serolojik testlerin pozitifliği tanıyı doğrularken negatifliği ekarte ettirmez. Dolayısı ile görüntüleme yöntemleri erken tanının sağlanmasında önem taşımaktadır. Ultrasonografik değerlendirmede hidatik kistleri morfolojilerine göre beş tipe ayırmışlardır. Tip-1: sıvı dolu kistler; tip-2: sıvı ile dolu, bölünmüş kistler; tip-3:septalı kistler; tip-4: heterojen eko özellikleri gösteren kistler ve tip-5: kalın ve kalsifiye duvarlı kistler. Ancak BT ve MR daha fazla bilgi sağlamakta ve komplike kistler ile renal hücreli karsinomun ayırıcı tanısında gerekli olmaktadır. Ayrıca böbrek dışı hastalık ve toplayıcı sistemle muhtemel ilişkisi hakkın-da da bilgi vermektedir. Hastaya o tarihte yapılan US görüntülemesinde sol böbreğinde kist hidatik lehine şüpheli bulgu saptanması üzerine hastaya, kist hidatiğe yönelik yapılan indirekt hemaglütinasyon (IHA) testinin pozitif sonuçlanmısıyla tanı koyulmuştur. Kistin böbrekteki yerleşimi ve dalak ile olan ilişkisini daha ayrıntılı olarak ortaya koymak için MR görüntülmesine başvurulmuş. Sol böbrek üst pol medial kesimde endofitik yerleşimli dalak ile ilişkisiz 54x42 mm boyutunda tip 4 kist saptanmış.Ayrıca karaciğer segment 4b düzeyinde 35x32 mm çapında ve segment 5 düzeyinde 44x38 mm boyutunda benzer natürde iki adet tip-4 kist hidatik ile uyumlu kitle lezyon saptanmıştır. Hasta tanı aldıktan sonra Albendazol tedavisi altında 1 yıl kadar yıl kadar takip edilmiş. Asemptomatik olan hasta sonrasında yıllık radyolojik takibe alınmıştır Hasta tarafımıza yaklaşık 2 ay önce başlayan giderek artan sol flank ağrıyla başvurmuştur. Tekrardan yapılan Dinamik MR görüntülemesinde kistin büyüklüğünde ve natüründe anlamlı bir değişiklik olmadığı saptanmıştır. Asemptomatik hastalar için izlem bir seçenek olsa da non-komplike semptomatik vakalarda cerrahi ilk seçenektir. Cerrahide ilk tercih edilmesi gereken yöntem böbrek koruyucu cerrahi olsa da, gerekli görülen durumlarda nefrektomi yapmaktan kaçınılmamalıdır. Hasta flank poziyonda iken transperitoneal yaklaşımla yapılan anterior subcostal kesi sonrası böbrek ekplore edilmiştir. Kistin böbrek hilusuyla ilişkisiz olduğu ve beraberinde çevre dokularla herhangi bir yapışıklık olmadığı saptandıktan sonra, hastaya vaskuler yapılar klemplenerek iskemili olarak parsiyel nefrektomi yapılmıştır. Vakada iskemi süresi 17 dakikadır. Kist wedge rezeksiyon ile patlatılmadan bütün halinde çıkarılmıştır. Hasta komplikasyonsuz olarak postop 4. günde taburcu edilmiştir. Takiplerinde herhangi bir patoloji gelişmemiştir.

Anahtar Kelimeler: Renal, Kist Hidatik, Echinococcus granulosus, Helmintik, Parsiyel Nefrektomi

Case Report: Renal Hydatid Cyst

Furkan Güldibi, Haider Nihad İzaddin Alalam, İbrahim Göksoy, Ömer Faruk Çavdar, Hakan Hakkı Taşkapu, Mehmet Giray Sönmez
Necmettin Erbakan University Meram School of Medicine Department of Urology

Hydatid cyst is a parasitic disease that threatens human and animal health among helminth diseases and continues to maintain its importance. The causative agent of the disease is Echinococcus granulosus. Its prevalence in our country was found to be 6.3/100.000 on average. Although the liver is the most frequently involved organ, kidney involvement is reported at a rate of approximately 2%. Kidney involvement may occur alone or in combination with neighboring or other organs. A female patient with a known diagnosis of hydatid cyst, who applied to our clinic with left flank pain for 2 months, is 57 years old and married. The patient has a history of livestock and also lives in the countryside. SHe was diagnosed incidentally as a result of applying to an external center with the complaint of dysuria 10 years ago. Hydatid cysts located in the urinary system do not have a specific finding.. The clinical manifestations of the disease depend on the location and size of the cyst and may vary. Calcified cysts may remain asymptomatic for life. In this patient, although the cyst did not calcify, it remained asymptomatic for a long time. There is no specific laboratory finding of renal CH. While IHA and (ELISA) are the most sensitive tests, both can give false positive or negative results. The positivity of serological tests does not rule out negativity while confirming the diagnosis.Therefore, imaging methods are important in providing early diagnosis. In ultrasonographic evaluation, they divided hydatid cysts into five types according to their morphology. Type-1: fluid-filled cysts; type-2: fluid-filled, split cysts; type-3: septal cysts; type-4: cysts with heterogeneous echo features and type-5: cysts with thick and calcified walls. However, CT and MRI provide more information and are necessary in the differential diagnosis of complicated cysts and renal cell carcinoma. It also gives information about non-renal disease and its possible relationship with the collecting system. The patient was diagnosed with a positive result from the indirect hemagglutination (IHA) test performed for hydatid cyst, after a suspicious finding in favor of hydatid cyst was detected in the US imaging performed at that time. MRI was used to reveal the location of the cyst in the kidney and its relationship with the spleen in more detail. In the upper pole medial part of the left kidney, an endophytic type 4 cyst of 54x42 mm, unrelated to the spleen, was detected. In addition, two mass lesions compatible with type-4 hydatid cysts of similar nature were detected, with a diameter of 35x32 mm at the liver segment 4b level and 44x38 mm in size at the segment 5 level. Anterior subcostal incision made with the transperitoneal approach while the patient was in the flank position. Partial nephrectomy was performed in the patient with ischemia by clamping the vascular structures. The ischemia time in the case is 17 minutes. The cyst was removed as a whole without being punctured by wedge resection. The patient was discharged on the 4th postoperative day without complications.

Keywords: Renal, Hydatid cyst, Echinococcus granulosus, Helminthic, Partial Nephrectomy

Kistin Makroskopik Görünümü / Macroscopic İmage of Cyst

PP-54

Amfizematöz pyelonefrit ve nefrektomi: olgu sunumu

Hakan Tekinaslan, Alper Keskin, Sacit Nuri Görgel, Serkan Özcan, Osman Köse, Yiğit Akın
İzmir Katip Çelebi Üniversitesi Atatürk Eğitim ve Araştırma Hastanesi

Amfizematöz pyelonefrit, gaz formasyonu oluşturan mikroorganizmalar tarafından meydana gelen, hayatı ciddi tehdit eden, perirenal dokuların ve renal parankimin süpüratif nekrotizan infeksiyonudur. Amfizematöz pyelonefritin kabul gören geleneksel tedavisi, parentaral antibiyotik tedavisi ile cerrahi drenaj ya da nefrektomidir. Paranteral tedaviye ve cerrahi drenaja rağmen bu ciddi enfeksiyonun devam etmesi üzerine nefrektomi uyguladığımız amfizematöz pyelonefritli aynı zamanda diabetes mellitusu olan 41 yaşında kadın hasta vaka olarak sunuldu.

Anahtar Kelimeler: Amfizematöz pyelonefrit, nefrektomi, diyabetus mellitus

Emphysematous pyelonephritis and nephrectomy: case report

Hakan Tekinaslan, Alper Keskin, Sacit Nuri Görgel, Serkan Özcan, Osman Köse, Yiğit Akın
Izmir Katip Celebi University Ataturk Training and Research Hospital

Emphysematous pyelonephritis is a life-threatening, suppurative necrotizing infection of the perirenal tissues and renal parenchyma caused by gas-forming microorganisms. The accepted traditional treatment of emphysematous pyelonephritis is surgical drainage or nephrectomy with parenteral antibiotic therapy. We presented a case of a 41-year-old female patient with emphysematous pyelonephritis and diabetes mellitus, who underwent nephrectomy due to the persistence of this serious infection despite parenteral treatment and surgical drainage.

Keywords: Emphysematous pyelonephritis, nephrectomy, diabetes mellitus

AMFİZEMATÖZ PYELONEFRİT VE PATOLOJİ SPESMENİ

Emphysematous Pyelonephritis and Pathology Specimen

AMFİZEMATÖZ PYELONEFRİTİN TOMOGRAFİDE GÖRÜNÜMÜ VE PATOLOJİ SPESMENİ
TOMOGRAPHY APPEARANCE OF EMPHYSEMATUS PYELONEPHRITIS AND PATHOLOGY SPECİMEN

PP-55

Preoperatif üreteral stentleme retrograd intrarenal cerrahi sonuçlarını etkiler mi?

Tanju Keten, Koray Tatlıcı, Özer Güzel
Sağlık Bilimleri Üniversitesi, Ankara Bilkent Şehir Hastanesi, Üroloji Ana Bilim Dalı, Ankara

GİRİŞ: Retrograd intrarenal cerrahi (RİRC) operasyonlarında kullanılan teknik ekipmanlardaki teknolojik gelişmelere paralel olarak RİRC uygulamalarının sayısı da her geçen gün artmaktadır. RİRC operasyonlarının başarısını etkileyen birçok faktör tanımlanmıştır (vücut kitle indeksi, taş boyutu, taş lokalizasyonu, infundibulopelvik açı vb.). Bu çalışmada RİRC operasyonlarından önce üretere double-j (dj) stent yerleştirilmesinin operasyon başarısını ve komplikasyon oranlarını etkileyip etkilemediğinin belirlenmesi amaçlanmıştır.

GEREÇ ve YÖNTEMLER: Çalışmaya Ocak 2020-Kasım 2021 tarihleri arasında kliniğimizde böbrek taşı nedeni ile RİRC işlemi uygulanmış olan 195 hasta dahil edildi. Hastalar preoperatif dönemde dj stent uygulanmamış olanlar (Grup 1, n=149) ve dj stent uygulanmış olanlar (Grup 2, n=46) olmak üzere 2 gruba ayrıldı. Ardından gruplar; yaş, taş boyutu, taş lokalizasyonu, operasyon süresi, perioperatif ve erken postoperatif komplikasyonlar ile operasyon sonrası 1. ayda çekilen taş protokollü abdomen bilgisayarlı tomografi (BT) görüntülerinde rezidü taş saptanma oranları açısından karşılaştırıldı.

BULGULAR: Yaş ortalamaları açısından gruplar arasında anlamlı fark izlenmedi (p=0.683). Ortalama taş boyutu Grup 1 ve Grup 2 için sırasıyla 16±7.15 mm ve 16±8.01 mm olup gruplar arasında fark saptanmadı (p=0.416). Taş lokalizasyonları ve operasyon süreleri açısından gruplar arasında fark yoktu. Clavien-Dindo derecelendirme sistemine göre Grup 1'de 8 (%5.4) hastada (7 hastada 1. derece ve 1 hastada 2. derece), Grup 2'de ise 3 (%6.5) hastada 1. derece komplikasyon gelişti. Komplikasyon oranları açısından gruplar arasında fark yoktu (p=0.723). Postoperatif 1. ayda çekilen taş protokollü abdomen BT'de rezidü taş saptanmayan hastalar değerlendirildiğinde; taşsızlık oranları Grup 1 ve Grup 2 için sırasıyla %68.5 ve %80.4 olarak saptanmış olup gruplar arasındaki fark istatistiksel olarak anlamlı değildi (p=0.138).

SONUÇ: RİRC operasyonlarından önce dj stent uygulanmasının operasyon süresi, komplikasyon oranları ve postoperatif taşsızlık oranları üzerine anlamlı bir etkisi yoktur.

Anahtar Kelimeler: Double-j (DJ) kateter, retrograde intrarenal cerrahi (RİRC), taşsızlık oranı

Does preoperative ureteral stenting affect retrograde intrarenal surgery outcomes?

Tanju Keten, Koray Tatlıcı, Özer Güzel
Department of Urology, University of Health Sciences, Ankara Bilkent City Hospital, Ankara

INTRODUCTİON: In parallel with the technological developments in the technical equipment used in retrograde intrarenal surgery (RIRS) operations, the number of RIRS applications is increasing day by day. Many factors have been defined that affect the success of RIRS operations (body mass index, stone size, stone localization, infundibulopelvic angle, etc.). In this study, it was aimed to determine whether double-j (dj) stent placement in the ureter before RIRS operations affects the success of the operation and complication rates.

MATERIALS-METHODS: 195 patients who underwent RIRS due to kidney stones in our clinic between January 2020 and November 2021 were included in the study. The patients were divided into 2 groups as those who did not have dj stent applied in the preoperative period (Group 1, n=149) and those who had dj stent applied (Group 2, n=46). Then the groups; age, stone size, stone localization, duration of operation, perioperative and early postoperative complications, and residual stone detection rates in abdominal computed tomography (CT) with stone protocol taken 1 month after the operation were compared.

RESULTS: There was no significant difference between the groups in terms of mean age (p=0.683). The mean stone size was 16±7.15 mm and 16±8.01 mm for Group 1 and Group 2, respectively, and no difference was found between the groups (p=0.416). There was no difference between the groups in terms of stone localization and operation time. According to the Clavien-Dindo grading system, grade 1 complications developed in 8 (5.4%) patients in Group 1 (1st grade in 7 patients and 2nd grade in 1 patient), and in 3 (6.5%) patients in Group 2. There was no difference between the groups in terms of complication rates (p=0.723). When the patients who were not found to have any residual stones in the abdominal CT with stone protocol taken at the postoperative 1st month were evaluated; stone-free rates were found to be 68.5% and 80.4% for Group 1 and Group 2, respectively, and the difference between the groups was not statistically significant (p=0.138).

CONCLUSION: Dj stenting before RIRS operations has no significant effect on operation time, complication rates and postoperative stone-free rates.

Keywords: Double-j (DJ) catheter, retrograde intrarenal surgery (RIRS), stone-free rate

Tablo

	Grup 1 (n=149)	Grup 2 (n=46)	p
Yaş (yıl)	58±14.3 (21-82)	58±14.85 (21-78)	0.683
Taş boyutu (mm)	16±7.15 (6-50)	16±8.01 (7-50)	0.416
Taş lokalizasyonu (n,%) Üst kaliks Orta kaliks Alt kaliks Pelvis	4 (%2.7) 31 (%20.8) 43 (%28.9) 71 (%47.7)	1 (%2.2) 11 (%23.9) 18 (%39.1) 16 (%34.8)	0.451
Operasyon süresi (dk)	60±20.97 (20-135)	69.5±23.94 (35-150)	0.055
Komplikasyon (n,%) Clavien-Dindo Derece 1 Clavien-Dindo Derece 2	8 (%5.4) 7 (%4.7) 1 (%1.3)	3 (%6.5) 3 (%6.5) 0	0.723
Taşsızlık oranı (n,%)	102 (%68.5)	37 (%80.4)	0.138

Tablo: Grup 1 ve Grup 2 'ye ait preoperatif ve postoperatif veriler

Table

	Group 1 (n=149)	Group 2 (n=46)	p
Age (year)	58±14.3 (21-82)	58±14.85 (21-78)	0.683
Stone size (mm)	16±7.15 (6-50)	16±8.01 (7-50)	0.416
Stone localization (n,%) Upper calyx Middle calyx Lower calyx Pelvis	4 (%2.7) 31 (%20.8) 43 (%28.9) 71 (%47.7)	1 (%2.2) 11 (%23.9) 18 (%39.1) 16 (%34.8)	0.451
Operation time (min)	60±20.97 (20-135)	69.5±23.94 (35-150)	0.055
Complication (n,%) Clavien-Dindo Grade 1 Clavien-Dindo Grade 2	8 (%5.4) 7 (%4.7) 1 (%1.3)	3 (%6.5) 3 (%6.5) 0	0.723
Stone-free rate (n,%)	102 (%68.5)	37 (%80.4)	0.138

Table: Preoperative and postoperative data of Group 1 and Group 2

PP-56

Renal pelviste nadir görülen bir yabancı cisim: taşlaşmış metal klip

İbrahim Sibal, Fatih Bıçaklıoğlu, Fatih Yıldırım, Hamit Zafer Aksoy, Mehmet Akif Ramazanoglu, Hasan Riza Aydın
SBÜ Trabzon Tıp Fakültesi, Üroloji Ana Bilim Dalı, Trabzon

ÖZET: Ürolojik açık ve laparoskopik cerrahide klipler (polimer veya metalik) kanama kontrolü ve sütür stabilizasyonu gibi nedenlerle kullanılmaktadır. Klip migrasyonu üroloji literatüründe daha çok radikal prostatektomi, parsiyel nefrektomi, piyeloplasti ve piyelolitotomi sonrası bildirilmiştir ve bu vakalarda klipler mesane, üreter ve renal pelvise migrate olmuştur. Bu vakada açık piyeloplasti operasyonundan 10 yıl sonra renal pelviste taşlaşmış ve amfizematöz piyelonefrite sebep olmuş metalik klipten bahsedilecektir.

GİRİŞ: Özellikle çocukluk çağında daha sık görülen üreteropelvik bileşke darlığında altın standart tedavi açık, laparoskopik veya robot yardımlı laparoskopik yöntemlerle piyeloplasti ameliyatıdır. Özellikle laparoskopik ve robot yardımlı laparoskopik cerrahi prosedürlerde absorbe olmayan klipler (polimer veya metalik) çoğunlukla kanama kontrolü ve sütür stabilizasyonunda kullanılarak hem operasyon süresini kısaltabilmekte hem daha konforlu çalışma olanağı sunabilmektedir. Her ne kadar cerrahın işini kolaylaştırsa da cerrahiden uzun yıllar sonra bile bu klipler başka bir yere migrate olabilirler (1, 2, 4). Ancak literatürde daha çok polimer klipler özellikle en sık radikal prostatektomi sonrası üretrovezikal anastomoz hattına yakın ise mesaneye ve 2. sıklıkla parsiyel nefrektomi sonrası renal pelvis, kaliksler ve ya üretere migrate olmuştur(3). Piyeloplasti sonrası metal klip migrasyonu ise nadir olarak bildirilmektedir(8).

VAKA: 25 yaşında kadın hasta 10 gündür devam eden ve artan sağ yan ağrısı nedeniyle acil serviste değerlendirildi. Bilinen ek hastalığı olmayan hastanın hikayesinden sık üriner enfeksiyon geçirdiği ve 10 yıl önce sağ açık piyeloplasti ameliyatı olduğu öğrenildi. Fizik muayenesinde sağ kostovertebral açı hassasiyeti olan hastanın, böbrek fonksiyon testleri (üre ve kreatinin) normal, tam idrar tahlilinde ise 28 lökosit, 17 eritrosit, nitrit pozitifliği bulunmaktaydı. Hastanın Bilgisayarlı tomografisinde (BT) sağ böbrekte grade 2 hidronefroz, böbrek taşları, renal pelviste hava-sıvı seviyelenmeleri, parankim içerisinde hava dansitesi ve sağ üreter komşuluğunda operasyona sekonder olabilecek metalik dansiteler mevcuttu. Direkt üriner sistem grafisinde ise BT'deki taşlar ile uyumlu opasiteler ve çok sayıda metalik klip ile uyumlu görünüm izlendi.

Hastaya böbrek pelvisi ve parankimi içerisindeki hava görünümleri ve üriner enfeksiyon bulguları olması nedeniyle amfizematöz piyelonefrit ön tanısı ile acil sağ üreteral stent (Double-J) takıldı. Uygun antibiyotik tedavisi enfeksiyon hastalıklarının da görüşü alınarak verildi. Hastaya üriner enfeksiyon tedavisi sonrası elektif sağ supin mini perkütan nefrolitotomi ameliyatı planlandı.

Ameliyat sırasında taşlara laser litotripsi uygulandı, metalik klip taşın içerisinde gözlendi ve vacuum cleaner effect yardımıyla dışarı alındı. Post op 2. gün nefrostomisi çekilen hasta post op 3. gün direkt üriner sistem grafisinde tam taşsızlık sağlandığı düşünülerek taburcu edildi. Tedavi sonrası takiplerinde üriner enfeksiyon gelişmedi.

TARTIŞMA: Hastalardan hikaye alınırken geçirilmiş cerrahiler mutlaka sorgulanmalıdır. Migrate olan klipler sık üriner sistem enfeksiyon nedeni olabilir ve migrate oldukları bölgede taşlaşarak böbrek, üreter, mesane taşı gibi klinik prezentasyonlar ile başvurabilirler(5,6,7). Migrate olan yabanci cisim nidus oluşturarak taş oluşumuna zemin hazırlamaktadır. Özellikle geçirilmiş cerrahi hikayesi olan hastalarda sık üriner sistem enfeksiyonu veya üriner sistem taşı mevcut ise klip migrasyonu olabileceği akılda tutulmalıdır. Polimer veya metalik klipler geniş bir kullanım sahasına sahip olsa da gereksiz kullanımından ve özellikle rekonstrüktif işlemlerde (üretrovezikal anostomoz, piyeloplasti, renorafı gibi) onarım hattına yakın kullanımından gelişebilecek komplikasyonlar düşünülerek mümkün olduğunca kaçınılmalıdır.

Anahtar Kelimeler: Böbrek taşı, Metalik klip, Migrasyon

A rare foreign body in the renal pelvis: stone formation from metal clip

İbrahim Sibal, Fatih Bıçaklıoğlu, Fatih Yıldırım, Hamit Zafer Aksoy, Mehmet Akif Ramazanoglu, Hasan Riza Aydın
University of Health Sciences Trabzon Faculty of Medicine, Department of Urology, Trabzon, Turkey

SUMMARY: In urologic open and laparoscopic surgery, clips (polymer or metallic) are used for reasons such as bleeding control and suture stabilization. Clip migration has been reported in the urology literature mostly after radical prostatectomy, partial nephrectomy, pyeloplasty and pyelolithotomy, and in these cases the clips were migrated to the bladder, ureter, and renal pelvis. In this case,10 years after the open pyeloplasty operation, the metallic clip that was petrified in the renal pelvis and caused emphysematous pyelonephritis will be mentioned.

INTRODUCTION: The gold standard treatment for ureteropelvic junction stenosis, which is more common especially in childhood, is pyeloplasty with open, laparoscopic, or robot-assisted laparoscopic methods. Especially in laparoscopic /robot-assisted laparoscopic surgical procedures, non-absorbed clips are mostly used in bleeding control and suture stabilization, which can both shorten the operation time and offer more comfortable work. These clips can be migrated elsewhere even many years after surgery.

CASE: A 25-year-old female patient was evaluated in the emergency department due to 10 days of increasing right side pain. It was learned from the history of the patient who did not have additional diseases that he had a urinary infection and had a right open pyeloplasty surgery 10 years ago. On physical examination, the patient had right costovertebral angle tenderness. Renal function tests were normal, and 28 leukocytes, 17 erythrocytes, and nitrite were positive in the complete urinalysis. Computer tomography of the patient revealed grade 2 hydronephrosis in the kidney of the network, kidney stones, air-fluid levels in the renal pelvis, air density in the parenchyma and metallic densities adjacent to the right ureter that may be secondary to the operation. The patient underwent an emergency right ureteral stent with a preliminary diagnosis of emphysematous pyelonephritis due to air views in the inner lining of the renal pelvis and parenchyma and signs of urinary infection. After the treatment of urinary infection, elective right supine mini percutaneous nephrolithotomy surgery was planned. During the operation, laser lithotripsy was applied, the metallic clip was observed in the stone and taken out with the help of vacuum cleaner effect. Post op 2. The patient who underwent nephrostomy was discharged on post op 3rd g direct urinary tract radiograph, considering complete stone lessness. Urinary infection did not develop in post-treatment follow-up.

CONCLUSİONS: Surgeries performed while taking a history from patients should be questioned. Migrated clips may be a common cause of urinary tract infection and may be petrified in the area where they are migrated and present with clinical presentations such as kidney, ureter, bladder stones. The migrating foreign body prepares the ground for stone formation by forming nidus. It should be kept in mind that if there is frequent urinary tract infection or urinary system stone in patients with a history of surgery, clip migration may occur. Although polymer or metallic clips have a wide range of uses, their unnecessary use and especially their use in reconstructive procedures should be avoided as much as possible considering the complications that may develop close to the repair line

Keywords: Kidney stone, Metallic clip, Migration

Resim 1/ Picture 1

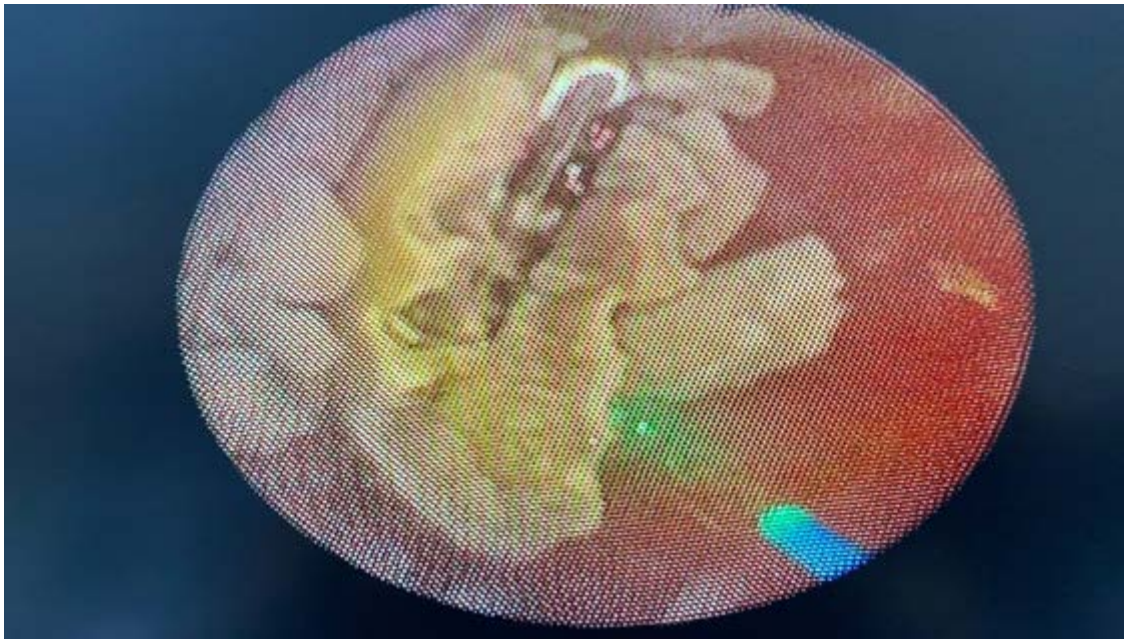

Litotripsi sırasında izlenen taşlaşmış klip
Stone shaped clip viewed during lithotripsy

PP-57

Supin perkütan nefrolitotomi deneyimlerimiz: İlk elli hasta sonuçlarımız

Rahmi Aslan, Recep Eryılmaz
van yüzüncü yıl üniversitesi üroloji A.D

AMAÇ: Bu çalışmada kliniğimizde supin perkütan nefrolitotomi (PNL) uygulanan ilk 50 hastanın operasyonu sonuçlarının sunulması amaçlandı.

MATERYAL-METOD: Kliniğimizde Ocak 2019 – Aralık 2022 tarihleri arasında supin-PNL yapılan 50 hasta çalışmaya dahil edildi. Bu hastalar prone PNL konusunda deneyimli tek uzman hekim tarafından uygulanan ilk 50 supin PNL vakasını içermekteydi. Hastaların demografik özellikleri, operasyon öncesi ve operasyon sonrası bulguları, komplikasyonlar, operasyon başarıları kayıt edildi.. Operasyon başarısı işlemden bir ay sonra kontrastsız tüm batın bilgisayarlı tomografi ile değerlendirildi. Tam taşsızlık veya 3 mm den küçük taşı olan hastalar başarılı kabul edildi. Komplikasyonlar Clavian-Dindo sınıflamasına göre değerlendirildi. Böbrek anomalisi olan hastalar, 18 yaşından küçük hastalar, işlem öncesi stent ya da nefrostomisi olan hastalar çalışma dışı bırakıldı.

BULGULAR: Hastaların yaş ortalaması 41.7±2.6 idi. Hastaların %56'si erkek %44'ü kadın hastalardan oluşmaktaydı. Hastaların % 26'sında geçirilmiş böbrek taşı operasyonu öyküsü mevcuttu ve böbrek taşı ortalaması 22.3±7.6 olarak hesaplandı (Tablo 1). Ortalama operasyon süresinin 82.0±20.3 iken ortalama floroskopi süresinin 1.8±1.1 olduğu görüldü. Hastane yatış süresi ortalaması 55.9±19.3 saat idi. Taşsızlık oranı %84 olarak hesaplandı. Clavian-Dindo sınıflamasına göre hastaların %18'inde komplikasyon gelişti ve komplikasyonların %16'sı minör komplikasyon iken %2'ü majör komplikasyon olduğu görüldü (Tablo 2).

SONUÇ: Böbrek taşı tedavisinde supin PNL etkili ve güvenilir ve bir yöntemdir. Özellikle klasik (prone) PNL konusunda deneyimli kliniklerde uygulanan supın PNL'nin ilk vakalarında bile oldukça başarılı sonuçlar alınmaktadır

Anahtar Kelimeler: böbrek taşı, perkütan nefrolitotomi, supin PNL

Supine percutaneous nephrolithotomy: Our first fifty patient results

Rahmi Aslan, Recep Eryılmaz
Van Yüzüncü Yıl University, Faculty of Medicine, Urology Clinic, Van

OBJECTIVE: In this study, it was aimed to present the operation results of the first 50 patients who underwent supine percutaneous nephrolithotomy (PNL) in our clinic.

MATERIAL-METHODS: Fifty patients who underwent supine-PNL in our clinic between January 2019 and December 2022 were included in the study. Supine PNL was performed on all patients included in the study by a single surgeon experienced in prone PNL surgery. Demographic characteristics of the patients, preoperative and postoperative findings, complications, and operative success were recorded. The success of the operation was evaluated by computed tomography of the entire abdomen without contrast, one month after the procedure. Patients with complete stone-free or smaller than 3 mm stones were considered successful. Complications were evaluated according to the Clavian-Dindo classification. Patients with kidney anomalies, patients younger than 18 years of age, patients with pre-procedural stent or nephrostomy were excluded from the study.

RESULTS: The mean age of the patients was 41.7±2.6. 56% of the patients were male and 44% were female. A history of previous kidney stone operation was present in 26% of the patients, and the mean kidney stone was calculated as 22.3±7.6 (Table 1). While the mean operation time was 82.0±20.3, the mean fluoroscopy time was 1.8±1.1. The mean hospital stay was 55.9±19.3 hours. The stone-free rate was calculated as 84%. Complications developed in 18% of the patients according to the Clavian-Dindo classification, and 16% of the complications were minor complications, while 2% were major complications (Table 2).

CONCLUSION: Supine PNL is an effective and safe method in the treatment of kidney stones. Very successful results are obtained even in the first cases of supine PNL applied in clinics experienced in classical (prone) PNL.

Keywords: kidney stone, percutaneous nephrolithotomy, supine PNL

TABLO 1 VE TABLO 2 / TABLE 1 AND TABLE 2

TABLO 1 Hastaların preoperatif demografik ve klinik verileri

	n:50
Yaş, (yıl)	41±2.6
Cinsiyet ,*n* *Kadın* *Erkek*	 22 (%44) 28 (%56)
BMI, (kg/m^2)	25.5±6.8
Geçirlmiş taş cerrahi öyküsü, *n*	13 (%26)
Taşın yeri, *n* Pelvis Üstpol Alt pol Multıpıl kalıks	 18 (%36) 8 (%16) 12 (%24) 12 (%24)
Taş boyutu (mm)	22.3±7.6
Pelvikaliksiyel dilatasyon varlığı , *n*	36 (%72)

Tablo 2 Hastaların perioperatif ve postoperatif verileri

	n:50
Sağ böbrek Sol böbrek	26 (%52) 24 (%48)
Ameliyat süresi, (dakika)	82.0±20.3
Skopi süresi, (dakika)	1.8±1.1
Giriş yeri *Alt kaliks* *Orta kaliks* *Üst kaliks* *Çoklu giriş*	 32(%64) 10 (%20) 5 (%10) 3 (%6)
Double j üretral katater ihtiyacı, n	12 (%24)
Yatiş süresi (saat)	55.9±19.3
Başarı	42 (%84)
Komplikasyonlar Clavian-Dindo 1 Clavian-Dindo 2 Clavian-Dindo 3b	9 (%18) 5 (%10) 3 (%6) 1 (%2)

PP-58

Bypass cerrahisi geçirmiş hastalarda böbrek taşı tedavisi için uygulanan fleksibl üreterorensokopinin etkinliği ve güvenilirliği

Eyüp Murat Kanber[1], Faruk Özgör[2]
[1]Özel Klinik, Üroloji Kliniği, İstanbul
[2]Sağlık Bilimler Üniversitesi, Haseki Eğitim ve Araştırma Hastanesi, Üroloji Kliniği, İstanbul

AMAÇ: Böbrek taşı ve üreter taşı cerrahisinde kullanılan fleksibl üreterorenoskopi (f-URS) minimal invaziv bir yöntemdir. Bu nedenle komorbiditesi yüksek hastalarda güvenle kullanılabilmektedir. Bu çalışmada bypass öyküsü olan hastalarda f-URS cerrahisinin etkinliğini ve güvenilirliğini değerlendirmeyi amaçladık.

METOD: Ocak 2020 Aralık 2022 tarihleri arasında üçüncü basamak sağlık kuruluşunda böbrek taşı nedeniyle f-URS uygulanan hastalar çalışmaya dahil edildi. Çalışmaya geçirilmiş bypass öyküsü olan 44 hasta ve olmayan 128 hasta dahil edildi. Tüm ameliyatlar f-URS konusunda deneyimli aynı ekip tarafından gerçekliştirildi. Tüm operasyonlar genel anestezi altında floroskopi ile ve üreteral akses kılıf kullanılarak gerçekleştirildi. Hastaların ameliyat öncesi demografik verileri, ameliyat sonrası başarı ve komplikasyon durumları kaydedildi. Başarı değerlendirmesi operasyon sonrası 1. ayda çekilen tüm batın kontrastsız bilgisayarlı tomografi ile değerlendirlidi. Tam taşsızlık sağlanan hastalar başarılı olarak kabul edildi. 18 yaş altı hastalar, böbrek anomalisi olanlar, aktif idrar yolu enfeksiyonu olanlar ve işlem öncesi JJ kateteri olan hastalar çalışma dışı bırakıldı.

BULGULAR: Hasta yaşı, cinsiyet, vücut kitle indeksi açısından gruplar arasında fark yoktu ($p>0.05$). Taş boyutları ortalaması ve taş lokalizasyonları gruplar arasında benzer saptandı ($p>0.05$). Ortalama ASA skorları bypass olan hastalar grubunda istatistiksel anlamlı olarak yüksekti ($p=0.001$). Operasyon süreleri ve floroskopi süreleri açısından gruplar arasında fark saptanmadı ($p>0.05$). Hastane yatış süresi bypass olan grupta ortalama 34.2 saat iken bypass olmayan grupta ise 21.2 saat idi ($p=0.001$). Taşsızlık oranı bypass olan ve olmayan grupta benzer saptandı (%77.3 vs %78.9, $p=0.465$). Clavien dindo sınıflamasına göre minor ve major komplikasyonlar açısından gruplar arasında fark saptanmadı ($p>0.05$).

SONUÇ: F-URS böbrek taşı tedavisinde etkin ve güvenilir bir yöntemdir. Bypass öyküsü olan hastalarda da benzer güvenlik ve başarı oranları ile uygulanabilmektedir. Bu hastalarda hastane yatış süresinin uzayabileceği unutulmamalıdır.

Anahtar Kelimeler: Böbrek taşı, Bypass, fleksibl üreterorenoskopi, koroner arter hastalığı

The efficacy and safety of flexible ureterorenscopy for the treatment of kidney stones in patients who have undergone bypass surgery

Eyüp Murat Kanber[1], Faruk Özgör[2]
[1]Department of Cardiovascular Surgery, Private Hospital, Istanbul, Turkey
[2]Department of Urology, Health Science Univesity, Haseki Training and Resaerach Hospital, Istanbul, Turkey

PURPOSE: Flexible ureterorenoscopy (f-URS) is a minimally invasive method used in kidney and ureteral stone surgery. Therefore, it can be used safely in patients with high comorbidities. In this study, we aimed to evaluate the efficacy and safety of f-URS surgery in patients with a history of bypass.

METHODS: Patients who underwent f-URS due to kidney stones in a tertiary healthcare institution between January 2020 and December 2022 were included in the study. Forty-four patients with a history of bypass and 128 without a history of bypass were included in the study. All surgeries were performed by the same team experienced in f-URS. All operations were performed under general anesthesia with fluoroscopy and using a ureteral accessory sheath. Preoperative demographic data, postoperative success and complication status of the patients were recorded. Success evaluation was evaluated with non-contrast computed tomography of the entire abdomen taken at the 1st month after the operation. Patients who were completely stone-free were considered successful. Patients under the age of 18, those with kidney anomalies, active urinary tract infections, and patients with a JJ catheter before the procedure were excluded from the study.

RESULTS: There was no difference between the groups in terms of patient age, gender, and body mass index ($p>0.05$). Mean stone sizes and stone localizations were found to be similar between the groups ($p>0.05$). Mean ASA scores were statistically significantly higher in the bypass group ($p=0.001$). There was no difference between the groups in terms of operation times and fluoroscopy times ($p>0.05$). The mean hospital stay was 34.2 hours in the bypass group and 21.2 hours in the non-bypass group ($p=0.001$). The stone-free rate was similar in the group with and without bypass (77.3% vs. 78.9%, $p=0.465$). There was no difference between the groups in terms of minor and major complications according to the Clavien dindo classification ($p>0.05$).

CONCLUSION: F-URS is an effective and safe method in the treatment of kidney stones. It can be applied with similar safety and success rates in patients with a history of bypass. It should be noted that the length of hospital stay may be prolonged in these patients.

Keywords: Kidney stone, Bypass, flexible ureterorenoscopy, coronary artery disease

PP-59

Kliniğimizdeki Perkütan Nefrolitotomi Ameliyatlarının Pozisyonlar Açısından Karşılaştırılması

İbrahim Topçu, Murat Yılmaz, Faruk Keskin, Ahmet Çamtosun, Fatih Oğuz
İnönü Üniversitesi, Üroloji Anabilim Dalı, Malatya

GİRİŞ: Perkütan nefrolitotomi (PNL) ameliyatı ilk olarak 1976 yılında prone pozisyonunda, 1987 yılında ise supin pozisyonunda tanımlanmıştır. Pron pozisyon daha fazla kabul görmüş olsa da son yıllarda supin pozisyon kullanımı artmaya başlamış ve prone PNL ile efektivite ve komplikasyonlar açısından araştırmalar devam etmektedir. Kliniğimizde 1998 yılından itibaren prone pozisyonunda (p-PNL) 5000 e yakın operasyon gerçekleştirildi, supin PNL operasyonlarına ise Ekim 2021 yılında başlandı. S-PNL operasyonları Galdakao modifiye supin Valdivia pozisyonunda yapılmaktadır. Bu çalışmada yaptığımız supin PNL ameliyatlarının sonuçlarını aynı dönemde yapılan pron PNL ameliyat sonuçları ile karşılaştırıp sunduk.

MATERYAL-METOD: Ekim 2021-Aralık 2022 tarihleri arasında kliniğimizde yapılan PNL operasyonlarının verilerini retrospektif olarak taradık. Çalışmaya dahil olan hastalar supin ve pron PNL olarak iki gruba ayrıldı. Preoperatif demografik özellikleri, taş boyutu ve guy skorları, ameliyat teknikleri, süresi, tüp yerleştirilme durumları ve postoperatif komplikasyonları karşılaştırıldı.

BULGULAR: Çalışmaya 157 hasta dahil oldu. P-PNL grubunda 79 hasta, s-PNL grubunda 78 hasta mevcuttu. S-PNL grubundaki 10 hastaya E-CIRS yapıldı. Hastaların yaş ortalamarı p-PNL grubunda 40,48 (2-75) ve s-PNL gurubunda 48,69 (16-90) idi. Cinsiyet dağılımları, ASA skorları ve operasyon yapılan taraf benzerdi. Mini/Standart PNL yapılan hasta sayıları p-PNL ve s-PNL için sırası ile 11/68 ve 65/13 idi (p<0,001). Daha önceden PNL veya nefrolitotomi ameliyatı geçiren hasta sayıları da sırası ile 29/5 ve 22/7 idi. Taş özelliklerine göre s-PNL grubunda taş yüzey alanı ve Guy taş skoru daha düşük (p<0,001) tespit edilirken HU indeksi açısından fark izlenmedi. S-PNL grubunda tubeless ve total tubeless oranı anlamlı olarak daha yüksekti (p<0,001). Hastaların taşsızlık oranları sırası ile % 81 ve %86 olarak hesaplandı. Postoperatif hb düşüşü, wbc ve plt değişimi ve kreatinin değişimi açısından da anlamlı farklılık izlenmedi. Yine aynı şekilde s-pnl grubunda operasyon süresi ve hospitalizasyon süresi anlamlı olarak daha düşüktü (p<0,05). Postoperatif komplikasyonlara baktığımızda anlamlı farklılık izlenmedi (p:0,055). S-PNL grubunda bir hastada pelvis yaralanması nedeni ile açığa geçildi, 3 hastada ateş yüksekliği izlendi ve bir hasta da postoperatif sepsis nedeni ile kaybedildi. Ayrıca iki hastada pozisyona bağlı kontrlateral tarafta düşük ayak izlendi. P-PNL grubunda ise bir hastada pelvis yaralanması nedeni ile dj stent takılarak operasyon sonlandırıldı, bir hastaya kanama nedeni ile kan transfüzyonu yapıldı ve 3 hastada ateş yüksekliği izlendi.

SONUÇ: PNL operasyonu deneyimli üroloji kliniklerinde sıklıkla yapılan bir operasyondur. Yaygın uygulanma şekli pron pozisyonunda olmasına rağmen supin pozisyonda yapılan operasyonlarda hem posizyon değişiminin olmamasına bağlı olarak operasyon süresinin kısa olması, solunum ve dolaşım problemleri ile barsak yaralanma oranlarının daha az olması ve eş zamanlı girişime izin vermesi nedeni ile popüler olmaktadır. Ancak literatüre bakıldığında p-PNL operasyonlarında rezidü taş miktarının daha az olduğu ve bunun hareket alanının daha geniş olmasından kaynaklandığı söylenmektedir. Çalışmamızda da rezidü taş ve komplikasyon açısından anlamlı farklılık izlenmedi, operasyon süresi ve hospitalizasyon süreleri s-PNL grubunda daha kısa olarak izlendi. Özellikle komplikasyon oranlarının karşılaştırılmasının anlamlı olabilmesi için daha yüksek seride karşılaştırmaya ihtiyaç duyulmaktadır.

Anahtar Kelimeler: perkütan nefrolitotomi, supin pozisyon, prone pozisyon

Comparison of Percutaneous Nephrolithotomy Surgery in Our Clinic in Terms of Positions

İbrahim Topçu, Murat Yılmaz, Faruk Keskin, Ahmet Çamtosun, Fatih Oğuz
Department of Urology, İnonu University, Malatya, Turkey

INTRODUCTION: Percutaneous nephrolithotomy (PNL) surgery was first described in the prone position in 1976 and in the supine position in 1987. Although the prone position has been more accepted, the use of the supine position has started to increase in recent years and studies continues in terms of effectiveness and complications with prone PNL. Nearly 5000 operations have been performed in the prone position (p-PNL) in our clinic since 1998, and supine PNL operations were started in October 2021. S-PNL operations are performed in the Galdakao modified supine Valdivia position. In this study, we compared the results of the supine PNL surgeries we performed with the results of the prone PNL surgeries performed in the same period.

MATERIAL-METHODS: We retrospectively reviewed the data of PNL operations performed in our clinic between October 2021 and December 2022 and the patients were divided into two groups as supine and prone. RESULTS: 157 patients were included in the study; 79 patients in the P-PNL group and 78 patients in the s-PNL group. E-CIRS was performed on 10 patients in the S-PNL group. The mean age of the patients was 40.48 (2-75) in the p-PNL group and 48.69 (16-90) in the s-PNL group. Gender distributions, ASA scores and the operated side were similar. The number of patients who underwent Mini/Standard PNL was 11/68 and 65/13 for p-PNL and s-PNL, respectively ($p<0.001$). The number of patients who had undergone previous PNL or nephrolithotomy was 29/5 and 22/7, respectively. According to stone characteristics, stone surface area and Guy stone score were found to be lower ($p<0.001$) in the s-PNL group, but no difference was observed in terms of HU index. Tubeless and total tubeless rates were significantly higher in the S-PNL group ($p<0.001$). Stone-free rates of the patients were calculated as 81% and 86%, respectively. Likewise, the operation time and hospitalization time were significantly lower in the s-pnl group ($p<0.05$). When we looked at the postoperative complications, no significant difference was observed (p:0.055). In the S-PNL group, one patient underwent open surgery due to pelvic injury, fever was observed in 3 patients, and one patient died due to postoperative sepsis. In addition, two patients had foot drop on the contralateral side depending on the position. In the P-PNL group, the operation was terminated by placing a dj stent in one patient due to pelvic injury, blood transfusion was performed in one patient due to bleeding, and fever was observed in 3 patients.

CONCLUSION: Supine position has short operation time due to the absence of position change, the lower rates of respiratory and circulatory problems and bowel injury, and the simultaneous intervention. However, p-PNL has less residual stone due to wider range of motion according to the literature. In our study, no significant difference was observed in terms of residual stones and complications. The operation time and hospitalization times were shorter in the s-PNL group. In order to make a meaningful comparison of complication rates, a higher series comparison is needed.

Keywords: percutaneous nephrolithotomy, supine position, prone position

PP-60

Retrograd İntrarenal Cerrahinin Nadir Bir Komplikasyonu Olan Retroperitoneal Hematom; Olgu Sunumu

Adem Tunçekin, Mehmet Yiğit Yalçın
Şanlıurfa Eğitim ve Araştırma Hastanesi, Üroloji Kliniği, Şanlıurfa, Türkiye

GİRİŞ: Retrograd intrarenal cerrahi (RIRC) üst üreter ve böbrek hastalıklarının tanı ve tedavisinde yaygın olan bir yöntemdir. Çoğunlukla proksimal üreterde ve 2 cm'e kadar renal taşların tedavisinde kullanılan etkili ve güvenli bir endoskopik tekniktir. Buna rağmen mukozal laserasyon, kanama, enfeksiyon, üreteral perforasyon ve striktür gibi çeşitli komplikasyonlar görülebilmektedir. Bu çalışmada sol proksimal üreter taşı nedeniyle RIRC yapılan ve akut dönemde retroperitoneal hematom görülen vakamızı sunmayı amaçladık.

OLGU SUNUMU: 55 yaşında erkek hasta sol yan ağrısı şikayeti ile acil polikliniğimize başvurdu. Anamnezinde daha önce sağ üreter taşı nedeniyle opere olduğu ve hipertanisyonunun olduğu öğrenildi. Fizik muayenesinde sol kostovertebral açı hassasiyeti bulundu. Laboratuar incelemede kreatinin 2.51, üre 77, wbc 13, hgb 14.7, tam idrar incelemede mikroskopik hematüri ve proteinüri ve idrar kültürü steril gözlendi. Hastaya çekilmiş olan tüm batın bt'de sol proksimal üreterde 11 mm taş, grade 2 hidronefroz ve her iki böbrekte kistler gözlendi (Resim 1 A-B). Preoperatif hazırlıklar sonrası hastaya sol RIRC uygulandı ve 4.7 Fr 28 cm dj kateter yerleştirildi. Postoperatif 12. saatte sol yan ağrısı tarifleyen hastada sol alt kadran hassasiyeti saptandı. Vitalleri stabil olup taşikardi, ateş ve hipotansiyon izlenmedi. Hastaya kreatinin yüksekliği sebebiyle kontrastsız BT çekildi ve sol böbrek alt polde 9 cm hematom görüldü (Resim 1 C-D). Hemodinamisi stabil izlenen ve kontrol görüntülemelerde hematom boyutunda azalma gözlenen hasta konservatif tedavilerle takip edildi. Hasta postoperatif 10. günde taburcu edildi.

SONUÇ: RIRC böbrek taşlarının tedavisi için etkili ve güvenli bir prosedür olmasına rağmen nadiren de olsa yaşamı tehdit eden komplikasyonlar görülebilmektedir. Bu nedenle olası tüm komplikasyonlar göz önünde bulundurulmalı ve dikkatli olunmalıdır.

Anahtar Kelimeler: Retroperitoneal hematom, retrograd intrarenal cerrahi, akut komplikasyon, üriner sistem taş hastalığı

Retroperitoneal Hematoma as a Rare Complication of Retrograde Intrarenal Surgery; Case Report

Adem Tunçekin, Mehmet Yiğit Yalçın
Şanlıurfa Training and Research Hospital, Department of Urology, Şanlıurfa, Turkey

INTRODUCTION: Retrograde intrarenal surgery (RIRS) is a common method in the diagnosis and treatment of upper ureteral and kidney diseases. It is an effective and safe endoscopic technique mostly used in the treatment of proximal ureter and renal stones up to 2 cm. Despite this, various complications such as mucosal laceration, bleeding, infection, ureteral perforation and stricture can be seen. In this study, we aimed to present our case who underwent RIRS for left proximal ureteral stone and had retroperitoneal hematoma in the acute period.

CASE REPORT: A 55-year-old male patient applied to our emergency outpatient clinic with the complaint of left flank pain. In his anamnesis, it was learned that he had been operated for a right ureteral stone and he had hypertension. On physical examination, tenderness of the left costovertebral angle was found. Laboratory examination revealed creatinine 2.51, urea 77, WBC 13, Hgb 14.7, microscopic hematuria and proteinuria in urine analysis, and urine culture sterile. On CT of the abdomen, an 11-mm stone in the left proximal ureter, grade 2 hydronephrosis, and cysts in both kidneys were observed (Figure 1 A-B). After preoperative preparations, left RIRS was applied to the patient and a 4.7 Fr 28 cm DJ catheter was placed. Left lower quadrant tenderness was detected in the patient who described left flank pain at the postoperative 12th hour. His vitals were stable and tachycardia, fever and hypotension were not observed. Due to high creatinine, CT without contrast was performed and a 9 cm hematoma was observed in the lower pole of the left kidney (Figure 1 C-D). The patient, whose hemodynamics was stable and a decrease in hematoma size was observed in control imaging, was followed up with conservative treatments. The patient was discharged on the 10th postoperative day.

CONCLUSION: Although RIRS is an effective and safe procedure for the treatment of kidney stones, life-threatening complications can occur, although rarely. Therefore, all possible complications should be considered and caution should be exercised.

Keywords: Retroperitoneal hematoma, retrograde intrarenal surgery, acute complication, urinary system stone

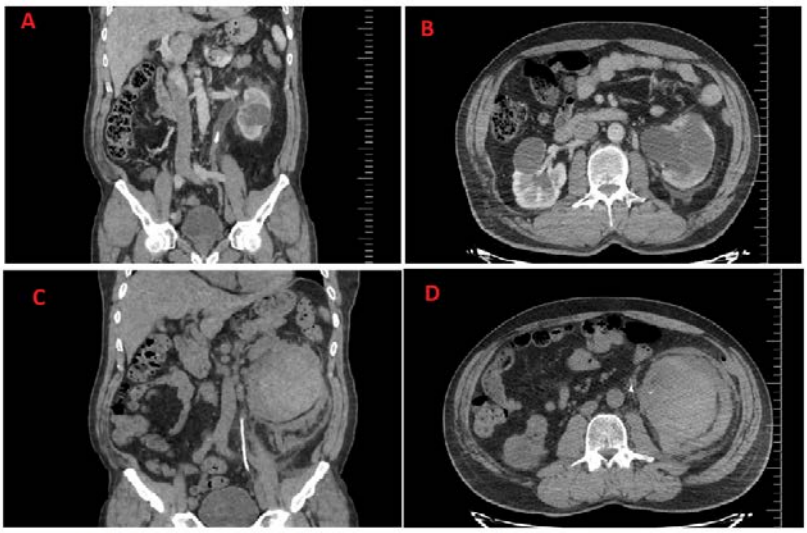

Figure 1 A,B; preoperative CT images of ureteral stone and hydronephrosis. C,D; images of retroperitoneal hematoma on postoperative CT

PP-61

Antibiyotik Tedavisinin Staghorn Böbrek Taşı Üzerindeki Sihirli Etkisi

Muharrem Baturu, Ömer Bayrak, İlker Seçkiner, Mehmet Sakıp Erturhan, Özlem Başgut
Gaziantep Üniversitesi Şahinbey Araştırma ve Uygulama Hastanesi

Enfeksiyon taşları analize gönderilen üriner sistem taşlarının %2-15'ini, staghorn taşların ise %25'ini oluşturmaktadır. Böbrekte yerleşen enfeksiyon taşlarının %15'i bilateraldir. Kadınlarda yaklaşık 2 kat daha fazla görülmektedir. Sıklıkla izole edilen etken üreaz pozitif bakterilerdir. Enfeksiyon taşları olan hastalarda preoperatif ve postoperatif antibiyotik tedavisinin yeri tartışılmazdır. Ancak antibiyotik tedavisinin tek başına üriner sistem taşını tamamen yok edebildiğine dair sadece 1 vaka bildirilmiştir. Biz de tek başına antibiyotik tedavisinin staghorn böbrek taşı üzerindeki etkisini deneyimlediğimiz bir vaka sunmaktayız.

59 yaş kadın hasta kusma, ateş, genel durum bozukluğu, idrar çıkışında azalma nedeniyle acil servise başvurdu. Ponsta iskemi ve paralizi dışında bilinen ek hastalık yoktu. Yapılan tetkiklerde kreatinin değeri 6 mg/dl olarak saptanması sonrası yapılan kontrastsız batın bilgisayarlı tomografi (BT) incelemesinde bilateral böbreklerde grade 2 dilatasyon, sağ böbrekte en geniş yerinde 43 mm ölçülen staghorn taş ve sol böbrek pelvisi dolduran 26*32 mm taş, ayrıca sol böbrek alt kalikste 7 mm boyutunda taş izlendi. Taşların dansitesi 460 hounsfield birimi (HU) olarak ölçüldü. Hastaya tarafımızca bilateral DJ stent implante edilmesinin ardından tedavisi ürosepsis tanısıyla İç Hastalıkları kliniğinde devam etti. Bu sırada yapılan tam idrar analizinde idrar ph: 6.5, gönderilen idrar kültüründe Escherichia Coli üremesi saptandı. Kreatinin 1.2 mg/dl'ye düştüğünde taburcu edildi. 1 ay sonrasında sağ böbrekteki staghorn taşa perkütan nefrolitotomi (PCNL) uygulandı. Hasta postoperatif 1. günde aspirasyon pnömonisi nedeniyle Dahili Yoğunbakım Ünitesi'ne yatırıldı. Burada 10 günlük meropenem tedavisi almasının ardından klinik tablosu düzelince 10 günlük sefiksim 400 mg reçete edilerek taburcu edildi. Sağ PCNL'den 45 gün sonra hastanın sol böbrek staghorn taşına PCNL planlanması için yapılan kontrastsız batın BT incelemesinde her iki böbrekte de taş izlenmedi.

2013 yılında Helen ve arkadaşlarının yaptığı vaka sunumunda idrar kültüründe Escherichia Coli üremesi olan 40 yaşındaki erkek hastanın 17 mm boyutundaki sağ alt kaliks taşına PCNL planlamışlar ve hasta ameliyat listesinde beklerken 2 ay boyunca düşük doz trimetoprim vermişlerdir. Preoperatif yapılan ultrasonografide taş izlenmemesi üzerine BT ve retrograde pyelografi yapılarak taşın olmadığını teyit etmişler ve bu vakayı sadece antibiyotik tedavisi ile böbrek taşının kaybolduğu tek vaka olarak literatüre kazandırmışlardır. Bizim çalışmamızda da benzer şekilde Escherichia Coli üremesi olan, ürosepsis ve postrenal akut böbrek yetmezliği olan kadın hastada aspirasyon pnömonisi nedeniyle verilen 10 günlük meropenem tedavisi sonrası 32*26 mm lik staghorn böbrek taşının tamamen kaybolduğu izlenmiştir. Bu daha önce bildirilen vakadakinin yaklaşık 2 katı büyüklüğünde taş yükünü ifade etmektedir. Vakamız sadece antibiyotik tedavisiyle tamamen kaybolduğu bildirilen ilk staghorn böbrek taşı vakasıdır.

Vakamız bildirilen 2. vaka olarak literatüre katkı sağlamıştır. Böylece enfeksiyon taşlarında sadece antibiyotik tedavisi ile tamamen taşsızlık sağlanabileceği bu vakalarda gösterilmiştir. Staghorn tipi enfeksiyon taşlarında uygulanan invaziv cerrahi müdahalelerin bir kısmının yerini ilerde antibiyotik tedavisi alabilir mi sorusunun cevabı için literatüre daha çok vakanın girmesi ve bu yaklaşıma uygun hasta gruplarının seçilebilmesi için kriterler oluşturulması gerekmektedir.

Anahtar Kelimeler: antibiyotik, enfeksiyon taşları, staghorn taş

The Magic Effect of Antibiotic Treatment on Staghorn Kidney Stone

Muharrem Baturu, Ömer Bayrak, İlker Seçkiner, Mehmet Sakıp Erturhan, Özlem Başgut
Gaziantep University Şahinbey Research and Application Hospital

Infection stones constitute 2-15% of urinary tract stones sent for analysis and 25% of staghorn stones.However, only one case has been reported that antibiotic therapy alone can completely destroy the urinary tract stone. We present a case in which we experienced the effect of antibiotic therapy alone on staghorn kidney stones. A 59-year-old female patient was admitted to the emergency service with vomiting, fever, general condition disorder and decreased urine output.After the creatinine value was found to be 6 mg/dl in the examinations, grade 2 dilatation in bilateral kidneys, a staghorn stone measuring 43 mm at the widest part in right kidney and a 26*32 mm stone filling the left renal pelvis in the non-contrast abdominal computed tomography (CT) examination performed, also a stone of 7 mm in size was observed in the lower calyx of the left kidney.The density of the stones was measured as 460 hounsfield units (HU).After the bilateral DJ stent was implanted,her treatment continued in the Internal Medicine clinic with the diagnosis of urosepsis.Meanwhile,urine pH was 6.5 in urine analysis, and Escherichia Coli growth was detected in the urine culture.She was discharged when creatinine decreased to 1.2 mg/dl.One month later, percutaneous nephrolithotomy (PCNL) was applied to the staghorn stone in the right kidney.The patient was admitted to the Internal Intensive Care Unit due to aspiration pneumonia on the 1st postoperative day.Here, after receiving meropenem treatment for 10 days,her clinical status improved,and she was discharged with a prescription of cefixime 400 mg for 10 days.In the non-contrast abdominal CT examination performed for the planning of PCNL for the left kidney staghorn stone 45 days after the right PCNL,no stones were observed in both kidneys.

In a case report by Helen et al. in 2013,they planned PCNL for a 17-mm-sized right lower calyceal stone of a 40-year-old male patient with Escherichia Coli growth in urine culture and administered low-dose trimethoprim for 2 months while the patient was waiting on the operation list.They confirmed the absence of the stone by CT and retrograde pyelography and brought this case to the literature as the only case in which the kidney stone disappeared with only antibiotic treatment. Similarly,in our study,a 32*26 mm staghorn kidney stone completely disappeared after 10 days of meropenem treatment given for aspiration pneumonia in a female patient with Escherichia Coli growth.This represents a stone load of approximately 2 times the size of the previously reported case.Our case is the first case of staghorn kidney stone that has been reported to disappear completely with only antibiotic treatment.

Our case contributed to the literature as the second reported case.Thus, it has been shown in these cases that complete stone-free treatment can be achieved in infection stones only with antibiotic treatment.In order to answer the question of whether some of the invasive surgical interventions applied in Staghorn-type infection stones can be replaced by antibiotic treatment in the future, more cases should be included in the literature and criteria should be established in order to select patient groups suitable for this approach.

Keywords: antibiotics, infectious stones, staghorn stones

Sol staghorn böbrek taşının antibiyotik tedavisi öncesi ve sonrası görünümü
View of left staghorn kidney stone before and after antibiotic treatment

PP-62

Medikal Ekspulsif Tedavi Olarak Alfa Blokerler Distal Üreter Taşlarının Spontan Pasajını sağlayabilir mi?

Muhammed Arif İbiş, Hakan Bahadır Haberal, FAHRI ERKAN SADIOGLU, KUBİLAY SARIKAYA, Mehmet Ciftci, cengizhan ayık, Cagri Senocak, Ömer Faruk Bozkurt
Ankara Atatürk Sanatoryum Eğitim ve Araştırma Hastanesi, Üroloji Anabilimdalı, Ankara

AMAÇ: Bu çalışmada 5-10 mm distalüreter taşlarının spontan geçişinde alfa bloker tedavinin etkinliğinin araştırılması amaçlanmıştır.

MATERYAL-METOD: Ocak 2021-Aralık 2022 tarihleri arasında polikliniğimize 5-10 mm boyutlarında dista üreter taşı nedeniyle başvuran 110 hasta çalışmaya dahil edildi. Ciddi hidronefrozu olan, GFR'si normal olmayan ve şiddetli renal koliği olan hastalar çalışma dışı bırakıldı.Hastalara ait demografik ve klinik veriler ile taş özellikleri retrospektif olarak kaydedildi.Medikal ekspulsiftedavi (MET) olarak NSAİİ verilen grup ile NSAİİ + alfa bloker verilen grup verileri karşılaştırıldı. Sadece NSAİİ verilen hastalar grup 1,NSAİİ + alfa bloker verilen hastalar grup 2 olarak adlandırıldı.Tüm hastalara konservatif tedavi önerildi. Alfa bloker olarak silodosin veya tamsulosin tercih edildi. Hastalar 2 hafta boyunca takip edildi.

BULGULAR: Çalışmaya dahil edilen 110 hastanın 42(%38.18)'sinde spontan geçiş görülürken 68(%61.82)'inde spontan geçiş görülmemiştir. Grup 1 ve Grup 2'deki hastaların yaşları ve beden kitle indeksleri arasında anlamlı bir fark bulunamadı (sırasıyala p=0,133, p=0,700). Hastalar üriner taş öyküsü ve hidronefroz açısından karşılaştırıldığında iki grup arasında anlamlı fark saptanmadı (sırasıyla, p=0588, p=0.411). Grup 1'de ortalama taş boyutu 6.6 ± 1.6 iken, Grup 2'de 7.4 ± 1.8 idi (p=0,160). Grup 1'deki 52 hastanın 17 (%32.7)'sinde, Grup2'deki 58 hastanın 25(%43.1)'inde spontan geçiş sağlandı. Grup 1 ve Grup 2 arasında distal üreter taşlarının spontan geçişinde anlamlı bir fark görülemedi (p=0.262).

SONUÇ: Çalışmamızın bulgularına göre, 5-10 mm distal üreter taşları için alfa bloker verilen hasta grubunda spontan geçiş daha yüksek oranda (32.7 vs 43.1) görülmesine rağmen, fark istatiksel olarak anlamlı değildi. Bu durum çalışmadaki hasta sayısının kısmi azlığı ile açıklanabilir. Daha geniş hasta gruplarıyla planlanan çalışmalarda fark istatistiksel olarak da anlamlı çıkabilir.

Anahtar Kelimeler: alfa bloker tedavi, distalüreter, spontan pasaj, üreter taşı

Can Alpha Blockers as MedicalExpulsiveTherapyProvideSpontaneousPassage of DistalUreteral Stones?

Muhammed Arif İbiş, Hakan Bahadır Haberal, FAHRI ERKAN SADIOGLU, KUBİLAY SARIKAYA, Mehmet Ciftci, cengizhan ayık, Cagri Senocak, Ömer Faruk Bozkurt
Department of Urology, Ankara Atatürk Sanatorium Training and Research Hospital, Ankara

OBJECTIVE: The purpose of this research is to evaluate the effectiveness of using alpha-blocker therapy in inducing the spontaneous passage of 5-10mm distal ureteral stones.

MATERIAL-METHODS: 110 patient swith 5-10 mm distal ureteral stones, who visited the outpatient clinic between January 2021 and December 2022, were included in the study.Patients With severe hydronephrosis, abnormal GFR, and severe renalcolicwereexcluded. Demographic, clinical, and stone characteristics of the patients were recorded retrospectively. The group that received NSAİDs as medical expulsive therapy (MET) was compared to the group that received NSAİDs plus alpha-blockers. The patients who received only NSAİDs were named group 1, and the patients who received NSAİDs plus alpha-blockers were named group 2. All patients were recommended to undergo conservative treatment. Silodosin or tamsulosin were preferred as alpha-blockers. The patients were followed For 2 weeks.

RESULTS: Inthestudy, 42 out of 110 patients (38.18%) experienced spontaneous passage of their stones, while 68 patients (61.82%) did not. There was notable difference in the agesor body massindexes of the patients in Group 1 and Group 2 (p=0.133, p=0.700 respectively). The patients' urinary stone history and hydronephrosis were also comparable between the two groups (p=0.588, p=0.411 respectively). The average stone size was 6.6 ± 1.6 in Group 1 and 7.4 ± 1.8 in Group 2 (p=0.160). 17 out of 52 patients (32.7%) in Group 1 and 25 out of 58 patients (43.1%) in Group 2 achieved spontaneous passage. There was no statistically significant difference in spontaneous passage of distal ureteral stones between the two groups (p=0.262).

CONCLUSION: The results of the study suggest that while the use of alpha-blockers may have led to a higher rate of spontaneous passage of distal ureteral stones (32.7% vs 43.1%), the difference was not statistically significant. This may be due to the limited sample size of the study. Further research with larger patient groups may yield more statistically significant results.

Keywords: alpha- blockertherapy, distalureter, spontaneouspassage, ureteralstone

Tablo 1. Hasta ve taş özellikleri

	NSAİD (n=52)	NSAİD+A BLOKER (n=58)	p değeri
Yaş	35.8 ± 6.6	38 ± 8.6	0.133
Cinsiyet			0.778
Kadın (%)	22 (42.3)	23 (39.7)	
Erkek (%)	30 (57.7)	35 (60.3)	
Vucut Kitle İndeksi(kg/m2)	30.4 ± 7.3	29.9 ± 6	0.700
Lokalizasyon			0.355
Sağ (%)	25 (48.1)	33 (56.9)	
Sol (%)	27 (51.9)	25 (43.1)	
Üriner taş hikayesi			0.588
Yok (%)	40 (76.9)	42 (72.4)	
Var (%)	12 (23.1)	16 (27.6)	
Hidronefroz			0.411

Yok (%)	37 (71.2)	37 (63.8)	
Hafif-Orta (%)	15 (28.8)	21 (36.2)	
Taş boyutu (mm)	6.9 ± 1.6	7.4 ± 1.8	0.160
Spontangeçiş (%)	17/52 (32.7)	25/58 (43.1)	0.262

Table 1. Patients' andstones' characteristics

	NSAİD (n=52)	NSAİD+A BLOKER (n=58)	p value
Age	35.8 ± 6.6	38 ± 8.6	0.133
Gender			0.778
Female (%)	22 (42.3)	23 (39.7)	
Male (%)	30 (57.7)	35 (60.3)	
Body MassIndex (kg/m2)	30.4 ± 7.3	29.9 ± 6	0.700
Stone Side			0.355
Right (%)	25 (48.1)	33 (56.9)	
Left (%)	27 (51.9)	25 (43.1)	
History of urinarystones			0.588
None (%)	40 (76.9)	42 (72.4)	
Yes (%)	12 (23.1)	16 (27.6)	
Hydronephrosis			0.411
None (%)	37 (71.2)	37 (63.8)	
Mild-Moderate(%)	15 (28.8)	21 (36.2)	
Stone size (mm)	6.9 ± 1.6	7.4 ± 1.8	0.160
Spontaneouspassage(%)	17/52 (32.7)	25/58 (43.1)	0.262

PP-63

Nadir bir vaka: Tek taraflı üriner inkomplet çift toplayıcı sistemli hastada obstruktif üreter taşı

Abdullah Akdağ, Yavuz Balaban
Söke Devlet Hastanesi

GİRİŞ: Üriner çift toplayıcı sistem komplet veya inkomplet duplikasyon şeklinde ortaya çıkabilen bir anatomik anomalidir. Klinik olarak asemptomatik seyredebilmekle birlikte; vezikoüreteral reflü, inkontinans, üreterosel veya obstrüktif üropatinin yanı sıra renal parankimal skar veya renal displazi ile seyredebilmektedir. Üriner sistem duplikasyonunun insidansı ve prevalansının popülasyonun %0.7-4'ü olduğu ve kadınlarda daha fazla görüldüğü bildirilmiştir. Tek taraflı inkomplet şekilde prezentasyonu daha da nadirdir. Biz de inkomplet tek taraflı duplike sistemli obstruktif üreter taşı olan vakaya yaklaşımımızı sunmayı amaçladık.

OLGU: 46 yaşında erkek hasta 1 aydır devam eden sağ yan ağrısı şikayeti ile başvurdu. Hastada kostovertebral açı hassasiyeti dışında fizik muayene bulgusu saptanmadı. Hastanın laboratuvar bulguları normal saptandı. İdrar kültüründe üreme saptanmadı. Çekilen bilgisayarlı tomografi (BT)'sinde sağda unilateral inkomplet çift toplayıcı sistem ve bunun distalinde 1 cmlik taş, sağ böbrekte grade 2 hidronefroz saptandı (Şekil 1). Hastaya üreterorenoskopi yapıldı ve taş endoskopik olarak çıkarıldı. BT'de üst polü drene eden üreterin daha tortioze olduğu düşünülerek üst pole double j stent takıldı. Hastanın 3 hafta sonra Double j stenti çıkarıldı. Bu sırada üreter birleşim yeri distalinde darlık olabileceği göz düşünülerek tekrar kontrol üreterorenoskopi yapıldı dublike sistemin distalinde darlık görülmedi.

TARTIŞMA: Embriyolojik gelişim sırasında tek bir üreter tomurcuğu metanefrik blastem ile karşılaşmadan önce çatallanırsa, inkomplet bir duplikasyon veya bifid üreter/renal toplayıcı sistem oluşur. Bu çatallanma, üreter boyunca yüksek (böbrek pelvisi seviyesinde), alçak seviyede (mesane yakınında) veya bunların arasında herhangi bir yerde meydana gelebilir. Duplikasyonun tanısı ve değerlendirilmesi, ultrasonografi, işeme sistoüretrografisi, intravenöz piyelografi, BT, dimerkaptosüksinik asit renal kortikal sintigrafi (DMSA), 99m teknesyum-merkaptoasetiltriglisin renografi (99mTc-MAG-3), manyetik rezonans ürografi gibi çoklu görüntüleme yöntemleri ile yapılabilir. Çift toplayıcı sistemli hastalar çoğunlukla çocukluk çağında tanı almaktadır ancak asemptomatik hastalar ileri yaşlarda tanı alabilir. Yaptığımız literatür taramasında unilateral çift toplayıcı sistemli hastanın geç dönemde üreter taşı ile prezentasyonu olan vaka sunumuna rastlamadık. Çift toplayıcı sistemli hastalarda obstruktif patolojiler günümüzde endoskopik yöntemlerle tedavi edilebilmektedir. Biz de hastanın obstruktif üreter taşını endoskopik olarak tedavi ettik.

SONUÇ: Üriner toplayıcı sistem duplikasyonunun embriyolojisini, görüntüleme yöntemlerini ve klinik sonuçlarını anlamak, tanı için çok önemlidir. Endoürolojik yöntemler bu hastalarda da tedavide çok iyi sonuçlar sunmaktadır.

Anahtar Kelimeler: Üreter, Çİft, İnkomplet, Üreter Taşı,

A rare case: Obstructive ureteral stone in a patient with unilateral duplex collecting system with incomplete duplication of ureters

Abdullah Akdağ, Yavuz Balaban
Söke State Hospital

INTRODUCTION: The urinary double collecting system is an anatomical anomaly that can occur as complete or incomplete duplication. Although it can be clinically asymptomatic; It may clinically present with vesicoureteral reflux, incontinence, ureterocele or obstructive uropathy as well as renal parenchymal scar or renal dysplasia. It has been reported that the incidence and prevalence of urinary tract duplication is 0.7-4% of the population and is more common in women. Unilateral incomplete presentation is even rarer. We aimed to present our approach to the case of obstructive ureteral stone with incomplete unilateral duplicated system.

CASE: A 46-year-old male patient applied with the complaint of right flank pain that had been going on for 1 month. Except for costovertebral angle tenderness, no physical examination findings were detected in the patient. Laboratory findings of the patient were normal. Urine culture was sterile. Computed tomography (CT) revealed unilateral incomplete double collecting system on the right ureter and a 10 mm stone at the distal of it, and grade 2 hydronephrosis in the right kidney (Figure 1).The patient underwent ureterorenoscopy and the stone was removed endoscopically. In CT, the ureter draining the upper pole was thought to be more tortuous, and a double J stent was placed in the upper pole. The Double J stent was removed 3 weeks later. Meanwhile, considering that there may be a stenosis in the distal ureteral junction, a control ureterorenoscopy was performed again, and no stenosis was observed in the distal of the doubled system.

DISCUSSION: During embryological development, if a single ureteral bud bifurcates before encountering the metanephric blastema, an incomplete duplication or bifid ureter/renal collecting system occurs. This bifurcation can occur along the proximal ureter (at the level of the renal pelvis), distal (near the bladder), or anywhere in between. Diagnosis and evaluation of duplication can be made with multiple imaging methods such as ultrasonography, voiding cystourethrography, intravenous pyelography, CT, dimercaptosuccinic acid renal cortical scintigraphy (DMSA), 99m technetium-mercaptoacetyltriglycine renography (99mTc-MAG-3), magnetic resonance urography. Patients with double collecting system are mostly diagnosed in childhood, but asymptomatic patients can be diagnosed in advanced ages. In our literature review, there was no case report of a patient with unilateral double collecting system presenting with ureteral stones in the late period. Obstructive pathologies in patients with double collecting system can be treated with endoscopic methods today. We also treated the patient's obstructive ureteral stone endoscopically.

CONCLUSION: Understanding the embryology, imaging methods and clinical consequences of urinary collecting system duplication is very important for diagnosis. Endourological methods offer very good results in the treatment of these patients as well.

Keywords: Ureter, Double, Incomplete, Ureterolithiasis,

Duplike üriner Sistem ve Üreter Taşı / Duplicated Urinary System and Ureteral Stone

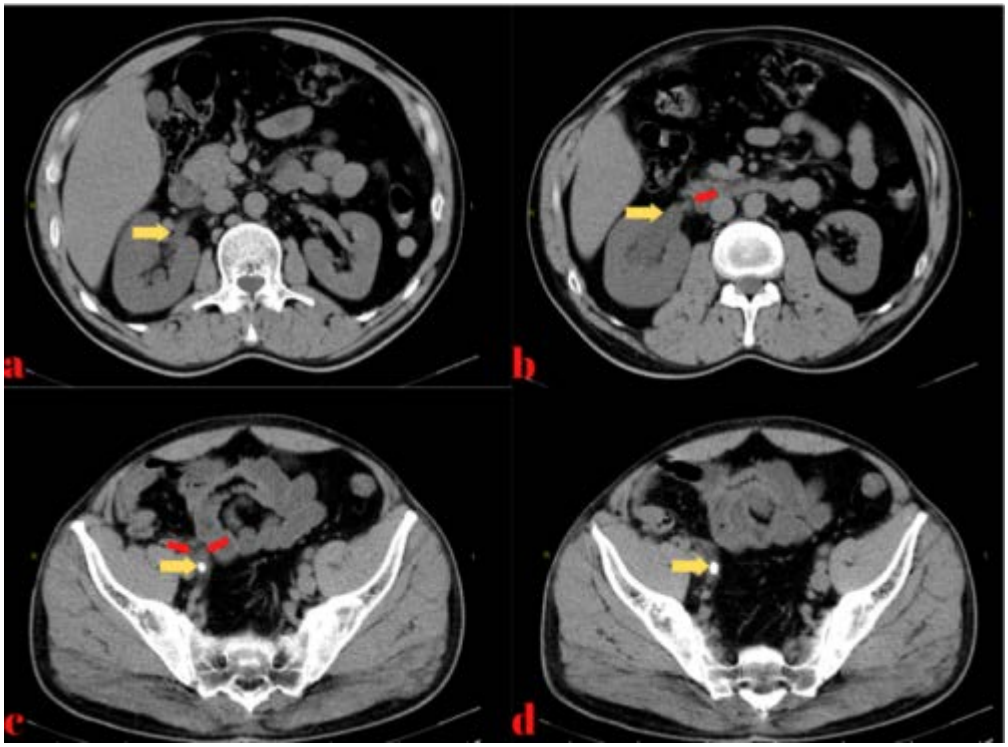

Sırasıyla ok ile işaretli alanar: a) Renal toplayıcı sistem üst kısmını drene eden üreter. b) Sarı ok; Renal toplayıcı sistem alt kısmını drene eden üreter. Kırmızı ok; Üst kısmı drene eden üreter. c) Sarı ok: Distal üreter taşı. Kırmızı ok; İnkomplet çift toplayıcı sistem birleşme yerinde her iki üreter d) Üreter birleşimi distali total obstruktif taş
Areas marked with arrows, respectively: a) The ureter, which drains the upper part of the renal collecting system. b) Yellow arrow; The ureter, which drains the lower part of the renal collecting system. Red arrow; The ureter, which drains the upper part. c) Yellow arrow: Distal ureteral stone. Red arrow; Both ureters at the junction of the incomplete double collecting system d) Total obstructive stone distal to the ureteral junction

PP-64

Enoksaparin kullanımına bağlı gelişen spontan retroperitoneal hematom: olgu sunumu

Emrah Küçük[1], Ekrem Akdeniz[2]
[1]Akçakale Devlet Hastanesi, Üroloji Kliniği, Şanlıurfa
[2]Samsun Üniversitesi, Samsun Eğitim ve Araştırma Hastanesi, Üroloji Kliniği, Samsun

GİRİŞ: Enoksaparin derin venöz trombozun tedavisinde ve profilaksisinde yaygın olarak kullanılan bir antikoagülandır. Retroperitoneal hematom en sık travmanın sonucu oluşsa da antikoagülan ajan kullanımı, vasküler lezyonlar, tümörler veya cerrahi komplikasyonlar nedeniyle de gelişebilir. Olgumuzda enoksaparin kullanımına bağlı gelişen hayatı tehdit eden non-travmatik retroperitoneal hematomlu hasta sunulmuştur.

OLGU SUNUMU: 60 yaşında kronik renal yetmezlik, hipertansiyon ve kontrolsüz diyabetes mellitus tanıları olan kadın hasta sol yan ağrısı ile tarafımıza başvurdu. Obez ve immobil olan hastanın günde bir kez subkütan enoksaparin kullandığı öğrenildi. Kan tetkiklerinde glikoz 370 mg/dL, lökosit 17.900, kreatinin 4,2 mg/dL, hemoglobin 9,6 g/dL olarak geldi. Kontrastsız batın tomografide ise sağ böbreğin atrofik olduğu ve sol böbrek alt polde kortekse kadar uzanan 3x5 cm'lik hipodens parankim alanı ve böbrek çevresinde yaygın yüksek dansiteli 14x4,5 cm'lik perirenal hematom ile uyumlu lezyon izlendi (Figür 1). Hastanın anamnezinden bir travma öyküsü olmadığı ve aşırı doz enoksaparin kullanmadığı öğrenildi. Fizik muayenede ciltte travmaya sekonder herhangi bir ekimotik alan izlenmedi. Mevcut retroperitoneal hematomun enoksaparin kullanımına bağlı olduğu düşünüldü. Hasta servisimize yatırıldı ve enoksaparin stoplanarak günde üç kez intravenöz meropenem ve uygun analjezik tedavi başlandı. Hastanın ağrısı medikal tedaviye yanıt vermeyince hastaya lokal anestezi ile sol JJ stent takıldı. Takiplerinde hipotansif seyreden hastanın hemoglobini 6 g/dL'ye kadar düşmesi üzerine hasta yoğun bakıma alındı. Hastaya toplam dört ünite eritrosit süspansiyonu ve iki ünite taze donmuş plazma verildi. Yaklaşık bir hafta yoğun bakımda kalan, hemoglobin değeri 10 g/dL olan ve genel durumu düzelen hasta taburcu edildi. Bir ay sonra hastanın sol JJ stenti çekildi.

SONUÇ: Enoksaparin gibi antikoagülan ilaçların kullanımını hayatı tehdit eden spontan retroperitoneal kanamaya sebep olabilir. Uygun destek tedavisi ile bu hastalar cerrahi müdahaleye gerek kalmadan tedavi edilebilir. Non-travmatik spontan retroperitoneal hematom ile gelen hastalarda antikoagülan ilaç kullanımı mutlaka akılda tutulmalı ve sorgulanmalıdır.

Anahtar Kelimeler: Konservatif tedavi, enoksaparin, retroperitoneal hematom

Spontaneous retroperitoneal hematoma associated with the use of enoxaparin: a case report

Emrah Küçük[1], Ekrem Akdeniz[2]
[1]Urology Clinic, Akcakale State Hospital, Sanliurfa, Türkiye
[2]Department of Urology, Samsun Training and Research Hospital, Samsun University, Samsun, Türkiye

INTRODUCTION: Enoxaparin is an anticoagulant widely used in the treatment and prophylaxis of deep venous thrombosis. Although retroperitoneal hematoma is most commonly caused by trauma, it can also develop due to the use of anticoagulant agents, vascular lesions, tumors or surgical complications. We report a case of retroperitoneal hematoma developing in enoxaparin used and treated by conservatively.

CASE PRESENTATION: A 60-year-old female patient with chronic renal failure, hypertension and uncontrolled diabetes mellitus was presented to us with left flank pain. The patient, who was obese and immobile, was using subcutaneous enoxaparin once a day. In blood tests, glucose, leukocyte, creatinine and hemoglobin values were 370 mg/dL, 17.900, 4.2 mg/dL, and 9.6 g/dL, respectively. On non-contrast abdominal computed tomography, the right kidney was atrophic and a 3x5 cm hypodense parenchyma area was observed in the lower pole of the left kidney. A diffuse high-density 14x4.5 cm perirenal hematoma was observed around the left kidney (Figure 1). It was learned from the patient's anamnesis that there was no history of trauma and use an overdose of enoxaparin. In the physical examination no ecchymotic area secondary to trauma was observed. The existing retroperitoneal hematoma was thought to associate with the use of enoxaparin. The patient was hospitalized in our service and enoxaparin was stopped. Intravenous meropenem three times a day and appropriate analgesic treatment were started. When the patient's pain did not respond to medical treatment, a left JJ stent was inserted under local anesthesia. The patient was taken to the intensive care unit as her blood pressure was hypotensive and her hemoglobin level decreased to 6 g/dL. A total of four units of erythrocyte suspension and two units of fresh frozen plasma were given to the patient. The patient, who stayed in the intensive care unit for about a week, had a hemoglobin value of 10 g/dL, and whose general condition improved, was discharged. One month later, the patient's left JJ stent was removed.

CONCLUSION: The use of anticoagulant drugs such as enoxaparin may cause life-threatening spontaneous retroperitoneal bleeding. With appropriate supportive therapy, these patients can be treated without the need for surgical intervention. Anticoagulant drug use should be kept in mind and questioned in patients presenting with non-traumatic spontaneous retroperitoneal hematoma.

Keywords: Conservative treatment, enoxaparin, retroperitoneal hematoma

Figür 1: Sol retroperitonel kanamalı hastanın tomografi görüntüleri
Figure 1: Tomograph images of the patient with left-sided retroperitoneal hematoma.

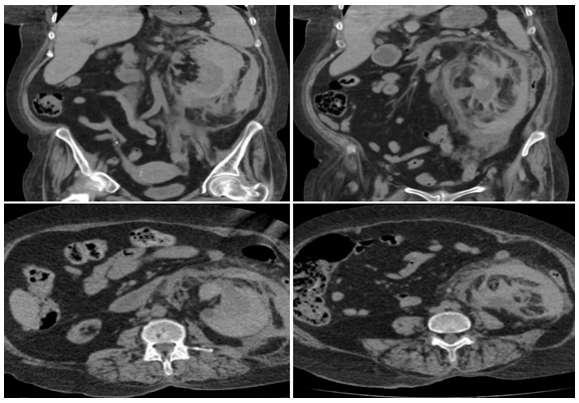

PP-65

Düşük enerjili künt batın travmasına sekonder izole mesane perforasyonu: olgu sunumu

Ömer Onur Tantekin, Taner Hacıosmanoğlu, Kerem Bursalı, Bilgin Birsöz, Sinan Levent Kireççi
SBÜ Şişli Hamidiye Etfal Eğitim ve Araştırma Hastanesi, Üroloji Ana Bilim Dalı, İstanbul

Mesane perforasyonu, tüm künt karın travmalarının %1'inden azında meydana gelmektedir. Sıklıkla abdominal veya pelvik travmaya sekonder görülür. Ekstraperitoneal perforasyon vakaların yaklaşık %80'ini oluşturur. Tüm mesane perforasyonlarının yaklaşık %15'ini oluşturan intraperitoneal perforasyon genellikle mesanenin doluyken künt travmaya maruz kalması ile ilişkilidir. Bu yaralanmalar sıklıkla mesane kubbesinde görülür ve cerrahi onarım gerektirir. Mesane perforasyonu sıklıkla yüksek enerjili künt travmaya bağlı olarak gelişir ve genellikle eşlik eden pelvik fraktür ile birlikte görülür. Bu yazıda, mesane doluyken yüksek enerjili künt travma ve/veya eşlik eden pelvik fraktür olmaksızın mesane perforasyonu gelişen bir olgu sunmayı amaçladık. 53 yaş erkek hasta alkol tüketimi ardından bilinç kaybı nedeniyle sandalyeden yere düşme sonrası genel durumda bozulma şikâyeti ile acil servise başvurdu. Hastanın bilinen diyabetes mellitus, hipertansiyon ve yaklaşık 6 ay önce ateşli silah yaralanması nedeni ile lapatoromi öyküsü mevcuttu. Fizik muayenede batın alt kadranlarda hassasiyet ve sonda takılması sonrası makroskopik hematüri izlendi. Hastanın vücut kitle endeksi 34,3 olarak hesaplandı. Başvuru anında pH 7,25, hemoglobin 15,4 g/L, wbc 17.4 10^9/L, kreatinin 1,85 mg/dL, glukoz 704 mg/dl, etanol:226,7 mg/dl olarak saptandı. Tam idrar tetkikinde keton ve eritrosit pozitifliği mevcuttu. Kontrastsız tüm batın bilgisayarlı tomografide (BT) mesane posteriorunda yaklaşık 10 cm boyutunda hematom saptandı ve pelvik fraktür izlenmedi (Fig1A-1B). Sonrasında çekilen BT sistografide; mesaneden kontrast kaçağı olduğu, kontrast maddenin mesane çevresi ve batın içerisinde yaygın olarak dağıldığı görüldü (Fig1A-C). Genel cerrahi kliniği peroperatif konsültasyona çağrılarak acil tanısal laparotomi yapıldı. Tanısal laparotomide eşlik eden batın içi organ yaralanması saptanmadı ancak intraperitoneal alanda yaygın mayi olduğu görüldü. Mesane posteriorunda hematom ve posterior duvarda burst tipi yaklaşık 8 cm boyutunda perforasyon alanı izlendi (Fig1D). Hematom boşaltıldıktan sonra aktif hemoraji olmadığı görüldü ve mesane onarımı uygulandı. Mesane içerisine sistostomi kateteri yerleştirildi ve operasyon lojuna 1 adet dren yerleştirildi. Hasta diyabetik ketoasidoz ve genel durum bozukluğu nedeniyle postoperatif yoğun bakımda 3 gün takip edildikten sonra servise devralındı. Takiplerinde idrar rengi berrak izlenen hastanın postoperatif 5. günde batın dreni ve 7. günde sistostomisi alındıktan bir gün sonra sondalı taburcu edildi ve 14. günde sondası alındı. Mesane perforasyonu, nadiren görülen ancak mortal seyredebilen ve gerekli hastalarda erken cerrahinin önem kazandığı bir ürolojik acildir. Bazı komplike ekstraperitoneal perforasyonlar hariç literatür çoğu ekstraperitoneal perforasyon vakasının opere edilmeden takip edilebileceğini öne sürmektedir. İdrar ekstravazasyonuna sekonder peritonit ve sepsis riski nedeniyle intraperitoneal perforasyon saptanan vakalarda erken cerrahi onarım uygulanmalıdır. Sunulan olguda diyabetik ketoasidoza sekonder bilinç kaybı nedeniyle sandalyeden düşme sonrası pelvik fraktür izlenmeksizin intraperitoneal mesane perforasyonu geliştiği görüldü. Mesanenin en zayıf kısmı kubbe olduğundan intraperitoneal perforasyon sıklıkla mesane kubbesinde meydana gelir. Sunulan vakada ise perforasyonun posterior duvarda yaklaşık 8 cm burst tipi olduğu izlendi. Barry R. ve ark. tarafından 2019'da yapılan bir çalışmada hem yüksek hem de düşük enerjili künt travma ile prezente olan hastalarda eşlik eden beden kitle indeksi yüksekliğinin morbidite ve mortalite riskini anlamlı ölçüde arttırdığı bildirilmiştir. İntraperitoneal mesane perforasyonu yönetiminde anamnez, fizik muayene ve uygun tanı yöntemleri ile erken tanı ve hastanın genel durumu kötü olmasına rağmen erken cerrahi hayati öneme sahiptir.

Anahtar Kelimeler: beden kitle indeksi, düşük enerji, künt travma, mesane perforasyonu

Isolated bladder perforation secondary to low-energy blunt abdominal trauma: a case report

Ömer Onur Tantekin, Taner Hacıosmanoğlu, Kerem Bursalı, Bilgin Birsöz, Sinan Levent Kireççi
Department of Urology, University of Health Sciences Sisli Hamidiye Etfal Training and Research Hospital, Istanbul, TURKEY

Bladder perforation occurs in less than 1% of all blunt abdominal trauma. Extraperitoneal perforation accounts for approximately 80% of cases. Intraperitoneal perforation, which accounts for approximately 15% of all bladder perforations, is usually associated with blunt trauma to the bladder when it's full. These injuries often occur in the bladder dome and require surgical repair. Bladder perforation often results from high-energy blunt trauma and is usually associated with an concomitant pelvic fracture. In this article, we aimed to present a case of bladder perforation without high-energy blunt trauma and/or concomitant pelvic fracture when the bladder is full. A 53-year-old male patient presented to the emergency service after falling from a chair due to loss of consciousness after alcohol consumption. The patient had a history of known diabetes mellitus, hypertension, and laparotomy due to a gunshot approximately 6 months ago. Diabetic ketoacidosis was diagnosed and physical examination revealed tenderness in the lower abdominal quadrants and macroscopic hematuria. The patient's body mass index (BMI) was calculated as 34,3. A hematoma of approximately 10 cm in size was detected in the posterior of the bladder in the non-contrast whole abdomen computed tomography (CT), and no pelvic fracture was observed(Fig1A-1B). In the CT cystography taken afterwards; It was observed that there was contrast extravasation from the bladder, and widely distributed around the bladder and abdomen(Fig1A-C). Peroperative diagnostic laparotomy was performed by the general surgery clinic and concomitant intra-abdominal organ injury was not detected. A hematoma in the posterior of the bladder and a burst-type perforation area of approximately 8 cm in the posterior wall were observed(Fig1D). Then bladder repair was performed. A cystostomy catheter was placed in the bladder and a drain was placed in the operation area. Patient was followed up in the postoperative intensive care unit for 3 days due to diabetic ketoacidosis and poor general condition. In the follow-ups, the urine color was clear. Patient was discharged one day after the removal of the cystostomy on the postoperative 7th day, and the catheter was removed on the 14th day. Bladder perforation is a rare but mortal urological emergency in which early surgery is important in necessary patients. Except for some complicated extraperitoneal perforations, the literature suggests that most cases of extraperitoneal perforation can be followed without surgery. Early surgical repair should be performed in cases with intraperitoneal perforation due to the risk of peritonitis and sepsis secondary to urine extravasation. In this case, intraperitoneal bladder perforation developed without pelvic fracture after falling from a chair. Intraperitoneal perforation often occurs in the bladder dome, because the weakest part of the bladder is the dome. In this case, perforation was approximately 8 cm burst-type on the posterior wall. Barry R.et al. reported that high BMI associated with both high and low-energy blunt trauma patients significantly increased the risk of morbidity and mortality.In the management of intraperitoneal bladder perforation, early diagnosis with anamnesis, physical examination, appropriate diagnostic methods and early surgery are of vital importance, despite the poor general condition of the patient.

Keywords: bladder perforation, blunt trauma, body mass index, low energy

Fig. 1A-B-C-D / Fig. 1A-B-C-D

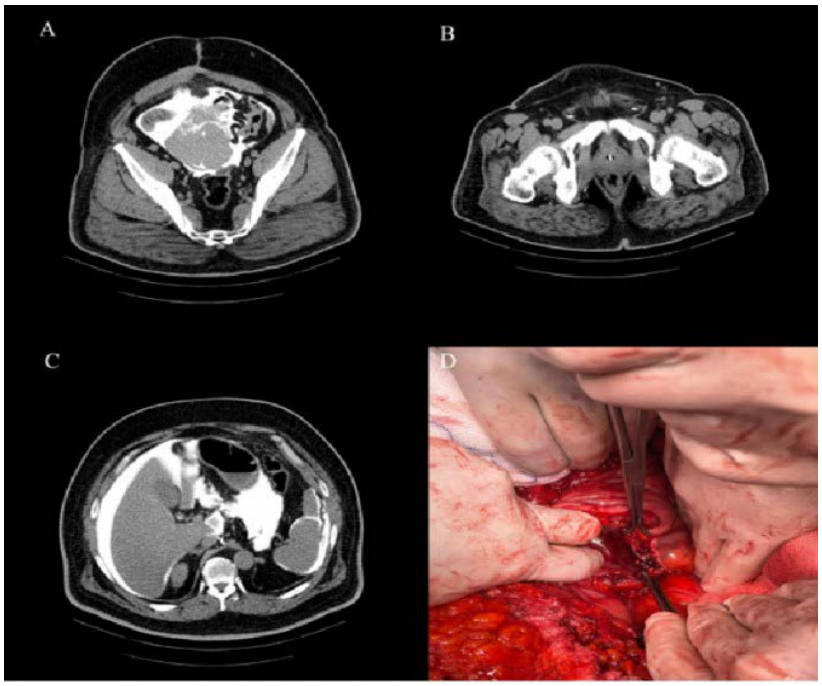

Mesane posteriorunda yaklaşık 10cm boyutunda hematom ve mesane çevresinde kontrast ekstravazasyonu izlendi (A), Kemik pelviste fraktür izlenmedi (B), Batın içi yaygın kontrast kaçağı izlendi (C), İntraoperatif mesane posterior duvarda yaklaşık 8 cm boyutunda perforasyon izlendi (D)
A hematoma of approximately 10 cm in size in the posterior of the bladder and contrast extravasation around the bladder were observed (A), No fracture was observed in the bony pelvis (B), A diffuse intra-abdominal contrast extravasation was observed (C), An approximately 8 cm perforation was observed in the bladder posterior wall (D)

PP-66

Sıra Dışı Bir Penil Travma: Spiral Taşı İle Penisin Parsiyel Amputasyonu

Lütfi İhsan Boyacı, Mecit Celik, Muhammed Emin Polat, Davut Kamacı
Ankara Şehir Hastanesi, Üroloji Kliniği, Ankara

GİRİŞ: Penis amputasyonu nadir görülen bir acil ürolojik tablodur. Birçok mekanizma bildirilmiştir. Köpek ısırması, aile içi şiddet, çim biçme makinası ile yaşanan kaza, travmatik sünnet, kişinin penisini lastik bantla yaralaması bu mekanizmalara örnek olarak verilebilir. Biz; spiral taşı ile çalışmaktayken penisini, korpu penis distalinden parsiyel olarak ampute eden 37 yaşında bir hasta sunuyoruz.

OLGU: Spiral taşı ile çalışmaktayken penisini yaralayan hasta acil servisimize başvurdu. Hastanın ilk muayenesinde parsiyel amputasyon saptanıp acil operasyona alındı. Penis dorsalinden skrotuma doğru uzanan korpus kavernozumu da içine alan aktif kanamamnin izlendiği lezyon eksplore edildi. Nörovvasküler demetin tam kat ayrildiği izlendi. Korpus kavernozum önce septumdan onarildi. Ardindan tunika tabakalarından onarim yapildi. Yapay erekesiyon sağlandi, kaçak olmadiği izlendi. Nörovasküler demet 6-0 prolen ile onarildi. Glans rengi normal izlendi. Ardindan buck`s fasyasi onarildi. Ciltte kesi hatlari bir araya gelecek biçimde onarildi.

Hastanın servis takiplerinde glans rengi normaldi.. Hasta taburcu edildikten sonraki son kontrol değlendirmesinde (Operasyondan 2,5 ay sonra); hasta spontan ereksiyonlarının olduğunu, sabah erkesiyonlarının olduğunu, sertlik derecesinin kaza öncesi sertlik kalitesidnen farklı olmadığnı, penisinde hissizlik ve uyuşma olmadığını, ereksiyonda çok hafif bir ağrısı olduğunu, sağa doğru 10 dereceye yakın kurvatürü olduğunu belirtti.

TARTIŞMA: Penil amputasyon; çeşitli mekanizmalarla gerçekleşen, nadir görülen bir ürolojik antitedir. Hastanın ileriki yaşamı için önemli fonksiyonel ve psikolojik sonuçlar doğurabilir.Bildirilen mekanizmalar arasında aile içi şiddet, kendini yaralama, eş tarafından yaralama, tarım makinesi kazaları, hayvan ısırıkları, başarısız sünnet, tekne kazaları, lastik bant ile penis amputasyonu gibi nedenler vardır. Kenidini yaralama ilgili bildirilen vakalarda uyuşturucu madde etkisinde olma, altta yatan bir psikolojik bozukluk gibi sebepler olabilir.

Ameliyat başarısını pozitif anlamda etkileyen faktörler arasında iskemi süresinin kısa olması, minimal kontaminasyon, ampute olan segmentin korunması, mikrocerrahinin kullanılması sayılabilir. 24 saate kadar replantasyonun denenmesi önerilmektedir. Ayrıca replantasyon işlemi yapılabilmesi için hastanın tıbbi ve piskolojik olarak stabil olması gerekmektedir. Operasyon sonrası bildirilen en sık komplikasyonlar arasında cilt nekrozu, penis cildinde duyuda azalma ve erektil disfonksiyon sayılabilir. Bildirilen vakalarda çoğunlukla üretral ve korporal cisimler primer olarak kapatılmıştır. Penil şaft yapılarının mikrocerrahi revaskülarizasyonu ve yakınlaştırılması daha iyi erektil ve işeme fonksiyonları için önerilmektedir.

SONUÇ: Parsiyel penis amputasyonu nadir görülen bir ürolojik acildir. Onarımla ilgili cerrahi yöntemler ve sonuçlar sınırlıdır. Penis duyusunda ve erektil fonksiyonlarda kayıp olmaması, üretral darlık olmaması, işeme probleminin olmaması başarılı bir penil replantasyonun göstergeleridir. İskemi süresi kısa tutulmalıdır. Hastamız postoperatif ikinci ayda ereksiyonunun korunduğu ve penis cildinde his kaybı olmadığını belirtti. Penil amputasyonda hızlı ve etkili müdahale hastanın ileriki hayatında fonksiyonel ve psikolojik sağlığı için önem arz etmektedir. En iyi cerrahi yöntemler ve daha kesin veriler için ileri çalışmalara ihtiyaç vardır.

Anahtar Kelimeler: Penis amputasyonu, erektil fonksiyon, replantasyon

An Unusual Penile Trauma: Partial Amputation of the Penis with a Spiral Grinding Machine

Lütfi İhsan Boyacı, Mecit Celik, Muhammed Emin Polat, Davut Kamacı
Department Of Urology, Ankara Şehir Hastanesi, Ankara, Turkey

INTRODUCTİON: Penile amputation is a rare urological emergency. Many mechanisms have been reported. Dog bites, domestic violence, an accident with a lawnmower, traumatic circumcision, injury to one's penis with a rubber band can be given as examples of these mechanisms. We present a 37-year-old patient who partially amputated his penis from the distal part of the penis while working with a spiral grinding machine.

CASE PRESENTATION: The patient who injured his penis while working with the spiral grinding machine, applied to our emergency service. In the first examination of the patient, partial amputation was detected and he was taken to emergency operation.

The lesion with active bleeding including the corpus cavernosum extending from the dorsum of the penis to the scrotum was explored. It was observed that the neurovascular bundle was completely separated. The corpus cavernosum was first repaired from the septum. Then, the tunica layers were repaired. Artificial erection was achieved, no leakage was observed. The neurovascular bundle was repaired with 6-0 prolene. Glans color was normal. Then buck`s fascia was repaired. The incision lines on the skin were repaired to come together.

The color of the glans was normal in the patient's service follow-ups. In the last control evaluation after the patient's discharge (2.5 months after the operation); The patient stated that he had spontaneous erections and morning erections, the degree of hardness was not different from the quality of hardness before the accident, there was no numbness in his penis, he had a very slight pain during erection, and he had a curvature of 10 degrees to the right.

DISCUSSION: Penile amputation is a rare urological entity that occurs through various mechanisms. It can have important functional and psychological consequences for the patient's future life. Reported mechanisms include domestic violence, self-mutilation, spousal injury, farm machinery accidents, animal bites, failed circumcision, boating accidents, and penis amputation with a rubber band. In reported cases of self-mutilation, there may be reasons such as being under the influence of drugs or an underlying psychological disorder. Short ischemia time, minimal contamination, protection of the amputated segment, and the use of microsurgery are among the factors that positively affect the success of the surgery. It is recommended to try replantation for up to 24 hours. In addition, the patient must be medically and psychologically stable in order to perform the replantation procedure. The most common complications reported after the operation include skin necrosis, decreased sensation in the penile skin, and erectile dysfunction. In the reported cases, mostly the urethral and corporal bodies were primarily closed. Microsurgical revascularization and approximation of penile shaft structures is recommended for better erectile and voiding functions.

CONCLUSION: Partial penile amputation is a rare urological emergency. Surgical methods and results related to repair are limited. Fast and effective intervention in penile amputation is important for the patient's functional and psychological health in the future. Further studies are needed for the best surgical methods and more precise data.

Keywords: penile amputation, erectile function, reimplantation

Figür 1 / Figure 1

Parsiyel amputasyona uğramış penis
Partially amputated penis

PP-67

Pelvik ektopik böbrekte grade 4 yaralanmaya yaklaşım: olgu sunumu

Hakan Tekinaslan, Alper Keskin, Sacit Nuri Görgel, Serkan Özcan, Osman Köse, Yiğit Akın
İzmir Katip Çelebi Üniversitesi Atatürk Eğitim ve Araştırma Hastanesi

Pelvik ektopik böbrek ürogenital anomalileri arasında nadir görülen bir durumdur. Ektopik böbrek ile ilgili patoloji farklı klinik semptomlarına sebep olabilir. Travma sonrası ektopik böbrek yaralanmaları normal böbrek yaralanmalarına göre farklı klinik yaklaşım ve tedavi gerektiren sonuçlar ortaya çıkarabilir. Burada araç içi trafik kazası sonrası acil servise getirilen pelvik böbrekli travma olgumuzu derledik. Hematüri, hipotansiyon, taşikardi, hematokrit düşüklüğü bulguları olan hastada ektopik böbrekte grade 4 yaralanma nedeniyle nefrektomi operasyonu yaptığımız vakayı sunduk.

Anahtar Kelimeler: pelvik böbrek, travma nefrektomisi, böbrek yaralanmaları

Approach to grade 4 injury in pelvic ectopic kidney: a case report

Hakan Tekinaslan, Alper Keskin, Sacit Nuri Görgel, Serkan Özcan, Osman Köse, Yiğit Akın
Izmir Katip Celebi University Ataturk Training and Research Hospital

Pelvic ectopic kidney is a rare condition among urogenital anomalies. Pathology related to ectopic kidney may cause different clinical symptoms. Post-traumatic ectopic kidney injuries may produce results that require different clinical approach and treatment compared to normal kidney injuries. Here, we have reviewed our case of pelvic kidney trauma who was brought to the emergency room after an in-vehicle traffic accident. We present a case of nephrectomy operation due to grade 4 injury to the ectopic kidney in a patient with hematuria, hypotension, tachycardia, and low hematocrit findings.

Keywords: pelvic kidney, trauma nephrectomy, kidney injuries

pelvik böbrek yaralanmasının tomografide görünümü / CT appearance of pelvic kidney injury

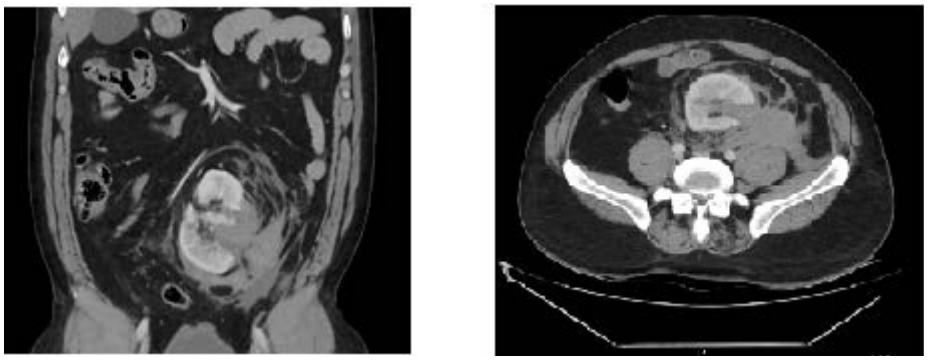

travma sonrası pelvik böbrekte grade 4 yaralanmanın tomografide görünümü
Post-traumatic pelvic kidney grade 4 injury on tomography

PP-68

Mesanede Yabancı Cismin Nadir Bir Nedeni: İdrar Kaçırmayı Önlemek İçin Kullanılan Göz Kaleminin Mesaneye Migre Olması

Hasan Sulhan, Ferhat Çoban, Ekrem Yıldırak, Ali Tutuş, Ali Çift, Mehmet Özgür Yücel
Adıyaman Üniversitesi Eğitim Araştırma Hastanesi Üroloji Kliniği

Mesane içindeki yabancı cisimlerle ilgili çok sayıda araştırma yayınlanmıştır. Bu durumun başlıca nedenlerini iatrojenik, psikiyatrik nedenler, çevre organ ve dokulardan migrasyon, kendi kendine yerleştirme oluşturmaktadır. Bu çalışmada sık idrara çıkma ve idrar kaçırmayı engellemek için üretraya göz kalemi yerleştiren ve bu kalemin mesaneye migre olması sonucu mesanede yabancı cismin nadir bir sebebinin tanı ve tedavisini sunmayı amaçladık.

VAKA SUNUMU: 44 yaşında bayan hasta, yaklaşık 10 gündür mevcut olan aralıklı hematüri, dizüri, idrar yapmada güçlük, nonspesifik karın ağrısı, pelvik bölgede batma hissi şikayetleri ile acil servise başvurdu. Fizik muayenede suprapubik hassasiyet mevcut idi. Özgeçmişinde hastanın eşinden boşanmış olduğu, yaklaşık 20 yıldır şizofreni tanısı aldığı, düzensiz ilaç (olanzapin, zuklopentiksol, ketiapin) kullandığı ve psikiyatri takibinde olduğu öğrenildi. Tam kan sayımında lökositoz mevcut idi, biyokimyasal tetkikler normal idi, tam idrar tetkikinde mikroskobik hematuri ve piyüri mevcut idi. Kontrastsız bilgisayarlı tomografide mesanede yaklaşık 10 cm uzunluğunda kalem ile uyumlu görünümlü yabancı cisim izlendi (Resim 1). Hasta üzere interne edildi. İdrar kültürü gönderildi. Amprik tedavi olarak Seftriakson 1 gr flk 2x1 İV olarak başlandı. Hastaya yapılacak girişim ile ilgili bilgiler verildi ve onamı alındı. Spinal anestezi altında yapılan sistoüretroskopide üretra normal izlendi. Mesanede sivri tarafı mesanenin sağ alt kısmına, arka kısmı sol üst kısma doğru bakan 10 cm'lik bir kalem görüldü. 26 F nefroskopla işleme devam edildi. Kalem forseps ile tutularak dışarı alındı. (Resim 2). Sistoskopide mesanede perforasyon ve ek patoloji saptanmadı. Operasyon sırasında ve sonrası dönemde herhangi bir komplikasyon olmadı. İdrar kültüründe üreme olmadı. Operasyon sonrası 2. günde psikiyatri ve üroloji poliklinik kontrolü önerilerek sorunsuz eksterne edildi.

Sonuç olarak; alt üriner sistem semptomları olan hastalarda nadir bir etyoloji olarak mesanede yabancı cisim de düşünülmelidir. Tanıda ayrıntılı öykü, fizik muayene, labarotuvar ve radyolojik değerlendirmeler yapılmalıdır. Bu yabancı cisimlerin çıkarılmasında minimal invaziv endoskopik yöntemlerin etkin ve güvenli bir şekilde kullanılabileceğini ve operasyon sonrası dönemde hastanın bu durumları tekrar yaşamaması için psikiyatrik değerlendirme mutlaka yapılması gerektiğini düşünmekteyiz.

Anahtar Kelimeler: Yabancı cisim, kalem, mesane, idrar inkontinansı

A Rare Cause of Foreign Body in the Bladder: Migration of the Bladder with Eyeliner Used to Prevent Urinary Incontinence

Hasan Sulhan, Ferhat Çoban, Ekrem Yıldırak, Ali Tutuş, Ali Çift, Mehmet Özgür Yücel
Adıyaman Unıversıty Educatıon And Research Hospıtal Urology Clınıc

Numerous studies have been published on foreign bodies in the bladder. The main reasons for this situation are iatrogenic, psychiatric reasons, migration from surrounding organs and tissues, and self-implantation. In this study, we aimed to present the diagnosis and treatment of a rare cause of foreign body in the bladder as a result of placing an eyeliner in the urethra to prevent frequent urination and incontinence.

CASE PRESENTATION: A 44-year-old female patient applied to the emergency department with complaints of intermittent hematuria, dysuria, difficulty in urination, nonspecific abdominal pain, and stinging in the pelvic region, which had been present for about 10 days. On physical examination, there was suprapubic tenderness. In her history, it was learned that the patient was divorced from her husband, had been diagnosed with schizophrenia for about 20 years, had been using irregular medication (olanzapine, zuclopenthixol, quetiapine) and was under psychiatric follow-up. There was leukocytosis in the complete blood count, biochemical tests were normal, microscopic hematuria and pyuria were present in the complete urinalysis. On non-contrast computed tomography, a foreign body with a length of approximately 10 cm in the bladder was observed (Figure 1). The patient was interned. Urine culture was sent. Ceftriaxone 1 g flk 2x1 IV was started as empirical treatment. The patient was informed about the intervention to be performed and his consent was obtained. In the cystourethroscopy performed under spinal anesthesia, the urethra was normal. A 10 cm pen was seen in the bladder with the pointed side pointing towards the lower right part of the bladder and the posterior part pointing towards the upper left part. The procedure was continued with a 26 F nephroscope. The pen was taken out by holding it with forceps. (Figure 2). No bladder perforation or additional pathology was detected in cystoscopy. There were no complications during and after the operation. There was no growth in the urine culture. On the 2nd post-operative day, psychiatry and urology outpatient control was recommended and she was discharged without any problem.

In conclusion; foreign body in the bladder should also be considered as a rare etiology in patients with lower urinary tract symptoms. Detailed history, physical examination, laboratory and radiological evaluations should be made in the diagnosis. We think that minimally invasive endoscopic methods can be used effectively and safely in the removal of these foreign bodies, and psychiatric evaluation should be done in order for the patient not to experience these conditions again in the postoperative period.

Keywords: Foreign body, pencil, bladder, urinary incontinence

PP-69

Modifiye sol ileal konduit: Vaka sunumu

Hakan Çakıcı[1], Atınç Tozsin[2], Gökhan Çevik[3], Hakan Akdere[2]
[1]Optimed Hastanesi, Tekirdağ
[2]Trakya Üniversitesi Tıp Fakültesi Hastanesi, Üroloji Anabilim Dalı, Edirne
[3]Sultan 1. Murat Devlet Hastanesi, Üroloji Bölümü, Edirne

Radikal sistektomi sonrası üriner diversiyon için en çok tercih edilen yöntem ileal kondüittir. Hazırlanan kondüit genellikle sağ karın duvarına yerleştirilir. Sol ileal kondüit ile ilgili yeterli deneyim ve literatür bulunmamaktadır. Modifiye yöntemimiz ile sol ileal konduit olgumuzu bildirerek cerrahi tekniğini anlattık. 68 yaşında erkek hastaya 1 yıl önce dış merkezde mesane kanseri ve gros hematüri nedeniyle acil radikal sistektomi operasyonu yapıldı. Ancak üriner diversiyon yapılmadı ve bilateral nefrostomi takıldı. Onkolojik olarak stabil hale gelen hastaya ileal kondüit planlandı. Ameliyat öncesi değerlendirmede bilateral üreterlerin (sol daha kısa olmak üzere) kısa olduğu izlendi. Hazırlanan ileal kondüit üreterlerin kısa olması nedeniyle sigmoid mezenterin altından geçirilerek sol karın duvarına yerleştirildi. Takiplerde majör komplikasyon görülmedi. Bu bildiri ile sigmoid mezenterin altından geçen sol ileal konduiti olan bir olguyu sunmayı amaçladık. Zorunlu durumlarda uyguladığımız yöntemin güvenli bir seçenek olduğunu vurguladık.

Anahtar Kelimeler: ileal konduit, mesane kanseri, radikal sistektomi

Modified left ileal conduit: Case report

Hakan Çakıcı[1], Atınç Tozsin[2], Gökhan Çevik[3], Hakan Akdere[2]
[1]Optimed Hospital, Tekirdag, Turkey
[2]Trakya University School of Medicine Hospital, Department of Urology, Edirne, Turkey
[3]Sultan 1. Murat State Hospital, Edirne, Turkey

The ileal conduit is the most preferred method for urinary diversion after radical cystectomy. The prepared conduit is usually placed on the right abdominal wall. There is not enough experience and literature about the left side ileal conduit. We reported a case of left ileal conduit with a modified method and described the surgical technique. A 68-year-old male patient has undergone an urgent radical cystectomy operation 1 year ago due to bladder cancer and gross hematuria. However, urinary diversion was not performed, and bilateral nephrostomy was inserted. An ileal conduit was planned for the patient after oncologically stabilized. In the preoperative evaluation, bilateral ureters were observed short, with the left being prominent. The prepared ileal conduit was passed under the sigmoid mesentery due to the short ureters and placed on the left abdominal wall. There were no major complications in the follow-ups. We reported a patient with a left ileal conduit which passed under the sigmoid mesentery. We emphasized that the method we performed is a safe option in mandatory situations.

Keywords: bladder tumor, ileal conduit, radical cystectomy

Sigmoid kolon altından geçirilen sol ileal konduit / Left ileal conduit passed under the sigmoid colon

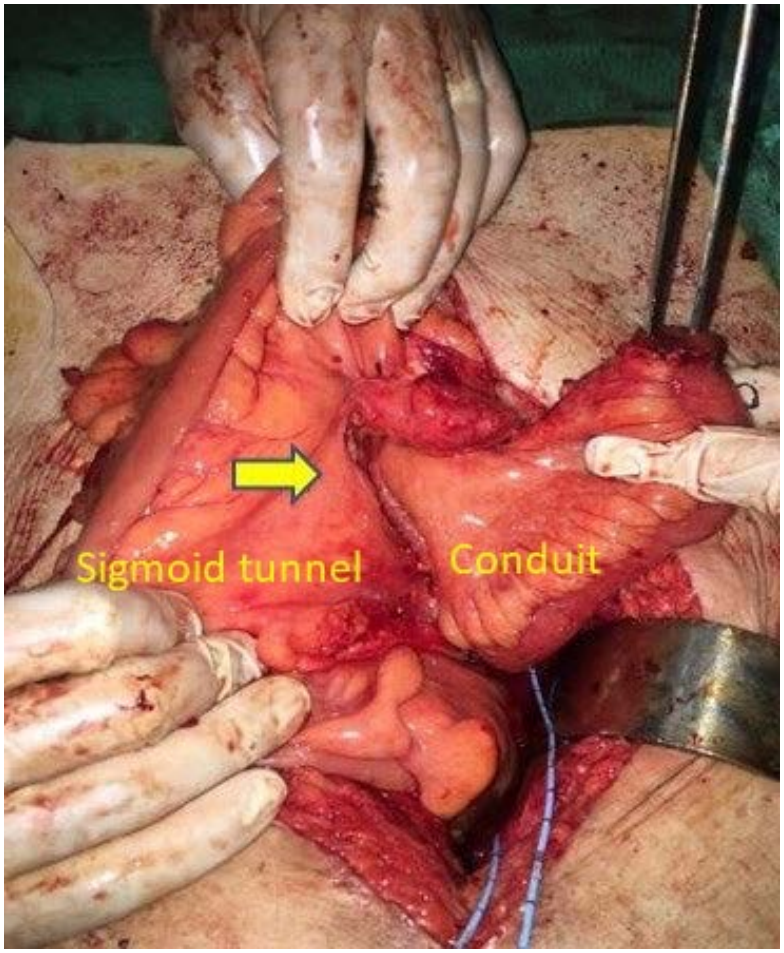

PP-70

Sarcomatous malignant mesenchymal ureteral tumor: A rare case report

Cemil Kutsal, Ahmet Tevfik Albayrak, İbrahim Halil Baloğlu, Ali Emre Çekmece, Mehmet Eren Akan
University of Health Sciences Sisli Hamidiye Etfal Training and Research Hospital

INTRODUCTION: Sarcomatoid mesenchymal urothelial carcinoma is characterized by the presence of components of two-phase malignancy, there is morphological and/or immunohistochemical evidence of epithelial and mesenchymal differentiation.

Case Presentation: A seventy-eight years old man admitted to internal medicine outpatient clinic with bilaterally flank pain. Hydronephrosis, abdominal giant mass and elevation of blood creatinine level were detected during the etiological search. Therefore, the patient was referred to our center. For further urological investigations, we performed non contrast abdominal MRI for reveal of cause of the hydronephrosis and abdominal mass. In MRI, a mass of approximately 17 cm was detected in the craniocaudal plane surrounding the left common iliac and internal iliac vascular structures, forming a filling defect towards the bladder lumen in the left ureteropelvic junction region and extending towards the upper abdomen by filling the pelvis along the bladder superior and ureter tracing.TUR-ureterial orifices performed a necrotic mass arising from the left ureteral orifice and not in the papillary image.Pathological examination was revealed sarcomatous mesenchymal urothelial carcinoma.

DISCUSSION: Sarcomatoid mesenchymal urothelial carcinoma is an aggressive disease. There is no standard treatment for sarcomatoid mesenchymal urothelial carcinoma. Radical surgery is may be considered a treatment choice. Chemotherapy, targeted drug therapy and immunotherapy may be beneficial to the survival of patients. When determining the optimal treatment regimen, physicians must take into account each individual patient's specific clinical characteristics. In the future, disease management will be standardised with the technical and medical improvements.

Keywords: Sarcomatoid mesenchymal urothelial carcinoma, abdominal mass, hydronephrosis

PP-71

Gastrik ve oküler metastazlı bir renal hücreli karsinom olgusunda 52 aylık uzun sağkalım

Alp Akyol, Kasım Emre Ergün, Mustafa Serdar Kalemci, Fuat Kızılay, Ahmet Barış Altay
Ege Üniversitesi Tıp Fakültesi, Üroloji Anabilim Dalı, İzmir, Türkiye

Dünya çapında 400.000'den fazla insan, yılda yaklaşık 180.000 ölüme neden olan renal hücreli karsinomdan (RHK) etkilenmektedir. Tanı anında, RHK hastalarının %25'inden fazlasında lokal invaziv veya metastatik malignite gibi ilerlemiş hastalık vardır. Nefrektomiyi takiben, hastaların %20 ila %50'sinde sonunda metastatik hastalık gelişir. Metastatik RHK' li hastaların ortalama sağkalım süresi yaklaşık 13 aydır.

Akciğerler, kemikler ve beyin, RHK' nin yaygın olarak metastaz yaptığı yerlerdir, ancak tiroid, pankreas, iskelet kası, dil, göz ve cilt gibi nadir yerleri de etkileyebilir.

Bu bireyler için medyan hayatta kalma süresi mevcut literatürde 11 aydır; RHK' nin mide metastazı tanımlanmıştır ve kötü bir prognoz ile ilişkilidir.

Metastatik böbrek tümörlerinin tedavisi için kemoterapi uygun değildir. Risk gruplarına göre hedefe yönelik tedavi seçenekleri mevcuttur. Alternatiflerden bazıları tirozin kinaz inhibitörlerini, monoklonal VEGF antikorlarını, mTOR inhibitörlerini ve immünoterapi ilaçlarını içerir.

Mide ve gözlere RHK metastazları inanılmaz derecede nadirdir. Cerrahi uygulanabilirse, semptomatik bireylerde metastazları tedavi etmek için kullanılmalıdır. Asemptomatik hastalarda sağkalımı ve yaşam kalitesini artırmak için sistemik tedaviden yararlanılır. Literatürde mide ve oküler metastazların keşfinden sonra sağkalım 11 aya kadar kısalmaktadır. Bu olgu sunumunda mide metastazı sonrası çok sayıda sistemik tedavi ilacı alan ve 52 ay yaşayan bir hastayı sunmayı amaçladık.

RHK ile ilişkili oküler metastazlar oldukça nadirdir. Hastamız literatürde orbital rektus kaslarının tutulduğu ikinci örnektir.

Bu hastanın önemi, RHK' de mide metastazını takiben 52 aylık sağkalımın raporlanmasının yanında, yüksek metastatik yükü olanların bile sağkalımı uzatabilen çeşitli terapötik seçeneklere sahip olduğunun gösterilmiş olmasıdır.

Anahtar Kelimeler: Gastrik metastaz, Metastatik renal hücreli karsinom, Oküler metastaz, Olgu sunumu

52-month long survival in an instance of renal cell carcinoma with gastric and ocular metastases- A case report

Alp Akyol, Kasım Emre Ergün, Mustafa Serdar Kalemci, Fuat Kızılay, Ahmet Barış Altay
Ege University Faculty of Medicine, Department of Urology, Izmir, Turkey

Over 400,000 people worldwide are affected by renal cell carcinoma (RCC), which accounts for nearly 180,000 fatalities yearly. At the time of diagnosis, more than 25% of RCC patients had advanced disease, such as locally invasive or metastatic malignancy. Following nephrectomy, 20% to 50% of patients will eventually develop metastatic disease. Patients with metastatic RCC had a mean survival duration of almost 13 months.

The lungs, bones, and brain are where RCC commonly metastasizes, but it can also affect uncommon places like the thyroid, pancreas, skeletal muscle, tongue, eye, and skin.

The median survival period for these individuals is 11 months in the present literature; the stomach metastasis of RCC has been described and is associated with a bad prognosis.

For the treatment of metastatic kidney tumors, chemotherapy is inappropriate. Options for targeted treatment are available based on risk groups. Some of the alternatives include tyrosine kinase inhibitors, monoclonal VEGF antibodies, mTOR inhibitors, and immunotherapy drugs.

Here, we offer the story of a patient who, after receiving many treatments, lived for 52 months.

Metastases of RCC to the stomach and the eyes are incredibly uncommon. If surgery is an option, it should be used to treat metastases in symptomatic individuals. In asymptomatic patients, systemic therapy is utilized to increase survival and quality of life. In the literature, survival is shortened to 11 months following the discovery of stomach and ocular metastases. In this case report, we describe a patient who received numerous systemic therapy drugs following stomach metastases and lived for 52 months.

Ocular metastases associated with RCC are quite rare. Our patient is the second instance in the literature where the orbital rectus muscles are involved.

Since the patterns of metastases from RCCs remain to be fully characterized, RCCs have been associated with unusual metastatic sites, atypically presenting symptoms from disseminated disease, and distant metastatic sites. The importance of case reporting should not be underestimated because many of our traditional clinical teachings were formed through the observation of individual “case reports.” The significance of this patient is that it has been demonstrated that even those with a high metastatic load have a variety of therapeutic options that can prolong survival, as evidenced by their 52-month survival following stomach metastasis.

Keywords: Case report, Gastric metastasis, Metastatic renal cell carcinoma, Ocular metastasis

Endoskopi / Endoscopy

Endoskopi
Endoscopy

PP-72

Radikal sistektomi sonrası nadir bir komplikasyon: ileal kondüit-enterik fistülü

Abdullah Harun Kınık, Buğra Çetin, Mehmet Özalevli, Mustafa Asım Avcı, Mustafa Gökhan Köse, Burak Arslan, Enver Özdemir
Sağlık Bilimleri Üniversitesi, Gaziosmanpaşa Eğitim Araştırma Hastanesi, Üroloji Kliniği, İstanbul

Giriş : Yeni tanı alan mesane kanserlerinin yaklaşık %25'i tanı anında kasa invaziv durumdadır. Kasa invaziv mesane kanserlerinde standart tedavi yaklaşımı radikal sistektomidir. Hastaların performans durumu ve yaşam beklentileri radikal sistektomi ile beraber yapılacak olan üriner diversiyon tipini belirler. En sık tercih edilen diversiyon tipi ileal kondüit üriner diversiyondur. İleal kondüit üriner diversiyon yapılan hastaların %48'inde görülen piyelonefrit, anastomoz kaçağı ve anastomoz darlığı erken dönem komplikasyonlardandır. Uzun dönemde ise hastaların %24'ünde stoma komplikasyonları görülmektedir. Biz burada, radikal sistektomi ve ileal kondüit üriner diversiyon sonrası ileal kondüit-enterik fistül vakamızı sunmayı amaçladık.

Olgu Sunumu: 60 yaşında erkek hasta üroloji kliniğine idrarda kan görme şikayeti ile başvurdu. Yapılan sistoskopik incelemede, sol yan duvarda 3cm boyutunda papiller lezyon tespit edildi. Lezyona transüretral rezeksiyon yapıldı. Patoloji sonucunda, derin detrusor kası invazyonu (pT2b) görülen transizyonel hücreleri karsinoma ek olarak nested varyant ve karsinoma in situ mevcuttu. Yapılan ileri tetkiklerde herhangi bir metastaz saptanmaması üzerine hastaya radikal sistektomi ve ileal kondüit yapılması kararlaştırıldı. Üreter kondüit anastomozunda Wallace yöntemi uygulandı. Perioperatif olarak gönderilen frozen incelemesinde her iki üreter alt ucunda tümöral infiltrasyon görülmedi. Cerrahisi komplikasyonsuz tamamlandı. Postoperatif 10. günde hasta taburcu edildi. Hastanın radikal sistektomi patolojisi, tümörün perivezikal yağlı dokuyu invaze ettiği (pT3aN2M0) ayrıca sol üreter cerrahi sınırda invazyon izlendiği şeklinde sonuçlandı. Post operatif 6. haftada çekilen FDG-PET'te sağ üreter distali-konduit anastomoz hattında fokal artmış reziduel tümör ile uyumlu FDG tutulumu izlendi. Bu araştırmalar esnasında hasta ürostomiden fekaloid içerik gelmesi şikayetiyle tekrar tarafımıza başvurdu. Çekilen loopografi ve abdomen BT'de kondüit ile ileum arasında fistül tespit edildi (Resim 1). Ürostomiden gelen günlük fekaloid içeriğin miktarı ortalama 100 ml idi. Hastanın kemoterapisinin ertelenmemesi için ve fekaloid içerik miktarın az olması nedeniyle hasta bilateral nefrostomi tatbik edilerek konservatif olarak izlendi. Hastaya uygulanan adjuvan kemoterapi tamamlandıktan sonra çekilen kontrol FDG PET'de reziduel hastalık izlenmedi. Hastanın ciddi bir enfeksiyon durumu olmaması, akut böbrek yetmezliği olmaması ve fistülün debisinin düşük olması nedeniyle hastaya herhangi bir girişim planlanmadı. 1. yıl takibinde hastanın yapılan kontrol loopografisinde henüz fistülün kapanmadığı gözlendi. Hastanın onkolojik takibi devam etmektedir.

Sonuç: Radikal Sistektomi, bilateral pelvik lenf nodu disseksiyonu ve üriner diversiyon ameliyatı kasa invaziv mesane kanseri vakalarında standart tedavi yöntemi olmakla birlikte erken ve geç dönem komplikasyonları mevcuttur. İleal kondüit ile enterik anslar arasında fistül gelişmesi nadir de olsa bu komplikasyonlardan bir tanesidir. Özellikle düşük debili olan fistüllerde nefrostomi ile izlem seçeneği hastaların yaşam beklentisi, performans durumu ek tedavi ihtiyacı göz önünde bulundurularak güvenle uygulanabilir.

Anahtar Kelimeler: Fistül, Komplikasyon, Kondüit, Mesane kanseri

A rare complication after radical cystectomy: ileal conduit-enteric fistula

Abdullah Harun Kınık, Buğra Çetin, Mehmet Özalevli, Mustafa Asım Avcı, Mustafa Gökhan Köse, Burak Arslan, Enver Özdemir
University of Health Sciences, Gaziosmanpaşa Training and Research Hospital, Urology Clinic, Istanbul, Turkey

Introduction: Approximately 25% of newly diagnosed bladder cancers are muscle-invasive at the time of diagnosis. The standard treatment approach in muscle-invasive bladder cancers is radical cystectomy. The performance status and life expectancy of the patients determine the type of urinary diversion to be performed together with radical cystectomy. The most preferred type of diversion is the ileal conduit urinary diversion and its early complications such as pyelonephritis, anastomotic leakage, and anastomotic stenosis are seen in 48% of patients. In the long term, stoma complications are seen in 24% of the patients. Here, we aimed to present our case of ileal conduit-enteric fistula after radical cystectomy and ileal conduit urinary diversion.

Case Report: A 60-year-old male patient was admitted to the urology clinic with a complaint of blood in the urine. In the cystoscopy, a 3 cm papillary lesion at the left lateral wall was detected. Complete TUR-BT was performed. As a result of pathology, there was transitional cell carcinoma with deep detrusor muscle invasion (pT2b), as well as nested variant and carcinoma in situ. Since no metastasis was detected in further investigations, radical cystectomy and ileal conduit were performed on the patient. Wallace's method was used for ureteral conduit anastomosis. No tumoral infiltration was observed at the lower ends of both ureters in the frozen section sent perioperatively. The patient was discharged on the 10th postoperative day without any complications. The patient's radical cystectomy pathology resulted in the tumor invading the perivesical fatty tissue (pT3aN2M0) and invasion at the left ureter surgical margin. In the FDG-PET taken at the postoperative 6th week, FDG uptake was observed in the right ureter distal-conduit anastomosis line, consistent with a focal increased residual tumor. During these investigations, the patient applied to the outpatient clinic with the complaint of fecaloid content coming from the urostomy. A fistula was detected between the conduit and the ileum in the loopography and abdominal CT (Figure 1). The mean volume of fecaloid content from the urostomy was 100 ml/day. In order not to delay the chemotherapy and due to the low volume of the fecaloid content, the patient was followed conservatively by applying bilateral nephrostomy. In the control FDG PET taken after the adjuvant chemotherapy treatment, there was not any residual disease. No intervention was planned for the patient, since the patient did not have a serious infection, and did not have acute renal failure. Control loopography showed fistula was not closed after 1-year follow-up. Oncological follow-up of the patient continues.

Conclusion: Radical Cystectomy, bilateral pelvic lymph node dissection, and urinary diversion surgery are the standard treatment modalities in muscle-invasive bladder cancer cases, but there are early and late complications. Fistula development between the ileal conduit and the enteric loops is one of these complications, although it is rare. Especially in low-flow fistulas, the option to follow up with nephrostomy can be safely applied considering the life expectancy, performance status, and need for additional treatment of the patients.

Keywords: Bladder cancer, Complication, Conduit, Fistula

Resim 1: Radikal sistektomi sonrası gelişen ileal kondüit-enterik fistülü olgusu
Figure 1: A case of ileal conduit-enteric fistula developing after radical cystectomy

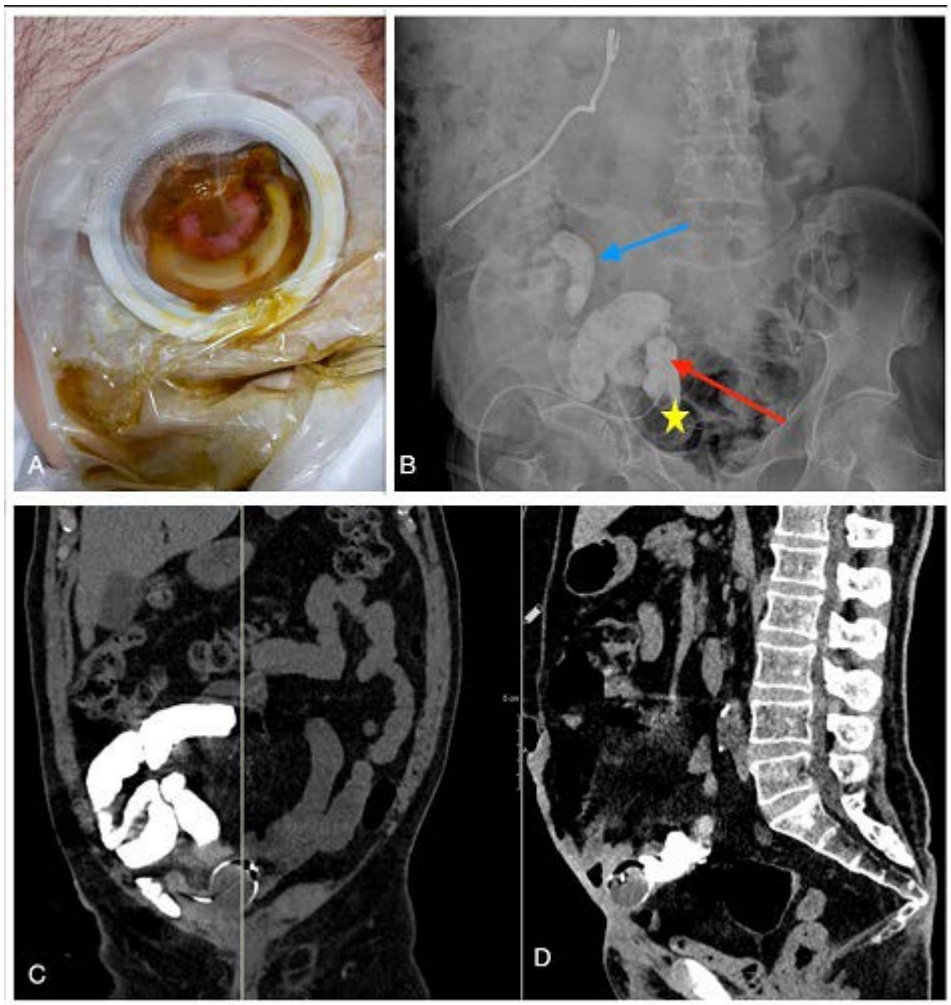

A; Ürostomiden gelen fekaloid içeriğin görüntüsü, B; Loopografi görüntüsü, mavi ok ileal segmenti, kırmızı ok ileal kondüiti, sarı yıldız kondüit içerisindeki foley kateteri işaret ediyor, C; Iv/oral/rektal kontrastsız ve kondüit içerisine kontrast madde verilerek çekilen abdomen BT görüntüsü, kondüitten enteral segmentlere kontrast madde geçişini gösteren koronal kesit, D; Iv/oral/rektal kontrastsız ve kondüit içerisine kontrast madde verilerek çekilen abdomen BT görüntüsü, kondüitten enteral segmentlere kontrast madde geçişini gösteren sagittal kesit
A; Image of fecaloid content from urostomy, B; Loopography image, the blue arrow indicates ileal segment, the red arrow indicates ileal conduit, the yellow star indicates foley catheter within the conduit, C; Abdominal CT image taken without IV/oral/rectal contrast and with contrast agent injected into the conduit, coronal section showing the transition of contrast material from the conduit to the enteral segments, D; Abdominal CT image taken without IV/oral/rectal contrast and with contrast agent injected into the conduit, sagittal section showing the transition of contrast material from the conduit to the enteral segments

PP-73

Mesane Ve Prostat Tutulumuyla Başvuran Mantle Hücreli Lenfoma (Literatürde İlk Olgu)

Hamit Zafer Aksoy, Fatih Yıldırım, Hasan Rıza Aydın
SBÜ Trabzon Tıp Fakültesi, Üroloji Ana Bilim Dalı, Trabzon

ÖZET: Lenfoid neoplazilerin üriner sistem ve erkek genital organ tutulumu oldukça nadirdir ve ekstranodal tutulumların %5'inden azını oluşturmaktadır. Mantle hücreli lenfoma ise lenfomanın nadir görülen alt tipi olup prostat ve mesane tutulumu ile ilgili olgu sunumları vardır. Bizim olgumuz idrar retansiyonu ile başvurmuş ve yapılan tetkiklerinde mesane ve prostatın mentle hücreli lenfoması tespit edilmiştir. Mantle hücreli lenfomanın hem mesane ve hem de prostatta tespit edildiği literatürdeki ilk olgudur.

GİRİŞ: Lenfoma sık görülen neoplazmlar arasındadır ve lenfomaların %25-40'ını ekstranodal lenfomalar oluşturmaktadır. Erkek genital organlar ve üriner sistemden kaynak alan lenfomalar, ekstranodal lenfomaların %5'inden azını oluşturmaktadır. Yapılan genitoüriner lenfomaları içeren 40 vakalık çalışmada %65'inin primer lenfoma olduğu tespit edilmiştir. Bu çalışmada böbrekler en sık tutulum yeri iken, prostatta %20, mesanede % 12,5 tutulum tespit edilmiş. Vakaların sadece 1 tanesi mantle hücreli lenfoma olup, mesane tutulumu mevcuttur Prostat ve mesane lenfomalarının büyük bir kısmı diffüz büyük B hücreli lenfoma oluşturmaktadır. Manttle hücreli lenfomanın mesane prostat tutulumu çok nadir olup her iki organın aynı anda tutulumu literatürde tarafımızca tespit edilememiştir. Literatürdeki prostata ve mesane kaynaklı lenfomalar alt üriner sistem semptomları, hematüri ve üriner retansiyon semptomlarıyla ortaya çıkmaktadır. Bazı hastalarda yapılan digital muayene bulguları sonrası yapılan prostat biyopsisi ile tanı konulmuştur.

OLGU SUNUMU: 68 yaşında erkek hasta, idrar yaparken zorluk, idrarda kanama şikayeti ile polikliniğimize başvurdu. Yapılan ultrasonografide her iki tarafta hidroüreteronefroz ve mesanede glob tespit edildi. Mesanede 85x55 milimetre boyutunda heterojen lezyon tespit edildi. Hastaya üretral sonda takıldı. Hastanın kan tetkiklerinde hemohlobin:12.3 bun:18 Kreatin:0.86 TotalPSA:0.17 tespit edildi. Hastanın idrar kültüründe klebsiella pneumoniae tespit edildi. Hastaya kültür sonucuna göre antibiyoterapi başlandı. Hastanın çekilen kontrastlı MR'da bilateral orta derecede hidroüretreonefroz, mesaneyi tama yakın dolduran kontrast etkileşimi izlenen kitlesel lezyon, perivezikal alanda 15mm boyutunda lenf nodları tespit edildi. Operasyon kararı alınan hastanın operasyon esnasında prostatik alandan başlayan mesane sağ, sol duvar ve trigonu içine alan, prostat ile sınırları net ayırt edilemeyen tümöral oluşum izlendi. Bu oluşuma transüretral rezeksiyon uygulandı. İşlemde üreter orifisleri izlenemedi. Patolojik materyalin değerlendirilmesinde neoplastik lenfoid infiltrasyonun dokuyu diffüz olarak infiltre ettiği tespit edildi. CD3(-), CD23(-), bcl-6(-), CD20(+), bcl-1(+), MUM-1(-), CD79A(+), bcl-2(+), CD15(-), CD5(+), CD10(-), CD30(-) tespit edilen hastanın patolojisi MANTLE HÜCRELİ LENFOMA olarak yorumlandı. Hastanın çekilen positron emisyon tomografisinde boyunda bilateral submandibular, submandibular bölgede 18x10 mm boyutlu lenf nodlarında artmış FDG tutulumu (SUVmax:4.71), mediastende hiler bölgede 26x22 mm boyutlu lenf nodlarında artmış FDG tutulumu (SUVmax:6.09), dalak parankiminde diffüz artmış FDG tutulumu (SUVmax:5.22), süperior mezenterik, bilateral parailiak bölgede 27x21 mm boyutlu lenf nodlarında artmış FDG tutulumu (SUVmax:12.65), mesanede en geniş yerinde 45 mm'ye ulaşan duvar kalınlaşması alanlarında artmış FDG tutulumu (SUVmax:16.41) izlenmiştir.

TARTIŞMA: Mantle hücreli lenfoma (MCL), Hodgkin Dışı Lenfomanın (NHL) nadir alt tipidir ve tüm NHL'nin %2-10'unu oluşturur(8-10). Genellikle agresif bir seyir gösterir ve hala net bir tedavisi yoktur(11). MCL'de genellikle hızlı ilerleme gözlenmektedir. Hastaların bir kısmı 6 aydan kısa sürede hastalıktan kaybedilirken, diğerleri (%8) 10 yıldan fazla hayatta kalmaktadır. MCL geçmişte olduğundan daha erken ve daha agresif bir şekilde tedavi uygulamalarına rağmen halen kür sağlanamayan bir hastalık olmaya devam etmektedir.

Anahtar Kelimeler: Lenfoma, Mesane Tümörü, Ürogenital Sistem Kanserleri

Mantle Cell Lymphoma Presenting with Bladder and Prostate Involvement (The First Case in the Literature)

Hamit Zafer Aksoy, Fatih Yıldırım, Hasan Rıza Aydın
University of Health Sciences Trabzon Faculty of Medicine, Department of Urology, Trabzon, Turkey

Abstract : Urinary and male genital organ involvement of lymphoid neoplasms is very rare and accounts for less than 5% of extra-nodal involvements. Mantle cell lymphoma is a rare subtype of lymphoma and there are cases related to prostate and bladder involvement. Our case presented with urinary retention and mantle cell lymphoma of the bladder and prostate was detected in the examinations. It is the first case in the literature in which mantle cell lymphoma was detected in both the bladder and prostate.

Introduction: Lymphoma is among the common neoplasms and 25-40% of lymphomas are extranidal lymphomas. Lymphomas originating from the male genital organs and urinary system constitute less than 5% of extranidal lymphomas.

In a 40-case study involving genitourinary lymphomas, 65% of them were found to have primary lymphoma. In this study, while bones were the most common sites of involvement, 20% of prostate involvement and 12.5% of bladder involvement were detected. Lymphomas with prostate overalls presented with hematuria, voiding symptoms and urinary obstruction. Only 1 of the cases is mantle cell lymphoma and bladder involvement is present.

Most of the prostate and bladder lymphomas constitute diffuse large B-cell lymphoma. Bladder prostate involvement of mantle cell lymphoma is very rare and simultaneous involvement of both organs has not been detected by us in the literature.

CASE REPORT: A 68-year-old male patient was admitted to our outpatient clinic with the complaint of difficulty in execution, bleeding in the urine. Ultrasonography revealed hydroureteronephrosis and bladder glob on both sides. A urethral catheter was inserted in the patient. The patient was started antibiotic therapy according to the culture result. Contrast enhanced MRI revealed bilateral moderate hydroureteronephrosis, a mass lesion with contrast interaction that filled the bladder closely, and 15mm large lenf nodes in the perivesical area. During the operation of the asthma where the operation decision was made, tumoral formation was observed starting from the prostatic area, including the right and left wall and trigon of the bladder, and the prostate and its boundaries could not be clearly distinguished. Transurethral resection was performed on this formation. Ureteral orifices could not be observed in the procedure.

In the evaluation of the pathological material, neoplastic lymphoid infiltration was found to diffuse the tissue. CD3(-), CD23(-), bcl-6(-), CD20(+), bcl-1(+), MUM-1(-), CD79A(+), bcl-2(+), CD15(-), CD5(+), CD10(-), CD30(-) The pathology of the patient was interpreted as MANTLE CELL LYMPHOMA. Multiple lymph node involvement and spleen involvement were detected in the patient's positron emission tomography (PET).

Conclusions: Mantle cell lymphoma (MCL) is a rare subtype of Non-Hodgkin Lymphoma (NHL) and constitutes 2-10% of all NHL (8-10). It usually has an aggressive course and there is still no clear treatment(11). Rapid progress is usually observed in MCL. It has transient responses to chemotherapy and has a high recurrence rate. Some patients die from the disease in less than 6 months, while others (8%) survive for more than 10 years. Although MCL is treated earlier and more aggressively than in the past, it still remains an incurable disease.

Keywords: Bladder Tumor, Lymphoma, Urogenital System Cancers

Resim-1 / Figüre-1

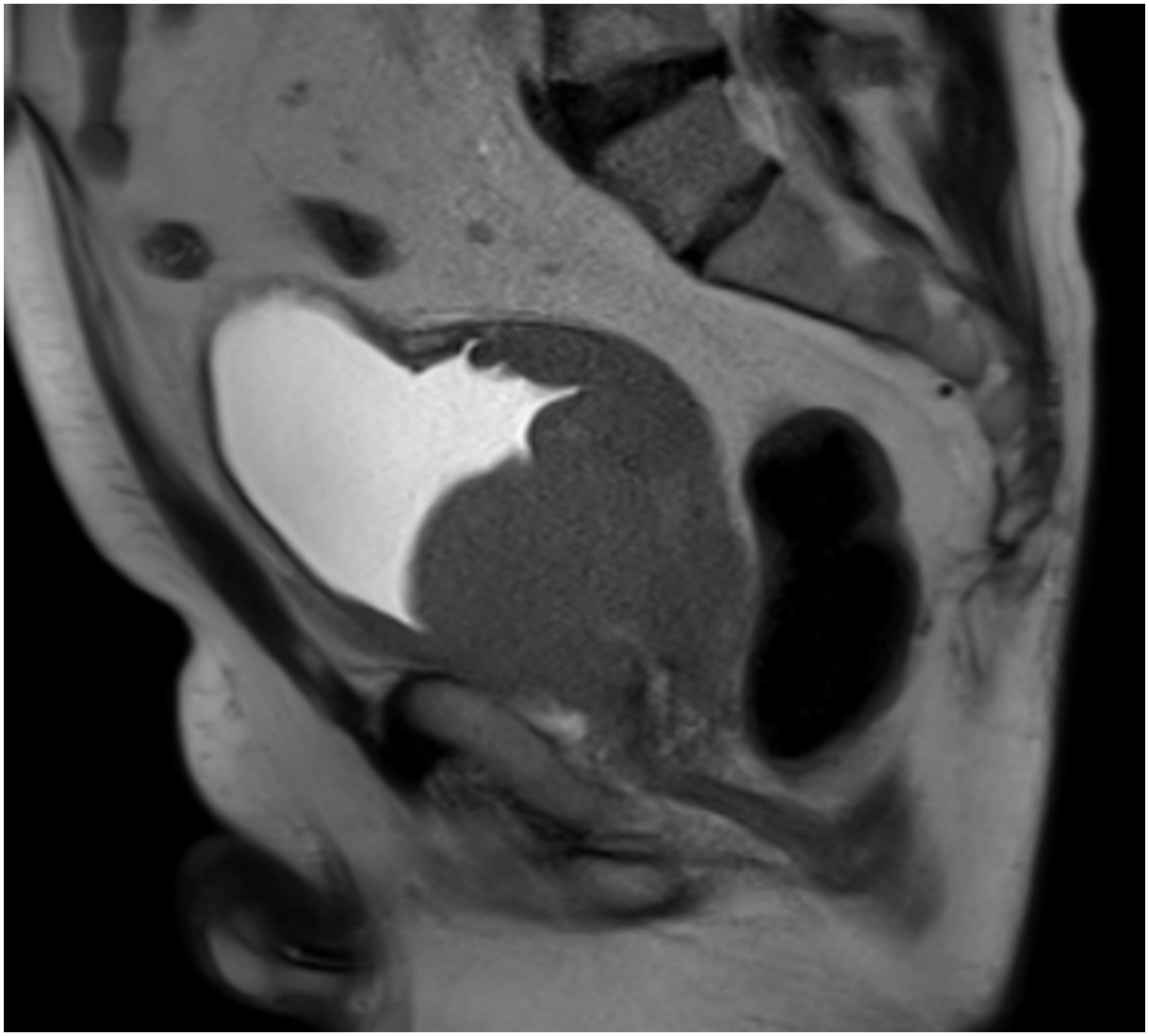

Mesane ve prostatta invaze tömür dokusunun Mr görüntüsü
MRI of invasive tumor tissue in bladder and prostate

PP-74

Malign Melanomun Mesaneye Metastazı: Olgu Sunumu

Azad Akdağ[1], İsmail Evren[1], Halil Fırat Baytekin[2]
[1]Sağlık Bilimleri Üniversitesi Bakırköy Dr.Sadi Konuk Eğitim Araştırma Hastanesi, Üroloji Ana Bilim Dalı, İstanbul
[2]Sağlık Bilimleri Üniversitesi, Bakırköy Dr.Sadi Konuk Eğitim Araştırma Hastanesi, Patoloji Ana Bilim Dalı, İstanbul

Melanom, melanositlerin malignitesinden kaynaklanan bir deri kanseridir. Malign melanomun mesaneye metastazı klinik pratikte oldukça nadirdir. Ağrısız makroskopik pıhtılı hematüri şikayeti ile başka bir merkeze başvuran 71 yaşında erkek hastaya yapılan üriner ultrasonografide (USG) mesane posterior duvarda sağda 9 mm ve 14 mm boyutlarında, solda 4 mm boyutunda lezyonlar izlendi. Mesanenin malign neoplazmı ön tanısı ile transüretral tümör rezeksiyonu (TUR-T) operasyonu yapılan ve histopatolojik inceleme sonucu malign melanoma rapor edilen olguyu sunmayı amaçladık.

Giriş: Derinin melanomu, 2017'de tüm yeni ABD kanser teşhislerinin kabaca %23'ü kadar bir insidansa sahipti. Melanomların çoğu derinin deri lezyonları iken, melanomların sadece %4-5'i deri dışıdır. Mesane içinde metastatik malign melanom varlığı son derece nadir görülen bir bulgudur. Hasta yaşı 28 ile 84 arasında değişmekte olup, ortalama yaş 56,5'dir. Erkekler kadınlardan daha sık etkilenmiştir (E: K = 15: 8). Birçok hastanın asemptomatik olmasıyla birlikte semptomatik hastalar genellikle ağrısız gros hematüri ile başvururlar. En yaygın metastaz bölgeleri bölgesel lenf düğümleri, akciğerler, karaciğer ve beyindir. Malign melanom, histolojik, sitolojik ve genel görünümleri açısından son derece çeşitlidir ve genellikle "büyük taklitçi" olarak bilinir. Bu durum, mesane metastazları için geçerlidir. Olgumuz yüksek dereceli ürotelyal lezyonların ayırıcı tanısında malign melanomun da yer almasının önemini belirtmektedir. Klinik bir melanom öyküsü genellikle tanı için ilk ipucu olsa da, bu bilgi her zaman mevcut değildir.

Olgu Sunumu: Ağrısız makroskopik pıhtılı hematüri şikayeti ile başka bir merkeze başvuran 71 yaşında erkek hastaya yapılan üriner USG'de mesanede tümör açısından şüpheli kitlesel lezyonlar tespit edilmesi üzerine hasta tarafımıza yönlendirildi. Bilinen Hipertansiyon, Lenfoma (6 kür kemoterapi aldığı öğrenildi), Kütanöz Malign Melanoma öyküsü olan hastada ön tanıda mesane karsinomu düşünüldü. Hastaya TUR-T operasyonu yapıldı. Litotomi pozisyonunda bipolar rezektoskop ile mea ve üretra geçilerek mesaneye girildi. Mesane sağ orifis posteromedialinde yaklaşık 3 cm ve anterior duvarda yaklaşık 2 cm boyutlarında saplı kahverengi solid lezyonlar, sol yan duvarda 0.5 cm boyutunda lezyon rezeke edildi. Tümör tabanından derin örneklemeler alındı. Rezeke edilen dokular patolojiye gönderildi.

Histopatolojik değerlendirme sırasında yapılan mikroskopik incelemede yüzeyi örten ürotelyum intakt, altında ise tüm lamina propriyayı dolduran, yoğun sitoplazmik melanin pigmenti içeren malign histomorfolojik özellikte tümör dokusu izleniyor. Mevcut histopatolojik bulgular sonucunda tümör malign melanomun mesaneye metastazı olarak tanımlandı.

Anahtar Kelimeler: Malign, Melanoma, Mesane, Metastaz

Metastasis of Malignant Melanoma to the Bladder: A Case Report

Azad Akdağ[1], İsmail Evren[1], Halil Fırat Baytekin[2]
[1]Health Sciences University Bakırköy Dr.Sadi Konuk Training and Research Hospital, Department of Urology, İstanbul
[2]Health Sciences University Bakırköy Dr.Sadi Konuk Training and Research Hospital, Department of Pathology, İstanbul

Melanoma is a skin cancer arising from the malignancy of melanocytes. Metastasis of malignant melanoma to the bladder is extremely rare in clinical practice. In the urinary ultrasonography (USG) performed on a 71-year-old male patient who applied to another center with the complaint of painless macroscopic clotted hematuria, lesions measuring 9 mm and 14 mm on the right and 4 mm on the left were observed on the posterior wall of the bladder. We aimed to present a case who underwent transurethral tumor resection (TUR-T) with the preliminary diagnosis of malignant neoplasm of the bladder and was reported as malignant melanoma as a result of histopathological examination.

İntroduction: Melanoma of the skin had an incidence of roughly 23% of all new US cancer diagnoses in 2017. While most melanomas are cutaneous lesions of the skin, only 4-5% of melanomas are extracutaneous. Presence of metastatic malignant melanoma in the bladder is an extremely rare finding. Patient age ranges from 28 to 84 years, with a mean age of 56,5. Men are affected more often than women (M: F = 15: 8). Symptomatic patients usually present with painless gross hematuria, although many patients are asymptomatic. The most common sites of metastasis are regional lymph nodes, lungs, liver and brain. Malignant melanoma is extremely diverse in its histological, cytological and general manifestations and is often known as the “great imitator”. This is true for bladder metastases. Our case states the importance of including malignant melanoma in the differential diagnosis of high-grade urothelial lesions. While a clinical history of melanoma is often the first clue to diagnosis, this information is not always available.

Case Report: A 71-year-old male patient who applied to another center with the complaint of painless macroscopic clotted hematuria was referred to us after urinary USG revealed mass lesions suspicious for tumor in the bladder. Bladder carcinoma was considered in the preliminary diagnosis in the patient with a history of known Hypertension, Lymphoma (it was learned that he had received 6 cycles of chemotherapy), Cutaneous Malignant Melanoma. The patient underwent TUR-T operation. In the lithotomy position, the bladder was entered by passing the meatus and urethra with a bipolar resectoscope. Brown solid lesions with a stalk measuring approximately 3 cm on the postero medial of the right orifice of the bladder and approximately 2 cm on the anterior wall, and a 0.5 cm lesion on the left lateral wall were resected. Deep samples were taken from the tumor base. The resected tissues were sent to pathology.

In the microscopic examination performed during the histopathological evaluation, the urothelium covering the surface is intact and the malignant histomorphological tumor tissue containing dense cytoplasmic melanin pigment filling the entire lamina propria is observed underneath. Based on the available histopathological findings, the tumor was defined as metastasis of malignant melanoma to the bladder.

Keywords: Bladder, Malignant, Melanoma, Metastasis

Mesane tümör dokusu / Bladder tumor tissue

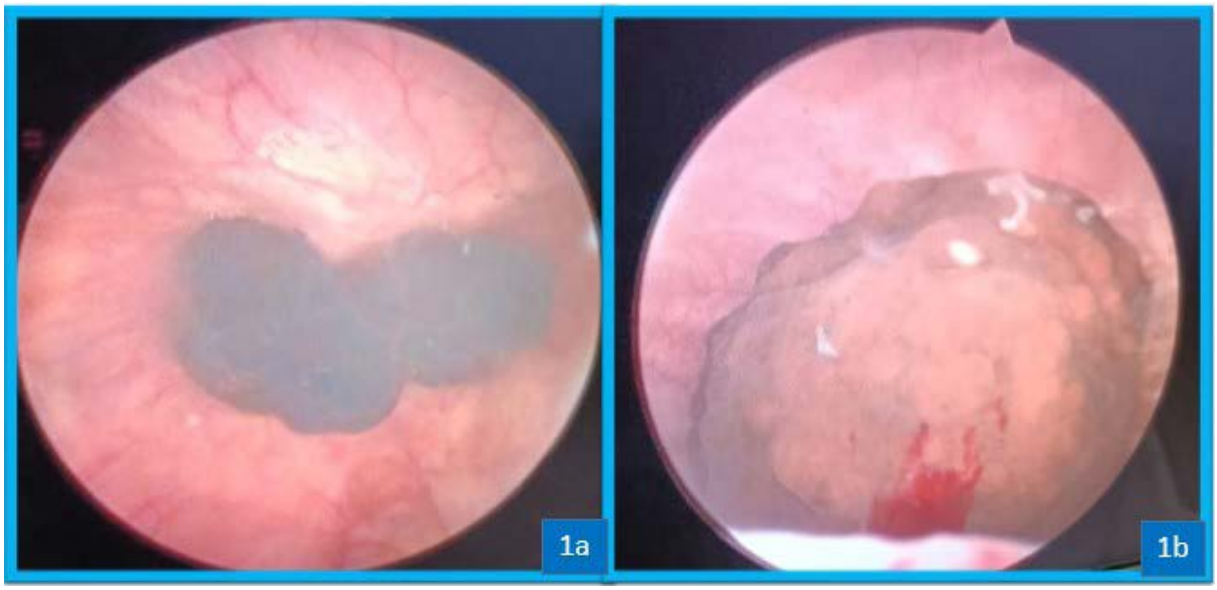

TUR-T operasyonu sırasında mesane içinde görülen tümör dokuları...
Tumor tissues seen in the bladder during TUR-T operation...

PP-75

Kasa invaze olmayan mesane kanseri tedavisinde intravezikal BCG sonrası gelişen nadir bir vaka: Pnömotoksisite/Pnömonitis

Ahmet Karakeçi[1], Tunç Ozan[1], Kemal Yılmaz[1], Necip Pirinççi[1], Fatih Osmanlıoğlu[1], Gamze Kırkıl[2], Yakup Altundaş[1], İrfan Orhan[1]
[1]Fırat Üniversitesi, Üroloji Ana Bilim Dalı
[2]Fırat Üniversitesi, Göğüs hastalıkları Ana Bilim Dalı

GİRİŞ: Mesane kanserlerinin yaklaşık %75'i mukoza (Ta, CIS) ve submukozaya (T1) sınırlı olup bu grup kanserler kasa invaze olmayan mesane kanserleri (KİOMK) olarak tanımlanırlar. KİOMK TUR-Tm ile genellikle temizlenmelerine rağmen bu grup kanserlerde sıklıkla nüks ve ya daha az oranda kas invaziv kansere progresyon gelişmektedir. Bu nedenle yüksek riskli KİOMK' de veya kemoterapi sonrası nüks eden hastalarda rekürrens ve progresyon oranlarını azaltan BCG en iyi seçenektir. Bu yazıda KİOMK tanısıyla BCG tedavisi uygulanan hastada gelişen pnömonitis olgusuna yer vermeye çalıştık.

OLGU: 45 yaşında erkek hastanın makroskobik hematüri şikayeti nedeni yapılan görüntülemesinde (kontrastlı batın tomografi) Mesane sağ posterolateral duvarda sağ üreter orifis düzeyine de uzanımı izlenen yaklaşık 55 mm'lik segmentte en geniş yerinde 32 mm ve mesane tavanında posteriorda 6x8 mm boyutunda yoğun kontrastlanan lezyon izlendi (şekil1a). Hastaya yapılan sistoskopi /TUR-TM işlemi sonrasında patolojik materyalin non invaziv low grade papiller ürotelyal karsinom şeklinde raporlanması üzerine BCG indüksiyon tedavisi başlandı. Hastada beşinci doz BCG sonrası ateş (38,2) bulantı kusma halsizlik şikayeti oluşunca hospitalize edilip İntravenöz (IV) seftriakson başlandı. Enfeksiyon hastalıkları konsültasyonu ile günde 3 doz meropenem 1 gr IV başlandı. Yüksek ateşin devam etmesi nedeni ile anti TBC tedavisi eklendi. Rifampisin ve İzoniazid tedavi sonrası hastada AST, ALT, GGT ve Bilüribin seviyelerinde yükseklik gözlendi. Bunun üzerine hasta göğüs hastalıkları kliniğine devir edildi. Toraks tomografide enfektif proçes olması sebebi ile imipenem, levoloksasin 9 ve Fluzole 400 mg tedavisi verildi (şekil 1b). Hastanın ateşlerinin devam etmesi üzerine yapılan TBC tanısına yönelik tüm tetkiklerinin (ARB, PCR, kan, idrar, balgam kültürü ve endobronşial lavaj) negatif çıkması üzerine enfeksiyon, üroloji ve göğüs hastalıkları düzeyinde konsey düzenlenerek tekrar değerlendirme yapıldı. Toraks tomografi bulguları akciğer TBC lehine yorumlanmadı İntravezikal BCG sonrası pnömotoksisite gelişebilme ihtimali olduğundan hastanın tedavisine 60 mg prednol eklendi. Tüm antibiyotikleri enfeksiyon hastalıkları tarafından tekrar gözden geçirildi. Prednol alımı sonrası 24. saatten itibaren ateş olmadı ve bu durum ateşsiz olarak devam etti. Hastanın son çekilen akciğer grafisi normal olarak izlendi.

TARTIŞMA: Kasa invaziv olmayan Mesane tümörü tedavisinde intravezikal BCG sonrası hastaların %75 kadarında sistit, sık idrara çıkma ve makroskopik hematüri gibi lokal bulgular görülür. Daha nadiren ateş, halsizlik ve deri döküntüsü gibi sistemik etkileri de bildirilmiştir. Ciddi yan etkiler ise nadirdir. Bu olguda BCG tedavisi sonrası son derece nadir gözlenen ciddi pnömonitis/pnömotoksisite vakası sunulmuştur

Anahtar Kelimeler: Mesane, Tümör, Pnömonitis

A rare case after intravesıcal BCG application in the treatment of non-invaziv bladder cancer: Pneumotoxicity/Pneumonitis

Ahmet Karakeçi[1], Tunç Ozan[1], Kemal Yılmaz[1], Necip Pirinççi[1], Fatih Osmanlıoğlu[1], Gamze Kırkıl[2], Yakup Altundaş[1], İrfan Orhan[1]
[1]Firat University, Department of Urology
[2]Firat University, Department of Pulmonology

INTRODUCTION: Approximately 75% of bladder cancers are confined to the mucosa (Ta, CIS) and submucosa (T1), and this group of cancers is defined as non-muscle invasive bladder cancer (NMIBC). Although NMIBC are usually cured with TUR-Tm, this group of cancers often relapse or progress to muscle-invasive cancer to a lesser extent. Therefore, in high-risk NMIBC or patients who relapse after chemotherapy, BCG is the best option, which reduces the recurrence and progression rates. In this article, we tried to present a case of pneumonitis that developed in a patient who was treated with BCG with the diagnosis of NMIBC.

CASE: In the imaging (contrast-enhanced abdominal tomography) of a 45-year-old male patient due to the complaint of macroscopic hematuria, an intensely enhancing lesion measuring 32 mm in the widest part and 6x8 mm in the posterior part of the bladder ceiling in the approximately 55 mm segment, whose extension was also observed on the right posterolateral wall of the bladder to the level of the right ureter orifice was detected (Figure 1a). BCG induction treatment was started when the pathological material was reported as non-invasive low grade papillary urothelial carcinoma after the cystoscopy / TUR-TM procedure. After the fifth dose of BCG, the patient was hospitalized and intravenous (IV) ceftriaxone was applied when fever (38.2) nausea, vomiting and malaise developed. Meropenem 1 g IV in 3 doses a day was started after the consultation with the department of infectious diseases. Anti-TB treatment was started due to the persistence of high fever. After initiation of rifampicin and isoniazid treatment, AST, ALT, GGT and bilirubin levels of the patient have elevated and following this, the patient was transferred to the clinic of chest diseases. Due to the infective process observed in the thorax tomography, imipenem was given for 8 days, levofloxacin for 9 days and Fluzole as 400 mg treatment (figure 1b).

Due to the reason that the patient's fever continued and all tests for the diagnosis of TB (ARB, PCR, blood, urine, sputum culture and endobronchial lavage) revealed negative, and a re-evaluation was made by a council in terms of infectious diseases, urology and chest diseases. Thoracic tomography findings were not considered as pulmonary TB. Since pneumotoxicity may develop after intravesical BCG, 60 mg of prednol was added to the patient's treatment and all antibiotics were reviewed by the department of infectious diseases. There was no fever observed upon 24th hour of prednol intake without any changes in the later period. The last chest X-ray of the patient revealed as normal.

DISCUSSION: Local findings such as cystitis, frequent urination and macroscopic hematuria are seen in up to 75% of patients after intravesical BCG in the treatment of NMIBC. More rarely, systemic effects such as fever, malaise and skin rash have also been reported. Serious side effects are rare. In this case, we tried to present an extremely rare case of severe pneumonitis/pneumotoxicity after BCG treatment.

Keywords: Bladder, Tumor,Pneumonitis

Şekil 1 / Figure 1

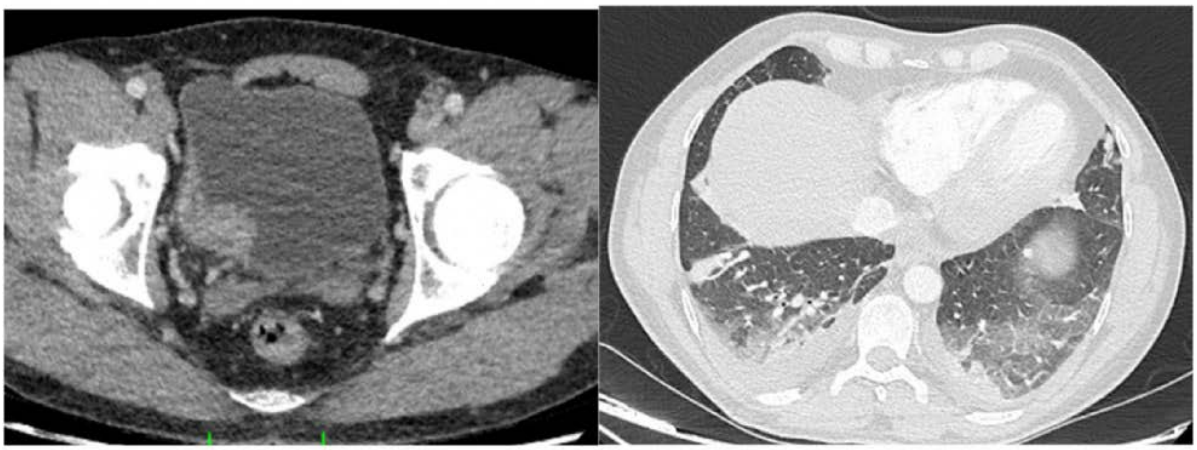

Şekil1a. Hastaya ait mesane tümörü görüntüsü, Şekil 1b. Hastada gelişen pnömotoksisiteye ait toraks tomografi görüntüsü
Figure 1a. Bladder tumor image of the patient, Figure 1b.Thoracic tomography image of pneumotoxicity in the patient

PP-76

İntravezikal BCG uygulanması sanıldığı kadar masum mudur? nadir görülen bir komplikasyon olgu sunumu

Mehmet İkbal İpek[1], Zeynep Banu Aydın[2]
[1]Hitit Üniversitesi Çorum Erol Olçok Eğitim ve Araştırma Hastanesi Üroloji Kliniği, Çorum
[2]Hitit Üniversitesi Tıp Fakültesi Radyoloji A.D, Çorum

GİRİŞ: Bacillus Calmette-Guerin (BCG) intravezikal olarak kasa invaze olmayan mesane kanserlerinde (KİOMK) en sık kullanılan intravezikal tedavi ajanıdır. Lokal olarak immün cevabı artırarak etki eder, ancak etki mekanizması halen tam olarak bilinmemektedir. BCG uygulanan hastaların %95'ten fazlası tedaviyi iyi tolere etmektedir. İntravezikal BCG uygulanımı sonrası sistit, dizüri ve pollaküri gibi lokal yan etkiler sık görülüp, çoğunlukla kendiliğinden iyileşir. Ciddi sistemik ve lokal yan etkileri ise akut solunum yetmezliği, septik şok, disemine intravasküler koagülopati, granülomatöz hepatit, ve epididimoorşit gibi durumları içermektedir. Neyse ki ciddi yan etkiler hastaların %5'inden daha azında görülmektedir. Granülomatöz hepatit insidansı %0,7-0,9 arasındadır. Bu durumda antitüberküloz tedavi ve/veya steroid tedavisi önerilmektedir. Burada, kliniğimizde KİOMK nedeniyle takipli idame intravezikal BCG uygulanımı sonrası sistemik yan etki olarak granülamatöz hepatit gelişen bir olguyu sunmak istedik.

OLGU: Altmış altı yaşında, KİOMK tanılı ve ek olarak DM ve BPH'i olan erkek hasta Haziran 2020 tarihinde T1 High Grade mesane tm tanısı almış olup intravezikal BCG tedavisi planlanmıştır. Mayıs 2022'de BCG tedavisinin 12. Ayının 3. dozu uygulamasından sonra akşam dış merkez acil servise üşüme, titreme, aşırı halsizlik, ateş şikayetleri ile başvuran hastaya Kinolon grubu antibiyotik ve Parasetamol reçete edilerek taburcu edilmiş. İki gün sonra ateş yüksekliği ve diğer semptomları devam eden hasta tekrar acil servise başvurmuş. Hasta aynı gün hospitalize edilip enfeksiyon hastalıklarına konsulte edildi. Enfeksiyon hastalıklarınca septik tabloda olduğu öngörülerek Meropenem ve Teikoplanin başlandı. BCG enfeksiyonu olabileceği belirtilerek göğüs hastalıklarına danışıldı fakat hastada aktif TBC düşünülmedi. Enfeksiyon ve göğüs hastalıkları önerilerince verilen tedavi altında, hospitalizasyonunun 6. gününde KCFT (ALT: 345, AST:286) yüksekliği olan hasta gastroenterolojiye danışıldı ve toksik hepatit/granülamatöz hepatit ön tanıları ile devir alındı. Ardından genel durum bozukluğu olan hasta yoğun bakım ünitesinde takibe alındı. Yoğun bakımda ABY (kr:9) nedeniyle günlük diyalize alınan hastadan karaciğer ve kemik iliği biyopsisi planlanarak yapıldı ve karaciğer biyopsisi patolojisi non-kazeifiye granülamatöz hepatit, kemik iliği biyopsisi non-kazeifiye granülamatöz inflamasyon olarak geldi. PPD ve quantiferon testleri (-) geldi, idrarda ARB ve idrar mikobakter kültürü ise negatif sonuçlandı. Hasta enfeksiyon hastalıkları ile görüşülerek Anti-tüberküloz tedavi başlanarak yatışının 64. gününde kalıcı diyaliz katateri ile taburcu edildi.

SONUÇ: İntravezikal BCG uygulamasının lokal ve sistemik birçok yan etkisi olmakla beraber nadir görülen sistemik yan etkileri ölüm dahil oldukça şiddetli klinik tablolara yol açabilmektedir. Travmatik kataterizasyon sonrası intravezikal BCG tedavisi ertelenmelidir. İntravezikal BCG uygulanımı sonrası Tbc enfeksiyonu görülebileceği ve bunun mortal bir komplikasyon olduğu ve hasta tedavisi planlarken diğer disiplinlerle bu bilginin paylaşılması önemlidir.

Anahtar Kelimeler: BCG, intravezikal, KİOMK

Is intravesical BCG administration as innocent as it seems? case report of a rare complication

Mehmet İkbal İpek[1], Zeynep Banu Aydın[2]
[1]Hitit University, Çorum Erol Olçok Training and Research Hospital, Department of Urology, Çorum
[2]Hitit University, Faculty of Medicine Department of Radiology, Çorum

INTRODUCTION: Bacillus Calmette-Guerin (BCG) is the most commonly used intravesical treatment agent in intravesically non-muscle invasive bladder cancers (NMIBC). It acts locally by increasing the immune response, but its mechanism of action is still unknown. More than 95% of patients treated with BCG tolerate the treatment well. Local side effects such as cystitis, dysuria and pollakiuria are common after intravesical BCG administration, and they usually heal spontaneously. Serious systemic and local side effects include acute respiratory failure, septic shock, disseminated intravascular coagulapathy, granulomatous hepatitis, and epididymoorchitis. Fortunately, serious side effects occur in less than 5% of patients. The incidence of granulomatous hepatitis is between 0.7-0.9%. In this case, antituberculous therapy and/or steroid therapy is recommended. Here, we wanted to present a case who developed granulomatous hepatitis as a systemic side effect after maintenance intravesical BCG administration due to NMIBC in our clinic.

CASE: A 66-year-old male patient with a diagnosis of NMIBC and additional DM and BPH was diagnosed with T1 High Grade bladder tumor in June 2020 and intravesical BCG was planned.In May 2022, after the third dose of the 12th month of BCG treatment, the patient who applied to the outer center emergency service in the evening with the complaints of chills, chills, extreme weakness and fever was discharged with the prescription of Quinolone group antibiotics and Paracetamol. Two days later, the patient, whose fever and other symptoms continued, applied to the emergency room again. The patient hospitalized on the same day and consulted for infectious diseases. Meropenem and Teicoplanin were started, assuming that he was in the septic state by infectious diseases. It was stated that there may be a BCG infection, and chest diseases were consulted, but active TB was not considered in the patient. Under the treatment given by the recommendations of infectious and pulmonary diseases, the patient with elevated LFT (ALT: 345, AST: 286) on the 6th day of his hospitalization was consulted to the gastroenterology and was taken over with the preliminary diagnosis of toxic hepatitis/granulomatous hepatitis. Then, the patient with general condition disorder was followed up in the intensive care unit. Liver and bone marrow biopsy was planned from the patient who was on daily dialysis due to ARF (CR:9) in the intensive care unit, and liver biopsy pathology was found to be non-caseating granulomatous hepatitis, and bone marrow biopsy was non-caseating granulomatous inflammation. PPD and quantiferon tests were (-) and urine ARB and urine mycobacteria culture were negative. Anti-tuberculosis treatment was started after consultation with infectious diseases and the patient was discharged with an indwelling dialysis catheter on the 64th day of hospitalization.

CONCLUSION: Although there are many local and systemic side effects of intravesical BCG administration, rare systemic side effects can lead to severe clinical pictures including death. Intravesical BCG therapy should be postponed after traumatic catheterization. It is important to share this information with other disciplines when planning patient treatment, and that TB infection can be seen after intravesical BCG administration and this is a mortal complication.

Keywords: BCG, intravesical, NMİBC

PP-77

Dev mesane içi leiomyom ve eşlik eden semptomatik artrit

Cumhur Yesildal[1], Sinan Levent Kirecci[2], Omer Yilmaz[1], Erdem Kara[1], Erhan Akturk[3], Serkan Yenigurbuz[1]
[1]Sağlık Bilimleri Üniversitesi Sultan Abdülhamid Han Eğitim ve Araştırma Hastanesi, Üroloji ana bilim dalı
[2]SBÜ Şişli Hamidiye Etfal Eğitim ve Araştırma Hastanesi, Üroloji ana bilim dalı
[3]Prof. Dr. Cemil Taşcıoğlu Şehir Hastanesi, Kadın doğum kliniği

Leiomyomlar mesanenin nonepitelyal benign lezyonları olup oldukça nadir olarak izlenmektedirler. Genitoüriner sistemde en sık renal kapsülde bulunurlar ama mesanede oldukça nadirdirler. Leimyomalar tüm mesane tümörlerinin % 0.5'ini oluşturur. Asemptomatik olup insidental olarak bulunabilse de klinik olarak alt üriner sistem semptomları (pollaküri,dizüri,hematüri) ile de prezente olabilirler. Semptomatoloji olgular arasında lezyonun büyüklüğüne, lokalizasyonuna ve karakterine göre oldukça farklıklar göstermektedir. Kadınlarda intrauterin leimyomlar dejenerasyona bağlı, salgıladıkları mediatörler ile pre-inflamatuar mediatörler vasıtası ile sistemik etkiler gösterebilmektedirler. Bu etkiler arasında, eklem bulgularından en sık karsılaşılanları bel, sırt ve bacak ağrılarıdır.

Bu olgu sunumuzda 45 yaşındaki erkek (kadın doğum uzmanı) hastada AÜSS ve bilateral distal femur artritinin eşlik ettiği sol mesane duvarında bulunan 6cm'lik leimyom olgusunun sunulması amaçlanmıştır. Hasta kliniğimize pollaküri, urgency ve idrar tazziğinde azalma ile başvurmuş olup yapılan ultrasonografisik incelemede mesane içinde sol yan duvarda 6 cmlik kitle lezyon saptanılmıştır. Bunun üzerine yapılan ileri tetkik görüntülemede (MR): mesane sol yan duvarda iyi sınırlı, kas yapıları arasında enkapsule 6 cmlik lezyon tariflenilmiştir. Hastanın detaylı anamnezinde bilateral distal femurda lokalize MR ile dogrulanmış klinik bulgu veren artrit saptanılmıştır. Hasta daha önce de diz ağrısı nedeniyle ortopedi polikliniğine başvurmuş olup kontrollerinde romatolojik bir hastalık düşünülmemiştir. Hasta reaktif artrit olarak değerlendirilmiş ve nonsteroid anti enflamatuar ilaçlar ile tedavi edildiği saptanılmıştır.

Doku tanısı için hastaya Temmuz 2022 tarihinde TUR bx uygulanılmış ve patolojisi bening yumuşak doku lezyonu (leiyomyom ?) olarak yorumlanılmıştır. Ardından hasta klinik konseyinde görüşülerek açık kitle eksizyonu planlanılmıştır. Hastaya Ağustos 2022 tarihinde kitle eksizyonu yapılmıştır. Operasyon göbek altı median insizyon ile başlanıp, mesane açılmadan, detrusor kasları arasındaki kitle kapsülü ile eksize edilerek sonlandırılmıştır. Patoloji sonucu enkapsule leiyomyom, cerrahi sınırlar sağlam olarak gelmiştir. Post operatif takiplerinde 2'nci haftadan itibaren AÜSS'de belirgin gerileme ve artrit bulgularında tama yakın silinme saptanılmıştır. Hastaya yapılan 1'nci ay pelvik MR ve diz MR'da; pelviste herhangi bir nüks gözlenmediği ve dizdeki artrit bulgularının radyolojik olarak geçtiği saptanılmıştır.

Düz kas içeren herhangi bir yerden köken alabilen leiomyomlar, mesanenin en sık görülen benign mezenkimal tümörleridir. Literatürde ilk mesane leiomyomu olgusu 1931 yılında Kretschmer tarafından bildirilmiştir. Etiyolojide kromozomal anomaliler, hormonal değişiklikler, mesane düz kas ve perivasküler enfeksiyonlarının rol oynayabileceği öne sürülmüştür. Jiang ve ark.'nın değerlendirdiği 61 olguyu kapsayan seride hastaların %37,7'sinde depolama, %31,1'inde boşaltım semptomları, %24,6'sında hematüri, %14,8'inde karında kitle ya da ağrı saptanırken, hastaların %27,9'u ise asemptomatik olarak rapor edilmiştir. Tedavi yöntemleri lezyonun boyutuna, yerine ve karakterine göre değişmektedir. Transüretral rezeksiyon ve fulgurasyon, klinik pratikte endoskopik olarak tanımlanabilen küçük boyutlu lezyonlar için son derece minimal invaziv bir tedavi yöntemi olarak kullanılmaktadır. Öte yandan, transüretral yöntemle rezeke edilen endovezikal leiomyomlar inkomplet rezeksiyona sekonder tekrarlayan cerrahi girişimlere ihtiyaç duyulabilmekteidir. Özellikle intramural veya ekstravezikal yapıda, büyük boyutlardaki leiomyomlarda açık, laparoskopik veya robotik kitle eksizyonu veya parsiyel/total sistektomi tedavi seçenekleri arasındadır. Sonuc olarak Leiomyomlar kitle etkisinin yanında salgıladıkları metabolitler ile sistemik artrit bulgularına neden olabilmektedirler. Cerrahi tedavi ve tam eksizyon ile bu bulguların hepsi kaybolmaktadır.

Anahtar Kelimeler: Mesane, Leimyom, Artrit

Giant intravesical leiomyoma and accompanying symptomatic arthritis

Cumhur Yesildal[1], Sinan Levent Kirecci[2], Omer Yilmaz[1], Erdem Kara[1], Erhan Akturk[3], Serkan Yenigurbuz[1]
[1]Health Sciences University Sultan Abdulhamid Han Training and Research Hospital, Department of Urology
[2]SBU Şişli Hamidiye Etfal Training and Research Hospital, Department of Urology
[3]Prof. Dr. Cemil Taşcıoğlu City Hospital, Obstetrics clinic

Leiomyomas are nonepithelial benign lesions of the bladder and seen very rarely. In the genitourinary system, they are most commonly found in the renal capsule but are very rare in the bladder. Leiomyomas constitute 0.5% of all bladder tumors. They are generally asymptomatic. But they may present with lower urinary tract symptoms (pollakiuria, dysuria, hematuria). The symptomatology varies considerably among the cases according to the lesion's size and localization. Intrauterine leiomyomas in women may show systemic effects due to the inflammatory mediators secreted from degenerated myomas. The most common joint findings among these are back pain and leg pain.

In this case report, we aimed to present a 6 cm leiomyoma on the left bladder wall accompanied by LUTS and bilateral distal femur arthritis in a 45-year-old male (gynecologist) patient.

The patient was admitted to our clinic with pollakiuria, urgency, and decreased urine pressure. In the ultrasonographic examination, a 6 cm mass lesion was detected on the left side wall of the bladder. In the further study (MR), a well-defined 6 cm encapsulated lesion between the muscle structures was described on the left side wall of the bladder.

In the patient's detailed anamnesis, arthritis with clinical findings confirmed by MRI was found in the bilateral distal femur. The patient had previously applied to the orthopedics outpatient clinic due to knee pain. In consideration, he had no rheumatological disease. The patient was evaluated as having reactive arthritis and was found to be treated with nonsteroidal anti-inflammatory drugs.

For the tissue diagnosis, TUR bx was applied to the patient in July 2022, and the pathology was interpreted as a benign soft tissue lesion (leiomyoma ?). Then, the patient was discussed in the clinical council, and an open mass excision was planned. The patient underwent mass excision in August 2022. The operation started with a median incision below the umbilicus. Then the mass excised with its capsule between the detrusor muscles without opening the bladder. The pathology result was: "Encapsulated leiomyoma with surgical margins intact." In the post-operative follow-ups, significant regression in LUTS was seen. Also, almost complete effacement of arthritis findings was detected starting from the 2nd week. In the 1st month, pelvic MRI and knee MRI were performed. No recurrence was observed in the pelvis. Radiological findings of arthritis were entirely resolved. Leiomyomas, which can originate from any site containing smooth muscle, is the most common benign mesenchymal tumors of the bladder. Treatment methods vary according to the lesion's size, location, and character. Transurethral resection is used in clinical practice as a minimally invasive treatment method for small-sized lesions. On the other hand, endovesical leiomyomas resected by the transurethral way may require recurrent surgical interventions secondary to incomplete resection. Open, laparoscopic, or robotic mass excision or total/partial cystectomy is among the treatment options, especially in intramural or extravesical leiomyomas of large sizes.

As a result, leiomyomas can cause systemic arthritis findings with the metabolites they secrete besides their mass effect. All of these findings disappear with surgical treatment and complete excision.

Keywords: Bladder, Leimyoma, Arthritis

Radyolojki ve patolojik görüntü / Radiological and pathological image

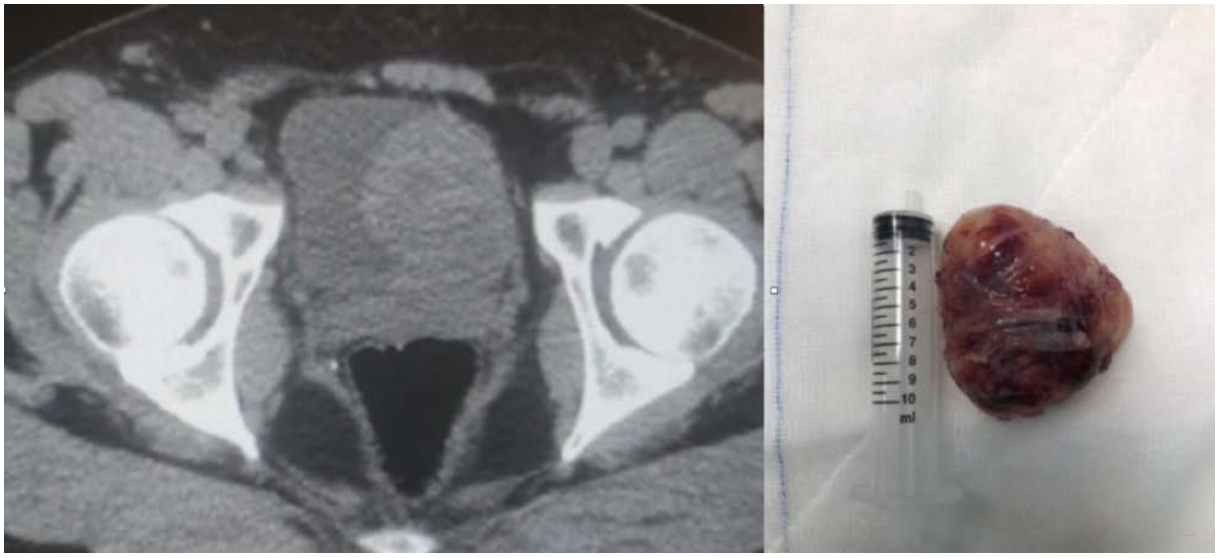

PP-78

Onkoljik vakalar ile birlikte elektif cerrahiler aynı anda yapılmalı mı? Vaka sunumu

Ahmet Yüce[1], Mevlüt Keleş[2], Erdal Benli[2], abdullah çırakoğlu[2], ismail nalbant[3]
[1]Darende Hulusi Efendi Devlet Hastanesi, Üroloji Departmanı, Malatya
[2]Ordu Üniversitesi, Üroloji Anabilim Dalı, Ordu
[3]Lokman Hekim Üniversitesi, Üroloji Anabilim Dalı, Ankara

GİRİŞ: Renal hücreli karsinom erişkin kanserleri arasında sıklığı giderek artan ve erken teşhis ile güvenilir cerrahi yöntemler sayesinde hastalara küratif tedavi şansı sunulabilen patolojilerdir. Onkolojik vakalarda hastaların tanı, tedavi ve tedavi sonrası dönemlerinde; hastalık ve tedavisinin risklerine ek olarak birçok psikososyal sorun da yaşadığı bilinmektedir. Bu çalışmada amacımız açık parsiyel nefrektomi ile birlikte kolesistektomi uygulanan vakamızı sunmak ve eş zamanlı cerrahiler sonrası onkolojik hasta grubunda yaşanabilecek komplikasyonlara dikkat çekmektir.

VAKA: 51 yaşında M.Z.U isimli kadın hasta, kliniğimize sağ böbrekte kitle saptanması üzerine başvurdu. Tıbbi öyküsünde daha önce geçirilmiş burun ve tiroid operasyonları ile birlikte meme kanseri nedeni ile de cerrahi tedavi uygulandığı öğrenildi. Laboratuvar değerlerinde önemli bir patolojiye rastlanmadı (Kreatinin:0,58mg/dL; Wbc:8.000 10^9/L; Hb: 13.6 gr/dl). Çekilen tüm abdomen kontrastlı BT incelemesinde, sağ böbrek alt polde 48x40 mm boyutlarında erken arteriyel fazda diffüze yakın kontrast tutulumu gösteren kitle ile birlikte safra kesesinde 21x20 mm boyutlarında taş saptandı. Genel cerrahi ile yapılan konsültasyon sonucunda elektif kolesistektomi önerisinde bulunuldu. Hastanın hem onkolojik tanı hem de önceki cerrahi tedavilerden dolayı mevcut endişeleri nedeni ile kendi isteği üzerine eş zamanlı kolesistektomi işlemi de planlandı. Subkostal insizyon sonrası genel cerrahi ile birlikte önce kolesistektomi ardından sağ parsiyel nefrektomi prosedürü uygulanan hastanın işlemi komplikasyonsuz sonlandırıldı. Hastanın postoperatif izlemlerinde ilk ve ikinci gün dreninden 500 cc hemorajik ve yağlı içerik gelmesi nedeni ile tekrar genel cerrahi ile konsulte edilip onarım amaçlı işlem önerildi. Hastanın önceki tecrübeleri ve renal patolojisi nedeni ile oldukça endişeli olduğu ve drenden gelen mayi ile büyük bir stres yaşadığı, hayati tehdit algıladığı görüldü. Hastamız detaylı bilgilendirme sonrası safra kaçağı nedeni ile duktal onarım amaçlı yeniden opere edilip, işlem sonrası 2. günde de taburcu edildi.

SONUÇ: Onkolojik vakalarda, hem hastalığın kendisine hem de cerrahi işlemlere bağlı mevcut riskin yanı sıra psikolojik olarak da algılanan ciddi bir problem görülmektedir. Eş zamanlı cerrahi işlemin, parsiyel nefrektomi sonrası genel durumu bozması, hastada ek cerrahi riske ve psikiyatrik problemlere yol açabilmesi sebebi ile öneri aşamasında dikkatli olunması sonucuna ulaşıldı.

Anahtar Kelimeler: üroonkoloji, cerrahi, komplikasyon

Should elective surgeries be performed simultaneously with oncological cases? Case Report

Ahmet Yüce[1], Mevlüt Keleş[2], Erdal Benli[2], abdullah çırakoğlu[2], ismail nalbant[3]
[1]Department of Urology, Darende Hulusi Efendi State Hospital, Malatya, Turkey
[2]Department of Urology, Ordu University, Ordu, Turkey
[3]Department of Urology, Lokman Hekim University, Anlara, Turkey

INTRODUCTION: Renal cell carcinoma is one of the pathologies whose incidence is increasing among adult cancers, and which can offer the chance of curative treatment to patients thanks to early diagnosis and reliable surgical methods. In oncological cases, in the diagnosis, treatment and post-treatment periods of the patients; It is known that he suffers from many psychosocial problems in addition to the risks of the disease and its treatment. Our aim in this study is to present our case who underwent cholecystectomy with open partial nephrectomy and to draw attention to the complications that may occur in the oncological patient group after simultaneous surgeries.

CASE: A 51-year-old female patient named M.Z.U was admitted to our clinic with the detection of a mass in the right kidney. In her medical history, it was learned that she had undergone previous nose and thyroid operations as well as surgical treatment for breast cancer. No significant pathology was found in laboratory values (Creatinine: 0.58mg/dL; Wbc:8,000 10^9/L; Hb: 13.6 gr/dl). Contrast-enhanced CT examination of the whole abdomen revealed a 48x40 mm mass in the lower pole of the right kidney with near-diffuse contrast enhancement in the early arterial phase and a 21x20 mm stone in the gallbladder. Elective cholecystectomy was recommended after consultation with general surgery. A simultaneous cholecystectomy was planned at his own request due to the patient's current concerns about both oncological diagnosis and previous surgical treatments. After subcostal incision, the patient underwent general surgery, first cholecystectomy followed by right partial nephrectomy procedure, and the procedure was terminated without complications. In the postoperative follow-up of the patient, due to 500 cc of hemorrhagic and oily contents coming from the drain on the first and second day, he was consulted again with the general surgery and a repair procedure was recommended. It was observed that the patient was very worried due to his previous experiences and renal pathology, experienced great stress with the fluid coming from the drain, and perceived life-threatening. After detailed information, our patient was re-operated for ductal repair due to bile leakage and was discharged on the 2nd day after the procedure.

CONCLUSION: In oncological cases, there is a serious problem that is perceived psychologically as well as the current risk due to both the disease itself and surgical procedures. It was concluded that caution should be exercised in the recommendation phase, since the simultaneous surgical procedure may deteriorate the general condition after partial nephrectomy and cause additional surgical risk and psychiatric problems in the patient.

Keywords: urooncology, surgery, complication

VİDEO SUNUMLAR

VS-01

Nadir bir erkek infertilite nedeni: Persistan müller kanal sendromu

Emrah Kizilay, Numan Baydilli, Emre Can Akınsal
Erciyes Üniversitesi, Üroloji Ana Bilim Dalı, Kayseri

GİRİŞ: Persistan mullerian kanal sendromu (PMCS) nispeten nadir görülen bir 46 XY cinsiyet gelişim bozukluğudur ve klinik olarak normal dış genital organları olan erkeklerde inmemiş testis, uterus ve fallop tüpleri gibi muller kanal türevlerinin varlığı ile karakterizedir. Bu hastalık sıklıkla müller yapıların (uterus, fallop tüpleri ve vajenin bir kısmı) regresyonunda rol oynayan Anti-Mülleriyen Hormon (AMH) veya onun reseptörü olan AMH reseptör tip 2 (AMRHR2) genindeki genetik bozukluğun sonucunda ortaya çıkmaktadır. Bu bildiride persistan müller kanal sendromu olan bir vakayı paylaşacağız.

OLGU: 35 yaş erkek hasta primer infertilite şikayetiyle sağlık kuruluşuna başvurdu. Yapılan fizik muayenesinde eksternal genital organ gelişimi ve normal sekonder sex karakterleriyle erkek fenotipinde olduğu görüldü. Skrotal muayenesinde sağ ve sol testisler palpe edilemedi ve sol skrotumda 6x2,5 cm kistik yapı görülmesi üzerine yapılan pelvik manyetik rezonans görüntülemede sağ seminal vezikül agenezik görülmüş olup, sağ inguinal kanal içerisinde spermatik kord yapısı görülmedi.

Batın içerisinde kanlanması olan sağ ve sol ektopik testis dokusu ile uyumlu yumuşak doku görüldü olarak raporlandı. Tarafımızca tanısal laparoskopi yapılması ve eş zamanlı testislerden sperm araştırılması kararlaştırıldı. Uygun pozisyon ve örtünme sonrası üç adet 5mm trokar ile transperitoneal girildi. Batında sağ ve sol alt kadranda birer adet gonad ile uyumlu yumuşak doku görüldü. Gonadların arasında muhtemel uterus olduğu düşünülen ve fallop tüpleri ile gonadları birbirine bağllayan yapı görüldü. Sağ alt kadrandaki gonaddan biyopsi iğnesi ile örnek alındı ve operasyon sırasında sperm araması yapıldı. Ancak herhangi bir sperm hücresine rastlanmadı. Sağ inguinal kanalın kapalı olduğu sol inguinal kanalın açık olduğu görüldü. Sağ gonad ve orta hattaki uterus olduğu düşünülen yapı ekleriyle birlikte sol testise doğru serbestlendi. Laparoskopi sonlandırılarak sol inguinal kanal üzerinden yaklaşık 4 cm lik insizyon yapıldı. Batın içerisinde serbestlenen gonadlar ve yumuak doku yapısı bu açıklıktan dışarı alındı. Sağ gonadın yeterince serbestlenmesine rağmen skrotuma inemeyeceğine karar verilerek sağ testis dokusu ve uterus olduğu düşünülen yapı eksize edildi. Sol skrutumdaki hidrosel kesesi eksize edildi.

Sol testis skrotuma indirilerek buraya 4/0 prolen ile tespit edildi ve işlem sonlandırıldı. Komplikasyon görülmeyen hasta postop ikinci günde taburcu edildi. Hastaya yapılan genetik analiz sonucunda 46 XY gelmiş olup operasyon sırasında alınan sağ gonad patoloji sonucu testis dokusu, Johnson skoru 2, Leyding hücre skoru 3 ve sertoli hücreleri görüldü olarak raporlandı.

Postop birinci ayda yapılan skrotal doopler USG de sol testis supra skrotal bölgede (skrotal bölge ve ingünal bölge birleşim yeri) 33 x13 mm boyutta, homojen, yapılan doppler incelemede internal kanlanma izlenmektedir ve sol testis superior komşuluğunda cilt altı yerleşimli 29x11 mm büyüklüğünde yumuşak doku ekosunda yapı (uterus?) olarak raporlandı.

SONUÇ: Persistan müller kanal sendromu nadir görülen bir psödo-hermafroditizm şeklidir; fenotipik ve genotipik olarak normal bir insanda müllerien kanal yapılarının varlığı ve kriptoorşidizm ile karakterizedir. Primer infertilite nedeniyle başvuran kriptoorşidizmli erişkin hastalarda PMDS akılda tutulmalıdır. Bu hastaların yönetimi deneyimli merkezlerde yapılmalıdır.

Anahtar Kelimeler: Kriptorşidizm, müllerian inhibe edici faktör, psödohermafroditizm, Primer infertilite

A rare cause of male infertility: Persistent muller duct syndrome

Emrah Kizilay, Numan Baydilli, Emre Can Akınsal
Erciyes University, Department of Urology, Kayseri

INTRODUCTION: Persistent mullerian duct syndrome (PMCS) is a relatively rare 46 XY sex development disorder characterized by the presence of mullerian duct variants such as undescended testicles, uterus and fallopian tubes in men with clinically normal external genitalia is characterized. This disease often occurs as a result of a genetic defect in the Anti-Müllerian Hormone (AMH) or its receptor, AMH receptor type 2 (AMRHR2) gene, which plays a role in the regression of the Müller structures (uterus, fallopian tubes and part of the vagina). In this report, we will share a case with persistent muller canal syndrome.

CASE: A 35-year-old male patient applied to a health institution with the complaint of primary infertility. In the physical examination, it was seen that he had a male phenotype with external genital organ development and normal secondary sex characteristics. In the scrotal examination, the right and left testicles could not be palpated, and 6x2.5 cm cystic structure was observed in the left scrotum. On the pelvic magnetic resonance imaging performed thereupon, agenesis of the right seminal vesicle was observed, and no spermatic cord structure was observed in the right inguinal canal. It was reported as soft tissue compatible with right and left ectopic testis tissue with blood flow in the abdomen. We decided to perform diagnostic laparoscopy and simultaneously search for sperm from the testicles. Three 5mm trocars were entered transperitoneally. Soft tissue compatible with one gonad was seen in the right and left lower quadrants of the abdomen. Between the gonads, a structure thought to be a possible uterus and connecting the fallopian tubes and the gonads was seen. A biopsy needle was taken from the gonad in the right lower quadrant and sperm search was performed during the operation. However, no sperm cells were found. The right gonad and the uterus in the midline were released towards the left testis with its attachments.

Laparoscopy was terminated and a 4 cm incision was made over the left inguinal canal. Although the right gonad was sufficiently released, it was decided that it could'nt descend into the scrotum, and the right testicular tissue and the structure thought to be the uterus were excised. The hydrocele sac in the left scrotum was excised. The left testis was lowered into the scrotum and fixed there with 4/0 prolene and the procedure was terminated. As a result of the genetic analysis performed on the patient, 46 XY was found and the right gonad pathology result obtained during the operation was reported as testicular tissue, Johnson score 2, Leyding cell score 3 and Sertoli cells. In the scrotal doppler USG performed is normal at the first month postoperatively.

CONCLUSION: Persistent müller duct syndrome is a rare form of pseudo-hermaphroditism; it is characterized by the presence of müllerian duct structures and cryptoorchidism in a phenotypically and genotypically normal person. PMDS should be kept in mind in adult patients with cryptorchidism presenting for primary infertility. The management of these patients should be done in experienced centers.

Keywords: Cryptorchidism, mullerian inhibiting factor, pseudohermaphroditism, Primary infertility

VS-02

Obstruktif Azospermili Hastada TUR-ED Deneyimimiz

Muzaffer Tansel Kılınç[1], Mehmet Serkan Özkent[1], Haider Nihad Izaddin Alalam[2], Mehmet Giray Sönmez[2]
[1]Konya Şehir Hastanesi
[2]Necmettin Erbakan Üniversitesi Meram Tıp Fakültesi

GİRİŞ: Ejakülator kanal obstrüksiyonu erkek faktörüne bağlı infertilitenin %1-5'inin sebebidir. Kist, atrezi, stenoz gibi konjenital sebeplere bağlı gelişebileceği gibi kalkül, travma, enfeksiyon ve enflamasyon gibi edinsel nedenlere bağlı da olabilir. İnfertilite yaygın bir başvuru sebebidir.

Tanıda semen analizinde ejakülat volümünün düşük olması ve azospermi ile şüphe edilebilir. Vazografı, transrektal ultrason (USG) ve manyetik rezonans görüntüleme (MR) tanıda kullanılabilen görüntüleme yöntemleridir. Ejakülator kanalın transüretral rezeksiyonu (TUR-ED) tedavinin temelini oluşturur.

Biz de sunumumuzda 2 yıldır olan primer infertilite nedeniyle araştırılan ve ejakülator kanal obstrüksiyonuna bağlı azospermi saptanıp TUR-ED ile tedavi edilen erkek hasta ile ilgili deneyimimizi sunmayı amaçladık.

OLGU: 32 yaşında erkek hasta 2 yıldır çocuk sahibi olamama, ejakülasyonda ağrı ve semen hacminin düşük olması nedeniyle başvurdu.

Fizik muayene; vücut kıllanması doğaldı. Bilateral testis hacimleri normal iken her iki epididim dolgun palpe edildi. Bilateral vas deferensler palpable idi ve varikosel palpe edilmedi. 3 ayrı semen analizinde hacimler 0.5, 0.3, 0.4 cc idi ve azospermi mevcutu.

FSH: 6 mIU/ml, LH: 6.62 mIU/ml, Testosteron: 532 ng/dl olarak saptandı. Karyotip: 46 XY saptandı, Y kromozomu mikrodelesyonu yoktu. MR'da bilateral seminal vezikül ön arka çapları 25 mm olarak ölçüldü. Hastada ejakülator kanal obstruksiyonuna bağlı azospermi düşünüldü ve TUR-ED planlandı. TUR-ED sonrası hasta 1. gün komplikasyonsuz olarak tabucu edildi. Postop 6. ay spermiyogramında: Hacim: 3.5 cc, pH:7.2, Sayı: 59 milyon, Konsantrasyon: 17 milyon/ml, A+B:24+6, Normal morfoloji: %5, Canlılık: %60 olarak saptandı. Ejakülasyon sonrası ağrı şikayeti yoktu.

SONUÇ: Ejakülator kanal obstruksiyonuna bağlı azospermide TUR-ED etkin ve güvenli şekilde uygulanabilen bir tedavidir. TUR-ED obstrüksiyona bağlı ejakülasyon sonrası ağrı tedavisinde uygulanabilir.

Anahtar Kelimeler: İnfertilite, Obstrüktif Azospermi, TUR-ED

TUR-ED Experience in a Patient with Obstructive Azoospermia

Muzaffer Tansel Kılınç[1], Mehmet Serkan Özkent[1], Haider Nihad Izaddin Alalam[2], Mehmet Giray Sönmez[2]
[1]Konya City Hospital
[2]Necmettin Erbakan University Meram Faculty of Medicine

INTRODUCTION: Ejaculatory duct obstruction accounts for 1%-5% of cases of male factor infertility. It may be due to congenital causes such as cyst, atresia, stenosis, or it may be due to acquired causes such as calculus, trauma, infection and inflammation. Infertility is a common presentation.

Low semen volume and azoospermia may be suspected. Vasography, transrectal ultrasound (USG) and magnetic resonance imaging (MR) are imaging modalities that can be used for diagnosis. Transurethral resection of the ejaculatory duct (TUR-ED) is the basis of treatment.

In our presentation, we aimed to present our experience with a male patient who was investigated for primary infertility for 2 years and was diagnosed with azoospermia due to ejaculatory duct obstruction and treated with TUR-ED.

CASE PRESENTATION:A 32-year-old male patient was admitted infertility for 2 years, pain in ejaculation and low semen volume. On physical examination; bilateral testicular volumes were normal and there was bilateral epididymal fullness. Bilateral vas deferens were palpable and there was no varicocele. In 3 separate semen analyzes, the volumes were 0.5, 0.3, 0.4 cc and azoospermia was present. FSH: 6 mIU/ml, LH: 6.62 mIU/ml, Testosterone: 532 ng/dl. Karyotype: 46 XY and there was no Y chromosome microdeletion. Bilateral seminal vesicle anteroposterior diameters were measured as 25 mm on MRI. Azoospermia due to ejaculatory duct obstruction was considered and TUR-ED was planned. The patient was discharged on the 1st day after TUR-ED without any complications. In the postoperative 6th month spermiogram: Volume: 3.5 cc, pH: 7.2, Total number: 59 million, Concentration: 17 million/ml, A+B:24+6, Normal morphology: 5%, Viability: 60%. There was no pain after ejaculation.

CONCLUSION: TUR-ED is an effective and safe treatment method for azoospermia due to ejaculatory duct obstruction. TUR-ED can be applied in the treatment of pain after ejaculation due to obstruction.

Keywords: Infertility, Obstructive Azoospermia, TUR-ED

VS-03

Benign Prostat Hiperplazisinde Yeni Bir Teknik Olan DEEP S-J Tekniği İle Holep Cerrahisi

Abdullah Demirtaş[1], Şevket Tolga Tombul[2], Gökhan Sönmez[1], Ünsal Baş[1], Mehmet Furkan Kesici[1]
[1]Erciyes Üniversitesi, Üroloji Ana Bilim Dalı, Kayseri
[2]Acıbadem Hastanesi Üroloji Kliniği, Kayseri

GİRİŞ: Benign prostat hiperplazisine (BPH) sekonder alt üriner sistem semptomları (AÜSS), ileri yaş erkekleri etkileyen enyaygın hastalıklardan biridir ve 70 yaş üstü erkeklerin neredeyse %80'inde görülür. Transüretral prostat rezeksiyonu (TURP),ilaca dirençli iyi huylu prostat hiperplazisi (BPH) için "altın standart" cerrahi tedavi olarak kabul edilmektedir. Ancak bir yumuşakdoku morselatörünün ortaya çıkmasıyla, TURP'a etkili bir alternatif olarak prostatın holmiyum lazer enükleasyonu (HoLEP)tanıtılmış ve TURP'a kıyasla avantajlı yan etki profili nedeniyle popülaritesi o zamandan beri artmıştır.HoLEP cerrahisinde isebirçok farklı teknik tanıtılmış olup farklı prosedürler uygulanmıştır.

Biz de bu tekniklerin dışında öğrenilmesi ve akılda tutulması oldukça kolay, kullanışlı ve etkin yeni bir teknik olan DEEP S-Jtekniği ile HoLEP cerrahisi uyguladığımız bir olguyu sizlerle paylaşmayı amaçladık.

OLGU: 60 yaş erkek hasta. Özellikle son 4 aydır olan obstrüktif şikaterleri mevcut ve 4 aydır alfa blokör kullanmakta. 1 haftaönce glob vesicale nedeniyle üretral kateter takılmıştır. Bu şikayetlerle tarafımıza başvurmuştur. Hastanın kateteri çekilmiş veişeyememiştir. Bunun üzerine üriner sistem ultrasound istemi yapılmış olup prostat hacminin 80 cc olduğu ve mesaneyeindante olduğu raporlanmıştır. Ardından hastaya DEEP S-J tekniği ile HoLEP cerrahisi planlanmıştır.

SONUÇ: Literatürde BPH tedavisinde medikal tedaviye cevapsız olgularda cerrahi müdahalede bulunulan çok sayıda hastabulunmaktadır. Birçok teknikle gerek TURP gerekse HoLEP cerrahisi yapılmış olgu mevcuttur. Hastamızda uygulamışolduğumuz DEEP S-J tekniği ile HoLEP cerrahisi öğrenilmesi ve akılda tutulması oldukça kolay, kullanışlı ve en önemlisi etkinbir tekniktir.

Anahtar Kelimeler: HoLEP, BPH, TURP

Holep Surgery with DEEP S-J Technique, a New Technique in Benign Prostatic Hyperplasia

Abdullah Demirtaş[1], Şevket Tolga Tombul[2], Gökhan Sönmez[1], Ünsal Baş[1], Mehmet Furkan Kesici[1]
[1]Department of Urology, Erciyes University, Kayseri, Turkey
[2]Department of Urology Acıbadem Hospital, Kayseri, Turkey

INTRODUCTION: Lower urinary tract symptoms (LUTS) secondary to benign prostatic hyperplasia (BPH) are one of the mostcommon diseases affecting older men and are seen in almost 80% of men over 70 years of age. Transurethral resection of theprostate (TURP) is considered the "gold standard" surgical treatment for drug-resistant benign prostatic hyperplasia (BPH).However, with the advent of a soft tissue morcellator, holmium laser enucleation of the prostate (HoLEP) has been introducedas an effective alternative to TURP and has grown in popularity since then due to its advantageous side-effect profilecompared to TURP. Many different techniques have been introduced and different procedures have been applied in HoLEPsurgery.

Apart from these techniques, we aimed to share with you a case in which we performed HoLEP surgery with the DEEP S-Jtechnique, which is a new, useful and effective technique that is easy to learn and remember.

CASE: 60 years old male patient. He has obstructive symptoms, especially for the last 4 months, and he has been using alphablockers for 4 months. A urethral catheter was inserted 1 week ago due to globe vesicale. He applied to us with thesecomplaints. The patient's catheter was withdrawn and was unable to urinate. Thereupon, urinary system ultrasound wasrequested and it was reported that the prostate volume was 80 cc and it was indented into the bladder. Then, HoLEP surgerywas planned for the patient with the DEEP S-J technique.

CONCLUSION: In the literature, there are many patients who underwent surgical intervention in the treatment of BPH in casesunresponsive to medical treatment. There are cases who had both TURP and HoLEP surgery with many techniques. With theDEEP S-J technique we applied in our patient, HoLEP surgery is a very easy, useful and most importantly effective techniqueto learn and keep in mind.

Keywords: HoLEP, BPH, TURP

VS-04

Lazerle Prostat Enükleasyonu yapılan Hastalarda Kontinansı Korumayı Sağlayan 'Omega Sign' Tekniği: 26 cc Prostatı Olan Hasta

Irfan Safak Barlas, Lutfi Tunc
Acıbadem Ankara Hastanesi

Teknolojideki ilerlemelerden sonra benign prostat obstrüksiyonu (BPO) cerrahi tedavisinde Prostatın lazerle enükleasyonu başarısıyla dikkat çekmiştir. Bu tedavi yöntemi ilk kullanıma başladığında prostat hacmi 80 cc'nin üzerinde olan hastalarda transvezikal prostatektomiye alternatif endoskopik cerrahi yöntem olduğu düşünülse de prostat hacmi 80 cc'nin altında olan hastalarda da transüretral prostat rezeksiyonuna alternatif olarak güvenle tercih edilebileceği gösterilmiştir. Literatürde prostatın enükleasyonu için 10'dan fazla farklı teknik tanımlanmış olmasına rağmen, eksternal sfinkterin anatomik ve histolojik yapısını inceleyerek oluşturduğumuz "Omega Sign tekniği" her boyut ve yapıdaki prostatta uygulanabilir ve SÜİ oranlarını azaltarak daha iyi kontinans sonuçları sunmaktadır. Thulium Fiber Lazerle Prostatın Enükleasyonu (ThuFLEP)¬-Omega Sign teknik uyguladığımız obstrüksiyon bulguları ile başvuran sistoüretroskopisinde üretra darlığı olmadığı prostatik loj kaynaklı obstrüksiyon saptanan prostat hacmi 26 cc olan hastamızı ameliyat görüntüsünü sizlere sunmayı amaçladık.

Anahtar Kelimeler: Thulium Fiber Lazerle Prostatın Enükleasyonu, ThuFLEP, Omega Sign teknik, küçük prostat, Postoperatif prostatik loj görüntüsü

The "Omega Sign": Laser Enuclation of Prostatectomy technique that improves continence: on A Patient with 26 cc Prostate

Irfan Safak Barlas, Lutfi Tunc
Acıbadem Ankara Hospital

After advances in laser technology, laser enucleation of the prostate has attracted attention in the surgical treatment of benign prostatic obstruction (BPO). Although this treatment method was thought to be an alternative endoscopic surgical method to transvesical prostatectomy in patients with prostate volume above 80 cc when it was first described, it has been proved that it can be safely preferred as an alternative to transurethral prostate resection in patients with prostate volume below 80 cc. Although there are more than 10 different laser enucleation of the prostate techniques in the literature, there is no standardization amog these thecniques. By considering the anatomical features of the external sphincter, we thought preserving the mucosal lines between 2 and 10 o'clock positions at prostatic apex by leaving a mucosal flap, we have developed laser enucleation of the prostate method named as the "Omega Sign technique", which is based on the histology and anatomy of the external sphincter. This technique can be applied to prostates of all sizes and structures and could provide better continence outcomes by decreasing SUI rates. We aimed to present to you the operation video of our patient who presented with signs of obstruction, did not have urethral stricture in his cystourethroscopy, and was found to have obstruction originating from the prostatic site, with a prostate volume of 26 cc, to whom Thulium Fiber Laser Enuclation of Prostatectomy (ThuFLEP)-Omega Sign technique was applied, and the prostatic lodge view of the patient 2 weeks later, whom we performed endoskopic operation due to ureterolithiasis.

Keywords: Thulium Fiber Laser Enuclation of Prostatectomy, ThuFLEP, Omega Sign technique, small prostate, prostatic lodge view

VS-05

Tekrarlayan Penil Lenfödem Rezeksiyonu: Olgu Sunumu

Mustafa Kaan Akalın, Özgür Efiloğlu, Asıf Yıldırım
İstanbul Medeniyet Üniversitesi, Üroloji Ana Bilim Dalı, İstanbul, Türkiye

Giriş: Lenfödem intersitisyel sıvının cilt ve fasya arasında birikmesi sonucu oluşur. Teşhisi kolaydır, fakat etiyolojisini belirlemek güçtür. Penil lenfödem, lenfatik damarların oldukça nadir bir anomalisidir. Primer ve sekonder olarak oluşabilmektedir. Lenfatik hasarına yol açan cerrahi, radyasyon ve neoplazi lenfödeme yol açabilir. Tedavide konservatif yaklaşımlar öncelikli olarak uygulanmakla birlikte cinsel fonkiyon kaybı ve psikolojik sorunlara neden olduğu için cerrahi yöntemler tercih edilebilmektedir. Cerrahi sonrası lenfödem tekrarlayabilir. Bu olguda nüks eden penil lenfödem lezyonunun rezeksiyonunu sunmayı amaçladık.

Olgu Sunumu: 24 yaşında erkek hasta, son bir senedir peniste şişlik yakınması ile kliniğimize başvurdu. Hastanın özgeçmişinde travma ve cinsel yolla bulaşan hastalık yok. 4 yıl önce penil lenfödem rezeksiyonu yapıldı. Patolojisi yaygın ödem cilt - cilt altı doku olarak raporlandı. Soygeçmişinde özellik olmadığı belirlendi. Fizik muayenesinde ağrısız gode bırakmayan, mobil, penis sağ dorsalinde 5x3cm'lik ve penis sol lateralde 3x3 cm'lik lezyon palpe edildi. Skrotum ve testisler normal izlendi. İlk operasyonu öncesi yapılan doppler ultrasonografi tetkiklerinde peniste ödem ve kontrastlı MR görüntülemesinde penis sağ lateralinde yaklaşık 30 mm'lik cilt altında inflamasyon uyumlu görünüm izlendi.

Ardından hastaya penis lenfödem rezeksiyonu planlandı. Her iki lezyonun üzerinden çepeçevre olacak şekilde insizyon yapıldı. Cilt dokusu oldukça ödemli ve fibrotik izlendi. Lezyonun içi seröz vasıfta mayi ile dolu olduğu görüldü. Sağ dorsolateraldeki lezyon cilt ile birlikte çıkartıldı. Ardından cilt altı ve cilt kapatılarak işleme son verildi. Patolojisi yaygın İnflamasyon ve vasküler alanlarda konjesyon içeren cilt-ciltaltı dokusu olarak raporlandı.

Sonuç: Lenfödem kişinin yaşam kalitesini oldukça bozan, kronik ve progresif bir hastalıktır. Tedavisi nadiren küratiftir. Cerrahi tedavi sonrası tekrar ortaya çıkabilir. Bu olguda nadir görülen tekrarlayan penil lenfödem lezyonun çıkartılma videosunu sunmayı amaçladık.

Anahtar Kelimeler: penil lenfödem, penis, rezeksiyon

Recurrent Penile Lymphedema Resection: A Case Report

Mustafa Kaan Akalın, Özgür Efiloğlu, Asıf Yıldırım
Istanbul Medeniyet University, Department of Urology, Istanbul, Turkey

Introduction: Lymphedema is caused by the accumulation of interstitial fluid between the skin and fascia. Its diagnosis is easy, but its etiology is difficult to determine. Penile lymphedema is an extremely rare anomaly of the lymphatic vessels. It can occur as primary and secondary. Surgery, radiation, and neoplasia that cause lymphatic damage can lead to lymphedema. Although conservative approaches are primarily applied in treatment, surgical methods may be preferred because they cause loss of sexual function and psychological problems. Lymphedema may recur after surgery. In this case, we aimed to present the resection of recurrent penile lymphedema lesion.

Case Report: A 24-year-old male patient was admitted to our clinic with the complaint of penile swelling for the past year. There is no trauma or sexually transmitted disease in the patient's history. Penile lymphedema resection was performed 4 years ago. Its pathology was reported as diffuse edema of the skin and subcutaneous tissue. It was determined that there was no feature in his family history. In his physical examination, a painless, non-pitting, mobile, 5x3 cm lesion on the right dorsal side of the penis and 3x3 cm on the left lateral side of the penis was palpated. Scrotum and testicles were normal. It was reported as penile edema in the Doppler ultrasonography examinations performed before the first operation, and an inflammatory appearance compatible with approximately 30 mm of subcutaneous tissue was observed on the right lateral side of the penis in contrast-enhanced MR imaging.

Penile lymphedema resection was planned for the patient. A circumferential incision was made over both lesions. The skin tissue was highly edematous and fibrotic. It was observed that the lesion was filled with serous fluid. The right dorsolateral lesion was excised together with the skin. Then, the procedure was terminated by closing the subcutaneous tissue and the skin. Its pathology was reported as skin-subcutaneous tissue with extensive inflammation and congestion in vascular areas.

Conclusion: Lymphedema is a chronic and progressive disease that greatly impairs a person's quality of life. Its treatment is rarely curative. It may reoccur after surgical treatment. In this case, we aimed to present the video of the removal of a rare recurrent penile lymphedema lesion.

Keywords: penile lymphedema, penis, resection

VS-06

Komplike Konjenital Divertikülün Laparaskopik Transperitoneal Eksizyonu

Ercan Öğreden, Ural Oğuz, Erhan Demirelli, Doğan Sabri Tok, Safa Akyol, Uğur Semiz, Hüseyin Batur, Osman Çağatay Çiftçi
Giresun Üniversitesi Tıp Fakültesi Üroloji Anabilim Dalı

AMAÇ: Laparaskopik divertikülektomi minimal cerrahi işlemdir. Konjenital sol inferolateral yerleşimli taşlı divertikülün transperitoneal laparaskopik eksizyonunu(TPLE) sunmayı amaçladık.

OLGU: 63 yaşında erkek hasta, boşaltım komponenti baskın AÜSS ile kliniğimize başvurdu(IPSS 18, Qmax 4.2). Hastanın üriner sistem Ultrasonografisinde(USG); prostat 90 cm3, mesane sol yan inferiora uzanan ve içerisinde büyüğü 2.5 cm boyutunda, multipl taşları içeren divertikül izlendi. Kontrastsız Bilgisayarlı Tomografi(BT)'de, mesane sol posterolateral yerleşimli, 2.5 cm boyutunda mültipl taşları olan konjenital divertikül izlendi. Genel anestezi altında litotomi pozisyonunda sistoskopide sol orifis süperoposteriorunda divertikül ağzı görüldü ve içerisine girildi. Taş dışında başka bir patoloji izlenmedi. Sol üretere Double-J(DJ) stent yerleştirilerek işlem sonlandırıldı. Supin pozisyonunda umbilukustan 2 cm superiordan kamera portu, rektusun laterallerinde iki ayrı port yerleştirilerek batına girildi. Mesane posterior duvarı sondadan serum fizolojik verilerek artifisyel glob ile belirlendi. Periton açılarak pelvik bölgeye ulaşıldı. Doldur boşalt ile mesanenin sol infero-lateralinde divertikül tespit edildi ve diseksiyon ile önce divertikül boynuna takibinde inferiora doğru uzatılarak divertikül inferioruna ulaşıldı. İnferiorda ileri derecede yapışıklık vardı ve diseksiyon divertikül boynuna kaydırılarak divertikül boynu eksize edildi ve 3/0 vicryl ile kontinü kapatıldı. Takibinde divertikülün önce süperior, sonra posterior duvarı eksize edildi. Speismen ve taşlar endo-bag ile vücut dışına alındı. Kanama kontrolü yapılarak periton anatomiye uygun olarak kapatıldı ve dren yerleştirildi. Genel durumu iyi olan hasta postoperatif 2. gün sondalı olarak taburcu edildi. Speismenin patolojisi fibrozis ve kronik iltihabi hücre infiltrasyonu(Divertikülozis) olarak raporlandı. 2 hafta sonra mesaneye dilüe kontrast madde verilerek BT görüntülemesi yapıldı ve ekstravazasyon izlenmedi. Genel anestezi altında sol DJ stent alındı, takibinde TUR-P yapılan hasta postoperatif 4. günde sondalı taburcu edildi ve 2 hafta sonra genel durumu iyi olan hasta sondası alındı ve spontan idrarını yaptıktan sondası taburcu edildi.

SONUÇ: Laparoskopik transperitoneal divertikülektomi minimal invaziv bir yöntemdir. Taşlı divertikülün çevre dokuları inflame ederek cerrahi işlemi zorlaştırdığı unutulmamalıdır.

Anahtar Kelimeler: AÜSS, Konjenital divertikül, Laparaskopik transperitoneal divertikülektomi, Taşlı divertikül

Laparoscopic Transperitoneal Excision of the Complicated Congenital Diverticulum

Ercan Öğreden, Ural Oğuz, Erhan Demirelli, Doğan Sabri Tok, Safa Akyol, Uğur Semiz, Hüseyin Batur, Osman Çağatay Çiftçi
Giresun University Faculty of Medicine Department of Urology

OBJECTIVE: Laparoscopic diverticulectomy is a minimally surgical procedure. We aimed to present the transperitoneal laparoscopic excision(TPLE) of the congenital left inferolateral located stony diverticulum.

CASE: A 63-year-old male patient was admitted to our clinic with predominant excretory component LUTS(IPSS 18, Qmax 4.2). In the patient's urinary system ultrasonography(USG); the prostate was 90 cm3, a diverticulum extending to the left side inferior of the bladder and containing multiple stones(2.5 cm), was observed. Uncontrasted Computed Tomography(CT) showed a congenital diverticulum with multiple stones of 2.5 cm in size, located on the left posterolateral of the bladder. Under general anesthesia, in the lithotomy position, the diverticulum orifice was seen on the left orifice süperio-posterior during cystoscopy, and it was entered. No other pathology was observed other than stone. The procedure was terminated by placing a Double-J(DJ) stent in the left ureter. In the supine position, the camera port was placed 2 cm superior to the umbilicus, and two separate ports were placed on the laterals of the rectus and the abdomen was entered. The posterior wall of the bladder was determined with an artificial globe by giving serum physiologically from the catheter. The peritoneum was opened to reach the pelvic region. The diverticulum was detected in the left inferolateral of the bladder with the fill-and-empty, and with dissection, the diverticula were first extended towards the neck of the diverticulum, followed by the inferior, to reach the inferior of the diverticulum. There was severe adhesion inferiorly, and the dissection was shifted to the neck of the diverticulum the neck of the diverticulum was excised and closed with 3/0 vicryl continuously. In the follow-up, first the superior and then the posterior wall of the diverticulum were excised. Speismen and stones were removed from the body with an endo-bag. After controlling the bleeding, the peritoneum was closed in accordance with the anatomy and a drain was placed. The patient was in good general condition and was discharged on the 2nd postoperative day. The pathology of the speciation was reported as fibrosis and chronic inflammatory cell infiltration(Diverticulosis). After 2 weeks, CT imaging was performed by injecting diluted contrast material into the bladder and no extravasation was observed. The left DJ stent was removed under general anesthesia, the patient who underwent TUR-P in the follow-up was discharged on the postoperative 4th day, and the catheter was removed from the patient in good general condition 2 weeks later, and the catheter was discharged after spontaneous urination.

CONCLUSION: Laparoscopic transperitoneal diverticulectomy is a minimally invasive method. It should be kept in mind that a stony diverticulum complicates the surgical procedure by inflaming the surrounding tissues.

Keywords: LUTS, Congenital diverticulum, Laparoscopic transperitoneal diverticulectomy, Diverticulum with stones

VS-07

Sağ inkomplet duplike üreterde laparoskopik üreterolitotomi

Mustafa Koray Kırdağ[1], Mehmet Özen[1], Reha Ordulu[2], Hakan Yıldız[2], Fatih Kuru[2], Kemal Bala[2], Turgut Serdaş[1], Uğur Öztürk[1], Varol Nalcacıoğlu[1], Mustafa Aydın[1], Mustafa Kemal Atilla[2]
[1]Samsun Eğitim Araştırması Hastanesi, Üroloji kliniği, Samsun
[2]Samsun Üniversitesi Tıp Fakültesi, Üroloji Anabilim Dalı, Samsun

67 yaşında erkek hasta sağ yan ağrısı nedeni ile poliklinikte değerlendirildi.İstenen taş protokollü BT'de sağ böbrekte çift toplayıcı sistem, üreter üst kısımda 34x14 mm çapa ulaşan kalkül,sağdaki çift üreter kemik pelvise kadar ayrı olarak izlenmiştir.Hastaya sağ laparoskopik üreterolitotomi planlandı. Genel anestezi altında dorsal litotomi pozisyonunda önce sağ rgp çekildi. 6 fr üreter katateri guide wire ve floroskopi yardımı ile sağ orifisten duplike sistemin taş ile obstrukte tarafında kalacak şekilde gönderildi. Ardından hasta 45 derece sağ yan pozisyona alındı. Pararektal alandan veres iğnesi ile girilerek pnomoperitoneum oluşturuldu. Bu noktadan 11 mm optik port girildikten sonra direk görüş altında iki adet 5 mm ve bir adet 11 mm çalışma portları girildi. Çıkan kolon medialize edildi ve üreter bulundu. Üreter, proksimale kadar takip edildi.Üreter duplikasyon kısmı bulundu. Lateraldeki taşın olduğu duplike üreter segmentine ulaşıldı. Taşın üzerinden hook koter ve bisturi yardımı ile üreter kesildi ve taş üreterden dışarı alındı. Sağ Dj stent takıldı. 4/0 vicril ile oluşan defekt sütürize edildi. Taş eldiven parmağı içine alınarak batın dışarına çıkartıldı. Kanama kontrolunu takiben loja sump dren konuldu.Postop 1.gün sondası çekildi.Postop 2.gün dren çekildi ve taburcu edildi

Anahtar Kelimeler: laparoskopi, duplike, üreterolitotomi

Laparoscopic ureterolithotomy in the right incomplete duplicated ureter

Mustafa Koray Kırdağ[1], Mehmet Özen[1], Reha Ordulu[2], Hakan Yıldız[2], Fatih Kuru[2], Kemal Bala[2], Turgut Serdaş[1], Uğur Öztürk[1], Varol Nalcacıoğlu[1], Mustafa Aydın[1], Mustafa Kemal Atilla[2]
[1]Samsun Training and Research Hospital, Urology Clinic, Samsun
[2]Samsun University, Department of Urology, Samsun

A 67-year-old male patient was evaluated in the outpatient clinic due to right flank pain. In CT with requested stone protocol, the double collecting system in the right kidney, the calculus reaching 34x14 mm in diameter at the upper part of the ureter, and the double ureteral bone pelvis on the right were observed separately. Right laparoscopic ureterolithotomy was planned for the patient. Under general anesthesia, right rgp was taken first in the dorsal lithotomy position. A 6 fr ureteral catheter was sent from the right orifice with the help of guide wire and fluoroscopy in such a way that it remained on the stone-obstructed side of the duplicated system. The patient was then placed in a 45 degree right lateral position. Pneumoperitoneum was created by entering the pararectal area with a veres needle. After entering the 11 mm optical port from this point, two 5 mm and one 11 mm working ports were entered under direct vision. The ascending colon was medialized and the ureter was found. The ureter was followed up to the proximal. The duplication part of the ureter was found. The duplicated ureter segment with the lateral stone was reached. The ureter was cut with the help of hook cautery and scalpel over the stone and the stone was taken out of the ureter. Right DJ stent inserted. The defect formed with 4/0 vicril was sutured. The stone was taken into the glove finger and the abdomen was taken out. After the bleeding control, a sump drain was placed in the lodge.The catheter was removed on the postoperative 1st day. The drain was removed on the postoperative 2nd day and she was discharged.

Keywords: laparoscopy, duplicate, ureterolithotomy

VS-08

Endoscopic Holmium Laser Harvesting of Bladder Mucosal Graft for Female Urethroplasty

Sercan Yilmaz[1], Adem Emrah Coğuplugil[2], Bahadır Topuz[2], Engin Kaya[1], Murat Zor[1]
[1]Kolan International Hastanesi, Üroloji Kliniği, İstanbul, Türkiye
[2]S.B.Ü. Gülhane Eğitim ve Araştırma Hastanesi, Üroloji Anabilim Dalı, Ankara, Türkiye

INTRODUCTION: : Tissue grafts have been used in urethral reconstruction for years. The ideal graft is expected to have optimal tissue properties and cause minimal morbidity in the donor area. Bladder mucosa is the most suitable tissue for use in urethral reconstruction in terms of these properties, but until now, obtaining the bladder mucosa by open surgery has not been preferred because it is a very invasive procedure. Fegueiredo et al. recently showed that the bladder mucosa can be removed endoscopically with the Holmium laser in the treatment of male urethral stricture. In this video presentation, we aim to present the endoscopic holmium laser removal of the bladder mucosa and urethral reconstruction in female urethral stricture.

Case Presentation: 67-year-old female patient has admitted our outpatient clinic with voiding difficulty. She had urethral dilatation twice in her history and stated that there was no long-term relief after these surgeries. Uroflowmetry evaluation was obstructive. After the evaluation of the patient, we planned the urethroplasty surgery. Since the bladder will be the most minimally invasive graft site for the patient, we preferred removal of the bladder mucosa with a holmium laser.

CONCLUSION: Removal of the bladder mucosa with a holmium laser is a procedure that significantly reduces the patient's morbidity. In addition, the compatibility of the urethra and the bladder mucosa in terms of histological features shows that the bladder mucosa is very suitable as a graft.

Keywords: urethroplasty, bladder mucosa, laser endoscopic greft removal

VS-09

Robotik radikal sistektomi ve eş zamanlı perineal üretrektomi

Kamil Gökhan Şeker[1], Anar Mammadov[1], Murat Tüken[1], Volkan Tuğcu[2]
[1]Liv Hospital Vadistanbul, Üroloji Kliniği,İstanbul, Türkiye
[2]İstinye Üniversitesi, Tıp Fakültesi, Üroloji Anabilim Dalı, İstanbul,Türkiye

Amaç-GİRİŞ: Robotik radikal sistektomi ve eş zamanlı perineal üretrektomi operasyonunun sunulması amaçlandı.

Yöntem- OLGU: 64 yaşında erkek hasta dış merkezde primer mesane tümörü ile yapılan TUR-M patolojisi: invaziv ürotelyal karsinom, prostatik üretra invazyonu olarak raporlanmış. Preoperatif evreme amacıyla yapılan multiparametrik mesane MR'da prostatik üretrada tümör izlendi. Hastaya da- Vinci Xi robotu ile robotik radikal sistektomi ve perineal üretrektomi operasyonu planlandı.

BULGULAR: Genel anestezi altında trendelenburg pozisyonunda, umbilikus sol kenar hizası 5 cm üzerinden yapılan insizyondan veres iğnesi ile giriş yapıldı ve pnömoperitoneum oluşturuldu. İnsizyondan 1 adet 8mm 'lik port yerleştirildi. Ardından direk görüş altında 3 adet 8mm'lik robotik ve 1 adet 12mm'lik asistan portu yerleştirildi. Robotik sistem side docking yapıldı.Bilateral iliak genişletilmiş lenf nodu diseksiyonu yapıldı. Üreterler mesane girişine kadar takip edildikten sonra,bağlandı ve kesildi. Mesane posteriorundan periton açılarak ilerlendi. Mesane posteriorundan ve lateralinden girilerek endopelvik fasyaya kadar ilerlendi. Eş zamanlı perineal üretrektomi yapılarak üretranın distali serbestlendi. Dorsal ven bağlandıktan sonra sistektomi tamamlandı ve üretra bütün olarak içeri alındı. Daha sonra obturator lenf nodu diseksiyonu tamamlandı. Ardından göbek çevresinden vertikal insizyon ile katlar anatomik olarak geçilerek İleal kondüit uygulandı. Operasyon süresi 350 dakika, tahmini kan kaybı 90 cc olup kan transfüzyonu gerekmedi. Peroperatif ve postoperatif herhangi bir komplikasyon izlenmedi. Hasta postoperatif 7. gün dreni alınarak taburcu edildi. Patoloji sonucu: İnvaziv mesane tümörü. pT4aN0 olarak raporlandı.

SONUÇ: Robotik radikal sistektomi ile eş zamanlı perineal üretrektomi güvenle uygulanabilen bir cerrahidir.

Anahtar Kelimeler: Sistektomi, Üretrektomi, Robotik Cerrahi

Robotic radical cystectomy and simultaneous perineal urethrectomy

Kamil Gökhan Şeker[1], Anar Mammadov[1], Murat Tüken[1], Volkan Tuğcu[2]
[1]Liv Hospital Vadistanbul, Urology Clinic, Istanbul, Turkey
[2]Istinye University, Faculty of Medicine, Department of Urology, Istanbul,Turkey

Objective-INTRODUCTION: It was aimed to present robotic radical cystectomy and simultaneous perineal urethrectomy operation.

Methods- CASE: A 64-year-old male patient with primary bladder tumor in an external center, TUR-B pathology: It was reported as invasive urothelial carcinoma, prostatic urethra invasion. In the multiparametric bladder MRI performed for preoperative staging, a tumor was observed in the prostatic urethra. Robotic radical cystectomy and perineal urethrectomy operation were planned for the patient with the da- Vinci Xi robotic system

RESULTS: Under general anesthesia, in the trendelenburg position, an incision was made 5 cm above the left margin of the umbilicus with a veres needle and pneumoperitoneum was created. An 8mm port was placed through the incision. Then, 3 8mm robotic and 1 12mm assistant ports were placed under direct vision. Robotic system side docking was performed. Bilateral iliac enlarged lymph node dissection was performed. After the ureters were followed up to the bladder entrance, they were ligated and cut. The peritoneum was opened from the posterior of the bladder and advanced. It was entered from the posterior and lateral of the bladder and advanced to the endopelvic fascia. Simultaneous perineal urethrectomy was performed to free the distal urethra. After ligation of the dorsal vein, cystectomy was completed and the urethra was taken in as a whole. Then, obturator lymph node dissection was completed. Then, the ileal conduit was performed. Operation time was 350 minutes, estimated blood loss was 90 cc, and blood transfusion was not required. No perioperative and postoperative complications were observed. The patient was discharged on the 7th postoperative day, with a drain removed. Pathology RESULT: Invasive bladder tumor. It was reported as pT4aN0.

CONCLUSION: Robotic radical cystectomy with simultaneous perineal urethrectomy is a safe surgery.

Keywords: Cystectomy, Urethrectomy, Robotic Surgery

VS-10

Atnalı Böbrekli Hastada Laparoskopik Sağ Basit Nefrektomi

Mecit Çelik Çelik, Yusuf Kasap, Davut Kamaci, Samet Senel, Emre Uzun
Ankara Şehir Hastanesi, Üroloji Ana Bilim Dalı, Ankara

Atnalı böbrek yaklaşık 500 kişiden 1'ini etkileyen, erkeklerde daha sık görülen, genellikle asemptomatik olan ve çoğu zaman tesadüfen teşhis edilen doğuştan bir hastalıktır. Çoğunlukla alt polde isthmus adı verilen bir bağlantıya sahip olan iki ayrı böbrek dokusundan oluşur. Atnalı böbrekler anatomik olarak böbreklerin olduğu yerde olabilmekle beraber orta abdomen veya pelvis içerisinde de görüleblmektedir. Buna sebep olarak da böbreğin asli yerine yükselmesi sırasında isthmusun inferior mezenterik arter tarafından tutulması gösterilmektedir. Ayrıca böbreğin vasküler yapısı da çeşitli arteryal yapılardan köken alabilmekte olup, böbreğin isthmus yapısı ayrı bir arteryal beslenmeye de sahip olabilmekedir. Bu anatomik farklılıklar atnalı böbrekli hastaların cerrahisini daha karmaşık hala getirmektedir. Ek olarak, toplayıcı sistemin anatomik yapısının da bu füzyona sekonder olarak patolojik olması, üreteropelvik bileşke obstrüksiyonu, ürolitiyazis gibi komplikasyonların bu hasta popülasyonunda daha sık görülmesine neden olmaktadır. Bu sunumda tekrarlayan taş hastalığına sekonder gelişen sağ böbrekteki fonksiyon kaybı sonrası yapılan laparoskopik nefrektomi vakasını aktaracağız.

Anahtar Kelimeler: Atnalı böbrek, Laparoskopi, Nefrektomi

Laparoscopic Right Simple Nephrectomy in a Patient with Horseshoe Kidney

Mecit Çelik Çelik, Yusuf Kasap, Davut Kamaci, Samet Senel, Emre Uzun
Ankara City Hospital, Department of Urology, Ankara

Horseshoe kidney is a congenital disease that affects about 1 in 500 people, is more common in men, is usually asymptomatic and is often diagnosed incidentally. It mostly consists of two separate kidney tissues that have a connection at the lower pole called the isthmus. Although horseshoe kidneys can be located anatomically where the kidneys are, they can also be seen in the mid-abdomen or pelvis. The reason for this is the holding of the isthmus of the kidney by the inferior mesenteric artery during the ascent of the kidney to its original place. In addition, the vascular structure of the kidney may originate from various arterial structures, and the isthmus structure of the kidney may also have a separate arterial nutrition. These anatomical differences make the surgery of patients with horseshoe kidneys more complicated. Moreover, the anatomical structure of the collecting system being pathological secondary to this fusion causes complications such as ureteropelvic junction obstruction and urolithiasis to be seen more frequently in this patient population. In this presentation, we will present a case of laparoscopic nephrectomy performed after loss of function in the right kidney secondary to recurrent stone disease.

Keywords: Horseshoe kidney, Laparoscopy, Nephrectomy

VS-11

Laparoskopik Prostat Kanseri Cerrahisinde Lenf Notu Direksiyonu

Fatih Bıçaklıoğlu, Gürkan Dalgıç, Medet Sevinç, Tahsin Batuhan Aydoğan, Bilal Eryıldırım
Kartal Dr. Lütfi Kırdar Şehir Hastanesi

AMAÇ: Bu videoda kliniğimizde rutin olarak gerçekleştirilen transperitoneal laparoskopik radikal prostatektomi ve bilateral genişletilmiş pelvik lenf notu direksiyonu ameliyatının lenf notu direksiyonu kısmını sunmayı amaçladık.

Hasta ve YÖNTEM: 71 yaşında PSA:7, rektal muayenede sağ lob sert (T2b) ve mpMRI'da sağda PIRADS 5 lezyonu olan hastanın 12 kor sistematik prostat biyopsisi patolojisinde sağdan alınan 6 korda adenoca (3+4) saptandı. Briganti nomogramında %7 lenf notu tutulum riski olan ve IEFF-5 skoru 7 (ciddi ED) olan hastaya transperitoneal laparoskopik radikal prostatektomi + bilateral eLND operasyonu gerçekleştirildi.

BULGULAR: Operasyon süresi 300 dk (120 dk transperitoneal giriş ve lenfadenektomiler, 180 dk prostatektomi, anastomoz ve kapatma). Ortalama kan kaybı 250-300 cc. İntraoperatif komplikasyon gelişmedi. Postop drenden lenfatik drenajı gelişti ancak konservatif tedavi ile kesildi, postop 7. gün dreni çekildi ve postop 9'da taburcu edildi. postop 14. gün dikişleri ve sondası alındı. Patoloji sonucu: T3a prostat adenokarsinomu (3+4), cerrahi sınırlar: negatif ve lenf nodları: negatif olarak geldi.

SONUÇ: Orta risk grubunda genişletilmiş lenfadenektomi gereken hastalarda transperitoneal laparoskopik radikal prostatektomi + bilateral eLND operasyonu başarı ile uygulanabilir.

Anahtar Kelimeler: prostat kanseri, laparoskopi, lenf nodu direksiyonu

Lymph Node Dissection in Laparoscopic Prostate Cancer Surgery

Fatih Bıçaklıoğlu, Gürkan Dalgıç, Medet Sevinç, Tahsin Batuhan Aydoğan, Bilal Eryıldırım
Kartal Dr. Lütfi Kırdar City Hospital

OBJECTIVE: In this video, we aimed to present the lymph node dissection part of the transperitoneal laparoscopic radical prostatectomy and bilateral extended pelvic lymph node dissection surgery, which is routinely performed in our clinic.

Patient and METHOD: A 71-year-old patient with PSA: 7, right lobe T2b on digital rectal examination and PIRADS 5 lesion on the right in mpMRI. In 12 core systematic prostate biopsy pathology, adenoca (3+4) was found in 6 cores taken from the right. Transperitoneal laparoscopic radical prostatectomy + bilateral eLND operation was performed on the patient with a 7% risk of lymph node involvement in the Briganti nomogram and an IEFF-5 score of 7 (severe ED).

RESULTS: Operation time was 300 min (120 min transperitoneal access and lymphadenectomy, 180 min prostatectomy, anastomosis and closure). Average blood loss is 250-300 cc. No intraoperative complications developed. He developed lymphatic drainage postoperatively, but drainage was stopped with conservative treatment, the drain was removed on the postoperative 7th day and he was discharged on the postoperative 9th. The sutures and catheter were removed on the 14th postoperative day. Pathology RESULT: T3a prostate adenocarcinoma (3+4), surgical margins: negative and lymph nodes: negative.

CONCLUSION: Transperitoneal laparoscopic radical prostatectomy + bilateral eLND operation can be successfully applied in patients who require extended lymphadenectomy in the intermediate risk group.

Keywords: prostate cancer, laparoscopy, lymph node dissection

VS-12

Mükerrer Batın Cerrahisi Geçirmiş Hastada Aksesuar Renal Arterli Böbrekte Medial Yerleşimli Tümörün Robotik Retroperitoneal Parsiyel Nefrektomi İle Tedavisi

Yiğit Demir, Şahin Kılıç, Mahmut Taha Ölçücü, Murat Şambel, Engin Doğantekin, Mutlu Ateş
SBÜ, Antalya Eğitim ve Araştırma Hastanesi, Üroloji Kliniği, Antalya

GİRİŞ: Parsiyel nefrektomide retroperitoneal yaklaşım, renal hilusa ulaşım kolaylığı, posterior yerleşimli tümörlerin diseksiyonunu kolaylaştırması ve intraperitoneal organ yaralanma olasılığının düşük olması gibi avantajlara sahiptir. Robot yardımlı laparoskopik retroperitoneal parsiyel nefrektomi (R-RPN), retroperitonel alana trokar girişlerinde kısmen zorluklar olsa da, avantajları ile tercih edilebilir bir cerrahi tekniktir. Bu video sunuda mükerrer batın cerrahisi geçirmiş hastada retroperitoneal yaklaşımla gerçekleştirmiş olduğumuz robotik parsiyel nefrektomi cerrahisini sunmayı amaçladık.

OLGU: Yetmiş altı yaşında erkek hasta insidental saptanan sağ renal kitle ile başvurdu. Özgeçmişinde barsak operasyonu ve sonrasında ileus nedeniyle 2 kez laparotomi geçirmiş olduğu öğrenildi. Fizik muayenesinde alt ve üst batın orta hat insizyon skarı izlendi. Hemogram ve biyokimyasal tetkikleri doğal saptandı. Çekilen Dinamik-Trifazik BT de sağ böbrek alt pol medialde yerleşik, renal hilusa komşuluk gösteren yaklaşık 3 cm'lik ekzofitik RCC düşündüren kitle izlendi. Ayrıca alt pole uzanan aksesuar renal arter izlendi. Hastanın mevcut geçirilmiş operasyonları nedeniyle retroperitoneal yaklaşım uygun görüldü. Hasta sağ flank pozisyona alındı. İlk trokar yerleşimi açık Hasson tekniği ile gerçekleştirildi. Lomber üçgene 12-15 mm'lik bir kesi yapıldı. Periton hissedilerek parmak yardımı ile medialize edildi. Balon dilatör yardımı ile yeterli çalışma alanı oluşturuldu. Ardından 3 adet 8 mm'lik robotik trokar ilk insizyondan palpasyonla kognitif olarak retroperitoneal çalışma alanına yarım ay şeklinde yerleştirildi. Takiben ilk insizyona 12 mm'lik bir asistan trokarı yerleştirildi. Pnömoretroperitoneum ve docking sağlandıktan sonra robotik diseksiyon ile peritoneal medializasyona devam edildi. Son 8 mm'lik robotik trokar direkt görüş altında yerleştirildi. Ana renal arter ve aksesuar renal arter bulunarak damar askıları konuldu. Takiben gerota fasyası kesilerek renal parankim ve renal kitle tanımlandı, kitlenin parankimal sınırları belirlendi. Kitle, bipolar ve monopolar enerji elektrokoagülasyon kullanılarak renal parankimden diseke ve eksize edildi. Kanama kontrolü süturasyon, hemolok klipler ile parankimal kompresyonla kontrol edildi. 3/0 V Lock sutür ile renografı tamamlandı ve dren konularak operasyon sonlandırıldı. Vaka bitiminde kanama miktarı 80cc olarak hesaplanmış olup operasyon süresi 150 dk'dır. İntraoperatif ve postoperatif komplikasyon gelişmedi. Hasta postoperatif 4. gün taburcu edildi.

SONUÇ: Robot yardımlı laparoskopik retroperitoneal yaklaşım, kısmen zor trokar yerleştirilmesi, dar çalışma alanı ve transperitoneal yönteme göre daha fazla gaz absorbsiyonu gibi dezavantajlara sahiptir. Ancak peritoneal alana girilmemesi ve batın içi organlar ile iştirak halinde olunmaması, renal hilusa ulaşım kolaylığı, özellikle abdominal cerrahi geçirmiş hastalarda ve posterior yerleşimli tümörlerde uygun bir tedavi yöntemidir.

Anahtar Kelimeler: Böbrek, Nefrektomi, Parsiyel, Retroperitoneal, Robotik

Treatment of Medial Located Kidney Tumor with Robotic Retroperitoneal Partial Nephrectomy in a Patient with Repeated Abdominal Surgery and Accessory Renal Artery

Yiğit Demir, Şahin Kılıç, Mahmut Taha Ölçücü, Murat Şambel, Engin Doğantekin, Mutlu Ateş
Department of Urology, Saglik Bilimleri University, Antalya Training and Rerearch Hospital

INTRODUCTION: The retroperitoneal approach in partial nephrectomy has advantages such as ease of access to the renal hilum, ease of dissection of posteriorly located tumors, and low probability of intraperitoneal organ injury. Robot-assisted laparoscopic retroperitoneal partial nephrectomy (R-RPN) is a preferable surgical technique with its advantages, although there are some difficulties in trocar entry into the retroperitoneal space. In this video, we aimed to present the robotic partial nephrectomy surgery that we performed with the retroperitoneal approach in a patient who had repeated abdominal surgery.

CASE: A 76-year-old male patient presented with an incidentally detected right renal mass. In his history, it was learned that he had undergone a bowel operation and subsequently 2 laparotomy due to ileus. In his physical examination, a midline incision scar was observed in the lower and upper abdomen. Hemogram and biochemical tests were found to be normal. Dynamic-Triphasic CT showed an approximately 3 cm exophytic mass suggesting RCC, located medial to the lower pole of the right kidney and adjacent to the renal hilum. In addition, accessory renal artery extending to the lower pole was observed. The retroperitoneal approach was considered appropriate due to the patient's previous operations. The patient was placed in the right flank position. The first trocar placement was performed using the open Hasson technique. A 12-15 mm incision was made in the lumbar triangle. The peritoneum was felt and medialized with the help of a finger. Adequate working area was created with the help of balloon dilator. Then, 3 pieces 8 mm robotic trocars were cognitively placed in the retroperitoneal working area in a half-moon shape by palpation through the first incision. Subsequently, a 12 mm asciant trocar was inserted into the first incision. Peritoneal medialization was continued with robotic dissection after pneumoretroperitoneum and docking were provided. The last 8 mm robotic trocar was placed under direct vision. The main renal artery and accessory renal artery were found and vascular slings were placed. Subsequently, the renal parenchyma and renal mass were defined by cutting the Gerota's fascia, and the parenchymal borders of the mass were determined. The mass was dissected and excised from the renal parenchyma using bipolar and monopolar energy electrocoagulation. Bleeding control was controlled by suturing, parenchymal compression with hemoloc clips. Renography was completed with 3/0 V Lock suture and the operation was terminated by placing a drain. At the end of the case, the amount of bleeding was calculated as 80cc and the operation time was 150 minutes. There were no intraoperative and postoperative complications. The patient was discharged on the 4th postoperative day.

CONCLUSION: Robot-assisted laparoscopic retroperitoneal approach has disadvantages such as difficult trocar placement, narrow working space and more gas absorption than the transperitoneal method. However, not entering the peritoneal area and not participating with the abdominal organs, easy access to the renal hilum, is a suitable treatment method especially in patients who have undergone abdominal surgery and in posterior localized tumors.

Keywords: Kidney, Nephrectomy, Partial, Retroperitoneal, Robotic

VS-13

Pelvik hidronefrotik böbrek laparoskopik basit nefrektomi

Erdinç Dinçer[1], Orkunt Özkaptan[1], Ahmet Şahan[2]
[1]Kartal Dr. Lütfi Kırdar Şehir Hastanesi, Üroloji Kliniği
[2]Medicana Bursa Hastanesi

AMAÇ: Pelvik hidronefrotik böbrek tespit edilen hastaya laparoskopik yöntemle basit nefrektomi yapılması amaçlandı.

YÖNTEM: 46 yaşında kadın hasta batın sağ alt kadranda şiddetli ağrısı olması nedeniyle dış merkezde Kadın Hastalıkları ve Doğum Kliniğinde acil operasyona alınmış, pelvik böbrek saptanması üzerine tarafımıza refere edildi. Astım dışında ek hastalığı olmayan hastanın MAG-3 sintigrafı testinde separe böbrek fonksiyone %5 olması üzerine sağ laparoskopik basit nefrektomi planlandı. Hastanın görüntülemelerinde renal arterin, aorttan comon iliak bifurkasyon seviyesinin hemen proximalinden çıktığı görüldü. Sağ lateral dekubit poziyonuna alınarak umblikusun superiolateraline fingertip yöntemi ile bir adet kamera portu yerleştirildi. Ardından 20 mm Hg ile pnömoperitonyum sağlandı. Triangulasyon oluşturacak şekilde 2 adet 10mm çalışma portu yerleştirildi. Bir port sağ hipogastrium diğeri ise epigastrium bölgesine yerleştirildi. Kolon ve appendiks medialize edildikten sonra batın içi yapışıklıklar giderildi. Pelvik böbreğin iliak damarlar üzerinde yakın seyrettiği görüldü. Üreter bulunarak proksimale doğru diseke edildi ve böbrek alt pol bulundu. Ardından renal hilus tamamiyle serbestlendi. Renal pedikül endogia ile en-bloc olarak kesildi. Sağ sürrenal bezin böbreğe eşlik etmediği görüldü. Nefrektomi uygulandıktan sonra loja bir adet dren konuldu. Post operatif erken dönemde sonda, post operatif 2. günde ise dren çekilerek taburcu edildi.

BULGULAR: Ameliyat süresi 100 dakika, Hemoraji miktarı 150 cc civarı idi. Postoperatif dren miktarı 130/20 ml idi. Postoperatif 1. gün transüretral sondası çıkarılan hastanın postop 2. gün ise dreni çıkarıldı. Hasta 3. gün komplikasyonsuz olarak taburcu edildi. Histopatolojik incelemede end-stage böbrek tespit edildi.Hastanın postoperatif kontrollerinde yakınması yoktu.

SONUÇ: Pelvik böbreklerde, laparoskopik nefrektomi güvenle uygulanabilir.

Anahtar Kelimeler: Laparoskopik nefrektomi, pelvik böbrek, ektopi

Pelvic hydronephrotic kidney laparoscopic simple nephrectomy

Erdinç Dinçer[1], Orkunt Özkaptan[1], Ahmet Şahan[2]
[1]Kartal Dr. Lutfi Kirdar City Hospital, Department of Urology
[2]Medicana Bursa Hospital, Department of Urology

AIM: It was aimed to perform simple nephrectomy by laparoscopic method in the patient with pelvic hydronephrotic kidney.

METHOD: A 46-year-old female patient was taken to an emergency operation by the Obstetrics and Gynecology Clinic in an external center due to severe pain in the right lower quadrant of the abdomen, and was referred to us after the detection of a pelvic kidney. Right laparoscopic simple nephrectomy was planned because the patient, who had no additional disease other than asthma, had 5% separate kidney function in the MAG-3 scintigraphy test. In the patient's imaging, it was seen that the renal artery is formed from the aorta just proximal to the common iliac bifurcation level. A camera port was placed on the lateral aspect of the umbilicus using the fingertip method, in the right lateral decubitus position. Then, pneumoperitoneum was provided with 20 mm Hg. Two 10mm working ports were placed to form triangulation, one of them on the hipogastrial area, other one on the epigastrial area. After the colon and appendix were medialized, intra-abdominal adhesions were removed. It was observed that the pelvic kidney was located close to the iliac vessels. The ureter was found and dissected proximally, and the lower pole of the kidney was found. The renal hilus was then fully exposed. The renal pedicle was cut en-bloc with endogia. It was observed that the right adrenal gland did not accompany the kidney. After the nephrectomy, a drain was placed in the lodge. The patient was discharged by removing the catheter in the early postoperative period and the drain on the 2nd postoperative day.

RESULTS: The operation time was 100 minutes and the amount of hemorrhage was around 150 cc. The amount of postoperative drain was 130/20 ml. The transurethral catheter was removed on the 1st postoperative day and the drain was removed on the 2nd postoperative day. The patient was discharged on the 3rd day without complications. Histopathological examination revealed end-stage hydronephrotic kidney. Patient was uneventful at the postoperatif controls.

CONCLUSION: Laparoscopic nephrectomy can be safely performed for the pelvic kidneys.

Keywords: Laparoscopic Nephrectomy, pelvic kidney, Ectopia

VS-14

Robotik pelvik mezenkimal tümör rezeksiyonu

Kamil Gökhan Şeker[1], Anar Mammadov[1], Murat Tüken[1], Volkan Tuğcu[2]
[1]Liv Hospital Vadistanbul, Üroloji Kliniği,İstanbul, Türkiye
[2]İstinye Üniversitesi, Tıp Fakültesi, Üroloji Anabilim Dalı, İstanbul,Türkiye

Amaç-GİRİŞ: Robotik pelvik tümörün rezeksiyon tekniğinin gösterilmesi amaçlandı.

Yöntem- OLGU: Alt üriner sistem semptomları ile başvuran 62 yaşında erkek hastanın yapılan tetkiklerinde pubik kemik posteriorunda prostat anteriorunda yerleşimli 3x3x4 cm lik kitlesel lezyon saptanması üzerine hastaya robotik pelvik kitle rezeksiyonu planlandı.

BULGULAR: Genel anestezi altında trendelenburg pozisyonunda, umbilikus sol kenar hizası 2 cm üzerinden yapılan insizyondan veres iğnesi ile giriş yapıldı ve pnömoperitoneum oluşturuldu. İnsizyondan 1 adet 8mm 'lik port yerleştirildi. Ardından direk görüş altında 3 adet 8mm'lik robotik ve 1 adet 12mm'lik asistan portu yerleştirildi. Umblical ligament laterallerinden periton insizyonunu takiben mesane inferiora düşürüldü. Bilateral endopelvik fasyalara ulaşıldı. Mesane prostat bileşkesi ve prostat laterallerindeki yağlar temizlendi. Prostat üzerindeki kitle tanımlandıktan sonra bipolar ve monopolar enerji kullanılarak dikkatli bir şekilde diseke edildi ve kitle rezeksiyonu tamamlandı. Tümör tabanı,Prostatik kapsül 3.0 V-Loc sütür ile kontinü olarak kapatıldı. Kitle 12 mm asistan portu genişletilerek dışarı alındı. Operasyon süresi 75 dakika, tahmini kan kaybı 20 cc olup kan transfüzyonu gerekmedi. Peroperatif ve postoperatif herhangi bir komplikasyon izlenmedi. Hasta postoperatif 2. gün dreni alınarak taburcu edildi. Patoloji sonucu: İğsi hücreli mezenkimal tümör -soliter fibröz tümör olarak raporlandı. Postoperatif 6.ay kontrolünde nüks saptanmadı.

SONUÇ: Robotik cerrahi, pelvik mezenkimal tümörlerin rezeksiyonu için güvenli ve uygulanabilir bir yöntemdir.

Anahtar Kelimeler: Robotic cerrahi, Mezenkimal tümör, Pelvik Kitle

Robotic pelvic mesenchymal tumor resection

Kamil Gökhan Şeker[1], Anar Mammadov[1], Murat Tüken[1], Volkan Tuğcu[2]
[1]Liv Hospital Vadistanbul, Urology Clinic, Istanbul, Turkey
[2]Istinye University, Faculty of Medicine, Department of Urology, Istanbul,Turkey

Objective-INTRODUCTION: It was aimed to demonstrate the resection technique of robotic pelvic tumor.

Method-CASE: A 62-year-old male patient who presented with lower urinary tract symptoms was determined to have a 3x3x4 cm mass lesion located in the anterior of the prostate, posterior to the pubic bone, and robotic pelvic mass resection was planned for the patient.

RESULTS: Under general anesthesia, in the trendelenburg position, an incision was made 2 cm above the left margin of the umbilicus with a veres needle and pneumoperitoneum was created. An 8mm port was placed through the incision. Then, 3 8mm robotic and 1 12mm assistant ports were placed under direct vision. Following the peritoneal incision from the laterals of the umblical ligament, the bladder was lowered inferiorly. Bilateral endopelvic fascia was reached. The fat in the bladder prostate junction and prostate laterals were cleaned. After the mass on the prostate was identified, it was carefully dissected using bipolar and monopolar energy, and the mass resection was completed. Tumor base, prostatic capsule was closed continuously with 3.0 V-Loc suture. The mass was taken out by expanding the 12 mm assistant port. The operation time was 75 minutes, the estimated blood loss was 20 cc, and blood transfusion was not required. No perioperative and postoperative complications were observed. The patient was discharged on the 2nd postoperative day by removing the drain.

Pathology RESULT: It was reported as spindle cell mesenchymal tumor - solitary fibrous tumor. No recurrence was detected in the 6th month postoperative control.

CONCLUSION: Robotic surgery is a safe and feasible method for resection of pelvic mesenchymal tumors.

Keywords: Robotic surgery, Mesenchymal tumor, Pelvic mass

VS-15

Sağ böbrek nefropitozisi: Laparoskopik nefropeksi

Burak Tüfekci[1], Muhammet Çiçek[1], Asıf Yıldırım[1], Ramazan Gökhan Atış[2]
[1]istanbul göztepe prof. dr. süleyman yalçın şehir hastanesi, üroloji anabilim dalı
[2]istanbul memorial şişli hastenesi, üroloji anabilim dalı, istanbul

GİRİŞ: Nefropitozis, vücut dikey pozisyona geçtiğinde böbreğin yaklaşık 5 cm veya iki vertebra kadar inferiora doğru yer değiştirmesi olarak bilinir. En sık sağ böbrekte görülürken %20 civalarında bilateral izlenebilir. Genellikle genç ve zayıf yapıdaki kadınlarda görülür. Uzun yıllardır bilenen bu hastalığa litaratürde birçok farklı teknik sunulmuştur. Genellikle hastalarda en sık semptom ayağa kalktıklarında oluşan flank bölge ağrısıdır. Tanı yöntemi için kontrastlı ürografiler, renogram veya IVP ön planda yer alır. Semptomları ciddi olan ve yaşam kalitesi etkilenen hasta gruplarına cerrahi müdahale önerilmektedir. Bu video sunumda ise nefroptosiz saptanan bir hastaya laparoskopik sağ nefropeksi tekniği anlatılmaktadır.

OLGU: 26 yaşında kadın hasta Son 5 yıldır özellikle ayağa kalınca belirginleşen ağrı şikayeti ile kliniğimize başvurdu. Anamnezi alınıp muayene edildikten sonra ayakta ve yatarak IVP planlandı. 15. Dk çekimlerinden sonra hasta ayağa kaldırılarak tekrardan IVP çekimleri yapıldı. Bu çekimler sonrası hastada sağ nefropitosiz tanısı konuldu. Hastanın tanı sonrası yapılan üroloji konseyimizde sağ nefropeksi operasyon kararı alındı. Genel anestezi altında sağ lateral dekübit pozisyonunda 3 port ile transperitoneal yaklaşımla girildi. Böbrek üstü periton ve gerota fasyası insize edilerek kolon medialize edildi. Böbrek üstü yağlı dokular ve fasyalar serbestlenerek böbrek çepeçevre çıplaklaştırıldı. Üreter renal arter ve renal ven tanımlandı. Psoas ve böbrek arasına girilerek psoas üstü serbestlendi. Ardından böbrek alt pol parenkimine 3 adet 2.0 vicryl ile sutür ile psoas tendonuna sütüre edildi. Hemolock klipslerle sütürler tespit edildi Kanama kontrolü sonrası bölgeye bir adet dren yerleştirildi. Postoperatif 2. Günde dreni alınarak hasta taburcu edildi. Postoperatif 3. Ay kontrollerinde hastanın ağrılarının gerilediği öğrenildi. Ayrıca yatarak ve ayakta çekilen IVP de böbreğin yer değiştirmediği görüldü.

SONUÇ: Uzun yıllardır bilinmesine rağmen oldukça nadir rastlanılan nefroptozis vakalarında anamnez ve muayene tanı koymada oldukça önemlidir. Nefroptozis olgularında laparoskopik yaklaşım, yüksek başarı oranı ve düşük morbidite ile uygulanabilmektedir. Psoas ve quadratus lumborum fasyasına alt pol fiksasyonu

Anahtar Kelimeler: nefropitozis, nefropeksi,laparoskopi

Right kidney nephroptosis: Laparoscopic nephropexy

Burak Tüfekci[1], Muhammet Çiçek[1], Asıf Yıldırım[1], Ramazan Gökhan Atış[2]
[1]istanbul medeniyet university, faculty of medicine, urology department, istanbul, turkey
[2]istanbul memorial sisli hospital, urology depertmant, istanbul, turkey

INTRODUCTION: Nephroptosis is known as the inferior movement of the kidney approximately 5 cm or two vertebrae when the body is in a vertical position. While it is most commonly seen in the right kidney, %20 of cases can be bilaterally. It is usually seen in young and thin women. Many different techniques have been presented in the literature for this disease, which has been known for many years. In general, the most common symptom in patients is flank region pain that occurs when they stand up. Contrast-enhanced urography, renogram or IVP are in the foreground for the diagnostic method. Surgical intervention is recommended for patient groups whose symptoms are severe and whose quality of life is affected. In this video presentation, laparoscopic right nephropexy technique is presented.

CASE: A 26-year-old female patient was admitted to our clinic with the complaint of pain that became more pronounced when standing up for the last 5 years. After the anamnesis and pyhsical examinination performed, stand-up and supine IVP was planned. After the 15th minute shots, the patient was stood up and IVP shots were taken again. After these extractions, the patient was diagnosed with right nephroptosis. Right nephropexy operation was decided in our urology council after the diagnosis of the patient. Under general anesthesia, it was entered in the right lateral decubitus position with a transperitoneal approach with 3 ports. The adrenal peritoneum and Gerotas fascia were incised and the colon was medialized. The adrenal fatty tissues and fascia were released and the kidney was bared all around. Ureteral renal artery and renal vein were identified. The psoas was released by entering between the psoas and the kidney. Then, the kidney was sutured to the psoas tendon with 3 pieces of 2.0 vicryl sutures to the lower pole parenchyma. Sutures were fixed with hemolock clips. After bleeding control, a drain was placed in the area. The drain was removed on the 2nd postoperative day and the patient was discharged. Patient's pain regressed at the postoperative 3rd month follow-up. In addition, there is no inferior movement standing and supine IVP images.

CONCLUSION: Although it has been known for many years, anamnesis and examination are very important in diagnosis in very rare cases of nephroptosis. In cases of nephroptosis, the laparoscopic approach can be applied with a high success rate and low morbidity. Lower pole fixation to psoas and quadratus lumborum fascia can be prefered method.

Keywords: nephroptosis, nephropexy, laparoscopy

VS-16

Robotik retroperitoneal lenf nodu diseksiyonu

Eren Erdi Aksaray, Murat Şambel, Serdar Çakır, Şahin Kılıç, Mutlu Ateş
Antalya Eğitim ve Araştırma Hastanesi, Üroloji Ana Bilim Dalı, Antalya

GİRİŞ: Teknolojik gelişmelere paralel olarak ürolojik laparoskopik girişimlerdeki gelişmeler sonucunda invazif bir işlem olan retroperitoneal lenf nodu diseksiyonu (RPLND), robot-yardımlı laparoskopik olarak da yapılabilmektedir. Robotik yöntem sayesinde klasik RPLND'nin tanısal ve tedaviye yönelik faydaları elde edilirken, hastanede kalış süresi, ameliyat sonrası morbidite ve iyileşme süresi azalmakta ayrıca daha iyi bir kozmetik sonuç elde edilmektedir. Biz bu sunumumuzda, kliniğimiz tarafından uygulanan robot-yardımlı laparoskopik retroperitoneal lenf nodu diseksiyonu (RPLND) olgusunu sunmayı amaçladık.

OLGU: 26 yaşında hasta, sol testiste ele gelen sertlik şikâyeti ile başvurduğu dış merkezde yapılan ultrasonografisinde (USG) sol testiste kitle tespit edilmesi üzerine hastaya sol inguinal radikal orşiektomi operasyonu yapılmış. Tanı anındaki tümör markerları; AFP: 868 U/mL, beta HCG: <0,1 ve LDH: 216 U/L olarak ölçülmüş. Evreleme tetkiklerinden abdomen BT'de infrarenal seviyede sol para-aortik yerleşimli 50mm X 33mm çapında ve santralinde nekrotik alanlar içeren kitle imajı izlendi. Sol radikal orşiektomi materyalinin patolojik incelemesi teratom + embriyonel karsinom olarak raporlandı. Hastaya sonrasında 4 kür BEP (Bleomisin, Etoposide ve Sisplatin) protokolü ile kemoterapi uygulandı. Kemoterapi sonrası tümör belirleyicileri normale indi. Çekilen kontrol abdomen BT'sinde infrarenal seviyede sol para-aortik yerleşimli eski lezyona göre regrese görünümde ancak 25 x 36 x 29 mm boyutlarında ve heterojen yapıda olası kalsifikasyon alanı içeren lenfadenopati olduğu düşünülen kitle izlendi. Sonrasında hastaya robot yardımlı laparoskopik RPLND planlandı. Sağ lateral dekübit pozisyonunda 30 derece dorsifleksiyon yapılmasını takiben veres iğnesi ile umblikus üzerinden girilerek pnömoperitoneum oluşturuldu. Operasyonda dört robotik kol ve 2 asistan portu girişi yapıldı ve "Da Vinci Xi" robotik cerrahi sistemi kullanıldı. Operasyon esnasında veya post-op herhangi bir komplikasyon olmadı. Kanama miktarı 150 cc olarak ölçüldü ve hasta post-op 2. günde taburcu edildi. Patoloji raporunda toplam 5,5 x 4,5 x 3 cm boyutta doku içeren materyal içerisinde 10 adet lenf nodunda tümör dokusu izlenmedi ve patoloji sonucu tümör nekrozu olarak raporlandı. Hastanın post-op 10. Aydaki kontrolünde tümör markerları normal ve çekilen kontrol BT'sinde lenf nodu yok idi. Hastanın halen onkolojik "kür" olarak düzenli takibi devam etmektedir.

SONUÇ: Robotik cerrahi yaklaşım ile hastalara azalmış morbidite fırsatı sunulurken, elde edilen lenf nodu sayısı da açık cerrahi sonuçları ile kıyaslanabilir düzeydedir. Literatürde sınırlı veri olmakla birlikte, deneyimli robotik cerrahi merkezlerinde elde edilen sonuçların hem cerrahi hem de onkolojik sonuçlar açısından başarılı olduğu görülmektedir.

Anahtar Kelimeler: Testis tümörü, Robotik, Retroperitoneal lenf nodu diseksiyonu

Robotic retroperitoneal lymph node dissection

Eren Erdi Aksaray, Murat Şambel, Serdar Çakır, Şahin Kılıç, Mutlu Ateş
Department of Urloji, Antalya Training and Research Hospital

İntroduction: As a result of developments in urological laparoscopic interventions in parallel with technological developments, retroperitoneal lymph node dissection (RPLND), which is an invasive procedure, can also be performed robot-assisted. The robotic method provides the benefits of classic RPLND for diagnosis and treatment, while the length of hospital stay, postoperative morbidity and recovery time are reduced, and a better cosmetic result is achieved. In this presentation, we aimed to present a case of robot-assisted laparoscopic retroperitoneal lymph node dissection (RPLND) performed by our clinic.

Case Presentation: A 26-year-old patient was admitted with a complaint of palpable stiffness in the left testis, and a left inguinal radical orchiectomy operation was performed after a mass was detected in the left testis in the ultrasonography (USG) performed in an external center. Tumor markers at the time of diagnosis; AFP: 868 U/mL, beta HCG: <0.1, and LDH: measured as 216 U/L. In staging abdominal CT, a mass image with a diameter of 50 mm X 33 mm with a left para-aortic location at the infrarenal level and containing necrotic areas at the central was observed. Pathological examination of the left radical orchiectomy material was reported as teratoma + embryonal carcinoma. Afterwards, the patient received chemotherapy with 4 cycles of BEP (Bleomycin, Etoposide and Cisplatin) protocol. Tumor markers decreased to normal values after chemotherapy. On the control abdominal CT scan, a mass that was considered to be lymphadenopathy with a possible calcification area of 25 x 36 x 29 mm in size and heterogeneous structure, with a regressed appearance compared to the old lesion located in the left paraortic at the infrarenal level, was observed. After that, robot-assisted laparoscopic RPLND was planned for the patient. In the right lateral decubitus position with 30 degrees of dorsiflexion, pneumoperitoneum was obtained by entering over the umbilicus with a veres needle. In the operation, four robotic arms and 2 assistant ports were inserted and the “Da Vinci Xi” robotic surgery system was used. There were no complications during the operation or post-op. The amount of bleeding was measured as 150 cc and the patient was discharged on the 2nd post-op day. In the pathology report, no tumor tissue was observed in 10 lymph nodes in the material containing tissue with a total size of 5.5 x 4.5 x 3 cm, and the pathology result was reported as tumor necrosis. The tumor markers were normal and there were no lymph nodes in the control CT scan of the patient at the post-op 10th month follow-up. The patient is still followed up regularly as an oncological “cure”.

CONCLUSION: With the robotic surgical approach, patients are offered the opportunity for reduced morbidity, and the number of lymph nodes obtained is comparable to the results of open surgery. Although there is limited data in the literature, it is observed that the results obtained in experienced robotic surgery centers are successful in terms of both surgical and oncological results.

Keywords: Testicular tumor, Robotic, Retroperitoneal lymph node dissection

VS-17

Büyük boyutlu böbrek kitlesi laparoskopik parsiyel nefrektomi

Erdinç Dinçer[1], Ahmet Şahan[2], Orkunt Özkaptan[1]
[1]Kartal Dr. Lütfi Kırdar Şehir Hastanesi
[2]Medicana Bursa Hastanesi

AMAÇ: Sağ böbrekte üst polde egzofitik yerleşimli renal hücreli karsinom(RHK) şüphesi olan kitleye laparoskopik yöntemle parsiyel nefrektomi yapılması amaçlandı.

YÖNTEM: 42 yaşında erkek hasta sağ flank bölgede ağrısı olması üzerine dış merkezde araştırılırken sağ böbrek üst polde 11 cm kitle saptanması üzerine tarafımıza refere edildi. Kontrastlı bilgisayarlı tomografisinde sağ böbrekte, üst pol yerleşimli, 11 cm boyutunda, toplayıcı sisteme yakın RHK ile uyumlu kitle izlendi. Hipertansiyon dışında ek hastalığı olmayan ve geçirilmiş operasyon öyküsü olmayan hastaya, hastanın ısrarlı isteği, kitlenin egzofitik yerleşimli olması ve salim böbrek parankim kalınlığının uygun olması nedeniyle laparoskopik sağ parsiyel nefrektomi planlandı. sağ lateral dekubit poziyonuna alınarak umblikusun superiolateraline fingertip yöntemi ile bir adet kamera portu yerleştirildi. Ardından 20 mm Hg ile pnömoperitonyum sağlandı. Triangulasyon oluşturacak şekilde 2 adet 10mm çalışma portu yerleştirildi. Ayrıca karaciğer ekartasyonu amacıyla xsiphoid altında 5 mm port yerleştirildi. Çıkan kolon medialize edildikten sonra batın içi yapışıklıklar giderildi. Üreter bulunarak proksimale doğru diseke edildi ve böbrek alt pol bulundu. Ardından gerota fasyası ve renal hilus tamamiyle serbestlendi. Renal ven ile artere bulldog klempler yerleştirildikten sonra böbrek üst poldeki kitle enüklee edildi. Toplayıcı sistemde oluşan açıklık ve tümör tabanı CT1 ile süture edildi. Sütur alanına surgicel yerleştirilerek gerota fasyası tekrar böbrek üzerine yerleştirildi. Loja bir adet dren konuldu. Post operatif erken dönemde sonda, post operatif 3. günde ise dren çekilerek taburcu edildi.

BULGULAR: Ameliyat süresi 110 dakika, sıcak iskemi süresi 20 dakikaydı. Hemoraji miktarı 250 cc civarı idi. Postoperatif dren miktarı 150/50/20 ml idi. Postoperatif 1. gün transüretral sondası çıkarılan hastanın postop 3. gün ise dreni çıkarıldı. Hasta 3. gün komplikasyonsuz olarak taburcu edildi. Histopatolojik incelemede kromofob tip renal hücreli karsinom tespit edildi. Cerrahi sınırlar negatif ve perinefritik yağlı doku invazyonu tespit edilmedi.

SONUÇ: Laparoskopik parsiyel nefrektomi uygun hastalarda, hasta rızası ve isteği ile büyük boyutlu lezyonların tedavisinde uygulanabilir.

Anahtar Kelimeler: büyük boyutlu renal kitle, laparoskopik parsiyel nefrektomi, renal hücreli karsinom,

Laparoscopic partial nephrectomy for a huge kidney mass

Erdinç Dinçer[1], Ahmet Şahan[2], Orkunt Özkaptan[1]
[1]Kartal Dr. Lutfi Kirdar City Hospital, Department of Urology
[2]Medicana Bursa Hospital, Department of Urology

AIM: It was aimed to perform laparoscopic partial nephrectomy for the mass with suspected exophytic localized renal cell carcinoma (RCC) in the upper pole of the right kidney.

METHOD: A 42-year-old male patient was referred to us due to pain in the right flank region and an 11 cm mass in the upper pole of the right kidney in the external center.Contrast-enhanced computed tomography enhanced a mass of 11 cm in the right kidney, located in the upper pole, close to the collecting system, compatible with RCC.The patient did not have any additional disease other than hypertension and had no previous operation history. Laparoscopic right partial nephrectomy was planned due to the patient's request, the exophytic location of the mass, and the appropriate thickness of the rest kidney parenchyma. A camera port was placed on the superiolateral aspect of the umbilicus using the fingertip method, in the right lateral decubitus position. Then, pneumoperitoneum was provided with 20 mm Hg. Two 10mm working ports were placed to form triangulation. a 5 mm port was placed under the xyphoid for liver retraction. After the ascending colon was medialized, intra-abdominal adhesions were removed. The ureter was found and dissected proximally, and the lower pole of the kidney was found. Gerota's fascia and renal hilus were completely released. After placing bulldog clamps on the renal vein and artery, the mass in the upper pole of the kidney was enucleated. The opening in the collecting system and the tumor base were sutured with CT1. A drain was placed. The patient was discharged by removing the catheter in the early postoperative period and the drain on the 3rd postoperative day.

RESULTS: The operation time was 110 minutes and the warm ischemia time was 20 minutes. The amount of hemorrhage was around 250 cc. The amount of postoperative drain was 150/50/20 ml. The transurethral catheter was removed on the 1st postoperative day, and the drain was removed on the 3rd postoperative day. The patient was discharged on the 3rd day without complications. Histopathological examination revealed chromophobe renal cell carcinoma. Surgical margins were negative and perinephritic fatty tissue invasion was not detected.

CONCLUSION: Laparoscopic partial nephrectomy can be applied in the treatment of large lesions in suitable patients, with the consent and request of the patient.

Keywords: Laparoscopic partial nephrectomy, large size renal mass, renal cell carcinoma

VS-18

Mesane Boynu Darlığında Robot Yardımlı Rekonstrüksiyon - Transvezikal Yaklaşım

Metin Savun, Harun Ozdemir, Emin Taha Keskin, Yunus Colakoglu, Halil Lutfi Canat, Abdulmuttalip Simsek
Başakşehir Çam ve Sakura Şehir Hastanesi

GİRİŞ-AMAÇ: Mesane boynu darlığının (MBD) robot yardımlı rekonstrüksiyonu için Y-V plasti ve T-plasti gibi teknikler tanımlanmıştır. Bu teknikler, mesane boynundan bir flep ilerletmeye dayanır. Bu tekniklerde önceki prostat ameliyatından kalan rezidü prostat dokusunu çıkarmak zordur. Bu video-sunumda robotik yardımlı transvezikal mesane boynu rekonstrüksiyonu ve rezidüel prostat dokusunun mesane yaklaşımı ile eş zamanlı eksizyonu olgusunu sunuyoruz.

YÖNTEMLER: Dokuz yıl önce transüretral prostatektomi (TURP) geçiren 69 yaşındaki hastanın MBD nedeniyle üç endoskopik insizyon öyküsü mevcut. Mesane boynu tamamen oblitere idi ve altı ay süreyle sistostomi uygulandı. Transabdominal ultrasonografide 20 cc rest prostat adenomu saptandı. Hastaya robot yardımlı transvezikal mesane boynu rekonstrüksiyonu ve rezidüel adenomun eş zamanlı eksizyonu uygulandı.

BULGULAR: Ameliyat süresi 110 dakika idi. Robotik yardımlı radikal prostatektomide olduğu gibi dört adet robotik port (Da Vinci XI) ve bir adet yardımcı port göbeğin iki cm yukarısına düz bir çizgi halinde yerleştirilerek işleme başlandı. Mesane arka duvarı kesildi ve mesaneye yaklaşıldı. Her iki üreter kateterize edildi. Oblitere mesane boynu ters V şeklinde kesilerek rest prostatik adenomuna ulaşıldı. Prostat keskin ve künt diseksiyonlarla eksize edildi. Eşzamanlı transüretral fleksibl üretroskopi kullanılarak üretranın lümeni doğrulandı ve bir kılavuz tel yerleştirildi. Kalan adenomlar ve fibrotik dokular eksize edildikten sonra 3.0 v-lock sütür ile mesane boynu rekonstrüksiyonu yapıldı. Daha sonra 18f Foley kateter yerleştirildi. Mesane 3.0 v-lock sütür kullanılarak çift kat olarak onarıldı. Preoperatif komplikasyon görülmedi. Hasta postoperatif 3. gün taburcu edildi ve bir yıllık takibinde darlık nüksü olmadı.

SONUÇLAR: Robot yardımlı transvezikal mesane boynu rekonstrüksiyonu, rezidüel prostat adenomunun eş zamanlı eksizyonuna izin verdiği için TURP sonrası MBD tedacisinde başarılı ve güvenilir bir tekniktir.

Anahtar Kelimeler: Mesane boynu darlığı, rekonstrüksiyon, robotik

Robotic-assisted Reconstruction for Bladder Neck Contracture - Transvesical Approach

Metin Savun, Harun Ozdemir, Emin Taha Keskin, Yunus Colakoglu, Halil Lutfi Canat, Abdulmuttalip Simsek
Basaksehir Cam ve Sakura City Hospital

INTRODUCTION AND OBJECTIVE: Techniques such as Y-V plasty and T-plasty have been described for robotically assisted reconstruction of bladder neck contracture (BNC). These techniques are based on advancing a flap from the bladder neck. Residiual prostate tissue left over from previous prostate surgery is challenging. We present a case of robotic-assisted transvesical bladder neck reconstruction and simultaneous excision of the residual prostate tissue via bladder approach.

METHODS: A 69-year-old patient who had undergone transurethral prostatectomy (TURP) nine years ago underwent three endoscopic incisions due to BNC. The bladder neck was completely obliterated, and cystostomy was performed for six months. Transabdominal ultrasonography revealed 20 cc of rest prostate adenoma. The patient underwent robotic-assisted transvesical bladder neck reconstruction and simultaneous excision of the rest adenoma.

RESULTS: The operation time was 110 minutes. The procedure was started by placing four robotic ports (Da Vinci XI) and one assistant port in a straight line two cm superior to the umbilicus, as in robotic-assisted radical prostatectomy. The posterior bladder wall was incised, and the bladder was approached. Both of the ureters were catheterized. A rest prostatic adenoma was reached by incising the obliterated bladder neck in an inverted V-shape. The prostate was excised with sharp and blunt dissections. Using simultaneous transurethral flexible urethroscopy, the lumen of the urethra was confirmed, and a guidewire was placed. After the rest adenomas and fibrotic tissues were excised, bladder neck reconstruction was performed with 3.0 v-lock sutures. An 18f Foley catheter was then inserted. The bladder was repaired in a double layer using 3.0 v-lock sutures. No preoperative complications were noted. The patient was discharged on the third postoperative day, and there was no stenosis recurrence at the one-year follow-up.

CONCLUSIONS: Robotic-assisted transvesical bladder neck reconstruction is a feasible technique for BNC after TURP, as it allows simultaneous excision of rest prostatic adenoma.

Keywords: Bladder neck stenosis, reconstruction, robotics

VS-19

Demirtaş Erciyes doğal orifis transüretral endoskopik veziko-vajinal fistül tamiri tekniği (DE-NOTE VVFT)

Abdullah Demirtaş[1], Gökhan Sönmez[1], Şevket Tolga Tombul[2], Abdullah Gölbaşı[3], Emrah Kızılay[1], Türev Demirtaş[4]
[1]Erciyes Üniversitesi, Üroloji Ana Bilim Dalı, Kayseri
[2]Kayseri Acıbadem Hastanesi, Üroloji Bölümü, Kayseri, Türkiye
[3]Kayseri Şehir Hastanesi, Kayseri
[4]Erciyes Üniversitesi Tıp Fakültesi, Tıp Tarihi ve Etik Anabilim Dalı, Kayseri

GİRİŞ: Vezikovajinal fistül (VVF), mesane ile vajina arasında anormal epitelize veya fibröz bir bağlantıdır ve sürekli ve aralıksız idrar kaçırma ile sonuçlanır. VVF genellikle malignitelere, radyoterapiye veya cerrahi travmaya sekonder olarak gelişir. Minimal invazif cerrahiler teknolojik gelişmelere paralel olarak popular hale gelmiştir. Vezikovajinal fistül (VVF) onarımında transvajinal onarımın yanı sıra laparoskopik ve robotik cerrahiler de uygulanmaktadır. Ancak bu minimal invazif yöntemlerde minimal de olsa bir girişim gerekmektedir. Bu olgu sunumunda iyatrojenik olarak VVF gelişen ve iki kez başarısız açık onarım yapılan bir hastada uyguladığımız doğal orifis endoskopik cerrahi yaklaşımı sunulması amaçlanmıştır. Bu cerrahide doğal bir orifis olan üretradan yerleştirilen laparoskopik trokar yardımı ile VVF onarımı gerçekleştirilmiştir.

OLGU: 45 yaş kadın hasta Temmuz 2021'de dış merkezde TAH+BSO operasyonları yapılmış ve iyatrojenik olarak vezikovajinal fistülün yanı sıra üreterovajinal fistül meydana gelmiştir. Operasyon sırasında fistül onarımı yapılan hastanın üretral katater çekildikten sonra idrar kaçırmaları devam etmiştir. Ocak 2022'de dış merkezde veziko-vajinal fistül onarımı ve sol üreteroneosistostomi yapılmış ancak üretral katater çekildikten sonra yapılan kontrollerde veziko-vajinal fistülün sebat ettiği görülmüştür. Psikolojik olarak üçüncü bir açık operasyonu kabul etmeyen hasta endoskopik olarak yapılacak bir operasyonu kabul etmiş ve tarafımıza yönlendirilmiştir. Ürojinekolojik muayenede vajneden idrar kaçışı olduğu tespit edildi. Üretral Foley sondadan metilen mavisi verilmesini takiben vajen ön duvarından kaçak görüldü. Poliklinik sistoskopisinde trigonun sol lateralinde 5mm fistül ağzı izlendi. Hastanın kan biyokimyası, idrar tahlili ve kültürü normaldi. Yapılan üriner ultrasonda ek patoloji saptanmadı. Elektif cerrahi planlandı. Preoperatif hazırlık sonrası hasta spinal anestezi altında litotomi pozisyonuna getirildi. Uygun yerel arınım ve örtünüm sonrası 11Fr kompak sistoksop ile girildi. Fistül ağzı görüldü. Kılavuz gönderilerek fistül traktı teyit edildi. Kadın üretrasının 34mm ye kadar dilate olabildiği bilinmektedir. Bu olguda herhangi bir üretra darlığı görülmemesini takiben 5mm laparaskopik trokar transüretral yerleştirildi. Trokar yanından 11Fr sistoskop ile girildi. Trokar içinden laparoskopik portegü ilerletilerek fistül hattı 4,0 çentikli sutur ile 1-2mm aralıklarla kapatıldı. Sütür daha sonra kendi üzerine kiltlenerek kesilip çıkarıldı. Takiben trokar ve sistoskop çıkarıldı. Mesaneye 14Fr Foley sonda kondu ve işlem sonlandırıldı. Operasyon süresi 21 dakika olarak kaydedildi. Hasta postoperatif 1.gün sondalı taburcu edildi. Postoperatif 21.gün kontrolde hastanın inkontinansı yoktu ve sondadan metilen mavisi verilerek valsalva manevrası altında vajenden idrar kaçağı olmadığı görüldü ve sondası çekildi. Bu cerrahi sırasında ve sonrasında herhangi bir komplikasyon gelişmedi. Hasta postop 9. ayında ve kontinan olarak takip edilmektedir.

SONUÇ: Bu yöntem minimal invaziv cerrahi müdahale ile tersiyer vakalarda bile başarıya ulaşması sebebiyle daha karmaşık cerrahi tedavilere geçmeden önce denenebilir bir tedavi adımı olarak düşünülebilir. Ancak bu tekniğin faydasını doğrulamak için daha geniş hasta serileri ile daha uzun soluklu çalışmalara ihtiyaç vardır.

Anahtar Kelimeler: Vezikovajinal fistül, laparoskopik, endoskopik, transüretral

Demirtas Erciyes natural orifice transurethral endoscopic vesico-vaginal fistula repair technique (DE-NOTE VVFT)

Abdullah Demirtaş[1], Gökhan Sönmez[1], Şevket Tolga Tombul[2], Abdullah Gölbaşı[3], Emrah Kızılay[1], Türev Demirtaş[4]
[1]Erciyes University, Department of Urology, Kayseri
[2]Kayseri Acıbadem Hospital, Department of Urology, Kayseri, Turkey
[3]Kayseri City Hospital, Kayseri
[4]Erciyes University Faculty of Medicine, Department of History of Medicine and Ethics, Kayseri

INTRODUCTION: Vesicovaginal fistula (VVF) is an abnormal epithelialized or fibrous connection between the bladder and the vagina and results in persistent and sustained urinary incontinence. VVF usually develops secondary to malignancies, radiotherapy, or surgical trauma. Minimally invasive surgeries have become popular in parallel with technological developments. In vesicovaginal fistula (VVF) repair, besides transvaginal repair, laparoscopic and robotic surgeries are also applied. However, in these minimally invasive methods, a minimal intervention is required. In this case report, it is aimed to present the natural orifice endoscopic surgical approach that we applied in a patient who developed iatrogenic VVF and underwent two unsuccessful open repairs. In this surgery, VVF repair was performed with the help of a laparoscopic trocar inserted through a natural orifice, the urethra.

CASE: A 45-year-old female patient underwent TAH+BSO operations at the external center in July 2021 and iatrogenic vesicovaginal fistula as well as ureterovaginal fistula occurred. During the operation, the patient underwent fistula repair and urinary incontinence continued after the urethral catheter was withdrawn. In January 2022, vesico-vaginal fistula repair and left ureteroneocystostostomy were performed in the outer center, but the controls performed after the urethral catheter was removed showed that the vesico-vaginal fistula persevered. The patient, who psychologically did'nt accept a third open operation, accepted an endoscopic operation and was directed to us. On urogynecological examination, it was determined that there was urine escape from the vagina. Leakage was seen through the anterior wall of the vagina. In the outpatient clinic cystoscopy, a 5mm fistula mouth was observed on the left lateral of the trigon. Additional pathology detected on urinary ultrasound. After appropriate local purification and covering, it was entered with an 11Fr compact cystoxop. The fistula tract was confirmed by sending the guide. It is known that the female urethra can dilate up to 34 mm. In this case, after no urethral stricture was observed, a 5mm laparoscopic trocar was inserted transurethrally. It was entered from the side of the trocar with an 11Fr cystoscope. The laparoscopic portal was advanced through the trocar and the fistula line was closed with a 4.0 notched suture at 1-2 mm intervals. The suture was then cut and removed by locking on itself. Subsequently, the trocar and cystoscope were removed. A 14Fr Foley catheter was placed in the bladder and the procedure was terminated. The operation time was recorded as 21 minutes. On the 21st postoperative day, the patient did not have incontinence, and methylene blue was given from the catheter and it was observed that there was no urinary leakage from the vagina under the valsalva maneuver, and the catheter was removed. No complications developed during or after this surgery.The patient is followed in the 9th postoperative month and is continent.

CONCLUSION: Since this method is successful even in tertiary cases with minimally invasive surgical intervention, it can be considered as a triedable treatment step before moving to more complex surgical treatments. However, longer studies with larger patient series are needed to confirm the usefulness of this technique.

Keywords: Vesicovaginal fistula, laparoscopic, endoscopic, transurethral

VS-20

Robotik Eksizyonel Daraltma ve Üreteroneosistostomi

Kamil Gökhan Şeker[1], Anar Mammadov[1], Murat Tüken[1], Volkan Tuğcu[2]
[1]Liv Hospital Vadistanbul, Üroloji Kliniği,İstanbul, Türkiye
[2]İstinye Üniversitesi, Tıp Fakültesi, Üroloji Anabilim Dalı, İstanbul,Türkiye

AMAÇ: Erişkinlerde hidronefroz- megaüreterin cerrahi tedavisinde robotik eksizyonel daraltma ve ektravezikal modifiye Lich-Gregoir üreteroneosistostomi operasyonu tekniğinin sunulması.

Yöntem- OLGU: Uzun süredir semptomatik hidroüreteronefrozu ve geçirilmiş endoskopik taş cerrahileri olan 31 yaşındaki erkek hasta yan ağrısı ile başvurdu.Hastaya robotik eksizyonel daraltma ve ektravezikal modifiye Lich-Gregoir üreteroneosistostomi operasyonu planlandı.

BULGULAR: Genel anestezi altında trendelenburg pozisyonunda, umbilikus sol kenar hizası 1 cm üzerinden yapılan insizyondan veres iğnesi ile giriş yapıldı ve pnömoperitoneum oluşturuldu. İnsizyondan 1 adet 8mm ’lik port yerleştirildi. Ardından direk görüş altında 3 adet 8mm’lik robotik ve 1 adet 12mm’lik asistan portu yerleştirildi. Sol üreter iliak çapraz düzeyinde bulunduktan sonra periton insize edildi. Üreter askıya alınarak distale kadar diseke edildi. Üreteral orifisi içerecek şekilde distale kadar diseksiyon yapıldı ve üreter ligate edildi. Mesanedeki açıklık 4.0 vikril ve 3.0 V-loc ile iki kat kapatıldı. Megaüreter distal kısmı eksize edildi. Üreter uzunlamasına eksize edilerek daraltıldı. Mesane düşürüldükten sonra sol süperolaterale tünel oluşturuldu. Modifiye Lich-Gregoir üreteroneosistostomi 4.8f 28 cm D-j kateter üzerinden tamamlandı. Toplam ameliyat süresi 190 dakika, tahmini kan kaybı 30 mL idi. Peroperatif ve postoperatif bir komplikasyon izlenmedi. Dren postoperatif 3. günde, foley kateter 5. günde alındı. Hasta son kontrolünde herhangi bir semptomu yoktu.

SONUÇLAR: Robotik eksizyonel daraltma ve üreteroneosistostomi erişkin hastalarda minimal invaziv, güvenli, uygulanabilir, iyi sonuç veren daha az morbid bir tekniktir. Robotik cerrahi üreteral rekonstrüksiyon için güvenli ve etkili bir yaklaşım sağlamaktadır.

Anahtar Kelimeler: Robotik cerrahi, daraltma, megaüreter

Robotic Excisional Tapering and Ureteroneocystostomy

Kamil Gökhan Şeker[1], Anar Mammadov[1], Murat Tüken[1], Volkan Tuğcu[2]
[1]Liv Hospital Vadistanbul, Urology Clinic, Istanbul, Turkey
[2]Istinye University, Faculty of Medicine, Department of Urology, Istanbul,Turkey

OBJECTIVE: To present the robotic excisional tapering and extravesical modified Lich-Gregoir ureteroneocystostomy operation technique for the surgical treatment of hydronephrosis-megaureter in adults.

Methods- CASE: A 31-year-old male patient with long-standing symptomatic hydroureteronephrosis and previous endoscopic stone surgeries presented with flank pain. Robotic excisional tapering and an extravesical modified Lich-Gregoir ureteroneocystostomy operation were planned for the patient.

RESULTS: Under general anesthesia, in the trendelenburg position, an incision was made 1 cm above the left margin of the umbilicus with a veres needle and pneumoperitoneum was created. An 8mm port was placed through the incision. Then, three 8mm robotic and one 12mm assistant ports were placed under direct vision. After the left ureter was located at the level of the iliac vessels cross, the peritoneum was incised. The ureter was suspended and dissected distally. Dissection was made up to the distal including the ureteral orifice and the ureter was ligated. The opening in the bladder was sealed twice with 4.0 vicryl and 3.0 V-loc. The distal part of the megaureter was excised. The ureter was excisional tapering longitudinally. After the bladder was lowered, a tunnel was created to the left superolateral. Modified Lich-Gregoir ureteroneocystostomy was completed over a 4.8f 28 cm D-j catheter. Total operative time was 190 minutes and estimated blood loss was 30 mL. No perioperative and postoperative complications were observed. The drain was removed on the 3rd postoperative day and the Foley catheter on the 5th day. The patient did not have any symptoms at the last control.

CONCLUSIONS: Robotic excisional tapering and ureteroneocystostomy is a minimally invasive, safe, feasible, less morbid technique with good results in adult patients. Robotic surgery provides a safe and effective approach for ureteral reconstruction.

Keywords: Robotic surgery, tapering, megaureter

VS-21

Lich- Gregoir yöntemiyle üreteroneosistostomi yapılan hastada erken dönemde retrograd intrarenal cerrahi: Teknik alternatifler

Cemil Kutsal
Sağlık Bilimleri Üniversitesi, Sisli Hamidiye Etfal Eğitim ve Araştırma Hastanesi, Üroloji Kliniği

Fleksibl ureterorenoscopy böbrek taşlarının tedavisinde minimal invaziv etkili ve güvenilir bir yöntemdir.Bu videoda Lich Gregoir yöntemiyle üreteroneosistostomi yapılan hastada erken dönemde uygulanan flexible üreterorenoskopi vakasını sunmayı amaçladık.

42 yaş kadın hasta 1 ay önce tekrarlayan total abdominal histerektomi bilateral salpingooferektomi esnasında sol üreter yaralanması gözlenmesi üzerine dış merkezde sol Lich-Gregoir yöntemiyle üreteroneosistostomi uygulanmış. Hasta tarafımıza sol böbrek orta kalisiyel gruptaki yaklaşık 1 cm lik kalkül nedeniyle prezente edildi. Hastaya access kılıf kullanılmadan fleksbıl üreterorenoskopi uygulandı.

Flexible üreterorenoskopi, üreteroneosistostomi yapılan hastalarda güvenilir bir yöntemdir. Uygun teknik modifikasyonlar sağlandığında bu hastalarda bu yöntemle taşsızlık sağlanabilir.

Anahtar Kelimeler: fleksibl üreterorenoskopi, taş tedavisi, üreteroneosistostomi

Retrograde intrarenal surgery in the early period in a patient who underwent ureteroneocystostomy with the Lich-Gregoir method: Technical alternatives

Cemil Kutsal
University of Health Sciences Sisli Hamidiye Etfal Training and Research Hospital,Department of Urology

Flexible ureterorenoscopy is a minimally invasive, effective and safe technique for the treatment of kidney stones. In this video, we aimed to present a case of early flexible ureterorenoscopy in a patient who underwent ureteroneocystostomy with the Lich Gregoir method.

A 42-year-old female patient had left ureteral injury during total abdominal histerectomy bilateral salpingoophorectomy 1 month ago, and ureteroneocystostomy was performed with the left Lich-Gregoir method in an different center. The patient was reffered to our department because of a calculi of approximately 1 cm in the middle calyceal group of the left kidney.Flexible ureterorenoscopy was performed without using an access sheath. Flexible ureterorenoscopy is a safe technique in patients who underwent ureteroneocystostomy. When appropriate technical modifications are provided, these patients can be stone-free with this method.

Keywords: flexible ureterorenoscopy, stone treatment, ureterorenoscopy

VS-22

Pediatrik hastalarda adım adım supin mini perkütan nefrolitotomi

Numan Baydilli, Deniz Demirci, Emrah Kızılay
Erciyes Üniversitesi, Çocuk Üroloji Bilim Dalı, Kayseri

GİRİŞ - AMAÇ: Çocuklarda taş hastalığı geniş coğrafik farklılıklar göstermekle birlikte insidansı dünya çapında artmıştır. Perkütan nefrolitotomi (PNL), pediatrik olgularda 1.5 cm'den büyük böbrek taşlarının tedavisi için standart tedavi seçeneklerinden biri olarak ortaya çıkmıştır. PNL ameliyatının son zamanlarda erişkin hastalarda supin pozisyonunda başarılı bir şekilde uygulandığını gözlemleyen pediatrik ürologlar çocuklarda supin pozisyonunda PNL ameliyatını başarıyla uygulamaya başlamışlardır. Bu bildiride supin pozisyonda PNL operasyonu uyguladığımız olguda adım adım cerrahi tekniği sunmayı amaçladık.

OLGU: 4 yaşında erkek hasta kusma ve karın ağrısı ile acil servise başvurdu. Hastaya çekilen bilgisayarlı tomografi sağ böbrek pelvisde 2.5cm, sağ böbrek alt polde 2 adet 5mm lik taş tespit edildi. Tarafımızca değerlendirilen olguya supin pozisyonunda sağ mini PNL operasyonu yapılması planlandı. Genel anestezi altında Galdakao-modifiye supin Valdivia pozisyonu verildi. Bu pozisyonda ameliyat edilecek taraf jöle yastıklarla desteklendi. Uygun pozisyon verildikten sonra posterior aksiller hat, 11.kot, 12.kot ve iliak crest işaretlendi. 11 Fr sistoskop ile mesaneye girilerek sağ üretere 5 Fr üreter katateri takıldı. Üreter kataterinden opak verilerek 18 gauge 15 cm peruktan giriş iğnesi ile sağ böbrek alt polden girildi. 0.035" kılavuz tel gönderilerek 8-12-16 F amplatz dilatatörler ile dilatasyon yapıldı. 12F nefroskopla 16 Fr kılıf içerisinden girildi. Böbrekte alt kaliksteki ve pelvisdeki taşlar Holmium lazer (30w) yardımıyla kırıldı. Parçalanan taşlar yer çekimi etkisi ile spontan dışarı alındı. Üyük taşlar basket yardımı ile çıkarıldı. Ardından üreter kateteri kılıfın içinden dışarı alınıp içerisinden kılavuz tel gönderildi. 14 Fr re-entry kateteri nefrostomi olarak takılarak içerisinden opak madde gönderildi. Antegrad filmde ekstravazasyon görülmedi. Re-entry kateteri cilde 3/0 ipekle sabitlenip işleme son verildi. Operasyon süresi 60 dk, toplam skopi süresi 117 sn olarak ölçüldü. Postoperatif komplikasyon görülmedi. Hastanın re-entry katateri 1 gün sonra çekilerek hasta taburcu edildi.

SONUÇ: Çocuk hastalarda supin PNL alt kaliksiyel sistemden kolayca üst kaliks erişimi, düşük sıvı emilimi, düşük hipotermi insidansı ve pozisyona bağlı taş parçalarının daha kolay temizlenmesi işlemin avantajlarındandır. Deneyimli kliniklerde pediatrik supin PNL, böbrek taşlarının yönetiminde güvenli ve etkili bir yöntemdir.

Anahtar Kelimeler: Supin, Perkütan nefrolitotomi, Çocuk, Taş cerrahisi

Supine mini percutaneous nephrolithotomy step by step in pediatric patients

Numan Baydilli, Deniz Demirci, Emrah Kızılay
Erciyes University, Department of Pediatric Urology, Kayseri

INTRODUCTION - OBJECTIVE: Although stone disease in children shows wide geographical variations, its incidence has increased worldwide. Percutaneous nephrolithotomy (PNL) has emerged as one of the standard treatment options for the treatment of kidney stones larger than 1.5 cm in pediatric cases. Pediatric urologists, who have observed that PNL surgery has been successfully applied in adult patients in the supine position, have started to successfully perform PNL surgery in the supine position in children. In this report, we aimed to present a step-by-step surgical technique in a case where we performed PNL operation in the supine position.

CASE: A 4-year-old male patient presented to the emergency department with vomiting and abdominal pain. Computed tomography of the patient revealed 2.5 cm stones in the right renal pelvis and two 5 mm stones in the lower pole of the right kidney. Right mini PNL operation was planned for the case evaluated by us in the supine position. Under general anesthesia, Galdakao-modified supine Valdivia position was given. In this position, the side to be operated on was supported by jelly pillows. After the appropriate position was given, the posterior axillary line, 11th rib, 12th rib and iliac crest were marked. A 5 Fr ureteral catheter was inserted into the right ureter by entering the bladder with an 11 Fr cystoscope. The right kidney was entered from the lower pole with an 18 gauge 15cm access needle, given opaque through the ureteral catheter. Dilatation was performed with 8-12-16 F amplatz dilators by sending a 0.035" guide wire. It was entered through a 16 Fr sheath with a 12F nephroscope. The stones in the lower calyx and pelvis of the kidney were broken with the help of Holmium laser (30w). The fragmented stones were removed spontaneously by the effect of gravity. Large the stones were removed with the help of a basket. Then the ureteral catheter was taken out of the sheath and a guide wire was inserted through it. The 14 Fr re-entry catheter was inserted as a nephrostomy and opaque material was sent through. No extravasation was observed in the antegrade film. The re-entry catheter was fixed to the skin with 3/0 silk and the procedure was terminated. The operation time was 60 minutes, the total fluoroscopy time was 117 seconds. No postoperative complications were observed. The patient's re-entry catheter was removed 1 day later, and the patient was discharged.

CONCLUSION: The advantages of supine PNL in pediatric patients are easy access to the upper calyx from the lower calyceal system, low fluid absorption, low incidence of hypothermia, and easier removal of position-dependent stone fragments. In experienced clinics, pediatric supine PNL is a safe and effective method for the management of kidney stones.

Keywords: Supine, Percutaneous nephrolithotomy, Pediatric, Stone surgery

VS-23

Geçirilmiş Transüretral Prostat Rezeksiyonu (TURP) Öyküsü olan Hastaya Robot Yardımlı Radikal Prostatektomi Operasyonu Güvenle Uygulanabilir mi?

Halil Cagri Aybal[1], Lutfi Tunc[2]
[1]Polatlı Duatepe Devlet Hastanesi, Üroloji Kliniği, Ankara
[2]Acıbadem Üniversitesi Ankara Hastanesi, Üroloji Ana Bilim Dalı, Ankara

AMAÇ: Radikal Prostatektomi'nin robot yardımlı laparoskopik (RaLP) olarak yapılması ergonomiyi arttırmasının yanında görüntü kalitesini arttırarak, ameliyat esnasında korunmasını istediğimiz küçük anatomik yapıları daha iyi görmeyi sağlar ve nörovasküler demetin termal veya mekanik hasardan kaçınılmasına olanak sağlayarak daha iyi fonksiyonel sonuçlar elde edilmesine yardımcı olur. Bu avantajlarına ek olarak mesane boynu koruyucu teknik uygulanmasına imkan vererek kontinansın korunmasına katkı sağlar. Literatürde pek çok çalışma, bu tekniğin eşdeğer onkolojik sonuçlarla, üriner inkontinans açısından daha iyi fonksiyonel iyileşme olduğunu göstermektedir. Amacımız bu sunumda kliniğimizde RaLP yapılan hastalarda uyguladığımız mesane boynu koruyucu tekniğin Transüretral Prostat Rezeksiyonu (TURP) öyküsü nedeniyle prostat diseksiyonu zor ve üreter orifisleri normal lokalizasyonunda olmayıp mesane boynuna yakın olan hastalarda da güvenle uygulanabilir olduğunu göstermektir.

OLGU: Koroner arter hastalığı ve hipertansiyon nedeniyle takipli 10 yıl önce BPH ve sol inguinal herni ön tanısıyla eş seanslı TURP ve mesh ile sol inguinal herniorafi operasyon öyküsü olan 72 yaşında hastanın, rutin kontrolleri esnasında PSA: 6,4 ng/ dl olarak saptandı. Rektal muayenede prostatın her iki tarafında apekse uzanan nodüller olan hastanın çekilen multiparametrik prostat manyetik rezonans görüntülemede prostat volümü 22x32x27mm boyutlarında 43 cc ölçüldü ve PİRADS 3 lezyon saptandı. Yapılan Manyetik Rezonans/Ultrason görüntüleme füzyon biyopsi sonucunda 8/18 odakta Gleason 3+4 adenokarsinom saptanması üzerine hastaya radikal prostatektomi planlandı.

YÖNTEM: Genel anestezi altında supin pozisyonda dört adet 8mmlik robotik ve bir adet 12mmlik asistan portu batına yerleştirildi. Posterior yaklaşımla duktus deferens ve seminal veziküllere ulaşıldı. Seminal veziküller serbestlendi ve duktuslar bilateral olarak kesildi. Prostat posteriorunda denonvilier fasyası kılavuzluğunda prostat rektumdan ayrıldı. Posteriorda apekse kadar ulaşıldıktan sonra, prostatın anterioruna geçildi, prostatın anteriorunda çevre dokuya yapışık olduğu görüldü ve endopelvik fasya insize edildikten sonra prostat ile mesane boynu çevresindeki avasküler yağ ve bağdokun zengin alan kendi yöntemimiz ile monopolar enerji (30 mA) uygulayarak vezikoprostatik bileşkedeki kas yapılar görünür hale getirildi. Mesane boynu korunarak diseke edildi. Lateral pediküller hem-o-lok klipler konularak bilateral kesildi. Ardından üretra korunarak kesildi ve prostat çıkarıldı. Mesane boynu posteriorunda üreter orifisleri korunarak üretrovezikal anastamoz dikişleri atıldı. Hasta postoperatif 1. gün dreni çekilerek taburcu edildi. Postoperatif 7.gün üretral kateter çekildi ve 13. günde kontinans sağlandı. Patoloji incelemesi; asiner tip adenokarsinom, Gleason 3+4, ekstaprostatik yayılım, seminal vezikül invazyonu ve cerrahi sınırlar tümör negatif olarak sonuçlandı.

SONUÇ: TURP gibi geçirilmiş prostat operasyonu öyküsü nedeniyle prostatın çevre dokulara yapışıklığı fazla ve üreter orifislerinin yerleşiminin geçirilmiş operasyonuna bağlı olarak mesane boynuna yaklaştığı hastalarda da Robotik cerrahi ve mesane boynu koruyucu teknik güvenle uygulanabilmektedir.

Anahtar Kelimeler: Prostat, tur-p, ralrp, robot.

Is it Possible That a Robot-Assisted Radical Prostatectomy Operation can Safely be Applied to a patient with a History of Previous Transurethral Resection of the Prostate (TURP)?

Halil Cagri Aybal[1], Lutfi Tunc[2]
[1]Department of Urology, Polatlı Duatepe State Hospital, Ankara, Turkey
[2]Department of Urology, Acibadem University, Ankara, Turkey

AIM: Robot-assisted laparoscopic surgery of Radical Prostatectomy not only improves ergonomics, but also image quality, enables better visualization of small anatomical structures that we desire to preserve during surgery, and facilitates in achieving better functional outcomes by preventing thermal or mechanical damage to the neurovascular bundle. In addition to these advantages, it contributes to the preservation of continence by allowing the bladder neck spairing technique to be applied. The purpose of this presentation is to demonstrate that the bladder neck sparing technique used in patients who had RaLP in our clinic can be safely used in patients whose prostate dissection is difficult due to a history of Transurethral resection of the prostate (TURP) and whose ureteral orifices are not in the normal location, which are close to the bladder neck.

CASE: In 72-year-old patient who had a history of TURP and left inguinal herniorrhaphy with mesh due to benign prostatic obstruction and left inguinal hernia, PSA was found to be 6.4 ng/dl during his routine control. On the multiparametric prostate magnetic resonance imaging of the patient who had nodules extending to the apex on the both sides of the prostate during the digital rectal examination, the prostate volume was measured as 22x32x27mm, 43 cc, and PIRADS 3 lesions were detected. Gleason 3+4 adenocarcinoma in 8/18 foci was identified after Magnetic Resonance Imaging/Ultrasound Fusion Guided Prostate Biopsy, and radical prostatectomy was planned for the patient.

METHOD: In the supine position, four 8mm robotic and one 12mm assistant ports were inserted into the abdomen under general anesthesia. A posterior approach was used to reach the ductus deferens and seminal vesicles. The seminal vesicles were removed and the bilateral ducts were insized. The prostate was dissected from the rectum under the direction of the Denonvilier fascia. After reaching the apex in posterior approach, anterior approach was started and the prostate was observed to be anteriorly adhered to the surrounding tissue. then endopelvic fascia dissected and at anterior of the prostate and low monopolar energy (30mA) was used to visualize the musculature of the vesicoprostatic junction of the avascular fat tissue surrounding the prostate and bladder neck with our own technique. Although a median lobe was indented into the bladder using the bladder neck-sparing technique, the bladder neck was preserved and prostate were dissected without damage the orifices. The urethra was dissecated, and the prostate was extracted.The ureterovesical continuous v-lock anastomosis sutures were placed at the posterior of the bladder neck, preserving the ureteral orifices. The patient was released on the first postoperative day after the drain was removed. The patient achieved continence on the 13. postoperative day

RESULT: Robotic surgery and the sparing of the bladder neck can be safely applied to patients who have had a previous prostate operation, such as TURP, in which the adhesion of the prostate to the surrounding tissues is high and the placement of the ureteral orifices is closer to the bladder neck.

Keywords: Prostate, tur-p, ralrp, robot.

VS-24

Retzius Koruyucu Laparoskopik Radikal Prostatektomi

İbrahim Topçu, Hasan Güngör, Ahmet Çamtosun, Hüseyin Çelik, İlhan Geçit
İnönü Üniversitesi, Üroloji Anabilim Dalı, Malatya

GİRİŞ: Laparoskopik radikal prostatektomi (LRP), prostat kanseri tedavisinde sık yapılan bir ameliyattır. Son dekatta robot yardımlı olarak yapılmaya başlanmış ve retzius koruyucu teknik robotik cerrahiler için tanımlanmıştır. Literatüre bakıldığında bu yöntemle opere edilen hastaların kontinansı daha erken sağladıkları tespit edilmiş ancak erektil fonksiyonlara katkısı belirlenememiştir. Biz de laparoskopik olarak bu yöntemi uyguladığımız hastanın videosunu sunmak istedik.

VAKA: 59 yaşında erkek hasta, rutin tetkikleri esnasında psa seviyesi 8,41 olan hastanın rektal tuşesi şüpheli olması üzerine çekilen prostat multiparametrik MRG'sinde PIRADS 3 lezyon mevcut. Hastaya TRUS biyopsi yapıldı ve gleason 3+3 (6/12, %15) prostat kanseri teşhisi aldı. Prostat volümü 55 cc olarak ölçüldü. Daha önceden laparoskopik bilateral herni ameliyatı olması üzerine retzius koruyucu LRP ameliyatı planlandı. Klasik LRP pozisyonu verildikten sonra posteriordan yaklaşılarak öncelikle bilateral vas deferens ve seminal veziküller serbestlendi, ardından danonviller fasyası ile prostat planından ilerlenerek üretraya kadar ulaşıldı. Sonrasında önce sağ daha sonra da sol tarafta prostat hilusu ligasure yardımı ile kesildi ve endopelvik fasyaya ulaşıldı. Hemen ardından mesane boynuna geçildi, mesane boynu koruyucu cerrahi uygulanarak plan düşüldü ve anteriorda derin dorsal ven ile prostat kapsülü planından ilerlenerek üretraya ulaşıldı ve üretra kesildi. PDS sütur ile kontinu süture edilerek işleme son verildi. Postop 2. Gün dren çekildi, 7. Gün sondası çekildi ve hasta hiç inkontinans yaşamadı. Alprostadil enjeksiyonu ile ereksiyon sağlayabiliyor. Patoloji sonucu gleason 3+4 ve cerrahi sınırlar negatif şeklinde raporlandı. 3. Ay psa sonucu 0 olarak ölçüldü.

SONUÇ: Bizim yaptığımız vakada da robotik cerrahi ile opere edilen hastalarda olduğu gibi kontinans sağlandı ancak bu yöntemin kanıtlanması için daha fazla hasta üzerine çalışma yapılması gerekmektedir.

Anahtar Kelimeler: prostat kanseri, retzius koruyucu, laparoskopik cerrahi

Retzius Sparing Laparoscopic Radical Prostatectomy

İbrahim Topçu, Hasan Güngör, Ahmet Çamtosun, Hüseyin Çelik, İlhan Geçit
Department of Urology, Inonu University, Malatya, Turkey

INTRODUCTION: Laparoscopic radical prostatectomy (LRP) is a common operation in the treatment of prostate cancer. In the last decade, it has been started to be performed with robot assistance and the retzius sparing technique has been defined for robotic surgeries. At the literature, it was determined that patients who were operated with this method achieved continence earlier, but its contribution to erectile functions could not be determined. We wanted to present the video of the patient in whom we applied this method laparoscopically.

CASE: A 59-year-old male patient, whose psa level was 8.41 during routine examinations, had PIRADS 3 lesions in the prostate multiparametric MRI taken after his rectal examination was suspicious. The patient underwent TRUS biopsy and was diagnosed with gleason 3+3 (6/12, 15%) prostate cancer. Prostate volume was measured as 55 cc. Retzius sparing LRP surgery was planned because he previously had laparoscopic bilateral hernia repair surgery. After the classical LRP position was given, bilateral vas deferens and seminal vesicles were first released by approaching from the posterior, and then the urethra was reached by advancing from the prostate plane with the Danonviller fascia. Afterwards, the hilum of the prostate was cut first on the right and then on the left side with the help of ligasure and the endopelvic fascia was reached. Immediately afterwards, the bladder neck sparing surgery was performed and the plan was reduced, and the urethra was reached by advancing anteriorly through the deep dorsal vein and the prostate capsule plane, then the urethra was cut. The procedure was terminated by continuous suturing with PDS suture. The drain was removed on the 2nd postoperative day, the catheter was removed on the 7th day and the patient did not experience any incontinence. With Alprostadil injection, he can achieve an erection. Pathology result was reported as gleason 3+4 and surgical margins were negative. 3. month psa level was measured as 0.

CONCLUSION: Continence was achieved in our case, as in patients operated with robotic surgery, but more studies are needed to prove this method.

Keywords: prostate cancer, retzius sparing, laparoscopic surgery

VS-25

Geçirilmiş Endoskopik Prostat Operasyonu Öyküsü Nedeniyle Mesane Boynu Geniş olan Hastaya Uyguladğımız Robot Yardımlı Radikal Prostatektomi Operasyonu Mesane Boynu Koruyucu Diseksiyon Tekniğimiz

Mehmet Duvarcı[1], Lutfi Tunc[2]
[1]Dr. Abdurrahman Yurtaslan Ankara Onkoloji Eğitim ve Araştırma Hastanesi
[2]Acıbadem Ankara Hastanesi, Ankara.

AMAÇ: Radikal Prostatektomi'nin robot yardımlı laparoskopik (RaLP) olarak yapılması ergonomiyi arttırmasının yanında görüntü kalitesini arttırarak, ameliyat esnasında korunmasını istediğimiz küçük anatomik yapıları daha iyi görmeyi sağlar ve nörovasküler demetin termal veya mekanik hasardan kaçınılmasına olanak sağlayarak daha iyi fonksiyonel sonuçlar elde edilmesine yardımcı olur. Bu avantajlarına ek olarak mesane boynu ve üretra koruyucu teknik uygulanmasına imkan vererek kontinansın korunmasına katkı sağlar. Literatürde pek çok çalışma, bu tekniğin eşdeğer onkolojik sonuçlarla, üriner inkontinans açısından daha iyi fonksiyonel iyileşme olduğunu göstermektedir. Amacımız bu sunumda tanımladığımız mesane boynu koruyucu diseksiyon tekniğini daha öncesinde GreenLight lazer ile prostat vaporizasyonu nedeniyle mesane boynu geniş olan hastalarda da güvenle uygulanabilir olduğunu göstermektir.

OLGU: Hipertansiyon nedeniyle takipli 8 yıl önce BPH ön tanısıyla GreenLight lazer ile prostat vaporizasyonu operasyonu öyküsü olan 57 yaşında hastanın, rutin kontrolleri esnasında PSA: 4,1 ng/ dl olarak saptandı. Rektal muayenede prostatın sağ tarafında sert nodül olan hastanın çekilen multiparametrik prostat manyetik rezonans görüntülemede prostat volümü 50x42x40mm boyutlarında 40 cc ölçüldü ve PİRADS 4 lezyon saptandı. Yapılan Manyetik Rezonans/Ultrason görüntüleme füzyon biyopsi sonucunda 3/18 odakta Gleason 3+4 adenokarsinom saptanması üzerine hastaya radikal prostatektomi planlandı.

YÖNTEM: Genel anestezi altında supin pozisyonda dört adet 8mmlik robotik ve bir adet 12mmlik asistan portu batına yerleştirildi. Posterior yaklaşımla duktus deferens ve seminal veziküllere ulaşıldı. Seminal veziküller serbestlendi ve duktuslar bilateral olarak kesildi. Prostat posteriorunda denonvilier fasyası kılavuzluğunda prostat rektumdan ayrıldı. Posteriorda apekse kadar ulaşıldıktan sonra, prostatın anterioruna geçildi, prostatın anterioru ve endopelvik fasya insize edildikten sonra prostat ile mesane boynu çevresindeki avasküler yağ ve bağdokun zengin alan kendi yöntemimiz ile monopolar enerji (30 mA) uygulayarak vezikoprostatik bileşkedeki kas yapılar görünür hale getirildi. Mesane boynu diseke edildi. Geçirilmiş GreenLight lazer ile prostat vaporizasyonu operasyonuna sekonder mesane boynunun geniş olduğu görüldü. Lateral pediküller hem-o-lok klipler konularak bilateral kesildi. Ardından üretra korunarak kesildi ve prostat çıkarıldı. Mesane boynu posteriorunda üreter orifisleri korunarak üretrovezikal anastamoz dikişleri atıldı ve aynı sütür ile mesane boynu daraltıldı. Hasta postoperatif 1. gün dreni çekilerek taburcu edildi. Postoperatif 7.gün üretral kateter çekildi ve 12. günde kontinans sağlandı. Patoloji incelemesi; asiner tip adenokarsinom, Gleason 3+4, ekstaprostatik yayılım, seminal vezikül invazyonu ve cerrahi sınırlar tümör negatif olarak sonuçlandı.

SONUÇ: Geçirilmiş endoskopik prostat operasyonu öyküsü nedeniyle mesane boynu geniş olan hastalarda Robotik cerrahi ve mesane boynu koruyucu mesane boynu diseksiyonu tekniğimiz güvenle uygulanabilmektedir. Bu hastalarda üretra koruyucu apeks diseksiyonu ve üretrovezikal anastomoz ile mesane boynu daraltılarak erken kontinans sağlanması mümkündür.

Anahtar Kelimeler: Greenlight, lazer, prostat, prostatektomi, robot.

Robot-Assisted Radical Prostatectomy with Bladder Neck Protective Dissection in a Patient with a History of Endoscopic Prostate Surgery and a Wide Bladder Neck

Mehmet Duvarcı[1], Lutfi Tunc[2]
[1]Dr. Abdurrahman Yurtaslan Ankara Oncology Training and Research Hospital
[2]Acıbadem Ankara Hospital, Ankara, Turkey.

AIM: Robot-assisted laparoscopic surgery of Radical Prostatectomy not only improves ergonomics, but also image quality, enables better visualization of small anatomical structures that we desire to preserve during surgery, and facilitates in achieving better functional outcomes by preventing thermal or mechanical damage to the neurovascular bundle. In addition to these advantages, it contributes to the preservation of continence by allowing the bladder neck and urethra spairing techniques to be applied. Many studies in the literature indicate that this technique provides better functional recovery in terms of urinary incontinence with equivalent oncological results. Our goal is to demonstrate that the bladder neck dissection approach with bladder neck sparing technique, which we described before, can be used safely on patients with a wide bladder neck due to prior GreenLight laser vaporization of the prostate.

CASE: PSA was found to be 4.1 ng/dl during routine control in a 57-year-old patient who had a history of GreenLight laser vaporization of the prostate 8 years before. On the multiparametric prostate magnetic resonance imaging of the patient who had a nodule on the right side of the prostate during the digital rectal examination, the prostate volume was measured at 50x42x40mm, or 40 cc, and a PIRADS 4 lesion was detected. After a magnetic resonance imaging/ultrasound fusion guided prostate biopsy revealed Gleason 3+4 adenocarcinoma in 3/18 foci, the patient was scheduled for radical prostatectomy.

METHOD: Posterior approach was used to reach the ductus deferens and seminal vesicles. The seminal vesicles were removed and the bilateral ducts were insized. The prostate was dissected from the rectum under the direction of the Denonvilier fascia. After reaching the apex in the posterior approach, the anterior approach was started with disection anterior to the prostate and the endopelvic fascia, then at the anterior of the prostate, low monopolar energy (30 mA) was used to visualize the musculature of the vesicoprostatic junction of the avascular fat tissue surrounding the prostate and bladder neck with our own technique. Using the bladder neck-sparing technique, the bladder neck was preserved and the prostate was dissected. Due to the previous GreenLight laser prostate vaporization surgery, the neck of the bladder was found to be wide. The urethra was dissecated, and the prostate was extracted. The ureterovesical continuous v-lock anastomosis sutures were placed at the bladder neck, and the same suture was used to narrow the neck of the bladder. The patient was released on the first postoperative day after the drain was removed. The patient achieved continence on the 12. postoperative day. Pathology examination revealed negative results for Acinar type adenocarcinoma, Gleason 3+4, extraprostatic spread, and seminal vesicle invasion; surgical margins were also tumor negative.

RESULT: Robotic surgery and bladder neck sparing bladder neck dissection with the bladder neck sparing technique that we described before can be safely applied in patients with a wide bladder neck due to a previous endoscopic prostate operation. Early continence can be achieved in these patients by narrowing the bladder neck with urethrovesical anastomosis and the urethra sparing apex dissection technique.

Keywords: Greenlight, laser, prostate, prostatectomy, robot.

VS-26

Lazerle Prostat Enükleasyonu Yapılmış Hastalara Robotik Radikal Prostatektomi Yapılabilir mi?

MEHMET YILMAZ[1], Mehmet Duvarcı[2], Halil Cagri Aybal[3], Irfan Safak Barlas[5], Altug Tuncel[4], Lutfi Tunc[5]
[1]Asklepios Kliniği, Treiberg, Almanya
[2]Dr. Abdurrahman Yurtaslan Ankara Onkoloji Eğitim ve Araştırma Hastanesi, Ankara
[3]Polatlı Duatepe Devlet Hastanesi, Ankara
[4]Ankara Bilkent Şehir Hastanesi Üroloji Kliniği, Ankara
[5]Acıbadem Ankara Hastanesi, Ankara

AMAÇ: Radikal Prostatektomi'nin robot yardımlı laparoskopik (RaLP) olarak yapılması ergonomiyi arttırmasının yanında görüntü kalitesini arttırarak, ameliyat esnasında korunmasını istediğimiz küçük anatomik yapıları daha iyi görmeyi sağlar ve nörovasküler demetin termal veya mekanik hasardan kaçınılmasına olanak sağlayarak daha iyi fonksiyonel sonuçlar elde edilmesine yardımcı olur. Bu avantajlarına ek olarak mesane boynu ve üretra koruyucu teknik uygulanmasına imkan vererek kontinansın korunmasına katkı sağlar. Literatürde pek çok çalışma, bu tekniğin eşdeğer onkolojik sonuçlarla, üriner inkontinans açısından daha iyi fonksiyonel iyileşme olduğunu göstermektedir. Amacımız bu sunumda doğru tekniklerle yapılan Robotik Radikal Prostatektomi ameliyatının daha öncesinde Holmium lazer ile prostat enükleasyonu yapılmış hastalarda güvenle uygulanabilir olduğunu göstermektir.

OLGU: Benign prostat obstrüksiyonu nedeniyle 4 yıl önce Holmium lazer ile prostat enükleasyonu yapılan olan 66 yaşında hastanın, operasyon sonrası kontrolleri esnasında PSA artışı olması üzerine çekilen multiparametrik prostat manyetik rezonans görüntülemede prostat volümü 48x43x41mm boyutlarında 50 cc ölçüldü ve PİRADS 4 lezyon saptandı. Yapılan Manyetik Rezonans/Ultrason görüntüleme füzyon biyopsi sonucunda 2/18 odakta Gleason 3+4 adenokarsinom saptanması üzerine hastaya radikal prostatektomi planlandı.

YÖNTEM: Genel anestezi altında supin pozisyonda dört adet 8mmlik robotik ve bir adet 12mmlik asistan portu batına yerleştirildi. Posterior yaklaşımla duktus deferens ve seminal veziküllere ulaşıldı. Seminal veziküller serbestlendi ve duktuslar bilateral olarak kesildi. Prostat posteriorunda denonvilier fasyası kılavuzluğunda prostat rektumdan ayrıldı. Posteriorda apekse kadar ulaşıldıktan sonra, prostatın anterioruna geçildi, prostatın anterioru ve endopelvik fasya insize edildikten sonra prostat ile mesane boynu çevresindeki avasküler yağ ve bağdokun zengin alan kendi yöntemimiz ile monopolar enerji (30 mA) uygulayarak vezikoprostatik bileşkedeki kas yapılar görünür hale getirildi. Mesane boynu diseke edildi. Lateral pediküller hem-o-lok klipler konularak bilateral kesildi. Ardından üretra korunarak kesildi ve prostat çıkarıldı. Mesane boynuna devamlı dikenli sütür ile üretrovezikal anastamoz dikişleri atıldı. Hasta postoperatif 1. gün dreni çekilerek taburcu edildi. Postoperatif 7.gün üretral kateter çekildi ve 15. günde kontinans sağlandı. Patoloji incelemesi; asiner tip adenokarsinom, Gleason 3+4, ekstaprostatik yayılım, seminal vezikül invazyonu ve cerrahi sınırlar tümör negatif olarak sonuçlandı.

SONUÇ: Geçirilmiş lazer ile prostat enükleasyonu yapılmış hastalarda Robotik cerrahi ve mesane boynu koruyucu mesane boynu diseksiyonu tekniğimiz güvenle uygulanabilmektedir. Bu hastalarda uygun teknikler ile uygulanan Robotik radikal prostatektomi operasyonu sonrası operasyon öyküsü olmayan hastalara benzer onkolojik ve fonksiyonel sonuçlar almak mümkündür.

Anahtar Kelimeler: Holep, kanser, prostat, prostatektomi, robot.

Is It Possible to Perform a Robotic Radical Prostatectomy on Patients Who Have Previously Undergone Prostate Enucleation with Laser?

MEHMET YILMAZ[1], Mehmet Duvarcı[2], Halil Cagri Aybal[3], Irfan Safak Barlas[5], Altug Tuncel[4], Lutfi Tunc[5]
[1]Asklepios Klinik, Triberg, Deutschland
[2]Dr. Abdurrahman Yurtaslan Ankara Oncology Training and Research Hospital, Ankara, Turkey
[3]Polatlı Duatepe State Hospital,Ankara, Turkey
[4]Ankara Bilkent City Hospital Urology Clinic, Ankara, Turkey
[5]Acıbadem Ankara Hospital, Ankara, Turkey

AIM: Robot-assisted laparoscopic surgery of Radical Prostatectomy not only improves ergonomics, but also image quality, enables better visualization of small anatomical structures that we desire to preserve during surgery, and facilitates in achieving better functional outcomes by preventing thermal or mechanical damage to the neurovascular bundle. In addition to these advantages, it contributes to the preservation of continence by allowing the bladder neck and urethra spairing techniques to be applied. Many studies in the literature indicate that this technique provides better functional recovery in terms of urinary incontinence with equivalent oncological results. The purpose of this presentation is to show that robotic radical prostatectomy surgery can be performed safely with the right techniques in patients who have previously had Holmium laser prostate enucleation.

CASE: A 66-year-old patient who had undergone prostate enucleation with a Holmium laser 4 years ago due to benign prostate obstruction. Because of the patient's increased PSA, during post-operative monitoring, multiparametric prostate magnetic resonance imaging of the prostate was revealed. In the multiparametric prostate magnetic resonance imaging, the prostate volume was measured at 48x43x41mm, or 50 cc, and PIRADS 4 lesions were detected. After a magnetic resonance imaging/ultrasound fusion guided prostate biopsy revealed Gleason 3+4 adenocarcinoma in 2/18 foci, the patient was scheduled for radical prostatectomy.

METHOD: In the supine position, four 8mm robotic and one 12mm assistant ports were inserted into the abdomen under general anesthesia. A posterior approach was used to reach the ductus deferens and seminal vesicles. The seminal vesicles were removed and the bilateral ducts were insized. The prostate was dissected from the rectum under the direction of the Denonvilier fascia. After reaching the apex in the posterior approach, the anterior approach was started with disection anterior to the prostate and the endopelvic fascia, then at the anterior of the prostate, low monopolar energy (30 mA) was used to visualize the musculature of the vesicoprostatic junction of the avascular fat tissue surrounding the prostate and bladder neck with our own technique. Using the bladder neck-sparing technique, the bladder neck was preserved and the prostate was dissected. Hem-o-lok clips were used bilaterally to insize the lateral pedicles. The urethra was dissecated, and the prostate was extracted. The ureterovesical continuous v-lock anastomosis sutures were placed at the bladder neck. The patient was released on the first postoperative day after the drain was removed. The patient achieved continence on the 15. postoperative day. Pathology examination revealed negative results for Acinar type adenocarcinoma, Gleason 3+4, extraprostatic spread, and seminal vesicle invasion; surgical margins were also tumor negative.

RESULT: Robotic surgery and bladder neck dissection with bladder neck sparing technique can be used safely in patients who have previously undergone laser enuclation of prostate. After a robotic radical prostatectomy that is performed with the right techniques, it is possible to obtain similar oncological and functional results in this patients as in patients without a history of surgery.

Keywords: Cancer, holep, prostate, prostatectomy, robot.

VS-27

Sağ Pelvik Yerleşimli Malrote Böbreğe Laparoskopik Piyelolitotomi

Mustafa Koray Kırdağ, Turgut Serdaş, Mehmet Özen, Mustafa Aydın, Uğur Öztürk, Reha Ordulu, Varol Nalçacıoğlu, Mustafa Kemal Atılla
Samsun Eğitim ve Araştırma Hastanesi Üroloji Kliniği

Anahtar Kelimeler: malrote,laparoskopik,piyelolitotomi

Laparoscopic Pyelolithotomy of the Right Pelvic Malrote Kidney

Mustafa Koray Kırdağ, Turgut Serdaş, Mehmet Özen, Mustafa Aydın, Uğur Öztürk, Reha Ordulu, Varol Nalçacıoğlu, Mustafa Kemal Atılla
Samsun Training and Research Hospital Urology Clinic

Keywords: malrote,laparoskopic,pyelolithotomy

VS-28

Duplike Toplayıcı Sistem'de Distal Üreter Taşı Tedavisi

Selim Koç, Berk Yasin Ekenci, Emre Hepşen, Hilmi Sarı, Ahmet Nihat Karakoyunlu, Fatih Yalçınkaya
Sağlık Bilimleri Üniversitesi Ankara Etlik Şehir Hastanesi, Üroloji Ana Bilim Dalı, Ankara, Türkiye

GİRİŞ: Ektopik üreter nadir görülen bir ürolojik anomali olup, mezonefrik kanalın ve üreter tomurcuğunun embriyonel dönemdeki gelişim bozukluğundan kaynaklanmaktadır. Üreteral duplikasyon rutin otopsilerde % 0,9 oranında izlenmektedir. Daha çok unilateral görülür. Erkek:kadın oranı 1,6:1'dir(1). Weigert-Meyer kuralına göre distal üreteral orifise açılan üreter üst toplayıcı sistemi, proksimale açılan üreter ise alt toplayıcı sistemi drene eder(2,3). Sıklıkla çift toplayıcı sistem ve displastik böbrek gibi anomalilerle birlikte görülmektedir. Kadınlarda erkeklerden daha sık görülen bu durumun tedavisi eşlik eden patolojiler, böbrek fonksiyonları, ektopik üreter orifisinin yerleşim yerine göre değişmektedir(1). Erkeklerde üreterik orifisin yerleşim yeri prostatik üretra (%50), seminal veziküller (%30), vas deferens (%5) ve ejekülatör kanallar (%5) olarak bildirilmiştir(2,3). Kadınlarda ise mesane boynu (%35), vestibül (% 30), vajina (% 25) veya uterusta (% 5) izlenmektedir(4). Olgumuzda duplike üreter sistemi ve distal üreter taşı olan vakayı sunmayı amaçladık.

OLGU: 31 yaşında erkek hasta, 2 haftadır olan sol yan ağrısı ile tarafımıza başvurdu. Fizik muayenesinde kostovertebral açı hasssasiyet saptanmadı. Yapılan üriner sistem ultrasonografisinde sol grade 1 hidronefroz saptanması üzerine abdominal bilgisayarlı tomografi(BT) çekildi. BT'de sol çift toplayıcı sisteme saptandı. Böbrek üst polü drene eden üreterin distal kısmında 1 cm çaplı taş ekojenitesi ve grade 1 hidroüreteronefroz saptandı. Çekilen intravenöz pyelografi(IVP)'de çift toplayıcı sistem ve taş teyit edildi. Kreatinin değeri 0.9mg/dl saptandı. Yapılan idrar kültüründe bakteri üremedi. Sol distal üreter taşına müdahale etmek için endoskopik üreteroskopik cerrahi planlandı. Üreteroskopi esnasına verrü montanumun hemen proksimalinde sol böbrek üst polü drene ettiği düşünülen orifis izlendi. Mesane içinde alt polü drene eden orifis izlendi. Üreter kateteri her iki orifisten gönderildi ve retrograd pyelografi(RGP) çekildi. Çift toplayıcı sistem teyit edildi. Ardından guidewire eşliğinde verrü montanumun proksimalindeki üreter orifisinden girildi. Distal üreterde 1 cm boyutundaki taş, holmium lazer litotripsi ile fragmente edildi. 26 cm 4,7Fr JJ kateter yerleştirildi. Takiplerinde şikayeti olmayan hasta, postoperatif 1. gününde üretral foley sondası çekilerek taburcu edildi. 3 hafta sonraki kontrollerinde ek patoloji saptanmayan hastanın JJ katateri çekildi.

SONUÇ: Üreter duplikasyonu olan hastalar çoğunlukla asemptomatik olmakla birlikte konjenital anomalilerle, idrar yolu enfeksiyonu ve olgumuzda olduğu gibi ürolitiazis ile prezente olabilirler. Hastanın cerrahi planı ve tetkikleri detaylı şekilde operasyon öncesinde planlanmalıdır.

Kaynaklar:

1. Güner, E., Çolakoğlu, Y., Soytaş, M., Hüseynov, C., & Taşçı, A. İ. Nadir Görülen Bir Olgu Sunumu: Prostatik Üretraya Açılan Üreterde Taş. Yeni Üroloji Dergisi, 14(2), 137-140.
2. Meyer R. Zur Anatomie und entwicklungsgeschickte der ureter verdoppelung. Virchow's Arch (Pathol anat.) 1907;187:408.
3. Weigert C. Uber einige bildungsfehler der uretern. Virchow's Arch (Pathol anat.) 1877;70:490.
4. Demir M, Çiftçi H, Kılıçarslan N, Gümüş K, Oğur M, Gü¬lüm M. A case of an ectopic ureter with vaginal insertion diagnosed in adulthood. Turk J Urol 2015; 41: 53-55.

Anahtar Kelimeler: Duplike üreter, Ektopik üreter, Üreterorenoskopi, Üreter taşı

Treatment of Distal Ureteral Stone in the Duplicate Collecting System

Selim Koç, Berk Yasin Ekenci, Emre Hepşen, Hilmi Sarı, Ahmet Nihat Karakoyunlu, Fatih Yalçınkaya
Health Sciences University Ankara Etlik City Hospital, Department of Urology, Ankara, Turkey

INTRODUCTION: Ectopic ureter is a rare urological anomaly and results from the developmental disorder of the mesonephric duct and ureteral bud during the embryonic period. Ureteral duplication is observed at a rate of 0.9% in routine autopsies. It is mostly seen unilaterally. The male to female ratio is 1,6:1(1). According to the Weigert-Meyer rule, the ureter that opens to the distal ureteral orifice drains the upper collecting system, and the ureter that opens to the proximal drains the lower collecting system(2,3). It is frequently seen with anomalies such as duplicated collecting system and dysplastic kidney. The treatment of this condition, which is more common in women than in men, varies according to the accompanying pathologies, kidney functions, and location of the ectopic ureteral orifice(1). The localization of the ureteric orifice in men has been reported as prostatic urethra (50%), seminal vesicles (30%), vas deferens (5%), and ejaculatory ducts (5%)(2,3). In women, it is observed in the bladder neck (35%), vestibule (30%), vagina (25%) or uterus (5%)(4). We aimed to present a case with a duplicated ureteral system and distal ureteral stone in our case.

Case Presentation: A 31-year-old male patient applied to our clinic with left flank pain for 2 weeks. Costovertebral angle tenderness was not detected in the physical examination. Upon detection of grade 1 hydronephrosis on the left side in the urinary system ultrasonography, abdominal computed tomography(CT) was performed. On the CT double collecting system was detected on the left. A 1 cm diameter stone echogenicity and grade 1 hydroureteronephrosis were detected in the distal part of the ureter draining the upper pole of the kidney. Double collecting system and stone were confirmed in intravenous pyelography(IVP). The creatinine value was 0.9mg/dl. Bacteria did not grow in the urine culture. Endoscopic ureteroscopic surgery was planned to intervene in the left distal ureteral stone. During ureteroscopy, an orifice thought to drain the upper pole of the left kidney was observed just proximal to the verru montanum. An orifice draining the lower pole was observed in the bladder. Ureteral catheter was sent from both orifices and retrograde pyelography (RGP) was taken. Double collector system confirmed. Then, guidewire was entered through the ureteral orifice proximal to the verru montanum. The 1 cm stone in the distal ureter was fragmented with holmium laser lithotripsy. A 26 cm 4.7Fr JJ catheter was inserted. The patient, who had no complaints in the follow-ups, was discharged on the 1st postoperative day after removing the urethral foley catheter. The JJ catheter of the patient, who was not found to have any additional pathology at the controls 3 weeks later, was removed.

CONCLUSION: Although patients with ureter duplication are mostly asymptomatic, they may present with congenital anomalies, urinary tract infection and urolithiasis as in our case. The patient's surgical plan and examinations should be planned in detail before the operation.

Keywords: Duplicated ureter, Ectopic ureter, Ureterorenoscopy, Ureter stone

VS-29

Kadın Sünneti Onarımı

Emre Pehlevan, Yavuz Bastug, Mehmet Akyüz, Rdıvan Kayar
Haydarpaşa Numune Eğitim ve Araştırma Hastanesi

Kadın Sünneti, tıbbi olmayan nedenler ile dişi cinsel oranının ksımen veya tamamen çıkarılması veya kadın cinsel organlarına yönelik diğer yaralanmaları içerir. Afrika, Orta Doğu ve Asya'daki 30 ülkede, 200 milyondan fazla kadın bu prosedüre maruz kalmıştır. Araştırmalarda kadınların belirttiği kadın sünnetinin yaygın nedenleri, sosyal kabul, din, hijyen, bekaretin korunması, evlenilebilirlik ve erkek cinsel zevkinin arttırılmasıdır. Prosedürün kızlar ve kadınlar için herhangi bir sağlık yararı yoktur. Kız çocuklarının ve kadınların insan haklarına ihlaldir. Dünya Sağlık Örgütü (WHO), kadın sünnetinin her türüne ve kadın sünneti uygulayan sağlık hizmeti sağlayıcılarına karşıdır.

Kliniğimize başvuran 35 yaş kadın hasta benzer bir prosedürü 6 yaşında yaşamış ve buna bağlı olarak işemede dağınıklık ve işeme güçlüğü şikayetlerini belirtmiştir. Fizik muayenesinde labium majuslar intakt izlendi, klitoris defektif izlendi. Labium minuslar ve üretra görülemedi. WHO kadın sünneti grade tip 3 olarak sınıflandırıldı. Hastaya Labioplasti+Sistoskopi operasyonu yapıldı. Operasyon görüntüleri ile bu vakayı sunmayı amaçladık.

Anahtar Kelimeler: Kadın sünneti, dizüri, onarım

Female Genital Mutilation Repair

Emre Pehlevan, Yavuz Bastug, Mehmet Akyüz, Rdıvan Kayar
Haydarpaşa Numune Training and Research Hospital

Female Genital Mutilation includes the partial or complete removal of the female genitalia for non-medical reasons or other injuries to the female genitalia. More than 200 million women have undergone this procedure in 30 countries in Africa, the Middle East and Asia. Common causes of female genital mutilation cited by women in studies are social acceptance, religion, hygiene, protection of virginity, marriageability, and enhancement of male sexual pleasure. The procedure does not have any health benefits for girls and women. It is a violation of the human rights of girls and women. The World Health Organization (WHO) is against all forms of female genital mutilation and healthcare providers who practice female genital mutilation.

A 35-year-old female patient who applied to our clinic experienced a similar procedure when she was 6 years old and reported complaints of urine stream problems and difficulty in voiding as a result. In the physical examination, the labium majus was intact, and the clitoris was found to be defective. Labium minus and urethra could not be seen. According to WHO- Female Genital Mutilation, it was classified as type 3. The patient underwent Labiaplasty+Cystoscopy operation. We aimed to present this case with operation images.

Keywords: Female genital mutilation, dysuria, repair

VS-30

Sol renal ven trombozlu üst üriner sistem TCC hastasında laparoskopik nefroüreterektomi ve intrakorporeal mesane onarımı

Ferhat Yakup Suçeken
Sağlık Bilimleri Üniversitesi, Ümraniye eğitim ve araştırma Hastanesi, Üroloji anabilim Dalı, İstanbul

Hematüri ile başvuran 64 yaşındaki erkek hastanın yapılan BT görüntülemesinde; sol böbrek üst daha belirgin tutan, üst ve orta kaliks boyunca uzanım gösteren, bu alanda sol paraaortik alanı tutan ve sol psoas kasına invaze görünümde olan 63*57 mm boyutlarında ilk planda TCC lehine düşünülen heterojen kontrast tutan kitle izlendi. Lezyon sol renal vene invaze olup renal ven içerisinde İVK birleşimine kadar tümör trombüsü ile raporlanması üzerine hastaya sol laparoskopik radikal nefroüreterektomi planlandı. Hastaya sağ lateral dekübit pozisyonda gerekli steril örtüm ardından 2 adet 10 mm, 1 adet 12 mm ve 1 adet 5 mm trokar yerleştirildi. Sol inen kolon keskin ve kün diseksiyonlar ile medialize edildi. Distal pankreas ve dalak enblok halde sol böbrek üst polden serbestlendi. Sol üreter sol böbrek alt pol hizasında bulunarak erken kliplendi ve asıldı. Sol psoas kası hizasında sol böbrek hilumu diseke edildi. 1 adet lomber ven görüldü ve ligate edildi. Aort üzerinde sol ana renal arter bulundu ve hem-o-lock ile ligate edildi. Ardından sol paraaortik alandaki lenfatik doku böbrek üzerinde kalacak şekilde aorttan uzaklaştırıldı. Sol renal ven üzerinde diseksiyonlar yapılarak sol renal venin venakavaya birleşim yerine kadar serbestlendi. Bu alanda SMA korundu. Sol renal ven, ven içerisindeki tümör içeri sağılarak Endo GIA yardımı ile venakava birleşim yerinden ligate edildi. Tüm böbrek etraf dokudan serbstlenerek hasta supin pozisyona alındı. Umblikus inferior sağ alana bir adet 5 mm trokar yerleştirilerek sol üreter mesane girim yerine kadar serbestlendi. Sol distal üreter sol üreter orifisini de içine alacak halde soğuk makas yardımı ile kesildi. İnsize edilen alan 3/0 17 mm V-Lock ile primer intrakorporeal olarak kapatıldı. Sızdırmazlık testi sonrasından spesimen 15 mm endobag içerisine alındı. Spesimen sol iliak çıkıntı anteriorundan yapılan 6 cm insizyondan batın dışarısına alındı. Loja dren konularak ameliyata son verildi.

Anahtar Kelimeler: laparoskopi, renal ven trombozu, üst üriner sistem tümörü

Laparoscopic nephroureterectomy and intracorporeal bladder repair in an upper urinary tract TCC patient with left renal vein thrombosis

Ferhat Yakup Suçeken
Health Sciences University, Ümraniye Training and Research Hospital, Department of Urology, Istanbul

In the CT imaging of a 64-year-old male patient who presented with hematuria; A heterogeneous contrast-enhancing mass with dimensions of 63*57 mm, which was considered in favor of TCC at first, was observed, with the left kidney more prominent, extending along the upper and middle calyx, involving the left paraaortic area in this area, and invading the left psoas muscle. Left laparoscopic radical nephroureterectomy was planned for the patient after the lesion invaded the left renal vein and was reported with tumor thrombus up to the IVC junction in the renal vein. After the necessary sterile drape was placed on the patient in the right lateral decubitus position, 2 10 mm, 1 12 mm and 1 5 mm trocars were placed. The left descending colon was medialized with sharp and blunt dissections. The distal pancreas and spleen were released from the upper pole of the left kidney in an en-bloc manner. The left ureter was early clipped and hung at the level of the lower pole of the left kidney. The left renal hilum was dissected at the level of the left psoas muscle. One lumbar vein was visualized and ligated. The left main renal artery was found over the aorta and ligated with a hem-o-lock. Then, the lymphatic tissue in the left paraaortic area was removed from the aorta so that it remained above the kidney. By making dissections on the left renal vein, it was freed up to the junction of the left renal vein to the venacava. In this area, the SMA was preserved. The left renal vein was ligated from the venacava junction with the help of Endo GIA, by draining the tumor inside the vein. The whole kidney was released from the surrounding tissue and the patient was placed in the supine position. A 5 mm trocar was placed in the right area of the umbilicus inferior, and the left ureter was freed up to the bladder insertion site. The left distal ureter was cut with the help of cold scissors, including the left ureteral orifice. The incised area was closed primarily intracorporeally with a 3/0 17 mm V-Lock. After the tightness test, the specimen was taken into a 15 mm endobag. The specimen was taken out of the abdomen through a 6 cm incision made anterior to the left iliac crest. The operation was terminated by placing a drain.

Keywords: laparoscopy, renal vein thrombosis, upper urinary tract tumor

VS-31

Büyük Mesane Tümörlerinde AKDUMAN Tekniği: Kombine Vaporizasyon ve Rezeksiyon VAPO-CUT

Bülent Akduman, Onur Özyaman, Furkan Çapar, Engin Denizhan Demirkıran
Zonguldak Bülent Ecevit Üniversitesi Tıp Fakültesi Üroloji ABD

AMAÇ - GİRİŞ: Klasik yöntemle uygulanan Tur-m operasyonlarında >3 cm' den büyük kitle varlıgında rezeksiyonla beraber komplikasyon riskleri artmaktadır. 3 cm' den büyük mesane kitlelerinde patolojiye gönderilen materyalin incelenmesinde de teknik zorluklar ortaya çıkmaktadır. Geliştirdiğimiz VAPO-CUT(AKDUMAN Tekniği) ile operasyonda oluşabilecek teknik zorlukları minimale indirmeyi ve patolojik değerlendirmenin doğruluğunu arttırmayı hedefledik.

MATERYAL-METOD: 3 cm'den büyük mesane kitlesi olan hastalarda plazma kinetik sistem ile kesme ayarı 200, buharlaştırma ayarı 120 olacak şekilde ayarlanarak işlem gerçekleştirildi. İşlem esnasında rutin sistoskopiyi takiben mesane kitleleri ilk olarak kitle tabanına yaklaşıncaya kadar vaporize edildi. Ardından kitle tabanı kesici loop ile rezeke edilerek işlem sonlandırıldı.

Anahtar Kelimeler: mesane tümörü, AKDUMAN Tekniği, yeni tanı methodu, tur-m

AKDUMAN Technique in Large Bladder Tumors: Combined Vaporization and Resection VAPO-CUT

Bülent Akduman, Onur Özyaman, Furkan Çapar, Engin Denizhan Demirkıran
Zonguldak Bulent Ecevit University faculty of medicine department of urology

OBJECTIVE- INTRODUCTION: In patients with a bladder mass larger than 3 cm in Tur-bt performed with classical method, the risk of complications increases with resection. Technical difficulties arise in the examination of material sent to pathology in bladder masses larger than 3 cm. We aimed to minimize the technical difficulties that may ocur in the operation and to increase the accuray of the pathological evaluation.

MATERIAL- METHOD: In patients with a bladder mass larger than 3 cm the procedure was performed with the plasma kinetic sysytem by adjsting the cutting setting to 200 and the evaporation setting to 120. Following routine cystoscopy, bladder masses were first vaporized till close to the base. Then, the rest of the mass was resected with a cutting loop, and the procedure was terminated.

Keywords: bladder tumor,AKDUMAN Technique, new diagnostic method,tur-bt

YAZARLAR İNDEKSİ

YAZARLAR İNDEKSİ

ACET, Ahmet Anıl PP-48
AÇIKGÖZ, Abdullah SS-006
ACİNİKLİ, Hüseyin SS-043
ADA, Saniye SS-054
ADANUR, Şenol SS-046, SS-105
AFGHAN, Mostafa Sultanı PP-41
AGHAYEV, Anar PP-31
AK, Ezgi Seyhan SS-144
AKALIN, Batu SS-120, SS-142, SS-108
AKALIN, Mustafa Kaan VS-05
AKAN, Abdullah Talha SS-030
AKAN, Mehmet Eren PP-70
AKAN, Serkan PP-19
AKAN, Talha SS-041
AKBULUT, Mehmet Fatih SS-102
AKDAĞ, Abdullah PP-63
AKDAĞ, Azad PP-74, SS-112, SS-130, PP-13
AKDAŞ, Enes Malik SS-028
AKDEMİR, Serkan SS-044, SS-052
AKDENİZ, Ekrem PP-39, PP-64, SS-002, SS-007, SS-077, SS-091, SS-118
AKDERE, Hakan PP-12, PP-69, SS-139
AKDUMAN, Bülent VS-31
AKGÜL, Burak PP-25
AKIN, Yiğit PP-28, PP-54, PP-67, SS-043, PP-47
AKINCI, Batuhan PP-27
AKINSAL, Emre Can SS-038, SS-072, VS-01
AKKAŞ, Fatih SS-040, SS-068
AKMAN, hüseyin SS-089
AKSAKALLI, Tugay SS-065, PP-29, SS-061
AKSAKALLİ, Tugay PP-03
AKSARAY, Eren Erdi VS-16
AKSAY, Buğra SS-096
AKSOY, Hamit Zafer PP-56, PP-73
AKSOY, Kahraman SS-041, SS-030, PP-26
AKTOZ, Tevfik PP-25, SS-139
AKTURK, Erhan PP-77
AKYOL, Alp PP-71
AKYOL, Safa VS-06, SS-098
AKYÜZ, Mehmet VS-29
AL, Salih SS-105, SS-064
ALALAM, Haider Nihad Izaddin VS-02
ALALAM, Haider Nihad İzaddin PP-53, PP-51
ALBAYRAK, Ahmet Tevfik SS-054, PP-70
ALBAYRAK, Selami SS-131
ALİYEV, Bayram SS-015, SS-022
ALKİS, Okan SS-089
ALTAY, Ahmet Barış PP-71
ALTAY, Barış Ahmet SS-015, SS-022
ALTAY, Doğan PP-42
ALTINDAĞ, Fikret SS-056
ALTUNDAŞ, Yakup PP-75
ANIL, Hakan SS-044, SS-052
ANTEPÜZÜMÜ SEZGİN, Gülseren Birgül PP-52
APAYDIN, Erdal PP-11
ARABACI, HASAN BATUHAN PP-49, PP-22, SS-058
ARAS, Bekir SS-089
ARIKAN, Özgür SS-104, SS-062, SS-073
ARİKAN, Özgür SS-026
ARMAN, Serhan SS-038
ARSLAN, Burak PP-42, PP-72
ARSLAN, Murat SS-044, SS-052
ARSLANTAŞ, Yusuf Buğra SS-072
ASLAN, Ömer Faruk SS-115
ASLAN, Rahmi SS-084, PP-04, SS-036, PP-57, SS-017
ATAÇER, Mustafa Ozan SS-139
ATAMAN, Miraç PP-02, PP-46, SS-081
ATAN, Ali SS-136
ATAR, Feyzi Arda SS-075
ATAR, Muhittin SS-068
ATEŞ, Erhan PP-45, PP-52, SS-106
ATEŞ, Hüseyin Aytaç SS-013
ATEŞ, Mutlu VS-16, SS-109, VS-12
ATİLLA, Mustafa Kemal VS-07, SS-093, SS-002, SS-007, SS-077, SS-091, SS-118
ATİLLA, Mustafa Kemal VS-27
ATIŞ, Ramazan Gökhan VS-15
AVCI, İbrahim Erkut SS-028
AVCI, Mustafa Asım PP-72
AVCİ, Veli SS-124
AYBAL, Halil Cagri VS-26, VS-23
AYDEMİR, Sabri SS-049, SS-048
AYDIN, Arif SS-053
AYDIN, Hasan Riza PP-56
AYDIN, Hasan Rıza PP-73
AYDIN, İbrahim PP-44, SS-114
AYDIN, Mehmet Erhan SS-135
AYDIN, Mustafa VS-07
AYDIN, Reşat SS-034, SS-032
AYDIN, Yavuz Mert SS-115
AYDIN, Zeynep Banu PP-36, PP-76, SS-132
AYDİN, Mustafa VS-27, SS-093
AYDOĞAN, Tahsin Batuhan VS-11, PP-33
AYIK, cengizhan PP-62
AYKAÇ, Aykut SS-135
AYRANCI, Ali SS-001, SS-018, SS-100, SS-133
BAĞIŞ, Haydar SS-035
BALA, Kemal VS-07, SS-093, SS-077, SS-091
BALABAN, Yavuz PP-63
BALASAR, Mehmet SS-053
BALOĞLU, İbrahim Halil PP-70
BANALI, Deniz PP-44
BARALI, Deniz SS-114
BARAN, Caner SS-041, SS-030, PP-26
BARLAS, Irfan Safak VS-04, VS-26
BAŞ, Ünsal PP-34, VS-03
BAŞAR, Halil SS-066, PP-27
BAŞBOĞA, Serdar SS-113
BAŞGUT, Özlem PP-61
BASTUG, Yavuz VS-29
BAŞTUĞ, Yavuz SS-070
BATUR, Hüseyin VS-06
BATURU, Muharrem PP-61, SS-125
BAYAR, Göksel SS-019
BAYDİLLİ, Numan VS-22, PP-34, SS-038, SS-072, SS-076, SS-119, VS-01
BAYKAL, Murat SS-133
BAYKAL, Serdar SS-028
BAYNAL, Abdullah Enes SS-028
BAYRAK, Ömer PP-61, SS-125
BAYTEKİN, Halil Fırat PP-74
BEDİR, Selahattin PP-05
BENLİ, Erdal PP-37, PP-48, PP-78
BENLİOĞLU, Can SS-035, SS-103, SS-050
BERK, Batuhan Furkan SS-109
BEYATLI, Murat PP-27
BEYTUR, Ali PP-09, PP-16, SS-005
BIÇAKÇIOĞLU, Hüseyin SS-140
BIÇAKLIOĞLU, Fatih VS-11, PP-33, PP-56
BİRİNCİ, Sedat Can SS-099
BİRSÖZ, Bilgin PP-65
BİTKİN, Alper SS-130
BOYACI, Çağlar PP-44
BOYACI, Lütfi İhsan PP-66
BOZKURT, Muammer SS-059, SS-063, SS-075, SS-085
BOZKURT, Ömer Faruk SS-024, PP-62
BOZLU, Mustafa SS-140
BULUT, Muhammed Enes SS-026, SS-020
BURSALI, Kerem PP-65
BÜYÜKYILMAZ, Funda SS-145
ÇAĞLAR, Ufuk SS-001, SS-018, SS-100, SS-133
ÇAĞLAYAN, Mustafa Serdar SS-107, SS-137
ÇAKAN, Murat SS-025
ÇAKICI, Hakan PP-12, PP-69
ÇAKICI, Mehmet Çağlar SS-062
ÇAKIR, Serdar VS-16
ÇAKMAK, Sedat SS-138
ÇALIŞKAN, Berna SS-102
ÇAMTOSUN, Ahmet PP-09, PP-16, PP-59, SS-101, VS-24
CAN, Osman SS-059, SS-108
CAN, Utku SS-057, SS-011, PP-33
ÇANAKÇI, Cengiz SS-057, SS-011

YAZARLAR İNDEKSİ

CANAT, Halil Lutfi SS-078, SS-110, SS-111, VS-18, SS-108
CANAT, Halil Lütfi SS-037, SS-016, SS-059, SS-063
CANİKLİOĞLU, Mehmet PP-41
CANITEZ, İbrahim Oğulcan SS-055
ÇAPAR, Furkan VS-31
ÇAŞKURLU, Hülya SS-009
ÇAVDAR, Ömer Faruk PP-53, PP-51
ÇEKER, Gökhan SS-120
ÇEKMECE, Ali Emre PP-70
ÇEKMEN, Mustafa Baki SS-054
CELİK, Mecit PP-66
ÇELİK, Hüseyin PP-09, PP-08, SS-101, VS-24
ÇELİK, Mecit Çelik VS-10
ÇETİN, Buğra PP-72
ÇETİNKAYA, Mehmet SS-006
ÇEVİK, Gökhan PP-12, PP-69, SS-139
CEVİZ, kazım PP-49, PP-22, SS-058
ÇİÇEK, Mehmet Çağatay SS-115, SS-141
ÇİÇEK, Muhammed SS-104
ÇİÇEK, Muhammet VS-15, SS-134, SS-009
ÇİFT, Ali PP-32, PP-68, SS-035, SS-080, SS-050
ÇİFT, Ali SS-103
CİFTCİ, Mehmet PP-62
ÇİFTÇİ, Osman Çağatay VS-06, SS-098
ÇİL, Gökhan SS-079, SS-055
CİLESİZ, Nusret Can SS-027
CİMEN, Sertac SS-070
ÇINAR, Naci Burak SS-028
ÇINAR, Özgür PP-05
CİNİSLİOĞLU, Ahmet Emre SS-065, PP-03, SS-061
ÇIRAKOĞLU, Abdullah PP-37, PP-48
ÇIRAKOĞLU, abdullah PP-78
ÇITIK, Fatih PP-43
ÇOBAN, Ferhat PP-68
ÇOBAN, Soner PP-44, SS-114
COĞUPLUGİL, Adem Emrah VS-08
ÇOKPINAR, Salih PP-52
ÇOLAKEROL, Aykut PP-10, SS-039
COLAKOGLU, Yunus SS-110, SS-111, VS-18
ÇOLAKOĞLU, Yunus SS-003, SS-129
COSER, SEREF SS-089
COŞER, Şeref SS-113, SS-136
COŞKUN, Alper SS-057, SS-011
COŞKUN, Burhan SS-128
COŞKUN, Emin Cenan PP-30
ÇULHA, Mehmet Gökhan SS-041, SS-144, SS-023, SS-029, SS-030
ÇULHA, Mustafa Melih SS-028
ÇULHA, Yeliz SS-144, SS-145
ÇULPAN, Meftun SS-134, SS-020
DAĞGÜLÜ, Mansur PP-40, SS-117
DAĞLI, İsa SS-066, PP-27
DALGIÇ, Gürkan VS-11
DAMA, Mertcan PP-47
DANIŞ, Eyyüp SS-071, SS-041, SS-059
DEDE, Nisa Güneş SS-066
DEDE, Onur PP-40, SS-117
DEĞİRMENCİ, Enes PP-50
DEĞİRMENTEPE, Recep Burak SS-071, SS-059
DEMİR, Muhammed Sacid PP-17
DEMİR, Muhammed Yusuf SS-112, SS-130
DEMİR, Murat SS-083, SS-056, SS-124
DEMİR, Yiğit VS-12
DEMİR, Murat PP-07
DEMİRCİ, Deniz VS-22, PP-15, SS-038, SS-072, SS-076, SS-119
DEMİRDÖĞEN, Saban Oguz PP-03
DEMİRDÖĞEN, Şaban Oğuz PP-29, SS-061, SS-046, SS-105
DEMİRELLİ, Erhan VS-06, SS-098
DEMİRKIRAN, Engin Denizhan VS-31
DEMİRTAŞ, Abdullah SS-038, SS-042, SS-051, SS-072, VS-03, VS-19
DEMİRTAŞ, Bekir SS-104
DEMİRTAŞ, Türev SS-051, VS-19
DİNÇER, Erdinç SS-057, VS-17, SS-011, VS-13
DİZDAROĞLU, Çağlar SS-100
DOĞAN, Cem SS-072
DOĞANTEKİN, Engin VS-12
DOĞRUSEVER, Mehmet Burak PP-33
DÜNDAR, Gökçe SS-060
DURAK, Hüseyin Mert PP-31
DURAN, Mesut Berkan SS-122, SS-093
DURGUN, Cemalettin PP-01
DURSUN, Murat SS-034, PP-50, SS-032, SS-126
DUVARCI, Mehmet PP-27, VS-25, VS-26
ECER, Gökhan SS-053
EFİLOĞLU, Özgür VS-05
EFİLOĞLU, Özgür SS-026
EĞRİBOYUN, Sedat SS-043
EKENCİ, Berk Yasin PP-31, VS-28
EKİNCİ, Suat PP-42
EKŞİ, Mithat SS-129, SS-112, PP-13
ELÇİÇEK, Yusuf PP-10, PP-24
ELİCEK, Yusuf SS-079
ERBAY, Erkan Mehmet SS-134
ERBAY, Fazilet PP-43
ERBAY, Ömer Furkan PP-43
ERBİN, Akif SS-138
ERÇİL, Hakan SS-096
ERDAL, Feyzi Sinan SS-138
ERDOĞAN, Ezgi Genç PP-12
ERGÜL, Aslıhan SS-067
ERGÜL, Rifat PP-50, SS-032
ERGÜL, Rifat Burak PP-21
ERGÜL, Rıfat Burak SS-034
ERGÜN, Kasım Emre SS-015, SS-022, PP-71
ERGÜN, Osman SS-090
ERKAN, Anil SS-114
ERKAN, Anıl PP-44, SS-010
ERKARTAL, Abdul Samet PP-31
ERKOÇ, Mustafa SS-041, SS-059, SS-023
ERMEÇ, Bahadır SS-029
ERMİŞ, Osman SS-131
ERTAŞ, Kemal PP-01
ERTURHAN, Mehmet Sakıp PP-61
ERYILDIRIM, Bilal VS-11, PP-33
ERYILMAZ, Kadir SS-090, SS-049
ERYILMAZ, Recep PP-57
ERYİLMAZ, Recep SS-017
ESMERAY, Abdullah SS-001
EVREN, İsmail PP-74, SS-112, SS-130
EZER, Mehmet SS-074
FEHRUZLU, Elbrus SS-009
GEÇİT, İlhan PP-09, SS-005, VS-24
GELMİŞ, Mücahit SS-001
GÖK, Bahri PP-43
GÖKŞİN, Emre Can SS-119
GÖKŞİN, Emrecan SS-076
GÖKSOY, İbrahim PP-53, PP-51
GÖLBAŞI, Abdullah SS-076, SS-119, VS-19
GÖNÜLTAŞ, Serkan SS-027, PP-42
GÖRGEL, Sacit Nuri PP-28, PP-54, PP-67, SS-043, PP-47
GÜÇLÜ UTLU, Sibel PP-03
GÜDÜK, Emre PP-41
GÜL, Abdullah PP-44, SS-114
GÜLDİBİ, Furkan PP-53, PP-51
GUMUS, Kemal SS-021
GÜMÜŞ, Kemal SS-008
GÜMÜŞKAYA, Berrak PP-43
GÜNAY, Kadir Cem SS-054
GÜNAY, Nazım Furkan SS-133
GÜNDÜZ, Nesrin SS-020, SS-134
GÜNGÖR, Hasan PP-09, SS-005, VS-24
GÜNSEREN, Kadir Ömür SS-115, SS-141
GURBANLI, Khatai SS-141
GÜRBÜZ, Necati SS-040
GÜRBÜZ, Recai PP-30
GÜRCAN, Mehmet PP-50, SS-032
GÜRSOY GÜRGEN, Duygu SS-055
GÜRTAN, Emin PP-41
GÜZEL, Ahmet SS-044, SS-052
GÜZEL, Özer SS-113, PP-55, SS-136
GÜZELSOY, Muhammet PP-44, SS-114

YAZARLAR İNDEKSİ

HABERAL, Hakan Bahadır SS-024, PP-62
HACIOSMANOĞLU, Taner PP-65
HALİS, Ahmet SS-133
HALİTGİL, Kemal SS-076
HAMİD ZADA, İlkin SS-026
HAMİDİ, Nurullah PP-27
HAMİTZADE, İlkin SS-062, SS-073
HEPŞEN, Emre VS-28
HORUZ, Rahim SS-131
HÜRDOĞAN, Özge PP-21
İBİŞ, Muhammed Arif SS-024, PP-62
İBRAHİMOV, Vusal SS-042
İLBEY, Yusuf Özlem PP-30
İLKİ, Fahri Yavuz PP-05
İLKTAÇ, Abdullah PP-30
İNAL, Mehmet Reşat SS-109
İNKAYA, Abdurrahman PP-23
İPEK, Mehmet İkbal PP-36, PP-76, SS-107, SS-132, SS-137
İPLİKÇİ, Ayberk SS-020
İRKİLATA, Lokman SS-093
IŞIKAY, Levent PP-41
İVELİK, HALIL IBRAHIM SS-089
KAÇAN, Turgay PP-14
KAÇTAN, Mehmet Çağrı SS-131
KADIHASANOĞLU, Mustafa SS-031, SS-013
KADİM, Nurullah PP-48
KADIOĞLU, Ateş PP-21, SS-034, PP-50, SS-032
KALAYCI, Tuğba SS-032
KALEMCİ, Mustafa Serdar PP-71
KALEMCİ, Serdar SS-015, SS-022, PP-11
KALFAZADE, Nadir SS-040
KALYENCİ, Bedreddin SS-035, SS-050
KAMACI, Davut PP-66
KAMACİ, Davut VS-10
KANBER, Eyüp Murat PP-58
KARA, Burak Yavuz SS-006
KARA, Erdem PP-77
KARAAYVAZ, EKREM SS-126
KARABACAK, Osman Raif PP-31
KARABULUT, İbrahim PP-03, SS-068
KARACA, Yavuz SS-099
KARAKEÇİ, Ahmet SS-012, PP-75
KARAKÖSE, Ayhan SS-047, SS-088
KARAKOYUNLU, Ahmet Nihat VS-28
KARAMIK, Kaan SS-044, SS-052
KARANKANLI, Musab Ümeyir PP-26
KARDAŞ, Sina PP-42
KARGI, Taner SS-130
KARKİN, Kadir SS-096
KART, Mücahit SS-122
KARTAL, Ibrahim SS-089
KASAP, Yusuf SS-058, VS-10
KAYA, Coşkun SS-135
KAYA, Engin VS-08
KAYA, Muhammet Ali SS-101
KAYA, Murat SS-032
KAYAR, Rdıvan VS-29
KAYAR, Ridvan SS-070
KAYAR, Rıdvan SS-086
KAYGISIZ, Onur SS-128
KAYNAK, Yurdaer SS-143
KAZAN, Hüseyin Özgür SS-020
KAZAN, Ozgur SS-089
KAZICI, Hakan Görkem SS-106
KELEŞ, Ahmet SS-012, SS-104
KELEŞ, Mevlüt PP-37, PP-48, PP-78
KELEŞ, Muhammed Fatih PP-04, SS-036, PP-07
KERİM, Nahide SS-112, SS-130
KESER, Ferhat SS-073
KESİCİ, Mehmet Furkan SS-038, SS-051, VS-03
KESKİN, Alper PP-28, PP-54, PP-67
KESKİN, Emin Taha SS-110, SS-111, VS-18, SS-016, SS-142
KESKİN, Faruk PP-08, PP-59
KESKİN, İlknur SS-055
KETEN, Tanju SS-113, PP-55
KILIÇ, Metin SS-114
KILIÇ, Şahin VS-16, SS-109, VS-12
KILIÇARSLAN, Hakan SS-141
KILINÇ, Fahriye SS-053
KILINÇ, Muzaffer Tansel VS-02
KINIK, Abdullah Harun PP-42, PP-72
KIRDAĞ, Mustafa Koray VS-07
KİRDAĞ, Mustafa Koray VS-27
KİRECCİ, Sinan Levent PP-77
KİREÇÇİ, Sinan Levent SS-054, PP-65
KIRKIL, Gamze PP-75
KİSA, Erdem SS-092
KIZILAY, Emrah VS-22, PP-15, SS-042, SS-051, SS-072, VS-19
KIZILAY, Fuat SS-015, SS-022, PP-71
KİZİLAY, Emrah VS-01
KOÇ, Akif PP-44, SS-114, SS-010, SS-060
KOÇ, Mustafa Kemal SS-050
KOÇ, Selim VS-28
KOCABAŞ, Rahim SS-053
KOKURCAN, Alihan PP-31
KOL, Arif PP-52, SS-106
KOLU, Ahmet Can PP-18, PP-19
KORKMAZ, Emre SS-004, SS-075
KÖSE, Muhammet SS-009
KÖSE, Mustafa Gökhan PP-72
KÖSE, Osman SS-012, PP-28, PP-54, PP-67
KOTAN, Zeynep SS-066
KOZUBAEV, Bakytbek PP-29, SS-046, SS-105
KÜÇÜK, Emrah PP-39, PP-64, SS-002, SS-007, SS-077, SS-091, SS-118
KURDAL, Volkan SS-064
KURU, Fatih VS-07, SS-077
KUŞ, Gönenç SS-090, SS-049, SS-048
KUTSAL, Cemil SS-082, VS-21, PP-70
KUYUMCU, Mahir SS-117
MACİT, Mücahit SS-046, SS-064
MAMMADOV, Anar VS-09, VS-14, VS-20
MERDER, Erkan SS-023
MERİÇ, Arda SS-018, SS-138, SS-100
MERT, Mahmut Selman PP-33
MOHAMED, Abdikarim Hussein SS-070
MÜLDÜR, İhsan Barış SS-024
MÜSLÜMANOĞLU, Ahmet Yaser SS-055
NALBANT, ismail PP-78
NALCACIOĞLU, Varol VS-07
NALÇACİOĞLU, Varol VS-27
ODABAŞ, ÖNER PP-49
ÖĞREDEN, Ercan VS-06, SS-098
OĞUZ, Fatih PP-09, PP-08, PP-59, SS-005, SS-101
OĞUZ, Ural VS-06, SS-098
OKSAY, Taylan SS-140, SS-049, SS-014, SS-048
OKTAY, Cemil SS-103
ÖLÇÜCÜ, Mahmut Taha VS-12
ÖLÇÜCÜOĞLU, Erkan PP-22, SS-058
ÖNEM, Kadir SS-006
ONUR, Rahmi SS-012
ORDULU, Reha VS-27, VS-07, SS-093, SS-002, SS-077, SS-091
ORHAN, İrfan PP-75
ÖRS, Bumin PP-23
ORTAÇ, Mazhar PP-21
OSMANLIOĞLU, Fatih PP-75
OTUNCTEMUR, Alper PP-26
ÖTÜNÇTEMUR, Alper SS-041, SS-023, SS-030
ÖZ GÜL, Özen SS-115
ÖZAĞARI, Ayşe Ayşim SS-054
ÖZALEVLİ, Mehmet PP-42, PP-72
OZAN, Tunç PP-75
ÖZBİLEN, Mert Hamza SS-092
ÖZCAN, Levent SS-041
ÖZCAN, Serkan PP-28, PP-54, PP-67, PP-47

YAZARLAR İNDEKSİ

OZDEMİR, Harun SS-110, SS-111, VS-18
ÖZDEMİR, Enver PP-42, PP-72
ÖZDEMİR, Harun SS-037, SS-016
ÖZEN, Mehmet VS-07, VS-27, SS-007
ÖZENÇ, Görkem PP-31
ÖZER, Yıldırım PP-30
ÖZERCAN, Ali Yasin SS-113, SS-136
ÖZERVARLI, Muhammet Fırat SS-034
ÖZGÖR, Faruk SS-001, SS-018, SS-138, PP-58, SS-067, SS-100, SS-133
ÖZKAN, Caner SS-014
ÖZKAN, Mazlum PP-04, SS-036
ÖZKAPTAN, Orkunt VS-17, VS-13
ÖZKAYA, Fatih PP-29, SS-064
ÖZKENT, Mehmet Serkan VS-02
ÖZLÜ, Deniz Noyan SS-129, SS-040, SS-112, SS-130
ÖZMEZ, Abdulkadir SS-094
ÖZTÜRK, Erdem SS-066
ÖZTÜRK, Murat SS-114
ÖZTÜRK, Sefa Alperen SS-049
ÖZTÜRK, Uğur VS-07, VS-27
ÖZYAMAN, Onur VS-31
PALA, Engin PP-40
PAZIR, Yaşar SS-031
PEHLEVAN, Emre VS-29
PEHLİVAN, Gizem PP-21
PİRİNÇÇİ, Necip PP-75
POLAT, Emre Can SS-041, SS-023, PP-26
POLAT, Hakan SS-127, SS-130
POLAT, Muhammed Emin PP-49, PP-22, SS-058, PP-66
POLAT, Özkan SS-046, SS-105
POLAT, Rıdvan SS-128
RAMAZANOGLU, Mehmet Akif PP-56
SABUNCU, Kubilay SS-131
SADIOGLU, FAHRI ERKAN PP-62
SAĞLAM, Nuri Oğuzhan SS-099
ŞAHAN, Ahmet VS-13, VS-17
ŞAHİN, Aytaç SS-019
ŞAHİN, Cahit SS-095
ŞAHİN, Gökhan PP-45, PP-52, SS-106
ŞAHİN, Mehmet SS-142
ŞAHİN, Selçuk SS-112, SS-130
ŞAHİN, Sergen PP-24
ŞAHİN, Süleyman SS-075
ŞAHİN, Yusuf SS-079
ŞAHİNLER, Emre Buak SS-095
SALAR, Remzi SS-008
SALDUZ, Ahmet PP-50
ŞAM, Emre SS-040, SS-068
ŞAM ÖZDEMİR, Merve SS-037
ŞAMBEL, Murat VS-16, SS-109, VS-12
SARI, Hilmi VS-28
SARI, Sercan PP-41
SARI, Şule Öztürk PP-21
SARIKAYA, KUBİLAY PP-62
SARIKAYA, Selçuk PP-05
SARILAR, Ömer SS-001, SS-018, SS-102, SS-138, SS-100, SS-133
SATIR, Atilla SS-114
SAVUN, Metin SS-078, SS-110, SS-111, VS-18
SEÇKİNER, İlker PP-61, SS-125
ŞEKER, Kamil Gökhan SS-045, VS-09, VS-14, VS-20, SS-085, SS-059
ŞEKKELİ, Sami SS-001, SS-018
SELMİ, Volkan PP-41
SEMERCİ, Bülent PP-11
SEMERCİ, Bülent Mehmet SS-015, SS-022
SEMİZ, Uğur VS-06, SS-098
ŞEN, Haluk SS-125
SENEL, Samet VS-10
ŞENEL, samet PP-49
ŞENGÜL, Mesut SS-006
SENOCAK, Cagri PP-62
ŞENOCAK, Çağrı SS-024
ŞENOCAK, İbrahim SS-081
SERDAŞ, Turgut VS-07, VS-27, SS-091
SEVER, Sait SS-035
ŞEVIK, Çağrı SS-037
ŞEVİK, Çağrı SS-078, SS-016, SS-063
SEVİM, mehmet SS-089
SEVİM, Mehmet SS-083
SEVİNÇ, Ahmet Halil PP-33
SEVİNÇ, Medet VS-11
SEYHAN, Serkan PP-44
SEZER, Ali PP-38, SS-123
SEZGİN, Veysel SS-071, SS-041, SS-023
SİBAL, İbrahim PP-56
SİMSEK, Abdulmuttalip SS-110, SS-111, VS-18
ŞİMŞEK, Abdülmütalip SS-078
ŞİMŞEK, Abdulmuttalip SS-129
ŞİMŞEK, Abdülmuttalip SS-003, SS-016
ŞİMŞEK, Abdülmüttalip SS-063
ŞİMŞEK, Abdulmuttalip SS-004
SİNAN, Hilal SS-102
SİNANOĞLU, Orhun SS-099
ŞİPAL, Timuçin SS-081
SONBAHAR, Adil SS-043
SÖNMEZ, Gökhan SS-038, SS-042, SS-051, SS-072, VS-03, VS-19
SÖNMEZ, Mehmet Giray VS-02, PP-53, PP-51, SS-053
SOYUPEK, Sedat SS-140, SS-014
SUÇEKEN, Ferhat Yakup VS-30
SULAİMANOV, Saparali SS-106
SULHAN, Hasan PP-32, PP-68, SS-035, SS-080, SS-103
SUNGUR, Mustafa SS-135
SÜRMELİ, Bahattin SS-131
TAHRA, Ahmet SS-009
TAKEN, Kerem PP-04, SS-036
TANTEKİN, Ömer Onur PP-65
TANTEKİN, Seyfettin Anıl SS-034
TAŞ, Selim SS-116
TAŞÇI, Ali İhsan SS-129, SS-112, SS-130
TAŞKAPU, Hakan Hakkı PP-53
TAŞKAPU, Hakan Hakki PP-51
TAŞTEMUR, sedat PP-49
TATLICI, Koray PP-55, SS-136
TEKİNASLAN, Hakan PP-28, PP-54, PP-67, SS-043
TELLİ, Engin SS-028
TEMİZ, Mustafa Zafer SS-055
TIPIRDAMAZ, Mustafa PP-45
TOK, Doğan Sabri VS-06, SS-098
TOKSÖZ, Serdar SS-122
TOKUÇ, Emre SS-086
TOMBUL, Şevket Tolga VS-03, SS-042, SS-051, VS-19
TONYALI, Şenol PP-21
TOPÇU, İbrahim PP-09, PP-59, SS-005, SS-101, VS-24
TOPÇU, Yusuf Kadir PP-05
TOPCUOĞLU, Murat SS-025
TOPRAK, Serhat PP-08
TOPUZ, Bahadır VS-08
TOZSİN, Atınç PP-12, PP-25, PP-69, SS-139
TÜFEKCİ, Burak VS-15, SS-134
TÜFEKÇİ, Ahmet SS-125
TÜFEKÇİ, Burak SS-009
TUĞCU, Volkan SS-129, SS-045, VS-09, VS-14, VS-20, SS-112, SS-130
TÜKEN, Murat VS-09, VS-14, VS-20
TUNC, Lutfi VS-04, VS-26, VS-25, VS-23
TUNÇEKİN, Adem PP-60
TUNCEL, Altug VS-26
TUNCEL, Altuğ SS-136
TURALİEV, Nurmanbet PP-51
TURAN, levent SS-141
TÜREDİ SEZER, Bilge PP-38
TÜRK, Semih SS-054
TÜRKCANOĞLU, Mehmet Hamza PP-05
TÜRKOĞLU, Ali Rıza PP-44, SS-114
TUTAL, Muhammet Raşit SS-100
TUTUŞ, Ali PP-68
TUTUŞ, Ali SS-103
UĞUR, Mücahid SS-093, SS-007

YAZARLAR İNDEKSİ

UĞUR, Mücahit	SS-002, SS-091
UĞUR, Ramazan	SS-004, SS-087
ULU, Muhammed Bahattin	SS-097
ULUBAY, Mahmut	SS-002, SS-007, SS-077, SS-091, SS-118
ÜNAL, Muhlis	SS-028
USLU, Mehmet	SS-074
UTANĞAÇ, Mehmet Mazhar	PP-40, SS-117
UTLU, Adem	PP-03, SS-061
UZUN, Emre	PP-49, PP-22, SS-058, VS-10
VURAL, Yasin	SS-019
YAĞMUR, İlyas	SS-087
YAKUT, Hasan Cem	PP-26
YALÇIN, Kenan	SS-121, PP-35
YALÇIN, Mehmet Yiğit	PP-60
YALÇINKAYA, Fatih	VS-28
YALDIR, Fatih	SS-007
YAVAŞCAOĞLU, İsmet	SS-115
YAVUZSAN, Abdullah Hızır	SS-054
YAZICI, İbrahim	PP-48
YAZILI, Hüseyin Burak	SS-018, SS-133
YENİGURBUZ, Serkan	PP-77
YENTUR, serhat	PP-10
YESİLDAL, Cumhur	PP-77
YILDIRAK, Ekrem	PP-32, PP-68, SS-035, SS-080, SS-103
YILDIRIM, Asıf	SS-104, VS-15, SS-062, SS-073, SS-134, VS-05, SS-020, SS-009
YILDIRIM, Fatih	PP-56, PP-73
YILDIRIM, İsmail Okan	PP-16
YILDIRIM, Ömer Faruk	PP-16
YILDIRIM, Salih	SS-095
YILDIRIM, Sevinç	SS-145
YILDIRIM, Ümit	PP-23
YİLDİRİM, Çağlar	SS-019
YILDIZ, Ahmet Emre	PP-45, PP-52, SS-106
YILDIZ, Ali	SS-044, SS-052
YILDIZ, Ali Kaan	PP-14
YILDIZ, Hakan	VS-07, SS-093
YILDIZ, Oğuzhan	SS-018, SS-100
YİLDİZ, Buğra	PP-11
YILMAZ, Burak	PP-02, PP-46
YILMAZ, Erdal	SS-081
YILMAZ, Kemal	PP-75
YILMAZ, MEHMET	VS-26
YILMAZ, Mehmet	PP-24, SS-069
YILMAZ, Murat	PP-59
YILMAZ, Sevgin	SS-025
YILMAZ, Uğur	PP-33
YİLMAZ, Kayhan	SS-109
YİLMAZ, Omer	PP-77
YİLMAZ, Sercan	VS-08
YILMAZEL, Fatih Kürşat	SS-068
YİRMİBEŞ, Osman Mert	SS-014
YİTGİN, Yasin	SS-047, SS-088
YOLBAŞ, Servet	PP-16
YÜCE, Ahmet	PP-37, PP-78, PP-48
YÜCE, Gökhan	PP-05
YÜCEL, Mehmet Özgür	PP-68, SS-035, SS-103, SS-050
YÜCETAŞ, Uğur	SS-013
YUSUF, Reşit	SS-001
YUVANÇ, Ercan	PP-02, PP-46, SS-081
ZOR, Murat	VS-08

9 yılı

TÜRK ÜROLOJİ DERNEKLERİ SEMPOZYUMU

16-19 MART 2023
PİNE BEACH BELEK HOTEL, ANTALYA

ORGANİZASYON SEKRETARYASI

FİGÜR
KONGRE & ORGANİZASYON

Figür Kongre Organizasyonları ve Tic. A.Ş.
19 Mayıs Mah. 19 Mayıs Cad.
Nova Baran Center No: 4,
34360, Şişli / İstanbul - Türkiye
Tel: 0 212 381 46 00 Pbx
Faks: 0 212 258 60 78
E-posta: uroloji@figur.net

www.urolojiderneklerisempozyumu.org